Digitized by Illinois College of Optometry

Digitized by Illinois College of Optometry

Digitized by Illinois College of Optometry

Digitized by Illinois College of Optometry

Digitized by Illinois College of Optometry

Digitized by Illinois College of Optometry

Dr. E. Powers,

LEHRBUCH

DER

AUGENHEILKUNDE

VON

DR. ERNST FUCHS,
O. Ö. PROFESSOR DER AUGENHEILKUNDE AN DER UNIVERSITÄT ZU WIEN.

ACHTE VERMEHRTE AUFLAGE.

MIT 289 HOLZSCHNITTEN.

LEIPZIG UND WIEN
FRANZ DEUTICKE
1900.

Digitized by Illinois College of Optometry

RE46
.F9
1900

Alle Rechte vorbehalten.

The Carl F. Shepard Memorial Library
ILLINOIS COLLEGE OF OPTOMETRY
3241 S. Michigan Avenue
Chicago 16, Illinois

3263

Verlags-Nr. 701.

Druck von W. Hamburger, Wien, VI. Mollardgasse 41.

Digitized by Illinois College of Optometry

VORWORT.

Das vorliegende Buch weicht in der Anordnung und Behandlung des Stoffes nicht unwesentlich von den meisten ophthalmologischen Lehrbüchern ab. Deshalb sei es mir gestattet, demselben einige rechtfertigende Worte vorauszuschicken. An deutschen Universitäten ist die Gepflogenheit sehr verbreitet, dass eifrige Schüler sich bemühen, die Worte des Lehrers zu Papier zu bringen. Dass dies, wie bei Anderen, so auch in meinem Collegium der Fall ist, geschieht nicht auf meinen Wunsch, sondern im Gegentheile gegen denselben. Ich halte das Nachschreiben des Vortrages für eine antiquirte Form des Hochschulunterrichtes im Allgemeinen, ganz besonders aber, wenn es in den praktischen klinischen Fächern geschieht. Es beeinträchtigt die Aufmerksamkeit des Schülers auf das, was vor seinen Augen vorgeht, und das nachträgliche Entziffern und Studiren des Geschriebenen bringt eine grosse Verschwendung an Mühe und kostbarer Zeit mit sich. Und dennoch ist die Gewohnheit, Collegienhefte anzulegen, nicht auszurotten, „denn was man schwarz auf weiss besitzt, kann man getrost nach Hause tragen". Wenn nun die Schüler einen so heissen Wunsch haben, ihres eigenen Lehrers Worte schwarz auf weiss zu besitzen, warum sollte man diesem Wunsche nicht nach Möglichkeit entgegenkommen? Aus diesen Beweggründen wollte ich mich gerne der Mühe unterziehen, für meine Zuhörer den wesentlichen Inhalt meiner Vorträge niederzuschreiben. Nach meiner ursprünglichen Absicht sollte dies ein ganz kleines Büchelchen werden. Da machte sich noch eine weitere Rücksicht geltend. Das Lehrbuch, welches der Medicin-Studirende während seiner Universitätszeit benützt, dient ihm später, wenn er als Arzt in die praktische Thätigkeit eintritt, als Rathgeber, als Nachschlagebuch. Er zieht es jedem anderen, dasselbe Thema behandelnden Buche vor, denn er ist darin zu Hause und weiss gleich das zu finden, was er braucht. Jede Seite grüsst ihn als alte Bekannte; an jede derselben knüpfen sich hundert Associationen, welche die Erinnerung an Fälle, die er in der Klinik gesehen, an die erläuternden Worte des Lehrers u. s. w. in's Gedächtniss zurückrufen. Für Viele

Digitized by Illinois College of Optometry

bleibt — leider — das Lehrbuch der Studienzeit das Nachschlagebuch für's ganze Leben, aber auch für Jene, welche dem veralternden Werke neuere hinzufügen, behält es stets seinen Werth.

Die Absicht, das Buch auch für diesen Zweck geeignet zu machen, hat mich dazu gebracht, es ausführlicher zu gestalten. Es strebt nicht Vollständigkeit an, denn es ist nicht für Ophthalmologen von Fach bestimmt, welchen ja grössere Handbücher und Sammelwerke zu Gebote stehen. Es soll vielmehr dem praktischen Arzte in schwierigen Fällen zu Hilfe kommen. Darunter verstehe ich freilich nicht die Sammlung einer möglichst grossen Zahl von Receptformeln, sondern vor Allem die Anleitung zur richtigen Diagnose. Deshalb mussten Abweichungen vom gewöhnlichen Krankheitsbilde, seltene Complicationen, manche nur ausnahmsweise vorkommende ätiologische Momente u. s. w. angeführt werden, um auch den Nichtophthalmologen in schwierigen Fällen auf den rechten Weg zu leiten.

Wenn so das Buch ein doppeltes Ziel verfolgen sollte, musste auch dafür gesorgt werden, dass Jeder, der Schüler wie der Praktiker, das für ihn Bestimmte sich daraus nehme. Der Anfänger in einer Wissenschaft, welcher sich einer solchen Fülle neuer Thatsachen gegenüber sieht, ist nicht im Stande, Wichtiges und Nebensächliches richtig zu scheiden. Seltene oder befremdende Thatsachen prägen sich seinem Gedächtnisse oft besser ein, als das Alltägliche und Selbstverständliche. Mancher Studirende, der sich sofort erinnert, dass Fälle von Katarakt nach Blitzschlag beobachtet worden sind, entsinnt sich vielleicht nicht, Katarakt auch bei Netzhautabhebung oder Iridochorioiditis gesehen zu haben. Aus diesen Gründen wurden zwei Arten von Druck gewählt. Die Grundzüge der Ophthalmologie, ihre wichtigsten und für jeden Studirenden unentbehrlichen Thatsachen sind durch grossen Druck wiedergegeben. Der kleine Druck enthält eine genaue Erläuterung der einzelnen Capitel, theoretische Erörterungen von allgemeinem Interesse und Winke für den praktischen Arzt. Auch die pathologische Anatomie der Augenkrankheiten wurde in kurzen Zügen hier aufgenommen, da die Lehrbücher der pathologischen Anatomie diesem Organe in der Regel wenig Beachtung schenken. — Ich hoffe indessen, dass die Studirenden den kleinen Druck nicht etwa als eine Warnungstafel ansehen, auf welcher „Verbotener Weg" steht, sondern dass sie diesen Weg recht oft und mit Interesse wandeln.

Die Arlt'sche Schule, aus der ich hervorgegangen bin, verleugnet sich auch in diesem Buche nicht. Arlt war vor Allem durch seinen klinischen Blick ausgezeichnet, der ihn die Krankheitsbilder mit all'

Digitized by Illinois College of Optometry

ihren Eigenthümlichkeiten erfassen und in unübertrefflicher Weise schildern liess. Das im Jahre 1881 von ihm herausgegebene Lehrbuch (Klinische Darstellung der Krankheiten der Binde-, Horn- und Lederhaut) legt glänzendes Zeugniss hievon ab. Wenn dasselbe vollständig erschienen wäre, würde ich keine Veranlassung gehabt haben, das vorliegende Buch zu verfassen. Ich habe mich bestrebt, Arlt's Beispiel zu folgen, indem ich den grössten Werth auf die Darstellung der klinischen Erscheinungsformen der einzelnen Krankheiten des Auges legte. Ich bin weit entfernt, die Bedeutung der pathologischen Anatomie sowie der experimentellen Forschung für die Klinik der Augenkrankheiten zu verkennen. Namentlich von der Bacteriologie erwarten wir noch viele wichtige Aufschlüsse, welche vielleicht bedeutende Umwandlungen in unseren Anschauungen hervorbringen werden. Das Maassgebende für den Kliniker wird aber doch immer der klinische Symptomencomplex bleiben.

Noch in anderer Beziehung bin ich den von Arlt öfter ausgesprochenen Grundsätzen gefolgt. Gleich ihm lege ich beim klinischen Unterrichte das Hauptgewicht auf die Erkrankung des vorderen Augenabschnittes. Die Krankheiten desselben sind die häufigsten und können ohne kostspielige oder schwierig zu handhabende Instrumente diagnosticirt werden; sie gewähren auch das weiteste und dankbarste Feld für die Therapie. Deshalb müssen dieselben dem Studirenden, für den sie später in der Praxis besonders wichtig sind, vor Allem eingeprägt werden, was auch bei genügendem Eifer innerhalb des Zeitraumes, welcher dem klinischen Unterrichte in der Augenheilkunde zugewiesen ist, in hinreichendem Maasse gelingen dürfte. Anders die Erkrankungen des Augenhintergrundes. Die Erkenntniss derselben verlangt viel Uebung und hier feiert die Diagnostik viel öfter Triumphe als die Therapie. Diese Krankheiten werden daher noch für lange Zeit hauptsächlich die Domäne der Specialisten bleiben. Das Gleiche gilt von den Anomalien der Refraction, sowie von den Operationen. Man kann vom praktischen Arzte weder verlangen, dass er sich einen Brillenkasten oder ein oculistisches Instrumentarium anschaffe, noch dass er die erforderliche Uebung und Sicherheit in den Augenoperationen besitze, um sich mit gutem Gewissen an dieselben heranzuwagen. Diejenigen, welche solches anstreben, müssen sich ja doch über den Rahmen des vorgeschriebenen klinischen Unterrichtes hinaus mit der Augenheilkunde beschäftigen, indem sie nach vollendetem Studium einige Zeit an einer Augenklinik zubringen. Denselben stehen dann auch als Rathgeber ausführliche Specialwerke zu Gebote, vor Allem das grosse Handbuch der Augen-

Digitized by Illinois College of Optometry

heilkunde, welches von Graefe und Saemisch herausgegeben worden ist. In dem vorliegenden Lehrbuche aber finden sich die genannten Capitel nur ganz kurz abgehandelt. Von den Krankheiten des Augenhintergrundes sind hauptsächlich diejenigen berücksichtigt worden, welche für die Diagnostik interner Erkrankungen wichtig sind. Was die Untersuchungsmethoden der Function des Auges anlangt, so habe ich vorzüglich jene angeführt, welche an meiner Klinik im täglichen Gebrauche stehen und daher meinen Zuhörern aus eigener Anschauung bekannt sind. Die typischen Operationen habe ich in einem eigenen Abschnitte, der Operationslehre, zusammengestellt. Ich habe in denselben nur jene Operationen aufgenommen, welche gegenwärtig in allgemeinem Gebrauche sind; von den zahlreichen obsoleten Operationen dagegen (z. B. Iridodesis u. s. w.) habe ich zumeist nicht einmal den Namen angeführt, um das Gedächtniss der Studirenden nicht mit überflüssigen Dingen zu beschweren. Ich habe absichtlich unterlassen, alle Details der Operationstechnik mit peinlicher Genauigkeit wiederzugeben, wie dies in manchen Lehrbüchern geschieht. Das Operiren kann nur durch vieles Zusehen und durch eigene Uebung erlernt werden; hoffentlich wird sich Niemand einfallen lassen, allein nach der Anweisung eines Lehrbuches eine Operation zu unternehmen. Das Gleiche gilt von der detaillirten Schilderung der verschiedenen Handgriffe bei der Untersuchung der Augen, die man doch auch nur praktisch in der Klinik sich aneignen kann.

Um ein eigenes Capitel über den Zusammenhang zwischen Augenerkrankungen und Allgemein- oder Organerkrankungen zu ersparen, bin ich dem Beispiele gefolgt, welches Schmidt-Rimpler in seinem vortrefflichen Lehrbuche gegeben hat. Der Leser findet nämlich im alphabetischen Register alle jene Stellen angeführt, wo im Texte von Allgemeinerkrankungen in Verbindung mit Augenkrankheiten die Rede ist.

Besondere Sorgfalt habe ich auf die Abbildungen verwendet. Ich habe mich bemüht, recht wenig Figuren anderen Werken zu entlehnen, dagegen möglichst viele nach eigenen Präparaten herstellen zu lassen, wobei besonderer Werth auf die genaue Wiedergabe auch der feineren Details gelegt wurde. Für die naturgetreue und zugleich künstlerische Ausführung der Zeichnungen bin ich dem Assistenten meiner Klinik, Herrn Dr. Salzmann, zu Dank verpflichtet. Die Ausführung derselben auf Holz hat Herr Matoloni in Wien mit bekannter Geschicklichkeit besorgt.

Wien, im Juli 1889.

E. Fuchs.

Digitized by Illinois College of Optometry

Vorwort zur achten Auflage.

Seitdem die erste Auflage dieses Buches erschienen ist, hat die ophthalmologische Wissenschaft manche Umwandlung und Bereicherung erfahren, besonders durch die Bacteriologie, von welcher wir uns auch noch für die Zukunft wichtige Aufschlüsse versprechen. Die einzelnen Auflagen haben den Fortschritten der Wissenschaft Rechnung getragen, soweit es in den Rahmen eines Lehrbuches passt und soweit die neuen Errungenschaften nach menschlicher Voraussicht als gesichert angesehen werden konnten. Dieser feste Besitz der Wissenschaft sollte dafür um so verständlicher dargestellt werden. Zu diesem Zwecke dienen vor Allem die zahlreichen Zeichnungen, welche seit der ersten Auflage allmälig dazugekommen sind und welche hauptsächlich das Anwachsen des Umfanges des Buches verschulden. Sie betreffen besonders die normale und pathologische Anatomie des Auges und für ihre künstlerische Anfertigung bin ich Herrn Docenten Dr. Salzmann zu besonderem Danke verpflichtet.

Wien, im April 1900.

E. Fuchs.

Digitized by Illinois College of Optometry

Digitized by Illinois College of Optometry

INHALTS-VERZEICHNISS.

Erster Theil: Untersuchung des Auges.

Seite

Erstes Capitel. **Objective Untersuchung des Auges** 3

§ 1. Untersuchung mit freiem Auge 3. — § 2. Ophthalmoskopie. Princip des Augenspiegels. Leuchten der Pupille 7. — § 3. Anwendung des Augenspiegels 12. Anmerkungen: Sichel, Untersuchung der brechenden Medien, Refractionsbestimmung, Bestimmung von Niveaudifferenzen 21

Zweites Capitel. **Functionsprüfung** 33

§ 4. Directes und indirectes Sehen 33. — § 5. Untersuchung des Gesichtsfeldes 34. — § 6. Ausdehnung des Gesichtsfeldes 36. Anmerkungen: Gesichtsfelddefecte, Lichtsinn, Simulation der Blindheit 39

Zweiter Theil: Krankheiten des Auges.

Erstes Capitel. **Krankheiten der Bindehaut** 47

§ 7. Anatomie 47

I. Conjunctivitis catarrhalis 54. — § 8. *a*) Conjunctivitis catarrhalis acuta 54. — § 9. *b*) Conjunctivitis catarrhalis chronica 61. — § 10. *c*) Conjunctivitis follicularis 64

II. Conjunctivitis blennorrhoica acuta 66. — § 11. *a*) Blennorrhoea acuta adultorum 66. — § 12. *b*) Blennorrhoea neonatorum 74

III. Conjunctivitis trachomatosa 76. — § 13. Symptome und Verlauf 76. — § 14. Folgezustände 82. — § 15. Aetiologie und Therapie 85. Anmerkungen: Historisches, Histologie des Trachoms, Verhältniss der einzelnen Formen zu einander, Behandlung 90

IV. § 16. Conjunctivitis diphtherica 99. Anmerkungen: Croupmembranen der Bindehaut 103

V. Conjunctivitis eczematosa 105. — § 17. Symptome und Verlauf 105. — § 18. Aetiologie und Therapie 110. Anmerkungen: Conjunctivitis bei Masern, Variola, Acne rosacea, Pemphigus, Lupus . . . 115

VI. § 19. Frühjahrskatarrh 117

VII. § 20. Tuberculose der Bindehaut 121. Anmerkung: Geschwüre der Bindehaut 123

VIII. § 21. Verletzungen der Bindehaut 124

IX. § 22. Flügelfell 127. Anmerkungen: Pseudopterygium 131

Digitized by Illinois College of Optometry

Seite

X. § 23. Symblepharon 132
XI. § 24. Xerosis 135
XII. § 25. Austritt von Serum und Blut unter die Bindehaut . 138
XIII. § 26. Geschwülste der Bindehaut 140

Zweites Capitel. **Krankheiten der Hornhaut** 147
§ 27. Anatomie 147. — § 28. Klinische Untersuchung der Hornhaut . 152
I. Entzündung der Hornhaut 155
§ 29. Allgemeines über Keratitis 155. — § 30. Vascularisation der Hornhaut, Betheiligung der Nachbarorgane 158. — § 31. Eintheilung der Keratitis 164
A. Keratitis suppurativa 165
1. Ulcus corneae 165. — § 32. Symptome und Verlauf 165. — § 33. Perforation der Hornhaut. Aufhellung der Hornhautnarben 167. — § 34. Aetiologie und Therapie 174. Anmerkungen: Formen der Hornhautgeschwüre, Therapie . . . 180
2. Ulcus serpens corneae 185. — § 35. Symptome, Verlauf 185. — § 36. Aetiologie, Therapie 187
3. § 37. Keratitis e lagophthalmo 196
4. § 38. Keratomalacia 198
5. § 39. Keratitis neuroparalytica 200
B. Keratitis non suppurativa 203
§ 40. *a*) Oberflächliche Formen: 1. Pannus, 2. Keratitis mit Bläschenbildung, α) Herpes febrilis, β) Herpes zoster, γ) Keratitis vesiculosa und bullosa 203
§ 41. *b*) Tiefe Formen. 3. Keratitis parenchymatosa 208. — § 42. 4. Keratitis profunda, 5. Sclerosirende Keratitis, 6. Keratitis, von der hinteren Hornhautwand ausgehend 218. Anmerkungen: 7. Traumatische Streifenkeratitis. 8. Tiefe Keratitis bei Iridocyclitis. 9. Tiefe scrofulöse Infiltrate. 10. Keratitis marginalis 221
II. § 43. Verletzungen der Hornhaut 223
III. § 44. Trübungen der Hornhaut 229. — § 45. Sehstörung durch Hornhauttrübungen, Therapie 231. Anmerkungen: Formen der Trübungen, gürtelförmige Hornhauttrübung 234
IV. Ektasien der Hornhaut: 1. Staphyloma corneae 240. — § 46. Symptome, Aetiologie und Folgen 240. — § 47. Therapie 245. Anmerkungen: Anatomie des Hornhautstaphyloms, Drucksteigerung 248. — § 48. 2. Keratektasia 251. — § 49. 3. Keratoconus 253. — § 50. 4. Keratoglobus 254

Drittes Capitel. **Krankheiten der Sclera** 256
§ 51. Anatomie 256
I. § 52. Entzündung der Sclera 257
II. § 53. Verletzungen der Sclera 263. — § 54. Therapie der Scleralwunden 268
III. § 55. Ektasien der Sclera 276. Anmerkung: Anatomie der Scleralstaphylome 280

Digitized by Illinois College of Optometry

Seite

Viertes Capitel. **Anatomie und Physiologie der Uvea, Entwicklungsgeschichte des Auges** 283

I. Anatomie 283. — § 56. *a*) Iris 283. — § 57. *b*) Ciliarkörper 290. — § 58. *c*) Aderhaut 297

II. Circulation und Stoffwechsel 300. — § 59. *a*) Blutgefässe 300. — § 60. *b*) Lymphbahnen 304. — § 61. *c*) Ernährung des Auges 305. — § 62. *d*) Intraocularer Druck 307

III. Mitwirkung der Uvea beim Sehacte 310. — § 63. Innervation und Reaction der Iris 310. — § 64. Reaction der Pupille auf Gifte 312. Anmerkungen: Pupillarreaction und deren Störungen, Mydriatica, Miotica 315

IV. § 65. Entwicklung des Auges 320

Fünftes Capitel. **Krankheiten der Iris und des Ciliarkörpers** 326

I. Entzündung 326

§ 66. Symptome der Iritis 326. — § 67. Symptome der Cyclitis, Differentialdiagnose zwischen Iritis und Cyclitis 332. Anmerkungen: Anatomie der Iridocyclitis 339. — § 68. Verlauf und Ausgang der Iritis und Cyclitis 341. Anmerkungen: Anatomisches 346. — § 69. Aetiologie der Iritis und Cyclitis, Iritis in Folge von Allgemein-Erkrankungen 348. — § 70. Iritis als locale Erkrankung, secundäre Iritis und Iridocyclitis 351. — § 71. Therapie der Iritis und Cyclitis 358. — § 72. Therapie der Folgezustände der Iritis und Cyclitis . . 361

II. § 73. Verletzungen der Iris 363

III. § 74. Geschwülste der Iris und des Ciliarkörpers 368. Anmerkungen: Cysten, Tuberkel, Melanome der Iris 370

IV. § 75. Motilitätsstörungen der Iris 374

V. § 76. Angeborene Anomalien der Iris 377

Sechstes Capitel **Krankheiten der Chorioidea** 379

I. Entzündung der Chorioidea 379

§ 77. A. Chorioiditis exsudativa 379. Anmerkungen: Formen der Chorioiditis exsudativa, Aderhautveränderungen bei Myopie, Blutentziehung 383. — § 78. B. Chorioiditis und Iridochorioiditis suppurativa 390. Anmerkungen: Amaurotisches Katzenauge, Atrophia und Phthisis bulbi, Ablösung der Aderhaut, Zerreissung der Aderhaut 393

II. § 79. Geschwülste der Chorioidea 397. Anmerkungen: Tuberculose der Chorioidea 401

III. § 80. Angeborene Anomalien der Chorioidea 401

Siebentes Capitel. **Glaukom** 406

§ 81. Allgemeines 406

I. Primäres Glaukom 411. — § 82. A. Glaucoma inflammatorium 411. — § 83. B. Glaucoma simplex. Hydrophthalmus 418. — § 84. Glaukomtheorien 421. Anmerkungen: Anatomie des Glaukoms 429. § 85. Therapie des primären Glaukoms 432

II. § 86. Secundärglaukom 438. Anmerkung: Herabsetzung des intraocularen Druckes 440

Digitized by Illinois College of Optometry

Seite

Achtes Capitel. **Krankheiten der Linse** 441
§ 87. Anatomie 441
I. Trübungen der Linse. § 88. A. Allgemeines 445. Anmerkungen: Anatomie der Katarakt 448. — § 89. B. Klinische Formen der Katarakt: *a*) Partielle stationäre Katarakten 450. — § 90. *b*) Progressive Katarakten 458. — § 91. C. Aetiologie der Katarakt 467. — § 92. D. Therapie der Katarakt 473. Anmerkungen: Historisches 475
II. § 93. Lageveränderungen der Linse 476
Neuntes Capitel. **Krankheiten des Glaskörpers** 482
§ 94. Anatomie. Erkrankungen 482
Zehntes Capitel. **Krankheiten der Netzhaut** 488
§ 95. Anatomie und Physiologie 488
I. § 96. Entzündung der Netzhaut 492. Anmerkungen: Markhaltige Nervenfasern, Hyperämie, Anämie, Hämorrhagien, Embolie, Thrombose, Retinitis 494
II. § 97. Atrophie der Netzhaut 506
III. § 98. Abhebung der Netzhaut 511
IV. § 99. Gliom der Netzhaut 517
Eilftes Capitel. **Krankheiten des Sehnerven** 521
§ 100. Anatomie 521. Anmerkungen: Semidecussation; Anordnung der Fasern im Sehnervenstamme 533
I. Entzündung des Sehnerven 538. — § 101. *a*) Neuritis intraocularis (Papillitis) 538. — § 102. *b*) Neuritis retrobulbaris 545. Anmerkungen: Tabaksamblyopie, Strychnin 546
II. § 103. Atrophie des Sehnerven 548. Anmerkungen: Verletzungen, Geschwülste des Sehnerven, Anatomie der Sehnervenerkrankungen 550
§ 104. Sehstörungen ohne Befund: 1. Angeborene Amblyopie, 2. Amblyopia ex anopsia, 3. Hemeralopie, 4. Amblyopie und Amaurose aus centraler Ursache 552. Anmerkungen: 5. Flimmerskotom, 6. hysterische Sehstörungen, 7. Farbenblindheit 557
Zwölftes Capitel. **Krankheiten der Lider** 566
§ 105. Anatomie und Physiologie 566
I. § 106. Entzündung der Lidhaut 577. Anmerkungen: Oedem der Lider 582
II. § 107. Entzündung des Lidrandes 585
III. § 108. Krankheiten der Liddrüsen 592. Anmerkungen: Erkrankungen des Tarsus 597
IV. Anomalien der Stellung und Verbindung der Lider 598. — § 109. 1. Trichiasis und Distichiasis 598. — § 110. 2. Entropium 600. — § 111. 3. Ektropium 603. — § 112. 4. Ankyloblepharon 605. 5. Symblepharon 606, 6. Blepharophimosis 606, 7. Lagophthalmus 607. Anmerkung: Angeborene Kürze der Lider 610
V. § 113. Krankheiten der Lidmuskeln 611
VI. § 114. Verletzungen der Lider 617
VII. § 115. Geschwülste der Lider 620
VIII. § 116. Angeborene Anomalien der Lider 622

Digitized by Illinois College of Optometry

Seite

Dreizehntes Capitel. **Krankheiten der Thränenorgane** 623
§ 117. Anatomie und Physiologie 623
I. Blennorrhoea sacci lacrymalis 628. — § 118. Symptome, Aetiologie und Verlauf 628. — § 119. Therapie 631
II. § 120. Dacryocystitis 634. Anmerkungen: Anomalien der Thränendrüse, der Thränenpunkte und Thränenröhrchen, Thränensackblennorrhoe und Dacryocystitis, Thränenträufeln und Versiegen der Thränen . 636

Vierzehntes Capitel. **Motilitätsstörungen des Auges** 641
§ 121. Anatomie und Physiologie der Augenmuskeln 641. — § 122. Orientirung, Einfach- und Doppeltsehen 646
I. Lähmung der Augenmuskeln 663. — § 123. Symptome, veraltete Lähmungen 663. — § 124. Vorkommen, Aetiologie, Verlauf und Behandlung 669
II. § 125. Latente Gleichgewichtsstörungen (Heterophorie) . . . 681
III. Schielen 687. — § 126. Symptome und Aetiologie 687. — § 127. *a*) Strabismus convergens. *b*) Strabismus divergens, Behandlung . . . 690
IV. § 128. Nystagmus 699

Fünfzehntes Capitel. **Krankheiten der Orbita** 702
§ 129. Anatomie 702
I. Entzündungen 707. — § 130. *a*) Entzündung der knöchernen Wand und des Periostes der Orbita 707. — § 131. *b*) Entzündung des orbitalen Zellgewebes 709. Anmerkungen: Thrombose des Sinus cavernosus, Tenonitis 711
II. § 132. Verletzungen 713. Anmerkungen: Contusion des Auges . 715
III. § 133. Morbus Basedowii 716
IV. § 134. Geschwülste der Orbita 719

Dritter Theil: Anomalien der Refraction und Accommodation.

Erstes Capitel. **Brillenlehre** 728
§ 135. Convex- und Concavlinsen. Nummerirung der Linsen 728. — § 136. Brillen anderer Art 730. Anmerkungen: Alte Nummerirung, Bestimmung der Stärke der Linsen 732

Zweites Capitel. **Optische Eigenschaften des normalen Auges** 735
§ 137. *a*) Refraction 735. — § 138. *b*) Sehschärfe 737. — § 139. *c*) Accommodation 742. — § 140. Maass der Accommodation 747. Anmerkung: Accommodationsbreite, relative Accommodation 748. — § 141. Veränderungen der Accommodation mit dem Alter . . 754

Drittes Capitel. **Myopie** 758
§ 142. Bestimmung und Ursachen der Myopie im Allgemeinen 758. — § 143. Typische Myopie 762. — § 144. Ursachen und Therapie der Myopie 765

Viertes Capitel. **Hypermetropie** 774
§ 145. Bestimmung und Ursachen der Hypermetropie im Allgemeinen 774. — § 146. Typische Hypermetropie 779

Digitized by Illinois College of Optometry

Seite

Fünftes Capitel. **Astigmatismus** 784
§ 147. *a*) Regelmässiger Astigmatismus 784. — § 148. *b*) Unregelmässiger Astigmatismus 789. Anmerkungen zum regelmässigen Astigmatismus 790
§ 149. Anisometropie 792

Sechstes Capitel. **Anomalien der Accommodation** 794
§ 150. Lähmung der Accommodation 794. Anmerkungen: Krampf der Accommodation 797

Vierter Theil: Operationslehre.

Erstes Capitel. **Allgemeine Bemerkungen** 801
§ 151. Antiseptik. Anästhesie 801. — § 152. Schnittführung, Lage der Iris, intraoculäre Blutung 803. — § 153. Nachbehandlung, abnormer Heilverlauf 807. Anmerkungen: Adaptation der Wunde, Irisvorfall 809

Zweites Capitel. **Operationen am Bulbus** 815
I. § 154. Punction der Hornhaut 815. Anmerkung: Punction der Sclera (Sclerotomie) 816
II. § 155. Iridektomie 817. — § 156. Indicationen zur Iridektomie . . 820
III. § 157. Iridotomie 825
IV. § 158. Discissio cataractae: *a*) Discission weicher Katarakten 827. — § 159. *b*) Discission membranöser Katarakten 829
V. § 160. Extractio cataractae: *a*) Linearextraction 831. — § 161. *b*) Lappenextraction 832. — § 162. Resultat der Staaroperation 836. Anmerkung: Historisches 838

Drittes Capitel. **Operationen an den Adnexis bulbi** 844
I. § 163. Schieloperationen 844. — § 164. Indicationen der Schieloperationen 846
II. § 165. Enucleatio bulbi 852. — § 166. Indicationen der Enucleation 855. Anmerkungen: Exenteratio bulbi, Neurotomia opticociliaris, Exenteratio orbitae 857
III. § 167. Operationen gegen Trichiasis 858
IV. § 168. Canthoplastik 866
V. § 169. Tarsorrhaphie 867
VI. § 170. Operationen gegen Entropium 869
VII. § 171. Operationen gegen Ektropium 871
VIII. § 172. Operationen gegen Ptosis 876

Alphabetisches Register 880

Digitized by Illinois College of Optometry

ERSTER THEIL.

UNTERSUCHUNG DES AUGES.

Digitized by Illinois College of Optometry

Digitized by Illinois College of Optometry

I. Capitel.

Objective Untersuchung des Auges.

§ 1. Nach Feststellung der Anamnese beginnt man die Untersuchung der Augen des Patienten. Es kann nicht genug empfohlen werden, hiebei systematisch vorzugehen, da man sonst sehr leicht wichtige Dinge übersehen kann. Man sehe sich den Patienten zuerst in Bezug auf sein Aussehen im Allgemeinen, sowie auf seinen Blick an und schreite dann bei der Untersuchung der Augen von den oberflächlichen Theilen, den Lidern, der Bindehaut und der Hornhaut, allmälig zu den tieferen Theilen fort.

An den Lidern achte man auf Stellung und Beweglichkeit, auf die Weite der Lidspalte und auf den Schluss derselben. Man untersuche die Beschaffenheit der Lidhaut, und zwar besonders an den Lidrändern, wo pathologische Veränderungen am häufigsten sich finden. Abgesehen von den Symptomen der Entzündung, welche sich mit Vorliebe an den Lidrändern localisirt, sehe man darauf, ob die Lidkanten nicht vielleicht ihre scharfe Form und Begrenzung verloren haben, ob die Cilien richtig stehen, sowie auch, ob die Thränenpunkte gehörig in den Thränensee eintauchen. Bei dieser Gelegenheit versäume man nicht, auch die Gegend des Thränensackes zu untersuchen. Zeigt der blosse Anblick derselben keine Veränderung, so ist man doch oft im Stande, durch Druck mit dem Finger auf diese Gegend den Inhalt des erkrankten Thränensackes durch die Thränenpunkte austreten zu lassen.

Die Untersuchung des Augapfels selbst wird oft durch starken Lidkrampf — Blepharospasmus — sehr erschwert. Dies gilt namentlich für Kinder, welche die Lider umsomehr zusammenzupressen pflegen, je mehr der Arzt dieselben auseinanderzuziehen versucht. In diesen Fällen erheischt die gewaltsame Eröffnung der Lider die grösste Vorsicht, weil man sonst leicht, bei Gegenwart eines tief gehenden Geschwüres, plötzliche Perforation der Hornhaut verursachen, ja selbst

Digitized by Illinois College of Optometry

den Austritt der Linse aus dem Auge herbeiführen könnte. Man versuche, durch Einträufeln von Cocaïnlösung zwischen die ein wenig geöffneten Lider die Empfindlichkeit herabzusetzen. Zum Oeffnen der Lider selbst bedient man sich mit Vortheil der Desmarres'schen Lidhalter (Elevateure), mit denen man weniger leicht Schaden anrichtet, als wenn man mit den Fingern einen zu starken Druck auf den Bulbus ausüben würde. In manchen Fällen endlich kommt man nur mittelst der Narkose dahin, in genügender Weise die Augen besichtigen zu können. Trotz aller dieser Schwierigkeiten lasse man sich nicht abhalten, bei der ersten Vorstellung des Patienten auf einer genauen Untersuchung der Augen zu bestehen, um die Diagnose und Prognose festzustellen und die Behandlung zu bestimmen.

Bezüglich des Augapfels selbst hat man sich zunächst zu überzeugen, ob seine Lage in der Orbita, die Stellung im Vergleiche zum anderen Auge, die Grösse und Beweglichkeit normal seien oder nicht.

Die Bindehaut der Lider kann durch Umstülpen der letzteren zur Anschauung gebracht werden. Am unteren Lide genügt zu diesem Zwecke das einfache Herabziehen desselben, während man den Patienten gleichzeitig nach oben sehen heisst. Am oberen Lide erfordert das Umstülpen eine gewisse Uebung, die man sich praktisch aneignen muss. Es ist um so wichtiger, sich damit vertraut zu machen, als gerade die Bindehaut des oberen Lides für die Diagnose der Bindehautkrankheiten den besten Anhaltspunkt zu geben pflegt: Verdickung der Bindehaut, unebene Oberfläche, Narbenbildung, wie sie das Trachom charakterisiren, sind hier am leichtesten wahrzunehmen. Auch behufs Entfernung von Fremdkörpern wird das Umstülpen des oberen Lides sehr häufig nöthig sein.

Bei der Untersuchung der Hornhaut kommen nebst der genauen Betrachtung derselben (eventuell mit Hilfe einer guten Loupe, z. B. der Hartnack'schen Kugelloupe) vorzüglich zwei Kunstgriffe in Anwendung: das Spiegelnlassen der Hornhautoberfläche und die seitliche Beleuchtung. Die Hornhaut „spiegeln" lassen heisst das Auge so dirigiren, dass der Reflex eines gegenüberliegenden Fensters auf der Hornhaut sichtbar wird (auf Fig. 35 sieht man das Bild der vier Scheiben eines Fensters im oberen äusseren Quadranten der Hornhaut). Dadurch, dass man das Auge dem vorgehaltenen Finger folgen lässt, bringt man den Reflex allmälig auf verschiedene Theile der Hornhautoberfläche, welche man auf diese Weise in Bezug auf ihre Wölbung und Glätte sozusagen abtastet.

Die seitliche Beleuchtung besteht in der Concentration des Lichtes auf eine bestimmte Stelle der Hornhaut mittelst einer Convex-

Digitized by Illinois College of Optometry

linse. Diese wichtige Methode, zwar schon von Himly, Mackenzie und Sanson geübt, war doch früher sehr wenig bekannt und gelangte erst durch Helmholtz zu allgemeiner Verbreitung. Man stellt ein Licht (Kerze, Lampe) zur Seite und etwas nach vorne vom Patienten auf. Dann concentrirt man durch eine starke Convexlinse (von 15—20 D.) die darauf fallenden Strahlen zu einem Lichtkegel, dessen Spitze man auf die zu untersuchende Stelle der Hornhaut richtet. Man bezeichnet diese Methode als focale Beleuchtung, weil der zu beleuchtende Punkt in den Brennpunkt (Focus) der Linse gebracht wird. Dieser Punkt tritt besonders scharf hervor, einmal, weil eine grosse Menge Lichtes auf ihn concentrirt wird, andererseits, weil seine nächste Umgebung fast vollständig im Dunklen bleibt. Aus diesem letzteren Grunde gewährt die seitliche Beleuchtung den grössten Vortheil dann, wenn man zu ihrer Anwendung das Zimmer verdunkelt. Man kann durch seitliche Beleuchtung Trübungen in der Hornhaut erkennen, welche auf keine andere Weise nachweisbar sind. Durch Einstellung auf verschiedene Tiefen kann man auch die Iris, sowie die Linse auf diese Art untersuchen. Dabei hat man nicht blos den Vortheil sehr scharfer Bilder, sondern man wird auch über die Tiefe, in welcher die beobachteten Veränderungen liegen, dadurch unterrichtet, dass man die Spitze des Strahlenkegels nach Belieben auf verschiedene Tiefen einstellen kann. Eine handlichere Art der seitlichen Beleuchtung ist durch die Lampe von Priestley Smith gegeben. Dieselbe trägt in ihrer Mitte als Lichtquelle eine kleine Kerze; eine in die Wand der Lampe eingefügte starke Convexlinse dient zur Entwerfung des Lichtkegels.

Nebst dem Aussehen der Hornhaut hat man auch noch die Sensibilität derselben zu untersuchen, was am besten durch die Berührung mit der Spitze eines Fadens geschieht.

Die vordere Kammer muss besonders in Bezug auf ihre Tiefe geprüft werden: ob sie im Ganzen seichter oder tiefer, oder ob sie vielleicht von ungleicher Tiefe sei. Auch forsche man nach etwa vorhandenem abnormen Inhalt der Kammer wie Exsudat, Blut, Fremdkörpern u. s. w. — An der Iris muss die Farbe, sowie die Deutlichkeit der Zeichnung beobachtet werden. Zur Erkennung von etwaigen Verwachsungen ist oft die Einträufelung von Atropin erforderlich. Man sehe auf die active Bewegung (Reaction) der Iris, sowie auf etwa vorhandene passive Bewegung derselben (Schlottern der Iris bei Bewegungen des Augapfels). Um die Reaction der Iris auf Licht festzustellen, beschattet man, während das andere Auge zugehalten wird, das zu untersuchende Auge durch Vorhalten der Hand und sieht dann, ob bei rascher Ent-

Digitized by Illinois College of Optometry

fernung der Hand die Pupille sich verengert (directe Reaction). Hierauf sieht man, ob die Pupille des untersuchten Auges reagirt, wenn man das andere Auge abwechselnd belichtet und beschattet (consensuelle Reaction); der Patient muss dabei angewiesen werden, mit dem untersuchten Auge einen entfernten Punkt zu fixiren, damit das Auge ruhig bleibe. Ausserdem muss man die Reaction der Pupille bei Convergenz und Accommodation prüfen. Man untersucht ferner, ob die Pupille rund, ob ihre Weite normal und der der anderen Pupille gleich ist, endlich, ob sie central gelegen und rein schwarz ist.

Von der Linse sieht man unter gewöhnlichen Verhältnissen nur den kleinen Abschnitt ihrer vorderen Fläche, welcher in der Pupille freiliegt. Will man die Linse in grösserer Ausdehnung untersuchen, so erweitere man die Pupille durch Homatropin und bediene sich der seitlichen Beleuchtung. So lange die Linse noch durchleuchtbar ist, gibt uns der Augenspiegel den besten Aufschluss über ihre Beschaffenheit. Ob die Linse überhaupt im Auge vorhanden ist oder nicht, kann durch die Untersuchung der Reflexbildchen von Purkinje-Sanson sichergestellt werden. Stellt man nämlich im verdunkelten Zimmer eine Kerze nach vorne vom Auge und etwas seitlich auf, so bemerkt man in der Pupille zwei glänzende Reflexe. Der eine derselben fällt sofort durch seine Grösse und Helligkeit auf: es ist der Hornhautreflex, d. h. das von der Vorderfläche der Hornhaut entworfene aufrechte Bild der Flamme (Fig. 1 *a*). Dieser Reflex ist es, welcher in jedem Auge schon von Weitem gesehen wird und dem Auge seinen Glanz und sein Feuer verleiht. Der zweite Reflex ist zwar ebenfalls hell, aber so klein, dass man erst nach demselben suchen muss. Derselbe stellt das sehr kleine, umgekehrte Flammenbildchen dar, welches von der hinteren Linsenfläche entworfen wird (hinterer Linsenreflex, Fig. 1 *c*). Er kennzeichnet sich dadurch, dass er sich bei Ortsveränderungen der Lichtquelle im umgekehrten Sinne bewegt; senkt man die Kerze, so steigt der glänzende Punkt empor und umgekehrt, im Gegensatze zum Hornhautreflexe, der in demselben Sinne wie die Kerzenflamme wandert. Das hintere Linsenbildchen wird benützt, um in zweifelhaften Fällen die Gegenwart der Linse im Auge festzustellen. Ist das hintere Linsenbildchen sichtbar, so ist die Linse

Fig. 1.
Purkinje-Sanson'sche Reflexbilder. — Die schwarze Scheibe stellt die erweiterte Pupille des untersuchten Auges dar. Die Kerzenflamme ist rechts, das Auge des Beobachters links von der Pupille befindlich gedacht. *a* Bild der vorderen Hornhautfläche, *b* Bild der vorderen Linsenfläche, *c* Bild der hinteren Linsenfläche.

Digitized by Illinois College of Optometry

vorhanden; fehlt es, so ist die Linse entweder nicht an Ort und Stelle, oder sie ist trüb, so dass ein Reflex an ihrer hinteren Fläche nicht mehr zu Stande kommt. — Die Fig. 1 zeigt noch ein drittes Reflexbild *b*, zwischen den beiden ersten gelegen und der vorderen Linsenfläche angehörig. Dieselbe entwirft ein aufrechtes Bild, das grösser ist als die beiden anderen, aber so lichtschwach, dass es nur schwer zu sehen ist.

Bevor man nun an die Untersuchung mit dem Augenspiegel geht, prüfe man noch die Spannung des Auges. Man lässt das Auge schliessen und betastet es mittelst der beiden Zeigefinger, welche man auf das obere Lid aufsetzt. Hier, sowie bei allen früher erwähnten Feststellungen wird man den besten Massstab für etwaige Abweichungen von der Norm durch den Vergleich mit dem anderen Auge erhalten, vorausgesetzt, dass dieses gesund ist.

Untersuchung mit dem Augenspiegel.

(Ophthalmoskopie.)

§ 2. Die Erfindung des Augenspiegels durch Helmholtz im Jahre 1851 gehört zu den segensreichsten in der modernen Medicin. Sie hat das Innere des Auges der Untersuchung zugänglich gemacht; Blutgefässe und Nerven, die im übrigen Körper erst durch chirurgische Eingriffe blossgelegt werden, liegen hier unverhüllt vor und erlauben uns, ihre feinsten Veränderungen zu studiren. — In der Augenheilkunde hat der Augenspiegel eine vollkommene Umwälzung hervorgerufen, indem er in das dunkle Gebiet des früher sogenannten schwarzen Staares Licht warf und uns die mannigfaltigen Krankheitsprocesse erkennen liess, welche diesem gefürchteten Uebel zu Grunde liegen. Viele derselben, rechtzeitig und richtig diagnosticirt, gestatten heutzutage eine erfolgreiche Behandlung. Auch für die innere Medicin ist der Augenspiegel zu einem unentbehrlichen diagnostischen Hilfsmittel geworden, indem viele interne Krankheiten auch charakteristische Veränderungen im Augenhintergrunde hervorbringen.

Princip des Augenspiegels. Um den Hintergrund eines Auges zu sehen, muss man vermittelst geeigneter Vorrichtungen Licht durch die Pupille auf denselben werfen und das von ihm reflectirte Licht im eigenen Auge auffangen und zu einem scharfen Bilde vereinigen. Bei dem ursprünglichen Helmholtz'schen Augenspiegel wurde dieses Ziel auf folgende Weise erreicht: Vor dem zu untersuchenden Auge *A*

Digitized by Illinois College of Optometry

(Fig. 2) wird eine Glasplatte *P P* schräg aufgestellt. Eine zur Seite des Auges befindliche Lichtquelle *L* wirft ihr Licht auf die Glasplatte, welches zum Theil an der Oberfläche derselben reflectirt wird und durch die Pupille in das Auge *A* fällt. Die vom Augenhintergrunde *a* reflectirten Strahlen kehren wieder zur Glasplatte zurück und werden zum Theil an der Oberfläche derselben wieder zur Lichtquelle *L* zurückgeworfen; ein anderer Theil geht aber durch die Platte hindurch und gelangt in das untersuchende Auge *B*, welches die Strahlen auf seiner Netzhaut zu einem scharfen Bilde *b* vereinigt. Um die Reflexe an der Oberfläche der Platte zu verstärken und somit den Augenhintergrund intensiver zu beleuchten, legte Helmholtz drei solcher Platten aufeinander. Eine spätere Modification bestand

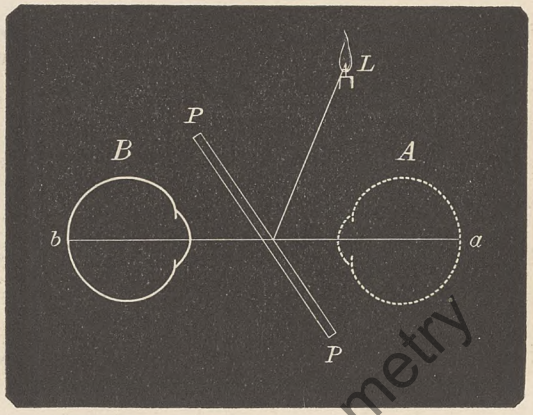

Fig. 2.
Princip des Helmholtz'schen Augenspiegels.

darin, dass man die Reflexion der Glasplatte durch einen Spiegelbelag vermehrte; ein rundes Loch in der Mitte der Platte oder wenigstens in dem Spiegelbelage gestattete dem Beobachter, hindurchzusehen. Dies sind die heute gebrauchten belegten Planspiegel oder lichtschwachen Spiegel. Als lichtstarke Spiegel bezeichnet man Concavspiegel, die gleichfalls belegt und in der Mitte durchbohrt sind (von Ruete zuerst angewendet). Dieselben werfen dadurch, dass sie die von der Lichtquelle herkommenden Strahlen convergent machen, eine noch grössere Lichtmenge durch die Pupille in das beobachtete Auge hinein. An der Rückseite des Spiegels ist eine Vorrichtung angebracht, welche gestattet, Linsen verschiedener Art vor das Loch zu bringen. Dadurch ist es möglich, den in das Auge des Untersuchers fallenden

Digitized by Illinois College of Optometry

Lichtstrahlen jenen Gang zu geben, welcher nöthig ist, damit dieselben auf der Netzhaut zu einem scharfen Bilde vereinigt werden.

Methode der Untersuchung. Die Untersuchung wird im verdunkelten Zimmer vorgenommen. Der Patient sitzt dem Arzte gegenüber und hat zur Seite des zu untersuchenden Auges eine Lampe als Lichtquelle stehen. Um nun den Augenhintergrund deutlich zu sehen, gibt es zwei verschiedene Methoden. Behufs einfacherer Erklärung setzen wir zunächst voraus, dass sowohl der Patient als der Arzt normale Refraction (Emmetropie, siehe § 137) haben. Bei der Untersuchung im aufrechten Bilde (directe Methode) befindet sich der Arzt mit seinem Spiegel unmittelbar vor dem Auge des Untersuchten. Wenn er nun den Spiegel in der Weise schräg hält, dass er das Licht der

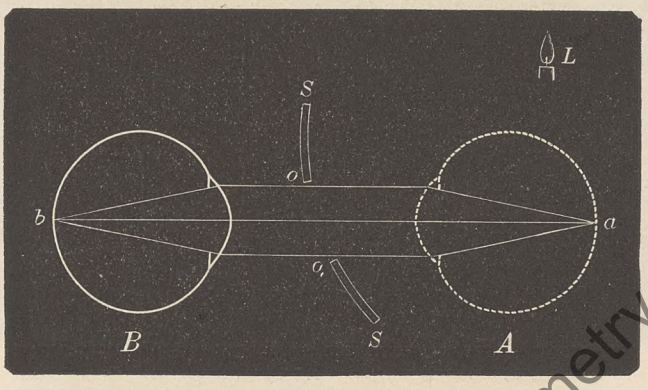

Fig. 3.
Ophthalmoskopische Untersuchung im aufrechten Bilde. Die Augen sind in der natürlichen Grösse eines emmetropischen Auges von 24 mm Axenlänge gezeichnet. Die von dem Spiegel SS in das untersuchte Auge geworfenen Strahlen sind in der Zeichnung nicht dargestellt, sondern nur die aus diesem Auge zurückkehrenden Strahlen.

Lampe in die Pupille des untersuchten Auges wirft, so sieht er auch sofort den Augenhintergrund des Patienten deutlich. Durch den Spiegel SS (Fig. 3) wird ein gewisser Theil des Hintergrundes des Auges A beleuchtet. Die von irgend einem Punkte a dieses beleuchteten Netzhautbezirkes zurückgeworfenen Strahlen verlassen das Auge in paralleler Richtung, gehen durch das centrale Loch oo_1 des Spiegels hindurch und fallen in das Auge des Untersuchers B. Hier werden sie in der Netzhaut wieder in einem Punkte b vereinigt, so dass hier ein scharfes Bild des Punktes a entsteht. Indem derselbe Vorgang für die übrigen Punkte des beleuchteten Netzhautbezirkes des Auges A sich wiederholt, entsteht ein scharfes Bild dieses Theiles der Netzhaut in dem Auge des Untersuchers.

Digitized by Illinois College of Optometry

Die Untersuchung im umgekehrten Bilde oder mittelst der indirecten Methode (Ruete) geschieht mit Hilfe einer starken Convexlinse von etwa 6 cm Brennweite. Diese Linse *l* (Fig. 4) wird in ungefähr 6 cm Entfernung vor das zu untersuchende Auge *A* gehalten. Man beleuchtet nun den Hintergrund dieses Auges mittelst des Spiegels *S S*. Die vom beleuchteten Netzhautbezirke *a* reflectirten Strahlen treten parallel aus und fallen auf die Linse, durch welche sie zur Vereinigung im Brennpunkte derselben *f* gebracht werden. Hier entsteht also ein Bild des Punktes *a*. Indem in gleicher Weise von den übrigen Punkten des beleuchteten Netzhautbezirkes Bilder in der Brennebene der Linse entworfen werden, kommt daselbst ein

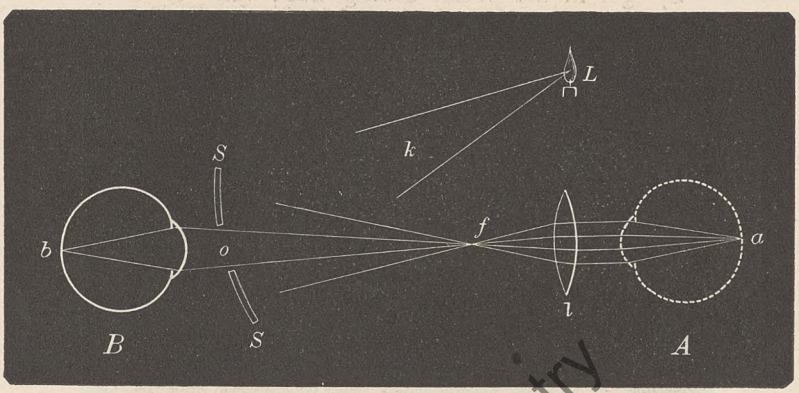

Fig. 4.

Ophthalmoskopische Untersuchung im umgekehrten Bilde. — Die Beleuchtung des Augenhintergrundes geschieht durch die Lichtquelle *L*, von welcher der Strahlenkegel *k* auf den Spiegel *S S* fällt und von diesem durch die Linse *l* hindurch in das Auge *A* hineingeworfen wird. Diese Strahlen sind, um die Darstellung nicht zu verwirren, nicht gezeichnet, sondern nur die aus dem Auge *A* wieder herauskommenden Strahlen.

umgekehrtes Bild des betreffenden Theiles des Augenhintergrundes zu Stande. Das Auge des Beobachters *B* betrachtet nun durch das Loch *o* des Spiegels dieses Bild in der Entfernung der gewöhnlichen Leseweite (etwa 30 cm). Es muss dazu, wenn es nicht etwa kurzsichtig ist, entweder accommodiren oder durch eine entsprechende Convexlinse sehen.

Jede dieser beiden Methoden hat ihre Vortheile: Das aufrechte Bild gibt eine starke Vergrösserung — etwa 14fach — gegenüber der schwächeren, ungefähr vierfachen des umgekehrten Bildes. Die directe Methode eignet sich daher besonders zur Erkennung der feineren Details. Die indirecte Methode gewährt dagegen wieder ein grösseres Gesichtsfeld und gestattet daher eine bessere Uebersicht. Die indirecte Methode gibt ein lichtstärkeres Bild und erlaubt den Augenhintergrund

Digitized by Illinois College of Optometry

bei Trübungen in den brechenden Medien auch dann noch zu sehen, wenn er im directen Bilde nicht mehr sichtbar ist; desgleichen ist auch bei hochgradiger Myopie nur die indirecte Methode angezeigt. In den meisten Fällen aber sind beide Methoden anwendbar und es empfiehlt sich dann auch, die Untersuchung auf beiderlei Weise vorzunehmen.

Leuchten der Pupille. Die Pupille erscheint unter gewöhnlichen Umständen schwarz. Man hat dies früher darauf zurückgeführt, dass sämmtliches Licht, welches



Fig. 5.
Gang der Strahlen, wenn das Auge für die Lichtquelle eingestellt ist.

von aussen durch die Pupille einfällt, von dem dunklen Augenhintergrunde absorbirt würde. Thatsächlich aber ist die Ursache dieses Verhaltens folgende: Wenn von einer Lichtquelle L (Fig. 5) Licht in das Auge A einfällt und dieses letztere für die Lichtquelle richtig eingestellt ist, so werden die von L kommenden Strahlen auf der Netzhaut in l zu einem scharfen Bilde vereinigt. L und l werden als conjugirte Brennpunkte bezeichnet. Für solche gilt das Gesetz, dass man sie untereinander vertauschen kann, d. h. wenn die Strahlen vom hinteren der beiden

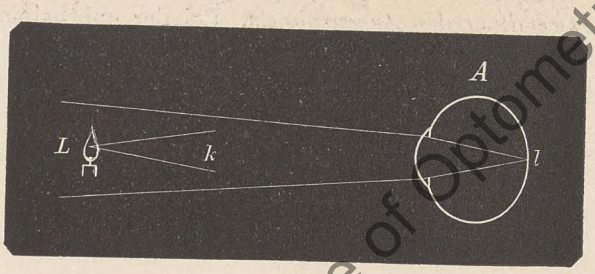

Fig. 6.
Erklärung des Augenleuchtens. — Die Lichtquelle L wirft den Strahlenkegel k in das hypermetropische Auge A, doch ist der weitere Gang dieser Strahlen bis zur Netzhaut in der Figur nicht dargestellt, sondern nur die von der Netzhaut l wieder zurückgeworfenen Strahlen.

Brennpunkte, also von l ausgehen würden, kämen sie im vorderen Brennpunkte L zur Vereinigung. Die von der beleuchteten Netzhautstelle l zurückgeworfenen Strahlen kehren also wieder zur Lichtquelle zurück und können nur dann von einem Beobachter gesehen werden, wenn dieser sich mit der Lichtquelle identificiren würde. Dieses Problem gelöst zu haben, ist eben die geniale Erfindung von Helmholtz.

Anders gestalten sich die Verhältnisse, wenn das Auge für die vor ihm befindliche Lichtquelle nicht eingestellt ist. Das Auge sei z. B. hypermetropisch (Fig. 6). Dann verlassen die von der beleuchteten Netzhautstelle l herkommenden

Digitized by Illinois College of Optometry

Strahlen das Auge als divergenter Strahlenkegel, so dass nur ein Theil der Strahlen in die Lichtquelle *L* zurückfällt, während ein anderer Theil daneben vorbeigeht und von einem neben der Lichtquelle aufgestellten Beobachter gesehen werden kann. Daher kommt das auffällige Leuchten der Pupille beim sogenannten amaurotischen Katzenauge (siehe § 99), bei welchem durch die Vortreibung der Netzhaut ein stark hypermetropischer Brechzustand gegeben ist. In gleicher Weise sieht man das Leuchten häufig an Augen, welche nach Kataraktoperation linsenlos und daher stark hypermetropisch sind. Die dabei vorhandene Erweiterung der Pupille durch die Iridektomie erleichtert noch mehr die Beobachtung des Leuchtens. Das Leuchten der Augen vieler Thiere, besonders der Raubthiere, ist zum Theile gleichfalls auf den hypermetropischen Brechzustand derselben zurückzuführen; dazu kommt noch die Gegenwart einer stark lichtreflectirenden Schichte, des sogenannten Tapetum, in der Aderhaut dieser Augen.

Das Leuchten der Pupille albinotischer Augen ist auf andere Weise zu erklären. In solche Augen fällt Licht nicht blos durch die Pupille, sondern auch durch die pigmentlose Iris, selbst durch die Sclera. In diesen Augen ist somit nicht nur ein bestimmter Netzhautbezirk beleuchtet, sondern der ganze Augenhintergrund von diffusem Lichte übergossen; es gehen daher von den verschiedenen Theilen des Augenhintergrundes Strahlen nach allen Richtungen aus der Pupille heraus und können sehr leicht von einem beobachtenden Auge aufgefangen werden. Dass diese Erklärung die richtige ist, wird dadurch bewiesen, dass die Pupille des albinotischen Auges sofort schwarz aussieht, wenn man vor das Auge einen undurchsichtigen Schirm hält, welcher eine der Pupille entsprechende Oeffnung besitzt. Dieser hält alles Licht vom Auge ab, welches durch andere Theile als durch die Pupille in's Auge dringen könnte und macht so in dieser Hinsicht das albinotische dem normalen Auge gleich.

§ 3. *Anwendung des Augenspiegels.* Bei der ophthalmoskopischen Untersuchung des Auges gehe man so vor, dass man stets vorher das Auge mittelst seitlicher Beleuchtung genau betrachtet, dann mit dem Augenspiegel die Durchsichtigkeit der brechenden Medien prüft und zuletzt erst an die Untersuchung des Augenhintergrundes selbst geht. Diese nimmt man am besten zuerst im umgekehrten, dann im aufrechten Bilde vor; bei dieser letzten Untersuchung kann dann gleichzeitig die Refraction bestimmt werden. Wenn die Pupille eng ist, wird der weniger Geübte gut thun, dieselbe durch Cocaïn oder Homatropin zu erweitern. Vorher muss man sich überzeugen, ob nicht Verdacht auf Glaukom vorliegt, in welchem Falle die künstliche Erweiterung der Pupille von gefährlichen Folgen begleitet sein könnte und daher unterbleiben müsste.

Zur Prüfung der Durchsichtigkeit der brechenden Medien wirft man aus der Entfernung der gewöhnlichen Leseweite mit dem Augenspiegel Licht in das zu untersuchende Auge. Sind die brechenden Medien vollständig klar, so leuchtet die Pupille in gleichmässig rother Farbe auf. Wenn undurchsichtige Stellen in den brechenden Medien

Digitized by Illinois College of Optometry

vorhanden sind, so treten dieselben als dunkle Punkte oder Flecken auf dem rothen Grunde der erleuchteten Pupille hervor. Entsprechend der undurchsichtigen Stelle *t* (Fig. 7) werden nämlich die vom Augenhintergrunde *a* zurückkehrenden Strahlen aufgehalten, so dass diese Stelle unbeleuchtet, daher schwarz aussieht. Dies ist auch dann der Fall, wenn die Trübungen thatsächlich, d. h. im auffallenden Lichte gesehen, hell, nämlich weiss oder grau sind. In gleicher Weise erscheint ja auch ein Stück Kreide, wenn man es vor eine Flamme hält, schwarz.

Die Untersuchung des Augenhintergrundes beginnt man mit dem Sehnerveneintritte (Papilla nervi optici). Um denselben zu Gesicht zu bekommen, lässt man den Patienten nicht gerade nach vorne, sondern ein wenig nach einwärts (nach der Seite seiner Nase) blicken. Der Sehnerveneintritt liegt nämlich nicht am hinteren Pole

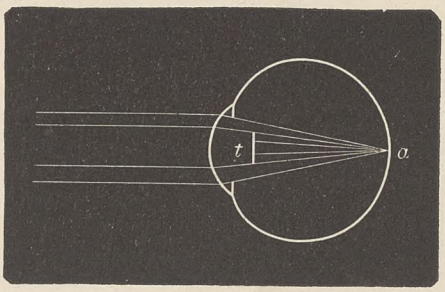

Fig. 7.
Ophthalmoskopische Sichtbarkeit von Trübungen in den Medien.

des Auges, sondern nasalwärts von demselben und wird erst durch eine entsprechende Einwärtswendung des Auges dem Untersucher gerade gegenüber gebracht. Er hebt sich sehr auffällig von dem übrigen rothen Augenhintergrunde als eine helle Scheibe ab, deren Farbe ein lichtes Grauroth oder Gelbroth ist (Fig. 8). — Die Form der Papille ist rund oder oval, im letzteren Falle zumeist ein aufrechtes Oval. Ihre Grösse scheint ziemlich verschieden, was aber hauptsächlich durch die verschiedene Vergrösserung bedingt ist, unter der man die Papille sieht. Die wahre Grösse der Papille, im herausgenommenen Auge gemessen, ist in der That fast immer dieselbe, nämlich ungefähr 1·5 mm im Durchmesser. Dieser Constanz halber benützt man die Papille zu Messungen im Augenhintergrunde; man sagt, eine kranke Stelle habe zwei Papillenbreiten im Durchmesser u. s. w.

Als Begrenzung der Papille erkennt man — besonders bei der Untersuchung im aufrechten Bilde — sehr häufig zwei verschieden

Digitized by Illinois College of Optometry

gefärbte Ringe. Der innere, dem Rande der Papille zunächst liegende Ring ist weiss (in Fig. 8 ringsum, in Fig. 9 nur an der temporalen Seite) und wird der Scleralring genannt, weil er scleralen Bündeln entspricht, welche sich zwischen den Rand der Aderhaut und den Sehnervenkopf einschieben (Fig. 10). Am Rande des Loches, welches die Aderhaut für den Durchtritt des Sehnerven besitzt, ist dieselbe oft durch eine stärkere Anhäufung von Pigment (namentlich im Pigmentepithele)

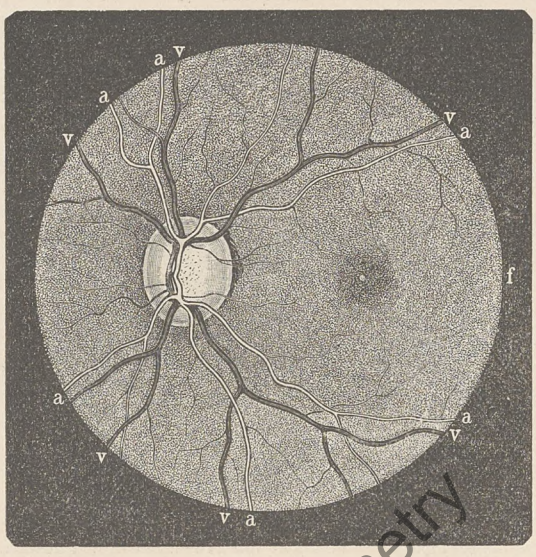

Fig. 8.

Normaler Hintergrund eines linken Auges im aufrechten Bilde gesehen. — Die etwas längsovale Sehnervenscheibe trägt die Eintrittsstelle der Centralgefässe etwas nach innen von ihrer Mitte. Die nach innen von der Gefässpforte gelegene Hälfte der Papille ist dunkler gefärbt als die äussere Hälfte; letztere zeigt unmittelbar nach aussen von der Gefässpforte eine hellere Stelle, die physiologische Excavation, mit feinen grauen Tüpfeln, den Lücken der Lamina cribrosa. Die Papille ist zunächst von einem helleren Ringe, dem Scleralringe, eingefasst und peripher von diesem von einem unregelmässigen schwarzen Saume, dem Chorioidealringe, welcher besonders an der temporalen Seite stark ausgebildet ist. Die Centralarterie und die Centralvene zerfallen unmittelbar bei ihrem Eintritte in das Auge in einen aufsteigenden und einen absteigenden Ast. Diese Aeste theilen sich noch auf der Papille in eine grössere Anzahl von Zweigen. Feine Gefässe streben von allen Seiten her gegen die Macula lutea zu, welche selbst gefässlos ist und sich durch eine dunklere Färbung auszeichnet, in deren Mitte ein punktförmiger heller Reflex *f* zu sehen ist.

ausgezeichnet, wodurch der zweite, äussere Ring gebildet wird. Er erscheint als schwarzer, schmaler, bald vollständiger, bald unvollständiger Ring, welcher als Chorioidealring oder Pigmentring bezeichnet wird (Fig. 9, in Fig. 8 besonders am äusseren Rande der Papille sichtbar).

Die auf solche Weise hergestellte Begrenzung der Papille pflegt an der nasalen Seite viel weniger scharf zu sein als an der temporalen. An ersterer tritt nämlich eine viel grössere Anzahl von Nervenfasern über den Rand der Papille (Fig. 10) und verschleiert so denselben. Aus dem-

Digitized by Illinois College of Optometry

selben Grunde sieht die innere Papillenhälfte röther, die äussere Hälfte jedoch blässer aus, indem im Bereiche der letzteren die dünnere Lage der Nervenfasern die weisse Lamina cribrosa mehr hindurchscheinen lässt.

Die Sehnervenscheibe liegt unter normalen Verhältnissen in der Ebene der Netzhaut, bildet also keine Hervorragung über dieselbe, wie der Name Papilla vermuthen liesse. Im Gegentheile trägt sie sehr häufig in der Mitte eine Vertiefung, welche dadurch entsteht, dass die Sehnervenfasern schon etwas früher auseinanderweichen und so einen trichterförmigen Raum zwischen sich lassen — Gefässtrichter (Fig. 9 und 10). Die Centralgefässe steigen an der inneren Wand des Trichters empor. Die Farbe des Gefässtrichters ist weiss, weil man auf dem Grunde

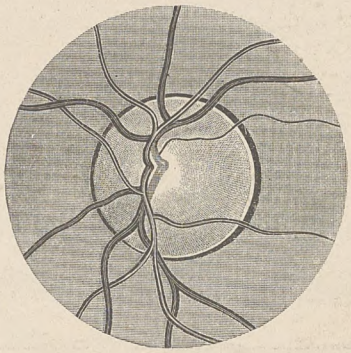

Fig. 9.

Ophthalmoskopisches Bild des Sehnerven. — Etwas nasal vom Centrum der Papille taucht die Centralvene und nasal von dieser die Centralarterie aus der Tiefe empor. Der Hauptstamm dieser Gefässe ist selbst nicht sichtbar, da sie sofort in je zwei Hauptäste zerfallen, welche nach oben und unten gehen. Die temporal an die Centralgefässe angrenzende Mitte der Papille ist etwas heller und ein bischen vertieft — der Gefässtrichter. Am temporalen Rande der Papille ist der weisse Scleralring sichtbar, die Papille ist ringsum von dem schwarzen Chorioidealring eingefasst.

desselben die weisse Lamina cribrosa sieht. Oft ist statt einer kleinen trichterförmigen Vertiefung eine grössere Aushöhlung vorhanden — physiologische Excavation (Fig. 13*E*). Dieselbe liegt in der äusseren Hälfte der Papille, deren äusseren Rand sie oft erreicht. Die Blutgefässe treten am inneren Rande der Excavation hervor (Fig. 8), auf deren hellem Grunde man graue Tüpfel sieht, die Lücken der Lamina cribrosa. Vom grellen Weiss der excavirten äusseren Papillenhälfte sticht die grauröthliche Farbe der nicht excavirten inneren Papillenhälfte lebhaft ab. Die physiologische Excavation wird zuweilen so gross, dass sie den grössten Theil der Papille einnimmt, niemals aber die ganze; stets bleibt ein wenn auch kleiner Theil der Papille deutlich davon ausgenommen. Dadurch unterscheidet sich die physiologische Excavation von der pathologischen, welche die ganze Papille betrifft (Totalexcavation vergl. § 81).

Digitized by Illinois College of Optometry

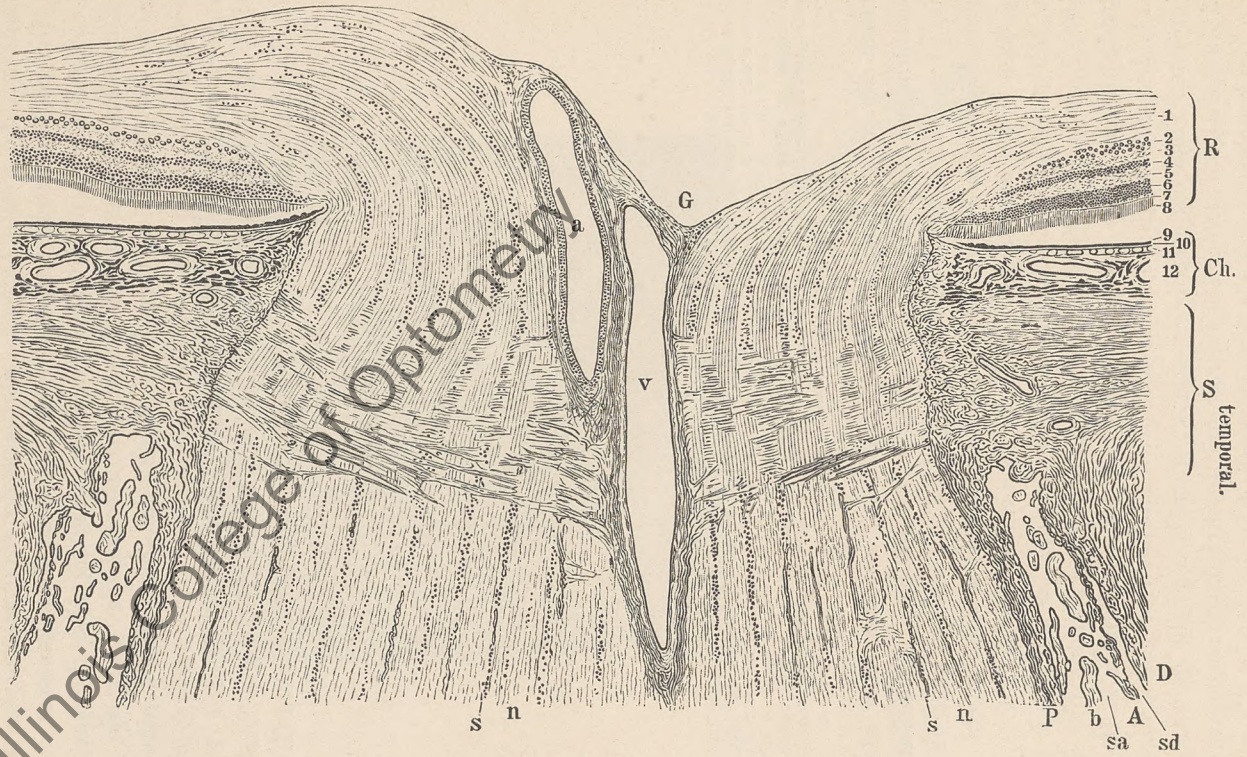

Fig. 10.

Digitized by Illinois College of Optometry

Die Centralgefässe des Opticus zerfallen im Sehnervenkopfe in eine Anzahl von grösseren und kleineren Aesten, welche über den Rand der Papille in die Netzhaut ziehen, in welcher sie sich weiter baumförmig verästeln. Sie sind leicht als Arterien und Venen zu unterscheiden. Erstere sind heller roth, dünner und verlaufen mehr gestreckt (Fig. 8); letztere sind von dunklerer Farbe, grösserem Caliber und stärker geschlängelt (*v v*). Die Anordnung der Gefässe in der Netzhaut ist nicht immer die gleiche; am häufigsten findet es sich, dass je zwei grössere Aeste nach aufwärts und nach abwärts verlaufen; nach aussen und nach innen gehen nur ganz kleine und kurze Zweigchen (Fig. 8). Die Gegend der Macula lutea ist frei von grösseren Gefässen; die nach oben aussen und unten aussen ziehenden grösseren Stämme umkreisen sie im Bogen und senden feinere Zweige nach ihr hin.

Fig. 10. Längsschnitt durch den in Fig. 9 dargestellten Sehnervenkopf. Vergr. 60/1. Der Sehnerv zeigt bei seinem Durchtritte durch den Sclerotico-chorioidealcanal eine unregelmässige konische Verjüngung. Die Sehnervenfasern sind zu Bündeln *n* zusammengefasst, welche durch Septen *s* von einander geschieden sind. Die Fortsetzung der Septen kann man in Form von Kernreihen, den Neurogliazellen angehörig, bis in den Kopf des Sehnerven verfolgen. Die Axe des Sehnerven wird von der Centralvene *v* und der nasal davor liegenden Centralarterie *a* eingenommen. Der Quere nach wird der Sehnerv von der Lamina cribrosa durchsetzt, welche den Sehnervenstamm vom Sehnervenkopf scheidet. Die Fasern der Siebplatte entspringen aus der Wand des Scleralcanales, durchziehen den Sehnerven in einem nach vorne leicht concaven Bogen und setzen sich an das die Centralgefässe begleitende Bindegewebe an. Die Nervenfasern legen sich ungefähr im Niveau der inneren Aderhautschichten garbenartig auseinander, so dass sie eine trichterförmige Vertiefung — Gefässtrichter *G* — bilden. Nach der nasalen Seite der Papille gehen mehr Fasern als nach der temporalen, weshalb die erstere höher ist. Die Sehnervenfasern gehen in die Faserschichte der Netzhaut *1* über, auf welche nach aussen die übrigen Schichten der Netzhaut folgen, nämlich die Ganglienzellenschichte *2*, die innere granulirte oder plexiforme Schicht *3*, die Schichte der inneren Körner oder der bipolaren Zellen *4*, die äussere granulirte oder plexiforme Schicht *5*, die Schichte der äusseren Körner oder der Körper der Sehzellen *6*, die Limitans externa *7* und die Schichte der Stäbchen und Zapfen *8*. Die Netzhautschichten hören am Sehnervenkopfe abgeschrägt auf, indem die äusserste Schichte *8* am weitesten reicht.

Die innersten, die Wand des Scleralcanales bildenden Fasern der Sclera begleiten den Sehnerven nach rückwärts als die ihm innig anliegende Pialscheide *P*. Die äusseren Lagen der Sclera biegen weiter entfernt vom Sehnervenkopfe nach rückwärts um und bilden die den Nerven locker umhüllende Duralscheide *D*. Zwischen diesen beiden Scheiden liegt als dritte die dünne Arachnoidealscheide *A*, welche den intervaginalen Raum des Sehnerven in den subduralen Raum *sd* und den subarachnoidealen Raum *sa* scheidet. Beide endigen vorne blind in der Dicke der Sclera. *b* ist der Schrägschnitt eines der zahlreichen subarachnoidealen Bälkchen, welche die arachnoideale mit der pialen Scheide verbinden. In der Wand des Scleralcanales sieht man die Querschnitte einiger Blutgefässe, welche dem Zinn'schen Scleralgefässkranze angehören (siehe § 59).

Zwischen Sclera *S* und Retina *R* liegt die Chorioidea *Ch*. Die innerste Schichte derselben, die Glasmembran *10* reicht am weitesten gegen den Sehnervenkopf, dessen Fasern durch den Rand der Glasmembran eine Einschnürung erfahren. Auf der Glasmembran liegt das zur Netzhaut gehörige Pigmentepithel *9*, welches an der nasalen Seite ebenso weit reicht, wie die Glasmembran, an der temporalen aber etwas früher aufhört. An beiden Seiten aber wird das Pigmentepithel gegen seinen Rand zu dicker und stärker pigmentirt, was dem ophthalmoskopisch sichtbaren Chorioidealringe entspricht. Die nächsten Schichten der Aderhaut, die Choriocapillaris *11* und die Schichte der mittleren und grossen Gefässe *12* reichen an der temporalen Seite nicht ganz bis an den Sehnerv, indem sich zwischen beide eine Bindegewebslage als Fortsetzung der Sclera einschiebt. Diese ist ophthalmoskopisch in der Daraufsicht als weisser Ring — Scleralring — sichtbar. In diesem Falle erscheint er ophthalmoskopisch noch etwas breiter, als er wirklich ist, weil die ihm entsprechende Bindegewebslage nicht genau sagittal nach vorne zieht, sondern etwas temporalwärts umgebogen ist. Man sieht daher nebst der vorderen Fläche des Bindegewebsringes auch noch seine innere, dem Sehnervenkopfe anliegende Wand in perspectivischer Verkürzung (da die Substanz des Sehnervenkopfes selbst durchscheinend ist). Auf der nasalen Seite setzt sich die konische Verjüngung des Sehnerven auch noch innerhalb des Chorioidealcanales fort, indem die inneren Schichten der Chorioidea näher an den Sehnerven herantreten als die äusseren. Der Bindegewebsring, welcher sich zwischen Sehnerv und Aderhaut einschiebt, ist hier nur schmal, reicht nicht bis vorne und ist von der pigmentirten Aderhaut und dem Pigmentepithele bedeckt, weshalb an der nasalen Seite ophthalmoskopisch kein Scleralring sichtbar ist.

Digitized by Universitätsbibliothek

An den grösseren Gefässen bemerkt man, dass ein glänzend weisser Streifen längs der Mitte des Gefässes verläuft. Dieser Streifen, welcher an den Arterien deutlicher als an den Venen zu sehen ist, heisst der Reflexstreifen (Jäger). — Da, wo die Gefässe in der Papille zu Tage treten, beobachtet man häufig Pulsation an ihnen. Puls der Venen ist ein physiologisches Vorkommniss; er ist in demselben Auge bald vorhanden, bald nicht. In letzterem Falle genügt ein leichter Druck mit dem Finger auf das Auge, um ihn hervorzurufen. Donders erklärt den Venenpuls auf folgende Weise: Durch die Systole des Herzens wird mehr Blut in die Arterien des Augeninnern getrieben und dadurch der Blutdruck in denselben erhöht. Diese Erhöhung überträgt sich sofort auf den intraoculären Druck, welcher nun stärker auf den Netzhautvenen lastet. Er comprimirt dieselben dort, wo der Blutdruck in ihnen am geringsten ist, das ist an ihrer Austrittsstelle in der Papille, denn der Druck nimmt von den Capillaren nach den Venen hin umsomehr ab, je mehr man sich dem Herzen nähert. Die Venen werden also dort, wo sie in den Gefässtrichter eintauchen, comprimirt, während die unmittelbar davor gelegenen Stücke der Venen anschwellen, indem sich das Blut in ihnen staut. Dadurch steigt aber hier der Blutdruck rasch so sehr an, dass er die Compression zu überwinden vermag, umsomehr, als indessen die Diastole des Herzens eingetreten und damit der intraoculäre Druck wieder gesunken ist. — Puls der Arterien kommt nur unter pathologischen Verhältnissen vor. Um ihn in einem gesunden Auge künstlich zu erzeugen, muss man einen nicht unbedeutenden Druck auf den Augapfel ausüben. Dabei bemerkt die Versuchsperson eine gleichzeitige Verdunkelung des Gesichtsfeldes bis zur völligen Aufhebung des Sehens in Folge der durch den Druck gesetzten Behinderung der Netzhautcirculation. In gleicher Weise erzeugt eine durch pathologische Verhältnisse gesetzte Drucksteigerung (Glaukom) Arterienpuls. Die Erklärung derselben ist folgende: Durch den erhöhten Druck im Augeninnern ist das Blut nur während der Systole des Herzens im Stande, in die Gefässe der Netzhaut einzudringen; während der Diastole, wo der Druck in den Arterien etwas sinkt, werden diese durch den Augendruck comprimirt. Ein solches Missverhältniss zwischen dem intraoculären Drucke und dem Blutdrucke in der Centralarterie kann übrigens auch dadurch hervorgerufen werden, dass bei normalem Verhalten des ersteren der letztere herabgesetzt ist. Man beobachtet daher Arterienpuls bei allgemeiner Anämie, bei bevorstehender Ohnmacht oder bei localer Compression der Centralarterie innerhalb des Sehnerven (bei Neuritis optica). In

Digitized by Illinois College of Optometry

einigen Fällen endlich ist der Arterienpuls im Auge nur Theilerscheinung einer abnorm weiten Verbreitung der Pulswelle überhaupt, wie bei Insufficienz der Aortenklappen oder bei Morbus Basedowii.

Da im gesunden lebenden Auge die Netzhaut durchsichtig ist, sieht man von derselben mit dem Augenspiegel nichts ausser den Blutgefässen. Höchstens im unmittelbaren Umkreise der Papille findet man den rothen Augenhintergrund bedeckt von einem zarten grauen Schleier, der eine feine radiäre Streifung zeigt als Ausdruck der hier noch mächtigen Nervenfaserschichte der Netzhaut. Bei Kindern kommen oft lebhafte Reflexe vor, welche besonders den Gefässen entlang entstehen, bei jeder Bewegung des Spiegels ihre Lage ändern und der Netzhaut einen moiréartigen Glanz geben. Man muss sich hüten, sie für pathologische Trübungen der Netzhaut zu halten. — Gerade die für das Sehen wichtigste Stelle des Auges, die Macula lutea mit der Fovea centralis, ist ophthalmoskopisch sehr wenig ausgezeichnet. Man findet sie mit dem Augenspiegel, indem man vom äusseren Rande der Papille aus noch $1^1/_2$—2 Papillendurchmesser weit nach aussen geht. Hier trifft man auf eine gefässlose Stelle, welche etwas dunkler als der übrige Augenhintergrund ist. Gerade im Centrum derselben, entsprechend der Fovea centralis, sieht man bei der Untersuchung im aufrechten Bilde ein helles Pünktchen oder eine kleine helle Sichel (Fig. 8*f*). Im umgekehrten Bilde stellt sich die Macula lutea als eine feine weisse Linie dar, welche ein liegendes Oval etwa von der Grösse der Papille bildet. Der von der Linie eingeschlossene Bezirk ist dunkelbraunroth gefärbt und trägt in seinem Centrum zuweilen ebenfalls ein helles Tüpfelchen.

Diese Erscheinungen sind nichts Anderes als Lichtreflexe an der inneren Oberfläche der Netzhaut und finden sich daher durchaus nicht regelmässig vor; bei erweiterter Pupille werden sie weniger deutlich oder verschwinden ganz.

Der rothe Hintergrund, auf welchem die geschilderten Erscheinungen wahrzunehmen sind, wird von der Chorioidea geliefert. Diese verdankt ihre rothe Farbe dem in den Gefässen, namentlich den Capillaren der Aderhaut, kreisenden Blute. Dass man die einzelnen Gefässe selbst nicht erkennt, vielmehr der Augenhintergrund gleichmässig roth aussieht, kommt daher, dass das Pigmentepithel wie ein trüber Schleier die Aderhaut bedeckt. Durch dasselbe wird auch die Helligkeit der rothen Farbe des Fundus beeinflusst. Bei sehr dunkel pigmentirten Menschen lässt das Pigmentepithel kaum das Roth der Aderhaut hindurchschimmern, so dass der Augenhintergrund fast dunkelgrau aussieht. Je weniger pigmentirt das Individuum ist, um so heller roth erscheint der Fundus.

Digitized by Illinois College of Optometry

Man bemerkt dann im aufrechten Bilde eine feine Körnung des Augenhintergrundes, welche durch die Zellen des Pigmentepithels bedingt ist. Unter besonderen Umständen werden die Gefässe der Aderhaut selbst sichtbar. Man beobachtet dieselben hauptsächlich unter zweierlei Bedingungen:

1) In manchen Augen sind die Zwischenräume der Aderhautgefässe — die sogenannten Intervascularräume — besonders reichlich pigmentirt, so dass sie als dunkle, langgestreckte Inseln hervortreten; die zwischen denselben verlaufenden hellrothen Streifen, welche allent-

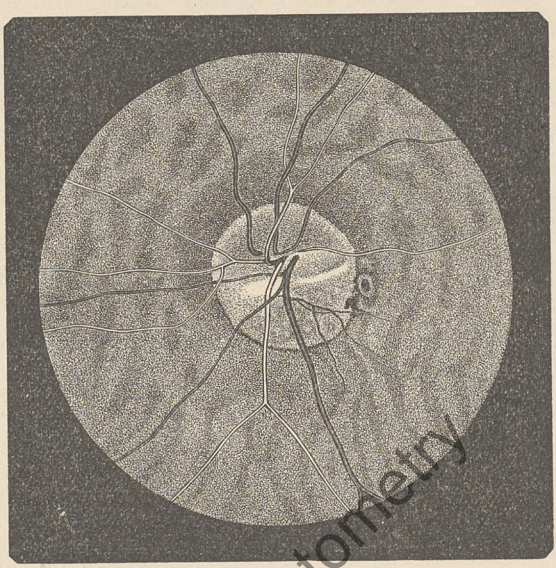

Fig. 11.

Getäfelter Augenhintergrund. — In Bezug auf die durch angeborene Missbildung veränderte Papille vergl. Erklärung zu Fig. 131.

halben untereinander anastomosiren, entsprechen den Aderhautgefässen, welche hauptsächlich Venen sind. Ein solcher Augenhintergrund wird als getäfelt bezeichnet (Fig. 11); er wird von Anfängern häufig mit Chorioiditis verwechselt.

2) In anderen Augen ist es umgekehrt eine abnorm geringe Pigmentirung des Fundus oculi, und zwar namentlich der Epithelschichte, welche das Gefässsystem der Aderhaut zu sehen erlaubt. Im höchsten Grade ist dies bei albinotischen Individuen der Fall, welche des Pigmentes vollständig entbehren. Bei diesen sieht man das ganze Gefässnetz der Aderhaut auf das Zierlichste vom blassrothen Grunde sich abheben (Fig. 12). Ueber den Aderhautgefässen verlaufen

Digitized by Illinois College of Optometry

die Netzhautgefässe, welche jedoch leicht von den ersteren zu unterscheiden sind. Die Aderhautgefässe sind breiter, weniger scharf begrenzt und sehen flach, bandartig aus; sie entbehren des Reflexstreifens. Im

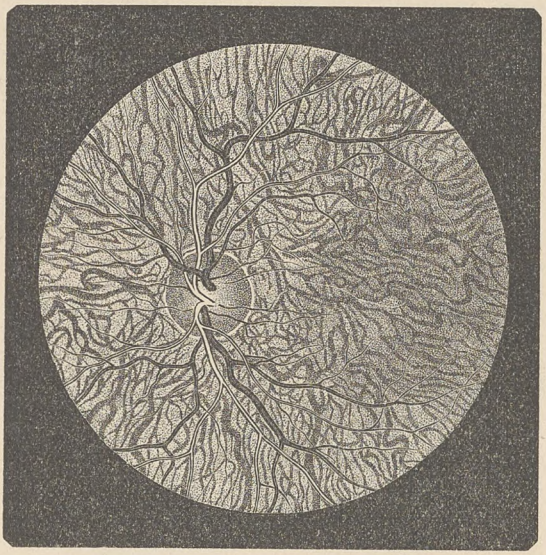

Fig. 12.

Hintergrund eines albinotischen linken Auges, im aufrechten Bilde gesehen. Nach Jäger. Die Papille ist von dem hellen Scleralringe begrenzt und sieht dunkel aus im Vergleiche zur hellen Farbe des übrigen Fundus. Dieser zeigt das dichte Netz der chorioidealen Gefässe und über denselben die Netzhautgefässe, welche durch ihre schärfere Begrenzung, ihre Schmalheit und ihren gestreckten Verlauf von den ersteren sich unterscheiden. Sowohl Aderhaut- als Netzhautgefässe heben sich in dunklerem Roth von dem ganz hellrothen Grunde ab, welcher von der durch die Chorio-capillaris durchschimmernden weissen Sclera gebildet wird. Nur in der Gegend der Macula lutea verräth die etwas dunklere Farbe des Fundus die Gegenwart einer geringen Pigmentirung der Chorioidea.

Gegensatze zu den baumförmig verästelten, nicht anastomosirenden Netzhautgefässen bilden sie durch zahlreiche Anastomosen ein dichtes Netzwerk mit langgestreckten Maschen.

Sichel oder Conus. Das Loch in der Sclera und das in der Chorioidea, durch welche der Sehnerv hindurchtritt, bilden zusammen einen kurzen Canal, den Sclerotico-chorioidealcanal. Die Form desselben ist durchaus nicht immer genau so, wie es Fig. 10 darstellt, sondern sie wechselt auch in normalen Augen ziemlich viel, wodurch das verschiedene Bild bedingt ist, welches die Umrandung der Papille darzubieten pflegt. Der Canal kann sich im Ganzen nach dem Augeninneren zu verjüngen, wie in Fig. 10 und 14. Es kann aber auch nur die eine Wand des Canales die der Sehnervenaxe zusehende schräge Richtung zeigen, die andere Wand aber gerade nach vorne ziehen oder sogar vom Sehnerven abgewendet sein. In letzterem, in Fig. 13 dargestellten Falle erscheint der Sehnervenkopf im Ganzen innerhalb des Sclerotico-chorioidealcanales nach einer Seite verzogen. Dieser Zustand kommt am häufigsten in kurzsichtigen Augen vor (siehe §§ 77 und

Digitized by Illinois College of Optometry

144); da er sich aber oft genug auch in emmetropischen und selbst in hypermetropischen Augen findet und auch ophthalmoskopisch sichtbar wird, muss er hier besprochen werden. Wenn man den in Fig. 13 dargestellten Sehnerven von vorne her mit dem Augenspiegel betrachten würde, so würde man, da das Gewebe des Sehnervenkopfes selbst durchscheinend ist, an der temporalen Seite in den Scleralcanal hineinsehen. Die temporale Wand desselben würde vom Beginne der Ausweitung an (ungefähr entsprechend dem Abgange der Fasern der Lamina cribrosa) bei *b* bis zum Rande der Aderhaut *c* in perspectivischer Verkürzung sichtbar sein. Dies sieht bei geringen Graden der Verziehung wie ein etwas breiterer Scleralring aus, bei stärkerer Verziehung aber wie eine weisse, an den Rand der

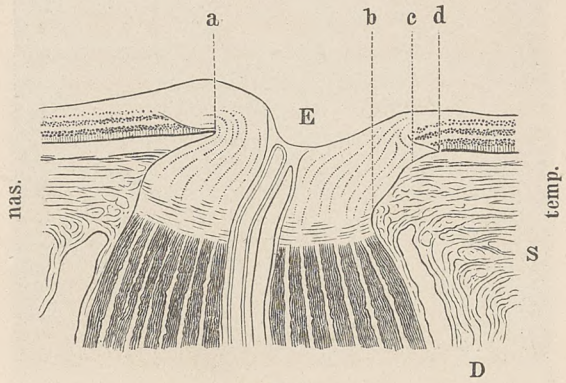

Fig. 13.

Längsschnitt durch den Sehnervenkopf in einem Falle von scleraler Sichel an der temporalen Seite. Vergr. 20/1. — In dem nach Weigert gefärbten Präparate haben die Nervenfasern des Sehnervenstammes, weil sie markhältig sind, eine dunkle Farbe angenommen. Dort, wo sie ihr Mark verlieren, werden sie hell, das ist entlang der Lamina cribrosa, welche in einem nach vorne leicht concaven Bogen den Sehnerven durchsetzt. Bis zur Lamina hat der Sehnervenstamm eine gleichmässige konische Verjüngung erfahren. Diese setzt sich an der nasalen Seite noch weiter nach vorne fort, indem hier die Wand des Sclerotico-chorioidealcanales noch stärker gegen die Axe des Sehnerven vorspringt. In demselben Maasse aber entfernt sich die temporale Wand des Sclerotico-chorioidealcanales vom Sehnerven, so dass der vordere Rand des Scleralloches bei *c*, des Chorioidealloches bei *d* liegt. Bis zu letzterem Punkte sind die Sehnervenfasern zipfelförmig nach der Schläfenseite verzogen. In Folge dessen hören auf der temporalen Seite die äusseren Schichten der Netzhaut früher auf als die inneren, während an der nasalen Seite des Sehnervenkopfes sich dies umgekehrt verhält. Der Sehnervenkopf zeigt eine flache Einsenkung — physiologische Excavation *E*. *S* Sclera, deren innere Schichten bis an den Sehnerven heranreichen, während die äusseren schon früher nach rückwärts in die Duralscheide *D* umbiegen.

Papille sich anschliessende Sichel (Fig. 162). Eine solche sclerale Sichel, auch Conus genannt (Jäger), wird am häufigsten am temporalen Sehnervenkopfe angetroffen.

Eine helle Sichel am Rande der Papille kann aber auch in anderer Weise entstehen. In dem in Fig. 14 dargestellten Falle ist der Sclerotico-chorioidealcanal vorne am engsten, so dass man mit dem Augenspiegel nicht in ihn hineinsehen könnte. An der temporalen Seite hört aber das Pigmentepithel der Aderhaut entfernt vom Rande des Sehnervenloches auf. In diesem Bezirke liegt die Aderhaut, welche hier selbst auch etwas rareficirt ist, bloss und daher erscheint diese Stelle als hellere, dem Sehnerven anliegende Sichel. Diese chorioideale Sichel oder Conus unterscheidet sich von der oben beschriebenen scleralen dadurch, dass sie nicht rein weiss ist wie diese, sondern Reste von Aderhautgefässen und Pigment

Digitized by Illinois College of Optometry

(Fig. 128) zeigt. — Die beiden Arten von Sicheln findet man häufig combinirt, so selbst in dem in Fig. 13 gezeichneten Falle. Hier reichen nämlich die hinteren Schichten der Aderhaut näher an den Sehnerven heran, bis *c*, während die Glasmembran sammt dem Pigmentepithel sich weiter von demselben bis *d* zurückgezogen hat, bis zu welchem Punkte auch die Fasern des Sehnerven zipfelförmig ausgezogen sind Von *c*, dem vorderen Rande des Scleralcanales, bis *d*, dem vorderen Rande des Chorioidealcanales, liegen also die hinteren Lamellen der Aderhaut bloss. Dies würde im ophthalmoskopischen Bilde so aussehen, dass zunächst an der Papille eine rein weisse Sichel (*bc*) liegt. an welche sich eine schmälere Sichel (*cd*) anschliesst, die heller ist, als der übrige Augenhintergrund und einige Aderhautgefässe sowie etwas Pigment erkennen lässt.

Untersuchung der brechenden Medien. Hiezu bedient man sich bei Gegenwart starker Trübungen des Concavspiegels; zarte Trübungen hingegen werden nur mittelst des lichtschwachen Spiegels (Planspiegels) entdeckt; auch ist in diesem Falle oft die Erweiterung der Pupille durch Homatropin nothwendig. Wenn der Untersucher emmetropisch oder gar hypermetropisch ist, so soll er ein Convexglas

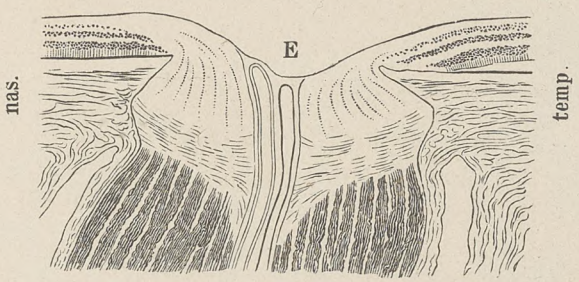

Fig. 14.

Längsschnitt durch den Sehnervenkopf in einem Falle von chorioidealer Sichel an der temporalen Seite. Vergr. 20/1. — Hier hört die Markbekleidung der Nervenfasern an den centralen Bündeln weiter hinten auf als an den peripheren. Der Scleralcanal zeigt, von hinten nach vorne gehend, zuerst eine Erweiterung, dann wieder eine Verengerung, welche im Chorioidealcanale noch mehr ausgesprochen ist. An der temporalen Seite hört das Pigmentepithel eine Strecke weit vor dem Rande des Chorioidealloches auf, da, wo auch die Stäbchen- und Zapfenschichte der Netzhaut endet. Es besteht eine flache physiologische Excavation *E*.

hinter den Spiegel setzen, um nahe an das untersuchte Auge herangehen zu können; ein myopischer Untersucher dagegen hat ein solches Glas nicht nöthig. Bei der Untersuchung der Medien unterlasse man nicht, das Auge nach verschiedenen Richtungen bewegen zu lassen, einerseits, um seitlich gelegene Trübungen zu sehen, andererseits, damit Trübungen, die sich etwa im Glaskörper zu Boden gesenkt haben, dadurch emporgewirbelt werden. Kleinere Trübungen sehen schwarz aus; grössere Trübungen erscheinen grau oder selbst weiss, indem das von ihrer Oberfläche reflectirte Licht stark genug ist, um auf dem lebhaft rothen Hintergrunde der aufleuchtenden Pupille hervorzutreten. Um den Ort der Trübung zu erkennen, achte man vor Allem darauf, ob die Trübung frei beweglich oder fix ist. Im ersten Falle kann sie nur im Glaskörper ihren Sitz haben; im letzteren Falle, wenn sich die Trübung nur mit dem ganzen Auge, aber nicht selbstständig bewegt, sitzt sie wahrscheinlich in der Hornhaut oder in der Linse, doch könnte sie immerhin auch im Glaskörper sich befinden, da auch hier zuweilen fixe Trübungen beobachtet werden. Dies wird sich in vielen Fällen durch seitliche Beleuchtung entscheiden

Digitized by Illinois College of Optometry

lassen. Wenn man damit nicht zum Ziele kommt, so bedient man sich zur Bestimmung des Sitzes der Trübung der parallaktischen Verschiebung derselben zum Pupillarrande. Diese kommt auf folgende Weise zu Stande: In dem Auge *A* (Fig. 15) seien 4 undurchsichtige Punkte vorhanden, welche in verschiedenen Tiefen liegen, in der Hornhaut (1), auf der vorderen Linsenkapsel (2), am hinteren Linsenpole (3) und im vorderen Theile des Glaskörpers (4). Der Einfachheit halber nehmen wir an, dass sie sämmtlich in der optischen Axe des Auges gelegen seien. Blickt der Beobachter *B* gerade von vorne in das Auge hinein, so sieht er jeden dieser 4 Punkte genau im Centrum der Pupille *P*. Jetzt gehe das beobachtende Auge von *B* nach B_1. Sofort wird sich die Lage der Punkte relativ zur Pupille ändern. Punkt 1 rückt an den oberen Rand der Pupille P_1; der in der Pupille selbst befindliche Punkt 2 behält seine Stellung unverändert bei; Punkt 3 und 4 haben sich dem unteren Pupillarrande genähert, und zwar 4, seiner tieferen Lage entsprechend, mehr als 3. Aus diesem Beispiele lässt sich folgende Regel für die Be-

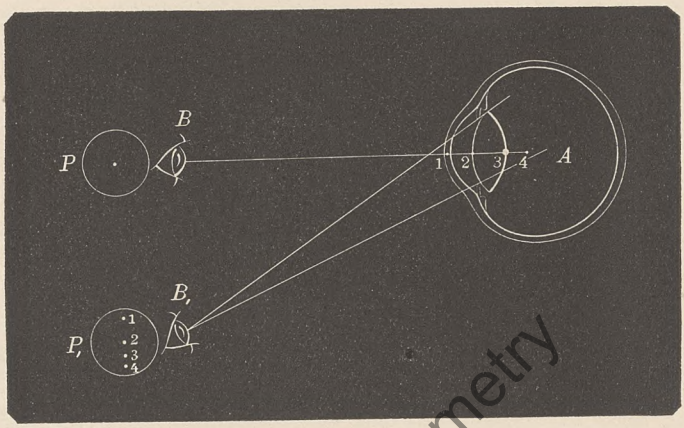

Fig. 15.
Diagnose des Sitzes einer Trübung aus der parallaktischen Verschiebung.

stimmung des Sitzes einer Trübung entnehmen: Man sehe von vorne in das Auge hinein und merke sich die Lage der Trübung innerhalb der Pupille. Darauf gehe man, während der Patient sein Auge ruhig hält, langsam zur Seite und beobachte, ob die Trübung an derselben Stelle der Pupille bleibt oder nicht. Im ersten Falle liegt die Trübung in der Pupillarebene (auf oder unmittelbar unter der vorderen Linsenkapsel), im letzteren Falle vor oder hinter dieser Ebene. Vor derselben, wenn die Trübung entgegengesetzt der Bewegung des beobachtenden Auges sich verschiebt; hinter derselben, wenn die Trübung in demselben Sinne wie das Auge sich bewegt. Je schneller diese Ortsveränderung von statten geht, um so weiter entfernt von der Pupillarebene befindet sich die Trübung. (Man kann natürlich auch so vorgehen, dass man selbst ruhig bleibt und den Patienten sein Auge bewegen heisst. Diese Art der Untersuchung hat den Nachtheil, dass man bei einer etwas ausgiebigeren Bewegung des beobachteten Auges eine feinere Trübung, die man fixirt hatte, leicht aus dem Auge verliert und dann oft nur schwer wieder findet.)

Digitized by Illinois College of Optometry

Dunkle, nicht scharf umschriebene Schatten auf dem rothen Hintergrunde der Pupille, welche bei Bewegungen des Spiegels rasch ihren Ort wechseln, sind auf Unregelmässigkeiten der brechenden Oberfläche zu beziehen (am häufigsten auf Hornhautabschliffe); der dadurch bedingte unregelmässige Astigmatismus verräth sich auch dadurch, dass das Bild des Augenhintergrundes in unregelmässiger Weise verzerrt erscheint.

Refractionsbestimmung. Die Bestimmung der Refraction mittelst des Augenspiegels kann nach drei Methoden geschehen: im aufrechten Bilde, im umgekehrten Bilde und durch die Schattenprobe.

1) Refractionsbestimmung im aufrechten Bilde. Bei Emmetropie des untersuchten Auges treten, wie in Fig. 3 dargestellt ist, die von der belichteten Netzhaut zurückgeworfenen Strahlen parallel aus; sie können daher von dem Auge des Untersuchers, welches wir im Folgenden als emmetropisch annehmen wollen, ohne Accommodation zu einem scharfen Bilde vereinigt werden. Die Emmetropie stellt aber auch den einzigen Fall dar wo der emmetropische Untersucher ohne

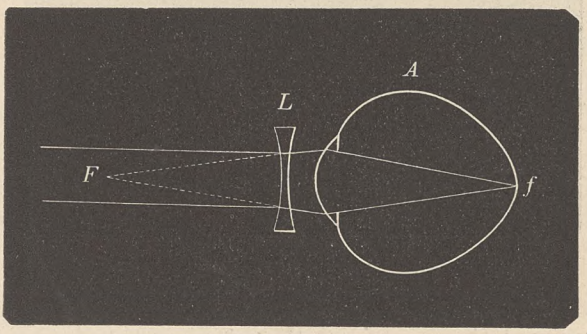

Fig. 16.
Correction der Myopie durch eine Concavlinse. — Das Auge ist in der natürlichen Grösse eines myopischen Auges von 27 mm Axenlänge gezeichnet.

Weiteres den Augenhintergrund des Untersuchten deutlich sehen kann; bei allen anderen Refractionen muss der Untersucher, um deutlich zu sehen, entweder eines Glases oder seiner Accommodation sich bedienen.

Setzen wir zuerst den Fall, dass das zu untersuchende Auge *A* (Fig. 16) myopisch sei; der Fernpunkt desselben liege in *F*, so dass die aus *F* kommenden Strahlen auf der Netzhaut in *f* vereinigt werden (siehe § 142). *F* und *f* sind conjugirte Brennpunkte und der Gang der Strahlen ist daher der gleiche, wenn sie in umgekehrter Richtung gehen, d. h. von *f* aus nach *F* hin; sie würden dann, aus dem Auge tretend, in *F* zur Vereinigung kommen. Ein durch den Augenspiegel beleuchteter Punkt der Netzhaut *f* wird somit ein nach *F* convergirendes Strahlenbündel aus dem Auge aussenden; in dieser Entfernung würde ein deutliches Bild des beleuchteten Augenhintergrundes entstehen. Das Auge des Untersuchers, welches in kürzerer Entfernung (in einigen Centimetern) vom Auge *A* sich befindet, würde die aus diesem Auge austretenden Strahlen auffangen, bevor sie sich noch in *F* vereinigt haben, also als Strahlen mit einer gewissen Convergenz. Nun ist aber das Auge des Beobachters nicht im Stande, convergente Strahlen zu einem scharfen Bilde zu vereinigen, ausser es wäre hypermetropisch.

Digitized by Illinois College of Optometry

Ist das Auge, wie wir angenommen haben, emmetropisch, so müssen die in dasselbe fallenden Strahlen zuerst parallel gemacht werden, was offenbar durch eine Concavlinse *L* von geeigneter Stärke geschehen kann. Wie verhält sich nun diese Linse zum Grade der Myopie des untersuchten Auges? Stellen wir uns zunächst den Gang der Strahlen umgekehrt vor, so würden die von vorne parallel auffallenden Strahlen durch die Linse *L* so divergent gemacht werden, dass sie auf der Netzhaut des myopischen Auges zur Vereinigung kämen; das myopische Auge würde also mit derselben Linse parallele, d. h. aus unendlicher Entfernung kommende Strahlen zu einem scharfen Bilde vereinigen. *L* wäre das corrigirende Glas für die Myopie des Auges *A*. Man kann also sagen: damit ein emmetropischer Beobachter den Fundus des myopischen Auges *A* deutlich sehe, braucht er dasselbe Glas, welches die Myopie dieses Auges corrigirt. Wenn daher ein emmetropischer Beobachter die Refraction eines myopischen Auges mit dem Augenspiegel zu bestimmen hat, so

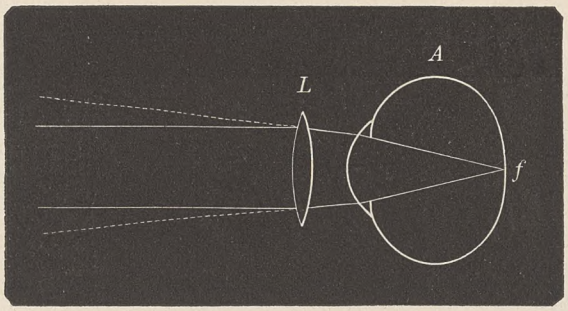

Fig. 17.
Correction der Hypermetropie durch eine Convexlinse. — Das Auge ist in der natürlichen Grösse eines hypermetropischen Auges von 21 mm Axenlänge gezeichnet.

setzt derselbe so lange Concavgläser vor, bis er eines findet, mit welchem er den Fundus im aufrechten Bilde scharf sieht; das gefundene Glas gibt unmittelbar den Grad der Myopie an.

Für hypermetropische Augen gilt dasselbe, nur dass statt der concaven convexe Gläser erforderlich sind. Die aus dem hypermetropischen Auge *A* (Fig. 17) tretenden Strahlen sind divergent, und zwar desto mehr, je höher die Hypermetropie ist. Das Convexglas *L*, welches nöthig ist, um in einem bestimmten Falle von Hypermetropie die divergent austretenden Strahlen parallel zu machen und so dem emmetropischen Untersucher die Wahrnehmung des Augenhintergrundes zu ermöglichen, ist dasselbe, welches parallel auf das Auge auffallende Strahlen so convergent macht, dass sie auf dessen Netzhaut vereinigt werden, ist also das die Hypermetropie corrigirende Glas. Der Grad der Hypermetropie des untersuchten Auges ist somit gegeben durch dasjenige Convexglas, mit welchem der emmetropische Untersucher den Augenhintergrund desselben scharf sieht. — Ein emmetropischer Untersucher kann allerdings auch divergente Strahlen auf seiner Netzhaut vereinigen, wenn er seine Accommodation zu Hilfe nimmt und er kann auf diese Weise auch ohne Convexglas den Fundus eines hypermetropischen Auges deutlich sehen. Da man aber nicht im Stande ist, die aufgewendete Accommodation dem Grade nach genau abzuschätzen, so ist auch auf diese Weise eine genaue Bestimmung der Hypermetropie des untersuchten Auges nicht möglich.

Digitized by Illinois College of Optometry

Wie verhält es sich in jenen Fällen, wo der Arzt selbst nicht emmetropisch ist? Dann muss er einfach seine eigene Ametropie ebenfalls corrigiren. Wenn z. B. ein Emmetrope ein Auge mit Myopie von 2 *D* untersucht, so benöthigt er dazu — 2 *D*. Hätte der Untersucher selbst eine Myopie von 3 *D*, so müsste er noch — 3 *D* für sich selbst hinzunehmen, also ein Glas von — 5 *D* anwenden. Wäre der Untersucher ein Hypermetrope von 1 *D*, so würde er zur Correction seiner eigenen Ametropie + 1 *D* benöthigen; dieses gibt zusammen mit — 2 *D*, welche für das untersuchte Auge erforderlich sind, eine Linse von — 1 *D*. In ähnlicher Weise ist in jenen zahlreichen Fällen zu verfahren, wo der Untersucher zwar emmetropisch ist, während der ophthalmoskopischen Untersuchung aber seine Accommodation nicht vollständig zu entspannen vermag. Er ist dann gleich einem Myopen anzusehen, indem er die zurückbleibende Accommodation durch ein entsprechendes Concavglas neutralisiren muss.

2) Die Refractionsbestimmung im umgekehrten Bilde geschieht nach der von Schmidt-Rimpler angegebenen Methode. Das Princip derselben ist folgendes: Der Concavspiegel (Fig. 4 *SS*) entwirft von der Flamme, die zum Ophthalmoskopiren gebraucht wird, in seinem Brennpunkte ein scharfes Bild, welches zwischen Spiegel und Convexlinse (*l*) liegt. Von diesem Bilde wird durch die Convexlinse wieder ein Bild der Flamme auf der Netzhaut des untersuchten Auges entworfen, welches der Untersucher auf dem Fundus sieht. Ob dasselbe scharf ist oder nicht, hängt von verschiedenen Umständen ab: von der Stärke des Spiegels und der Linse, von den Entfernungen zwischen Lampe, Spiegel, Linse und Auge und endlich von der Refraction des letzteren. Man kann also unter gehöriger Berücksichtigung dieser Factoren die Refraction bestimmen, wenn man die Entfernung sucht, bei welcher das Bild der Flamme scharf auf dem Fundus des untersuchten Auges gesehen wird. Man bedient sich hiezu des von Schmidt-Rimpler angegebenen Apparates.

3) Die Refractionsbestimmung mittelst der Schattenprobe ist von Cuignet erfunden worden, welcher sie Keratoskopie nannte. Sie wird auch als Pupilloskopie, Retinoskopie oder Skiaskopie (σκιά Schatten) bezeichnet. Man setzt sich in etwas mehr als 1 m Entfernung dem Patienten gegenüber und wirft mittelst eines Concavspiegels Licht in dessen Pupille. Bei einer gewissen Stellung des Spiegels leuchtet nun die ganze Pupille roth auf; dreht man dann aber den Spiegel ein wenig um seine verticale Axe, so tritt am Rande der Pupille ein schwarzer Schatten auf, welcher bei stärkerer Drehung des Spiegels über die ganze Pupille wandert, bis diese vollkommen dunkel ist. Aus der Richtung, in welcher der Schatten wandert, kann man den Refractionszustand des untersuchten Auges erkennen. Zu diesem Zwecke muss man sich zuerst klar machen, was der leuchtende Theil der Pupille und was der Schatten bedeutet. Durch den Spiegel wird ein Punkt des Augenhintergrundes beleuchtet, welcher die Strahlen wieder zurückwirft, so dass ein Theil derselben durch die Pupille wieder austritt. Die Richtung, in welcher diese Strahlen austreten, wird durch die Refraction des Auges bestimmt. Wenn Myopie besteht, so wissen wir, dass die austretenden Strahlen nach dem Fernpunkte des Auges convergiren. In Fig. 18 sei JP und P_1J_1 die Iris des untersuchten Auges, PP_1 dessen Pupille. Die aus derselben austretenden Strahlen vereinigen sich im Fernpunkte des Auges *R*. Nehmen wir an, dass durch den Spiegel ein Punkt der Netzhaut beleuchtet werde, welcher etwas nach rechts von der Verbindungslinie der Pupillenmitten des beobachteten und des beobachtenden Auges liegt, so befindet sich *R* entsprechend weit nach links von dieser Linie. Von *R* setzen die Strahlen

Digitized by Illinois College of Optometry

ihren Weg in divergirender Richtung gegen das Auge des Untersuchers fort, von welchem wir jetzt annehmen wollen, dass es sich erst jenseits R befinde; ip und $p_1 i_1$ zeigt die Iris, pp_1 die Pupille dieses Auges. Diese fängt nun nicht den ganzen von R ausgehenden Strahlenkegel auf, sondern nur einen Abschnitt desselben, dessen Basis po ist; der Rest des Kegels fällt auf die Iris pi. Da dieser Theil des Strahlenkegels vom Untersucher nicht gesehen wird, so muss ihm der gegenüberliegende, in Fig. 18 schraffirte Theil der Pupille, von welchem eben diese Strahlen kommen, unbeleuchtet erscheinen; der Untersucher sieht nur die nicht schraffirte Strecke dieser Pupille erleuchtet, von der er eben die Strahlen in seine eigene Pupille erhält. Der leuchtende Theil der untersuchten Pupille grenzt sich gegen den dunklen Theil durch eine Bogenlinie ab, weil die Grenze durch den runden Pupillarrand p des untersuchenden Auges gegeben ist. In Fig. 18 stellt der unten gezeichnete Kreis die von vorne gesehene Pupille des untersuchten Auges dar; der hell gelassene Abschnitt desselben entspricht dem erleuchteten Theile der Pupille. Nehmen wir nun an, dass durch eine Drehung des Augenspiegels die beleuchtete Stelle im Fundus sich so verschiebe, dass R weiter nach links geht. Dann wird auch von dem austretenden Strahlenkegel immer mehr auf die Iris, immer weniger in die Pupille des beobachtenden Auges fallen und der Schatten in der Pupille des untersuchten Auges wird, wie der Pfeil in der Kreisfigur anzeigt, immer mehr gegen den linken Pupillarrand rücken, bis die Pupille endlich ganz dunkel erscheint. Der Schatten bewegt sich also in derselben Richtung wie R.

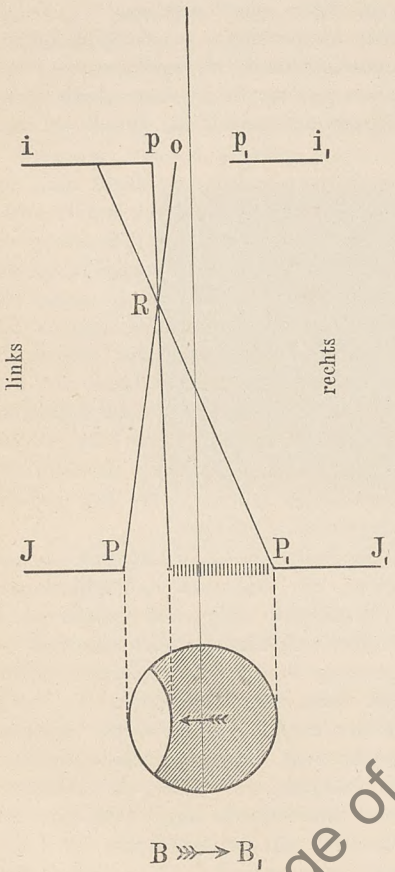

Fig. 18.
Schattenprobe bei Myopie.

Es handelt sich nun darum, festzustellen, wie sich die Bewegungen von R zu den Bewegungen des Spiegels verhalten. Wenn man einen Concavspiegel benützt, so entwirft derselbe in seinem Brennpunkte ein Bild der Lampenflamme, welches zwischen Spiegel und untersuchtem Auge liegt und letzteres beleuchtet. Dreht man den Spiegel nach links, so geht auch das Flammenbild nach links. Da der durch das Flammenbild beleuchtete Netzhauttheil dem Flammenbilde immer gerade gegenüber liegt, so muss er sich bei dieser Bewegung des Spiegels entgegengesetzt, d. i. nach rechts bewegen (von B nach B_1 in Fig. 18). Der Vereinigungspunkt R der aus dem Auge wieder austretenden Strahlen liegt abermals der beleuchteten Netzhautstelle gegenüber, verschiebt sich daher nach links, d. h. wieder in derselben Richtung wie der Spiegel.

Digitized by Illinois College of Optometry

Da sich nun bei der Drehung des Spiegels nach links R nach links bewegt und bei der Verschiebung von R nach links der Schatten in der Pupille nach links fortschreitet, so kann man sagen:

Bei Gebrauch eines Concavspiegels bewegt sich der Schatten in der untersuchten Pupille gleichsinnig mit der Drehung des Spiegels, wenn der Fernpunkt des untersuchten Auges zwischen diesem und dem Auge des Untersuchers liegt.

Wenn man ein myopisches Auge untersucht, dessen Fernpunkt R weiter entfernt ist, als das Auge des Untersuchers, so sind die Verhältnisse umgekehrt. Man construire sich die Fig. 18 so, dass R jenseits ip zu liegen kommt, und man wird finden, dass in diesem Falle der leuchtend erscheinende Theil der Pupille auf der rechten Seite liegt und dass bei der Verschiebung von R nach links der Schatten nach rechts rückt. Dasselbe gilt für jene Fälle, wo der Fernpunkt des untersuchten Auges hinter demselben liegt, wie dies bei Hypermetropie der Fall ist. Dies soll durch Fig. 19 erläutert werden. PP_1 stellt die Pupille eines hypermetropischen Auges dar, aus welcher die von der Netzhaut kommenden Strahlen divergent austreten. Sie bilden einen Kegel, dessen Spitze hinter dem Auge in dessen Fernpunkt R liegt. Wenn die beleuchtete Netzhautstelle nach rechts von der Verbindungslinie der beiden Pupillenmitten liegt, so befindet sich auch R rechts davon. Die Pupille des beobachtenden Auges pp_1 fängt dann nur einen Theil des Strahlenkegels auf, welcher dem rechten in Fig. 19 nicht schraffirten Theile der untersuchten Pupille entspricht; der linke, schraffirt gezeichnete Theil derselben bleibt unbeleuchtet, weil die aus demselben hervortretenden Strahlen nicht mehr in die Pupille des Beobachters fallen. Je mehr R nach rechts geht, umsomehr wird sich der unbeleuchtete Theil der Pupille nach rechts in der Richtung des Pfeiles in der Kreisfigur verschieben. Der Schatten wandert also in derselben Richtung wie R, gerade so, wie dies bei Myopie der Fall ist, wenn der Fernpunkt vor dem Auge des Untersuchers sich befindet (Fig. 18). Der Unterschied liegt in dem Verhalten von R zur Spiegeldrehung. Wenn man den Concavspiegel nach links dreht, so geht das von

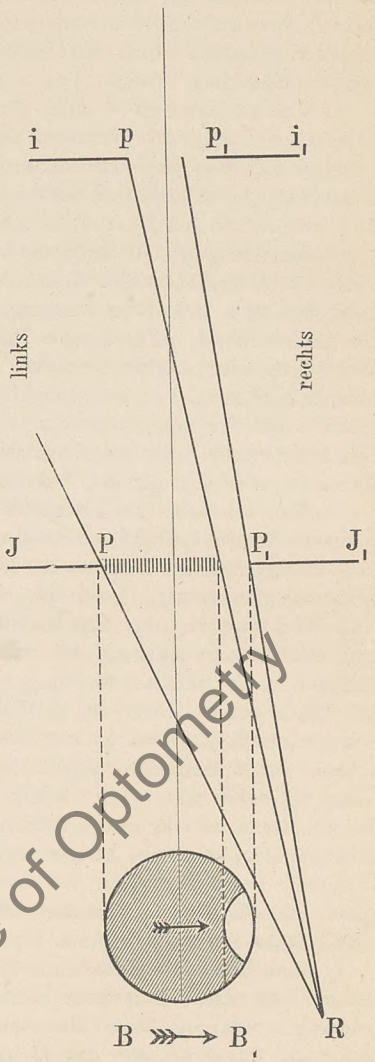

Fig. 19.
Schattenprobe bei Hypermetropie.

Digitized by Illinois College of Optometry

ihm entworfene Flammenbild nach links und die von demselben beleuchtete Netzhautstelle nach rechts (von B nach B_1). Die von derselben zurückgeworfenen Strahlen gehen weiter nach links, R aber, weil es beim hypermetropischen Auge in der Verlängerung dieser Strahlen nach rückwärts liegt, verschiebt sich nach rechts. R wandert also in entgegengesetzter Richtung wie die Spiegeldrehung und dasselbe gilt daher auch von dem Schatten in der Pupille, welcher sich immer mit R gleichsinnig bewegt.

Bei Gebrauch eines Concavspiegels bewegt sich also der Schatten entgegengesetzt der Drehung des Spiegels, wenn der Fernpunkt des untersuchten Auges bei schwacher Myopie hinter dem Auge des Beobachters oder bei Hypermetropie hinter dem untersuchten Auge sich befindet.

Die Bewegung des Schattens hängt also von der Lage des Fernpunktes zum Auge des Untersuchers ab. Wenn der Untersucher in einer Entfernung von etwas mehr als 1 m (z. B. 120 cm) vom untersuchten Auge sich aufstellt, so liegt R zwischen den beiden Augen, wenn Myopie von 1 D oder mehr besteht, weil dann der Fernpunkt 1 m oder weniger vor dem untersuchten Auge liegt. Bei Myopie, welche weniger beträgt als 1 D, liegt der Fernpunkt hinter dem Auge des Beobachters und dasselbe gilt für Emmetropie, wo der Fernpunkt in unendlicher Entfernung liegt. Bei Hypermetropie dagegen liegt der Fernpunkt hinter dem untersuchten Auge. Daraus ergeben sich für die Vornahme der Schattenprobe folgende Regeln:

Man beleuchtet aus einer Entfernung von etwas mehr als 1 m das zu untersuchende Auge mit einem Concavspiegel und beobachtet die Bewegung des Schattens in der untersuchten Pupille bei Drehung des Spiegels. Ist die Bewegung des Schattens gleichsinnig mit der Spiegeldrehung, so besteht Myopie von 1 D oder mehr. Man setzt nun vor das untersuchte Auge in einem Brillengestelle Concavgläser, und zwar immer stärkere, bis man zu einem Glase gelangt, bei welchem der Schatten in umgekehrter Richtung wandert. Dieses Glas bringt also den Fernpunkt des Auges bereits über 1 m (1 D) hinaus. Das letzte Glas n D, mit welchem der Schatten noch gleichsinnig mit der Spiegeldrehung sich bewegte, corrigirte die Myopie des untersuchten Auges bis auf nahezu 1 D; die gesammte Myopie desselben ist daher n $D + 1$ D. Erfolgt bei der Drehung des Spiegels die Bewegung des Schattens in entgegengesetztem Sinne, so besteht in dem untersuchten Auge entweder Myopie, welche kleiner ist als 1 D oder Emmetropie oder Hypermetropie. In diesem Falle setzt man vor das untersuchte Auge so lange Convexgläser, bis gerade der Schatten in derselben Richtung wie der Spiegel sich bewegt. Ist dieses Glas n D, so ist die Refraction des untersuchten Auges n $D - 1$ D.

Man kann die Schattenprobe auch mit dem Planspiegel ausführen. Bei diesem liegt das Flammenbild hinter dem Spiegel, bewegt sich also bei Spiegeldrehungen nicht wie beim Concavspiegel in derselben, sondern in entgegengesetzter Richtung. Daher ist auch das Verhalten des Schattens in der Pupille zur Spiegeldrehung gerade umgekehrt wie bei Gebrauch des Concavspiegels. — In dem einen wie in dem anderen Falle ist die Schattenprobe von grosser Einfachheit. Sie ist von allen Methoden am leichtesten zu erlernen und hat den Vortheil, dass dabei die Refraction und Accommodation des Untersuchers nicht berücksichtigt zu werden braucht; dabei gibt sie ebenso genaue Resultate wie irgend eine andere Methode.

Ein oberflächliches Urtheil über die Refraction des untersuchten Auges erhält man, wenn es gelingt, aus einiger Entfernung (Leseweite) Theile des Augen-

Digitized by Illinois College of Optometry

hintergrundes zu sehen. Dies ist sowohl bei starker Myopie als auch bei starker Hypermetropie der Fall. Bei starker Myopie vereinigen sich die aus dem Auge kommenden Strahlen sehr nahe vor demselben in dessen Brennpunkte *F* (Fig. 16), wo also ohne Hilfe einer Convexlinse ein umgekehrtes Bild des Augenhintergrundes entsteht. Der Untersucher kann dasselbe sehen, wenn er sich in bequemer Entfernung (etwa in Leseweite) von demselben befindet. Dass es das umgekehrte Bild ist, welches er sieht, kann er daraus entnehmen, dass es sich nach rechts verschiebt, wenn er seinen Kopf und Spiegel nach links bewegt und umgekehrt. Wenn der Untersucher an das untersuchte Auge herangeht, so wird der Augenhintergrund rasch undeutlich und verschwindet bald ganz, weil sich der Untersucher dem Luftbilde desselben zu sehr nähert, um noch für dasselbe accommodiren zu können.

Auch bei starker Hypermetropie kann man das Bild des Augenhintergrundes schon in grösserer Entfernung sehen, aber es ist das aufrechte Bild, welches man sieht. Es bewegt sich bei Bewegungen des Untersuchers in gleichem Sinne und es bleibt deutlich, wenn man sich dem untersuchten Auge nähert. Auf diese Weise kann man also unterscheiden, ob man es mit starker Myopie oder mit starker Hypermetropie zu thun hat.

Die Gegenwart des regelmässigen Astigmatismus kann man aus einer Gestaltveränderung der Papille erkennen. Beim regelmässigen Astigmatismus ist ein Meridian des dioptrischen Systemes des Auges stärker brechend als der darauf senkrechte, entspricht gleichsam einer stärkeren Convexlinse. Die Papille wird daher im aufrechten Bilde in dem stärker brechenden Meridiane unter stärkerer Vergrösserung gesehen; wenn dieser vertical ist, wie es der Regel entspricht, so erscheint eine runde Papille als stehendes Oval. Nun hat aber die Papille oft wirklich eine längsovale Form. Um zu entscheiden, ob es sich um eine anatomisch ovale Papille oder um astigmatische Verzerrung einer runden Papille handelt, muss man das umgekehrte Bild zum Vergleiche heranziehen. Ist die Papille wirklich längsoval, so muss sie auch im umgekehrten Bilde so erscheinen. Wenn dagegen Astigmatismus besteht, so ist die dadurch gesetzte Verzerrung im umgekehrten Bilde entgegengesetzt der im aufrechten; in dem oben gewählten Beispiele würde also die Papille queroval erscheinen. (Das ist jedoch nur der Fall, wenn man die zur Entwerfung des umgekehrten Bildes benützte Convexlinse nahe an das untersuchte Auge hält. Wenn man sie von dem Auge allmälig entfernt, erscheint die Papille rund und endlich sogar längsoval.)

Bestimmung von Niveaudifferenzen im Augenhintergrunde. Diese können mit dem Augenspiegel nicht blos erkannt, sondern sogar genau gemessen werden. Es geschieht dies im aufrechten Bilde, welches gestattet, für jeden Punkt des sichtbaren Augenhintergrundes die Refraction gesondert zu bestimmen. Ragt ein Punkt im Augenhintergrunde über die Umgebung hervor, wie z. B. die geschwollene Papille bei Neuritis, so ist entsprechend diesem Punkte die Augenaxe kürzer; es besteht Hypermetropie. Durch die Bestimmung des Grades der Hypermetropie kann man die Höhe der Prominenz dieses Punktes berechnen. In umgekehrter Weise besitzt ein Punkt des Augenhintergrundes, welcher weiter zurück liegt (z. B. der Grund einer Excavation), myopische Refraction, aus welcher das lineare Maass der Vertiefung gefunden werden kann. Als Grundlage für die Berechnung gilt, dass einer Refractionsdifferenz von 3 *D* eine Niveaudifferenz von ungefähr 1 mm entspricht.

Digitized by Illinois College of Optometry

Niveaudifferenzen des Augenhintergrundes geben sich auch im umgekehrten Bilde durch parallaktische Verschiebung kund. Man geht dabei so zu Werke, dass man während der Untersuchung die Convexlinse, welche zur Entwerfung des umgekehrten Bildes dient, ein wenig auf und ab bewegt. Liegen die Punkte des Augenhintergrundes, welche man dabei in's Auge gefasst hat, sämmtlich in einer Ebene, so ändern dieselben bei den Verschiebungen der Convexlinse ihre Lage zu einander nicht. Besteht dagegen eine Niveaudifferenz zwischen ihnen, so bemerkt man eine relative Verschiebung derselben, indem sie sich bald einander nähern, bald von einander entfernen. Die Fig. 20 soll den Hergang erläutern.

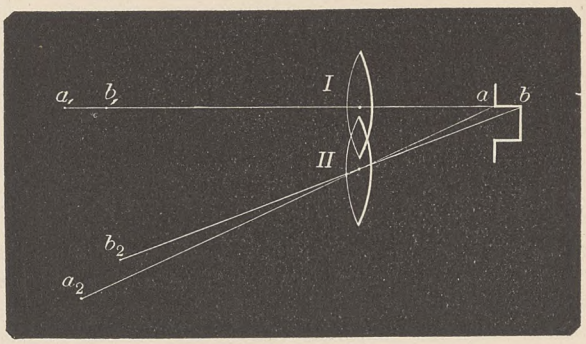

Fig. 20.

Parallaktische Verschiebung des umgekehrten Bildes von Punkten des Augenhintergrundes, welche in verschiedenem Niveau liegen.

a sei ein Punkt vom Rande, b ein dahinter liegender Punkt vom Grunde einer Sehnervenexcavation. Steht die Convexlinse in *I*, so fallen die Bilder der beiden Punkte a_1 und b_1 hinter einander und decken sich. Wird die Convexlinse nun nach *II* gebracht, so wird das Bild des Punktes a in a_2, das Bild des Punktes b in b_2 entworfen; die Punkte scheinen auseinandergerückt zu sein. Würde man die Convexlinse nach der entgegengesetzten Seite bringen, so würde die scheinbare Verschiebung der beiden Punkte in umgekehrtem Sinne erfolgen; es würde aussehen, als ob der Rand der Excavation über den Grund derselben sich hinüberziehen würde. Aus der Grösse der Verschiebung lässt sich die Niveaudifferenz der beiden Punkte abschätzen, aber nicht genau berechnen, wie dies mit Hilfe des aufrechten Bildes möglich ist.

Digitized by Illinois College of Optometry

II. Capitel.

Functionsprüfung.

§ 4. Ausser der Erhebung des objectiven Befundes obliegt uns noch die Feststellung der Function des Auges. Hiebei sind wir fast ausschliesslich auf die Angaben des Patienten angewiesen, so dass wir in dieser Beziehung ganz besonders von dessen Intelligenz und gutem Willen abhängen.

Unsere Gesichtsempfindungen sind von dreierlei Art, indem wir an den Objecten die Form, die Farbe und die Helligkeit wahrnehmen. Die Fähigkeit, die Form der Gegenstände zu erkennen, wird als Raumsinn bezeichnet und findet ihren numerischen Ausdruck in der Sehschärfe; die Unterscheidung der Farben bildet den Farbensinn, die Unterscheidung der Helligkeiten den Lichtsinn. Diese drei Fähigkeiten kommen der Netzhaut in ihrer ganzen Ausdehnung zu, jedoch in sehr verschiedenem Maasse. Man muss in dieser Beziehung zwischen dem centralen und dem peripheren Sehen unterscheiden. Das centrale oder directe Sehen ist das Sehen mit der Fovea centralis. Will man einen Gegenstand genau sehen, so „fixirt“ man ihn, d. h. man wendet das Auge so, dass das Bild des Gegenstandes auf die Fovea centralis fällt. Diese gibt uns vermöge ihres besonderen anatomischen Baues den schärfsten Grad von Sehen, dessen wir fähig sind. — In Bezug auf das centrale Sehen prüfen wir die Refraction, die Accommodation und die Sehschärfe. Das Genauere darüber siehe in dem dritten Theile dieses Buches, welcher von den optischen Fehlern des Auges handelt.

Das periphere oder indirecte Sehen ist das Sehen mit denjenigen Netzhauttheilen, welche nicht zur Fovea centralis gehören; dasselbe umfasst also den weitaus grössten Theil der Netzhaut. Das Sehen mit den peripheren Netzhauttheilen gewährt eine weniger deutliche, eine stumpfere Empfindung, von der wir uns am besten einen Begriff machen können, wenn wir die ausgebreiteten Finger unserer Hand seitlich vor das Auge halten, während dieses geradeaus blickt. Je weiter entfernt von der Fovea centralis das Bild des Gegenstandes auf der Netzhaut entworfen wird, desto undeutlicher ist die dadurch hervorgerufene Wahrnehmung der Form desselben. Dagegen sind die peripheren Theile der Netzhaut sogar noch empfindlicher als das Centrum für die Wahrnehmung von Bewegungen (Exner) sowie von geringen Helligkeiten.

Wozu dient nun das periphere Sehen, nachdem man doch keine genauen Wahrnehmungen damit machen kann? Dieses erfährt man

Digitized by Illinois College of Optometry

am besten, wenn man Personen beobachtet, welche das periphere Sehen verloren haben, so dass nur mehr die Fovea centralis und ihre nächste Umgebung functionirt, wie dies bei verschiedenen Krankheiten (besonders bei Retinitis pigmentosa) vorkommt. Solche Personen können zuweilen noch den feinsten Druck lesen und sind doch nicht im Stande, allein umherzugehen. Wir können uns in diesen Zustand versetzen, wenn wir vor dem Auge eine lange Röhre (z. B. ein Stethoskop) befestigen, welche uns nur erlaubt, den gerade in unserer Gesichtslinie liegenden Punkt zu sehen. Wir vermögen nicht, mit einer solchen Vorrichtung umherzugehen, weil wir überall anstossen. Das periphere Sehen dient also zur Orientirung. Wieso? Wenn wir beim Gehen gerade vor uns hinsehen und es liegt ein Stein auf unserem Wege, so bildet sich derselbe auf der Peripherie der Netzhaut unseres Auges, und zwar im oberen Theile derselben, ab. Der Stein wird zwar nicht deutlich wahrgenommen, aber er erregt doch unsere Aufmerksamkeit. Der Blick wird auf ihn gerichtet; er wird direct angesehen, wir erkennen ihn als Hinderniss und weichen ihm aus. Das Gleiche findet statt, wenn wir auf der Strasse gehen und Menschen von der Seite her auf uns zukommen u. s. w. Die auf die Peripherie der Netzhaut fallenden Bilder geben uns gleichsam Warnungssignale, welche uns veranlassen, die Gegenstände, welche die Bilder hervorrufen, direct in's Auge zu fassen. Bewegte Gegenstände erregen wegen der oben erwähnten grossen Empfindlichkeit der Netzhautperipherie für Bewegungen unsere Aufmerksamkeit mit besonderer Sicherheit.

§ 5. *Untersuchung des Gesichtsfeldes.* Die Untersuchung des Gesichtsfeldes, d. h. der Ausdehnung des indirecten Sehens, muss für jedes Auge getrennt geschehen. Das zu untersuchende Auge fixire einen feststehenden Punkt, um auf diese Weise immer in derselben Stellung zu verharren, während das andere Auge geschlossen gehalten wird.

Die einfachste Art, die Ausdehnung des Gesichtsfeldes zu untersuchen, ist die, dass man die Hand als Prüfungsobject benützt. Der Arzt stellt sich in kurzer Entfernung gerade vor den Patienten hin; der Kranke fixirt das gegenüberstehende Auge des Arztes, welcher selbst sein anderes Auge geschlossen hält. Der Arzt bewegt nun seine Hand von der Peripherie her allmälig über die Grenzen des Gesichtsfeldes herein; der Kranke muss angeben, sobald er die Hand erblickt. Auf diese Weise hat der Arzt an seinem eigenen Auge die Controle für das Gesichtsfeld des Kranken; ist letzteres normal, so muss der Kranke die Hand zur selben Zeit erblicken, als es der Arzt mit seinem Auge thut. Diese Methode ist hinreichend genau zum Nachweise grösserer Gesichtsfeldbeschränkung; kleine Defecte im Gesichtsfelde können damit

Digitized by Illinois College of Optometry

aber nicht nachgewiesen werden. Sie ist die einzig anwendbare Art der Prüfung in jenen Fällen, wo kleinere Prüfungsobjecte wegen zu schlechter Sehschärfe nicht mehr erkannt werden. — Ist der Patient auch nicht mehr im Stande, die Hand zu sehen, so muss man sich einer Kerzenflamme bedienen, die man im Gesichtsfelde herumführt; auf diese Weise prüft man z. B. das Gesichtsfeld der am grauen Staare erblindeten Personen.

Genauer kann man das Gesichtsfeld mittelst einer Schultafel aufnehmen. Man stellt den Patienten vor derselben auf und sorgt dafür, dass während der Dauer der Untersuchung die Distanz zwischen Auge und Tafel immer dieselbe (z. B. 30 cm) bleibe. Gerade gegenüber dem Auge des Patienten macht man mit Kreide auf der Tafel ein Zeichen, welches der Patient während der Untersuchung zu fixiren hat. Die Kreide wird nun vom Rande der Tafel allmälig gegen die Mitte hereingeführt, wobei der Patient den Moment anzugeben hat, in welchem er die Kreide erblickt. Indem man so nach allen Seiten hin die Gesichtsfeldgrenze auf der Tafel bezeichnet und die gefundenen Punkte miteinander verbindet, bestimmt man die Ausdehnung des Gesichtsfeldes. Die Grösse desselben steht natürlich in geradem Verhältnisse zur Entfernung, in welcher es aufgenommen worden ist.

Auch diese Methode ist durchaus nicht frei von Mängeln, die sich aus der Schwierigkeit ergeben, eine Hohlkugel, wie es die Netzhaut ist, auf eine Ebene zu projiciren. Die wichtigsten Mängel sind folgende: Gleich grossen Distanzen auf der Netzhaut entsprechen ungleiche Distanzen in dem auf die Tafel projicirten Gesichtsfelde. So sind in Fig. 21 die Distanzen *ma* und *bc* auf der Netzhaut gleich, indem beide je 10 Winkelgraden entsprechen. In dem auf die Tafel *TT* projicirten Gesichtsfelde dagegen gehört zu dem zweiten Netzhautbezirke ein mehrfach grösserer Abschnitt (70° bis 80°) als zu dem ersten (0° bis 10°). Eine gegen Licht unempfindlich gewordene Stelle in der Netzhaut von bestimmter Grösse würde also in einem solchen Gesichtsfelde als eine Lücke erscheinen, deren Grösse ganz verschieden wäre, je nachdem sie näher oder entfernter vom Centrum gelegen ist, und es könnten dadurch Täuschungen veranlasst werden.

Ein zweiter Uebelstand ist der, dass ein normales Gesichtsfeld überhaupt keinen Platz auf einer frontal aufgestellten Ebene findet, und sei sie noch so gross. Das normale Gesichtsfeld reicht nämlich nach aussen bis 90° und darüber. Die temporale Gesichtsfeldgrenze wird daher, wie aus der Fig. 21 ersichtlich ist, niemals auf die Tafel projicirt werden können.

Digitized by Illinois College of Optometry

Nach dem Gesagten gibt es daher nur eine exacte Art, das Gesichtsfeld aufzunehmen, das ist die Projection desselben auf eine Hohlkugel (Aubert). Nach diesem Principe sind verschiedene Perimeter construirt. Förster gebührt das Verdienst, dieses Instrument in die augenärztliche Praxis eingeführt zu haben. Der Förster'sche Perimeter besteht nicht aus einer vollständigen Halbkugel, sondern aus einem metallenen Halbkreise (Fig. 21 *P*), welcher gleichsam einen Meridian der Halbkugel darstellt. Der Halbkreis ist derart drehbar, dass man ihn nach und nach in die Richtung aller einzelnen Meridiane bringen kann. Der Patient stützt den Kopf auf eine vor dem Halbkreise angebrachte Kinnstütze derart auf, dass das zu untersuchende Auge in den Mittelpunkt des Halbkreises zu liegen kommt. Das Auge muss bei der Untersuchung die Mitte des Halbkreises fixiren, während entlang demselben die zur Prüfung dienenden Marken hin und her geführt werden. Eine am Halbkreise angebrachte Gradeintheilung gestattet, direct abzulesen, an welcher Stelle die Marke für das untersuchte Auge verschwindet, also die Grenze des Gesichtsfeldes sich befindet; das gefundene Resultat wird in ein Schema eingetragen (Fig. 22).

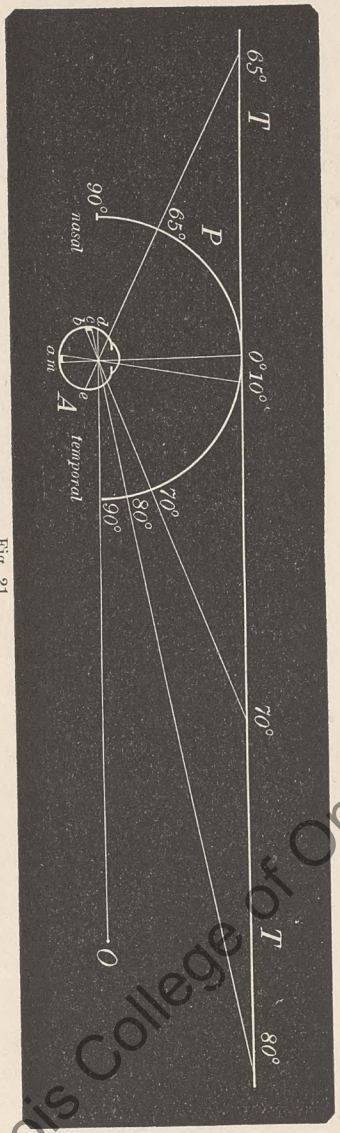

Fig. 21.

Projection des Gesichtsfeldes. — Das Gesichtsfeld des Auges *A*, projicirt auf den Halbkreis des Perimeters *P*, erstreckt sich von 65° auf der nasalen Seite bis zu 90° auf der temporalen Seite, entsprechend den Punkten **e** und ***d*** der Netzhaut. Dieselben bezeichnen den vorderen Rand der empfindlichen Netzhaut, welcher an der nasalen Seite weiter nach vorne reicht, als an der temporalen. Auf einer Fläche *T T* lässt sich das Gesichtsfeld nicht bis zu seiner temporalen Grenze hin verzeichnen, da deren Projection **O** schon ausserhalb der Fläche fällt.

§ 6. *Ausdehnung des Gesichtsfeldes.* Das normale Gesichtsfeld dehnt sich, wie ein Blick auf das nebenstehende Schema (Fig. 22) lehrt, nach den verschiedenen Seiten hin durchaus nicht gleich weit aus.

Digitized by Illinois College of Optometry

Am weitesten erstreckt es sich nach der äusseren (temporalen) Seite hin, wo es über 90° hinausreicht. Nach der Schläfenseite sehen wir also noch Gegenstände, welche in einer durch die Pupille gelegten Ebene, ja selbst etwas hinter dieser Ebene sich befinden (z. B. den Punkt *O* in Fig. 21). Dies wird dadurch möglich, dass die Strahlen an der Oberfläche der Hornhaut eine so starke Brechung erleiden, dass sie

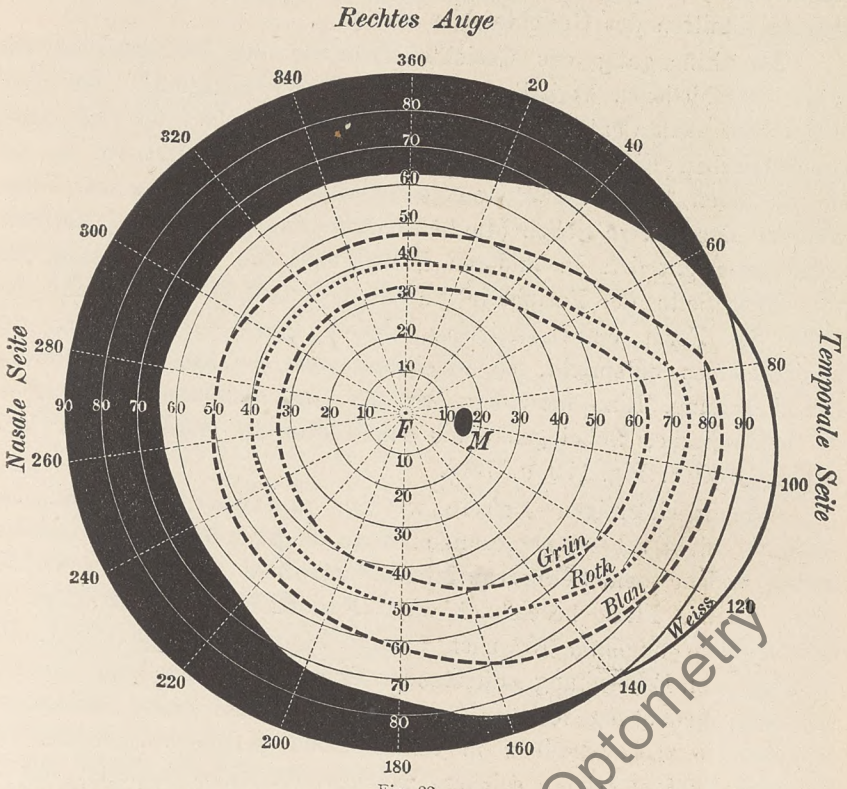

Fig. 22.
Normales Gesichtsfeld des rechten Auges nach Baas für Weiss, Blau, Roth und Grün bei Prüfung mit einer Marke von 20 □mm. — *F* Fixationspunkt, *M* Mariotte'scher Fleck.

doch noch in die Pupille fallen. Nach den anderen Seiten hin ist das Gesichtsfeld von viel geringerer Ausdehnung, besonders nach innen und nach oben. Die Ursache davon ist darin zu suchen, dass die Nase sowie der Augenbrauenbogen in das Gesichtsfeld hereinragen und dasselbe beschränken. Durch entsprechende Drehung des Kopfes bei der Untersuchung des Gesichtsfeldes lassen sich diese Hindernisse zwar zum Theil eliminiren, doch findet man auch dann das Gesichtsfeld nach der nasalen Seite hin niemals so weit ausgedehnt, wie nach der temporalen. Die Ursache davon liegt darin, dass an der Schläfenseite

Digitized by Illinois College of Optometry

der Rand der empfindlichen Netzhautschichten nicht so weit nach vorne reicht, wie an der Nasenseite (Fig. 21 *e* und *d*).

Die pathologischen Veränderungen des Gesichtsfeldes bestehen in einer Verkleinerung desselben. Diese macht sich entweder in der Weise geltend, dass die Grenze des Gesichtsfeldes an irgend einer Stelle hereingerückt ist, oder sie tritt unter der Form inselförmiger Defecte inmitten des Gesichtsfeldes auf.

Die Einengung des Gesichtsfeldes von der Peripherie her zeigt verschiedenes Verhalten. Ist die Gesichtsfeldgrenze von allen Seiten her dem Centrum näher gerückt, so sprechen wir von einer concentrischen Einschränkung. Wenn dieselbe bedeutend ist, so hat sie die oben beschriebene Unmöglichkeit der Orientirung zur Folge, während das directe Sehen (die Sehschärfe im engeren Sinne) vielleicht noch ganz gut ist. In anderen Fällen ragt die Einschränkung nur von einer Seite der Peripherie in das Gesichtsfeld hinein. Hat dieselbe die Form eines Dreieckes, dessen Basis der Peripherie des Gesichtsfeldes entspricht, so bezeichnet man sie als sectorenförmige Einschränkung. Eine besondere Art der Gesichtsfeldbeschränkung ist die hemiopische, wobei genau die eine Hälfte des Gesichtsfeldes fehlt (siehe § 100 u. Fig. 179 u. 180).

Die inselförmigen Defecte werden Skotome*) genannt. Ein solches besteht schon am gesunden Auge an jener Stelle des Gesichtsfeldes, welche dem Sehnerveneintritte entspricht und als Mariotte'scher blinder Fleck bezeichnet wird (Fig. 22 *M*). Derselbe liegt im Gesichtsfelde ungefähr 15° nach aussen vom Fixationspunkte *F*. Die in Folge von Erkrankung auftretenden Skotome besitzen eine sehr verschiedene Bedeutung für das Sehen je nach ihrer Lage. Wir unterscheiden sie nach derselben in centrale und periphere Skotome. Ein centrales Skotom ist ein solches, welches den Fixationspunkt mit in sich begreift (vgl. Fig. 186). In diesem Falle ist das directe Sehen entweder sehr vermindert oder ganz aufgehoben. Der Kranke kann keine feine Arbeit mehr verrichten, während sein Orientirungsvermögen intact ist. Periphere Skotome stören das Sehen wenig, besonders wenn sie weit ab vom Fixationspunkte liegen, wo sie dem Patienten eben nur bei Gelegenheit der Gesichtsfelduntersuchung zum Bewusstsein kommen. Eine besondere Art des Skotoms ist das Ringskotom, welches als ein (nicht immer vollständig geschlossener) Ring den Fixationspunkt umkreist, ihn selbst aber verschont.

*) σκότος, Finsterniss.

Digitized by Illinois College of Optometry

v. Graefe war der Erste, welcher auf die Wichtigkeit der Gesichtsfeldprüfung in der Augenheilkunde aufmerksam gemacht hat. Er zeigte, dass vielen intraoculären Krankheiten bestimmte Arten der Gesichtsfeldbeschränkung zukommen, welche für dieselben mehr oder weniger charakteristisch sind und für die Diagnose verwerthet werden können. Seitdem ist die Lehre vom Gesichtsfelde sehr ausgebildet worden, so dass gegenwärtig die Untersuchung desselben sowohl für die Diagnose als für die Prognose von grosser Bedeutung ist.

Concentrische Gesichtsfeldbeschränkung bei gut erhaltenem centralen Sehen treffen wir vor Allem bei Retinitis pigmentosa an, zuweilen auch bei Glaukom. Bei anderen Erkrankungen, die häufig von concentrischer Gesichtsfeldbeschränkung begleitet werden, wie namentlich bei Atrophie des Sehnerven oder der Netzhaut, ist gleichzeitig das centrale Sehvermögen erheblich beeinträchtigt.

Sectorenförmige Defecte finden wir besonders bei Sehnervenatrophie, sowie auch bei Verstopfung einer grösseren Netzhautarterie, indem der von ihr versorgte sectorenförmige Netzhautbezirk seine Function einstellt. Grössere, wenn auch nicht dreieckige, Einengungen des Gesichtsfeldes beobachten wir bei Netzhautabhebung, und zwar am häufigsten nach oben, da die Abhebung bei längerem Bestande den untersten Theil des Auges einzunehmen pflegt. Bei Glaukom kommt eine Einschränkung des Gesichtsfeldes an der nasalen Seite verhältnissmässig häufig vor.

Skotome treten am häufigsten bei herdförmigen Erkrankungen des Augenhintergrundes auf, also vor Allem bei Chorioiditis disseminata, wo den einzelnen, mit dem Augenspiegel sichtbaren Flecken in der Regel Lücken im Gesichtsfelde entsprechen. So lange dieselben nur die Peripherie des Gesichtsfeldes einnehmen, stören sie das Sehen wenig. Sind sie sehr zahlreich, so bekommt das Gesichtsfeld eine siebförmige Beschaffenheit. Wenn dann endlich einer der chorioiditischen Herde an der dem gelben Flecke entsprechenden Stelle der Aderhaut sich localisirt, sinkt das Sehvermögen ganz bedeutend durch die Ausbildung eines centralen Skotoms neben den peripheren.

Isolirte centrale Skotome kommen bei Erkrankungen der Netzhaut und der Aderhaut am hinteren Augenpole vor, namentlich in Folge von hochgradiger Myopie, von Syphilis oder von senilen Veränderungen. In allen diesen Fällen entspricht dem centralen Skotom eine mit dem Augenspiegel sichtbare Veränderung in der Gegend der Macula lutea. In einer anderen Reihe von Fällen dagegen existirt ein centrales Skotom bei negativem ophthalmoskopischen Befunde, wobei dann die Ursache des Skotoms im Sehnerven zu suchen ist. In demselben erkranken gerade jene Fasern mit Vorliebe, welche die Gegend der Macula lutea versorgen (bei retrobulbärer Neuritis, siehe § 102).

Da der Ausdruck Skotom in verschiedenem Sinne gebraucht wird, bedarf derselbe hier einer näheren Erläuterung. Man unterscheidet zwischen positiven und negativen Skotomen (Förster).

Unter einem positiven Skotom versteht man einen dunklen Fleck, welchen der Patient in seinem Gesichtsfelde wahrnimmt, auf eine Stelle seines Gesichtsfeldes projicirt. Die Ursache des positiven Skotoms liegt entweder in den brechenden Medien oder in der Netzhaut. Trübungen in den brechenden Medien werfen ihren Schatten auf die Netzhaut und werden dadurch als dunkle Flecken sichtbar. Wenn die Trübungen im Glaskörper liegen, so sind sie beweglich (fliegende Mücken, mouches volantes) und die durch sie verursachten Skotome werden als bewegliche Skotome bezeichnet. Fixe Skotome haben ihren Grund ent-

Digitized by Illinois College of Optometry

weder in feststehenden Trübungen (z. B. in der Linse) oder noch häufiger in Veränderungen des Augenhintergrundes, z. B. einem Exsudate in der Netzhaut oder in der ihr anliegenden Aderhaut. Skotome der letzteren Art werden am besten in der Weise zur Anschauung gebracht, dass man den Patienten eine gleichmässig helle Fläche, z. B. einen Bogen weissen Papieres, fixiren lässt. Oft werden dieselben leichter wahrgenommen, wenn man dabei die Beleuchtung herabsetzt (z. B. durch Herablassen der Vorhänge an den Fenstern). Man kann den Patienten anweisen, die auf dem Papiere sichtbar werdenden dunklen Flecke nachzuzeichnen und kann daraus die Lage und Ausdehnung der erkrankten Netzhauttheile bestimmen.

Als negatives Skotom bezeichnen wir einen inselförmigen Ausfall im Gesichtsfelde, in dessen Bereiche der Patient keine äusseren Gegenstände wahrnimmt. Ein solches Skotom wird daher in der Regel erst bei der Untersuchung des Gesichtsfeldes entdeckt. Es steht aber nichts im Wege, dass ein negatives Skotom gleichzeitig auch ein positives sei; dieselbe erkrankte Stelle der Netzhaut, welche äussere Gegenstände nicht mehr wahrzunehmen vermag, kann gleichzeitig als dunkler Fleck empfunden und in die Aussenwelt projicirt werden.

Die negativen Skotome werden in absolute und relative geschieden. Ein absolutes Skotom ist dann vorhanden, wenn im Bereiche desselben jede Lichtwahrnehmung fehlt, während beim relativen Skotome die Lichtwahrnehmung nur herabgesetzt ist. Ein relatives Skotom entdeckt man, wenn man die Gesichtsfelduntersuchung mit kleineren Objecten vornimmt und besonders, wenn man farbige Objecte dazu wählt. Bei einer gewissen Herabsetzung des Sehvermögens hört nämlich die Unterscheidung der Farben auf, während die Objecte selbst vermöge ihrer verschiedenen Helligkeit noch erkannt werden. So erscheint z. B. in einem frischen Falle von chronischer Nicotinvergiftung das Gesichtsfeld, mit einem weissen Prüfungsobjecte aufgenommen, noch ganz normal; wählt man aber eine kleine rothe Papiermarke zur Untersuchung, so wird dieselbe in einem kleinen centralen Bezirke zwar noch als heller Gegenstand gesehen, aber nicht mehr als roth erkannt. Es ist ein relatives Skotom, und zwar ein Farbenskotom (Skotom für Roth) vorhanden.

Auch innerhalb des normalen Gesichtsfeldes ist die Wahrnehmung der Farben nicht überall die gleiche. Gerade so wie bezüglich der Sehschärfe, muss auch bezüglich des Farbensinnes zwischen centraler und peripherer Wahrnehmung unterschieden werden. Während erstere durch einfache Vorlegung farbiger Muster geprüft wird, muss die letztere ebenso untersucht werden, wie das Gesichtsfeld, indem man als Prüfungsobjecte farbige Zeichen benützt, die man auf der Tafel oder am Perimeter hin und her bewegt. Je grösser und lichtstärker die dabei benützten farbigen Flächen sind, desto weiter nach der Peripherie wird deren Farbe richtig erkannt, selbst bis an die äusserste Peripherie des Gesichtsfeldes. Bei Untersuchung mit den gewöhnlichen farbigen Perimetermarken (farbige Papierquadrate von 1—2 cm Seite) aber findet man die peripherstен Theile der Netzhaut farbenblind. Wenn die Marke dann von der Peripherie des Gesichtsfeldes gegen das Centrum vorgeschoben wird, so erkennt der Untersuchte zuerst nur die Gegenwart eines sich bewegenden Objectes. Erst wenn die Marke dem Centrum des Gesichtsfeldes näher gerückt ist, wird deren Farbe richtig angegeben. Dies geschieht nicht für alle Farben an der gleichen Stelle, indem die einen weiter hinaus erkannt werden, als die anderen. Am kleinsten ist das Gesichtsfeld für Grün, etwas grösser für Roth, noch grösser für Gelb und am grössten für Blau (siehe Fig. 22).

Digitized by Illinois College of Optometry

Die Untersuchung des Gesichtsfeldes mit farbigen Objecten ist von grosser praktischer Wichtigkeit. So findet man z. B. in einem Falle das Gesichtsfeld, mit Weiss geprüft, normal, während die Untersuchung mit Farben bereits an einer Stelle eine beträchtliche Hereinrückung der Grenze zeigt. Nach einiger Zeit, wenn die Krankheit Fortschritte gemacht hat, constatirt man dann bei der Prüfung mit Weiss schon denselben Gesichtsfelddefect, der früher nur für farbige Objecte bestand. Die Prüfung mit Farben ist also eine feinere Probe, als die mit Weiss; sie verräth uns eine Herabsetzung des Sehvermögens, bevor dieselbe noch so weit gediehen ist, dass ein weisses Object nicht mehr erkannt werden kann. Wenn wir daher zwei Fälle nehmen, in welchen das Gesichtsfeld für Weiss gleich gross ist, das Gesichtsfeld für Farben aber ungleich, so gibt derjenige Fall eine schlechtere Prognose, in welchem das Gesichtsfeld für Farben kleiner ist, indem hier noch eine weitere Verkleinerung des Gesichtsfeldes im Allgemeinen zu erwarten ist. Schnelle Verminderung der Farbenperception kommt vorzüglich den progressiven, zur Erblindung führenden Sehnervenleiden zu. — Auch zur Erkennung centraler Skotome, so lange sie noch nicht absolute sind, ist die Untersuchung des Gesichtsfeldes mit Farben erforderlich. — Die Art der Herabsetzung des Farbensinnes gibt uns endlich noch Aufschluss über den Sitz der Veränderungen: Verminderung der Wahrnehmung von Blau entspricht einer Läsion der empfindenden Netzhautelemente, der Stäbchen und Zapfen (bei Chorioiditis, Retinitis, Hemeralopie), verminderte Wahrnehmung von Roth und Grün einer solchen der leitenden Elemente (bei Sehnervenleiden).

Lichtsinn. Nehmen wir an, wir hätten zwei Personen vor uns, welche bei gewöhnlicher Tagesbeleuchtung gleiche Sehschärfe haben; beide lesen bei gleich guter Beleuchtung Druck von derselben Grösse in derselben Entfernung. Nun setzen wir die Beleuchtung allmälig herab. In Folge dessen nimmt die Differenz in der Helligkeit zwischen den schwarzen Buchstaben und dem weissen Papier ab und die Buchstaben werden immer schwerer erkannt. Bei einem gewissen Grade von Verfinsterung hört die eine der beiden Personen auf, die Druckschrift zu erkennen, während die andere sie noch zu lesen vermag und eine weitere Verdunklung nöthig ist, um auch ihr das Lesen unmöglich zu machen. In diesem Falle sagen wir: die beiden Personen haben gleichen Raumsinn, d. h. gleiche Empfindlichkeit der Netzhaut für Formen, aber sie haben verschiedenen Lichtsinn (L), d. h. verschiedene Empfindlichkeit für Helligkeit und Helligkeitsdifferenzen.

Der Lichtsinn kann auf verschiedene Weise geprüft werden. Man bestimmt entweder die unterste Grenze der Beleuchtung, bei welcher noch eine Lichtempfindung entsteht (Reizschwelle), oder man sucht die geringste Differenz in der Helligkeit, welche noch erkannt werden kann (Unterschiedsschwelle). Die gebräuchlichste Methode der Messung des Lichtsinnes ist die mit dem Photometer von Förster, welcher die Reizschwelle angibt. Dieses Instrument, welches in Fig. 23 im Grundriss dargestellt ist, wird in einem vollkommen verdunkelten Zimmer aufgestellt. Ein innen geschwärzter Kasten A trägt an der Vorderwand zwei Ausschnitte für die beiden Augen a und a_1, welche durch dieselben auf eine an der Hinterwand angebrachte Tafel T blicken; auf dieser letzteren sind als Probeobjecte grosse schwarze Striche auf weissem Grunde angebracht. Die Beleuchtung wird durch eine Normalkerze L geliefert, deren Licht durch das Fenster F in das Innere des Kastens fällt. Um die Beleuchtung zu einer vollkommen gleichmässigen zu machen, ist das Fenster mit durchscheinendem (in

Digitized by Illinois College of Optometry

Fett getränktem) Papier überspannt. Die Grösse des Fensters kann durch eine Schraube *S* verändert werden, vom völligen Verschluss des Fensters bis zu einer Oeffnung von 5 □cm. Auf diese Weise wird die Beleuchtung der Tafel variirt. Man lässt den Patienten zuerst in den Apparat hineinblicken, während das Fenster geschlossen, die Tafel also unbeleuchtet ist. Dann öffnet man langsam das Fenster, bis die Striche auf der Tafel erkannt werden. Die hiezu nöthige Oeffnung des Fensters gibt das Maass für den Lichtsinn der untersuchten Person. Bei Ausführung dieser Untersuchung muss die Vorsicht gebraucht werden, dass man die zu untersuchende Person vorher an die Dunkelheit gewöhnt. Wenn wir aus der Tageshelle in ein mässig verdunkeltes Zimmer treten, sehen wir im ersten Augenblicke so wenig, dass wir uns darin nicht bewegen können, ohne an die Gegenstände im Zimmer anzustossen. Je länger wir darin verweilen, desto besser sehen wir, zuletzt vielleicht sogar hinreichend, um lesen zu können. Man bezeichnet dies als Adaptation der Netzhaut. Für die Untersuchung des Lichtsinnes zu praktischen Zwecken genügt eine Adaptationszeit von 10 Minuten, die

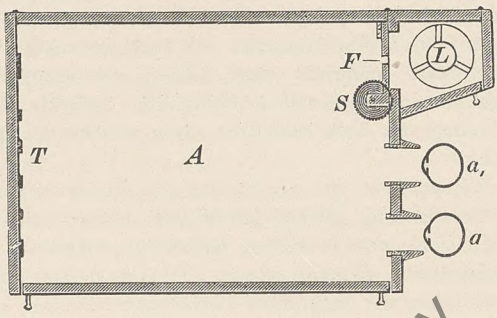

Fig. 23.
Photometer von Förster.

der betreffende Patient im vollkommen dunklen Zimmer mit verbundenen Augen zubringen muss.

Die Untersuchung des Lichtsinnes bei verschiedenen Erkrankungen hat ergeben, dass derselbe durchaus nicht immer im Verhältnisse zur Sehschärfe herabgesetzt ist, sondern bald nur wenig, bald verhältnissmässig stark, woraus man Anhaltspunkte für die Diagnose gewinnen kann. Am stärksten ist die Herabsetzung des Lichtsinnes in jenen Fällen, welche man als Hemeralopie bezeichnet (siehe § 104).

Simulation der Blindheit. Bei der Prüfung der Function wird man zuweilen mit dem Umstande rechnen müssen, dass der Patient den Arzt absichtlich irrezuführen sucht, indem er Blindheit oder Schwachsichtigkeit simulirt, wo sie nicht vorhanden ist. Am häufigsten geschieht dies von Seite solcher Personen, welche vom Militärdienste befreit werden oder Unfallsentschädigung erhalten wollen, zuweilen auch von Kindern, hysterischen Personen u. s. w. Man wird zunächst auf den Verdacht der Simulation gelenkt durch den Mangel an Uebereinstimmung zwischen dem Resultate der Functionsprüfung und dem objectiven Befunde, indem z. B. ein Auge, welches vollkommen blind sein soll, keinerlei pathologische Veränderungen aufweist. Oder es ergibt die Prüfung der einzelnen Functionen wider-

Digitized by Illinois College of Optometry

sprechende Resultate, indem Sehschärfe, Gesichtsfeld, Farbensinn u. s. w. nicht im richtigen Verhältnisse zu einander und zum objectiven Befunde stehen. Um den sicheren Nachweis der Simulation zu erbringen, hat man verschiedene Prüfungsmethoden angegeben; je nach der Geschicklichkeit des Simulanten wird man leichter oder schwerer damit zum Ziele kommen. Nur einige dieser Methoden seien hier angeführt.

Vollständige Erblindung an beiden Augen wird selten simulirt, viel öfter blos einseitige Erblindung, und noch häufiger wird die wirklich vorhandene Schwachsichtigkeit eines Auges übertrieben (Aggravation). Bei angeblich vollständiger Erblindung eines oder beider Augen achte man vor Allem auf den Reflex der Pupillen gegen Licht. Ist dieser gut, so wird dies immer einen starken Verdachtsgrund für Simulation abgeben, obwohl es seltene Fälle gibt, wo bei thatsächlicher Erblindung doch der Lichtreflex der Pupille erhalten ist (siehe § 64). — Schmidt-Rimpler macht folgenden Vorschlag: Man lasse den Patienten mit dem blinden Auge nach seiner eigenen Hand sehen, die er vor sich hinhalten soll. Ein Blinder wird dies ohne Zögern thun, da er ja durch das Gefühl von der Stellung seiner Hand unterrichtet ist; ein Simulant wird vielleicht absichtlich in einer falschen Richtung blicken. — Simulirte einseitige Erblindung kann auch auf folgende Weise entdeckt werden: Man bringt eine brennende Kerze vor das sehende Auge und führt dieselbe langsam nach der Seite des blinden Auges hin. Gibt der Untersuchte an, die Kerze noch zu sehen in einem Momente, wo sie für das gesunde Auge schon durch den Nasenrücken verdeckt ist, so ist er entlarvt (Cuignet).

Zur Entdeckung der Simulation einseitiger Erblindung oder Amblyopie dienen noch folgende Verfahren:

1) Man lässt den Patienten lesen und hält dann einen Bleistift senkrecht zwischen Auge und Buch. Wird nur mit einem Auge gesehen, so verdeckt der Bleistift für dasselbe einzelne Worte und stört somit im Lesen. Wenn dagegen mit beiden Augen gut gesehen wird, so sind diejenigen Buchstaben, welche der Bleistift für das eine Auge verdeckt, für das andere sichtbar und umgekehrt und das Lesen geschieht ohne Schwierigkeit (Cuignet).

2) Man setzt vor das gesunde Auge ein Convexglas von 6 *D*. Dadurch wird das Auge künstlich myopisch gemacht, so dass sein Fernpunkt in etwa 17 cm Entfernung liegt (vorausgesetzt, dass das Auge emmetropisch ist). Das Auge vermag daher feinen Druck nur in einer Entfernung von 17 cm oder weniger, nicht aber darüber hinaus zu lesen. Nach Vorsetzung des Glases lässt man zuerst in ganz kurzer Distanz lesen und rückt dann das Buch langsam und unmerklich immer weiter. Gelingt es auf diese Weise, das Buch beträchtlich über 17 cm zu entfernen, ohne dass der Untersuchte aufhören würde zu lesen, so beweist dies, dass er mit dem angeblich schlechten Auge gelesen habe. Er begann nämlich das Lesen mit dem guten Auge und setzte es, als das Buch zu weit abrückte, mit dem anderen Auge fort, ohne den Wechsel im Gebrauche beider Augen zu bemerken.

3) Man gibt sich den Anschein, blos mit dem gesunden Auge sich zu beschäftigen. Man bringt vor dasselbe ein starkes Prisma (von etwa 18°), indem man es, die Basis nach oben gerichtet, von der Wange sehr langsam gegen das Auge hinaufschiebt. Noch bevor die Basis des Prismas vor der Mitte der Pupille angelangt ist, sieht das Auge doppelt. Es werden nämlich von jedem äusseren Gegenstande zwei Bilder auf der Netzhaut entworfen, eines durch den freien, das

Digitized by Illinois College of Optometry

andere durch den vom Prisma bedeckten Theil der Pupille und das Auge sieht das fixirte Object doppelt (monoculäre Diplopie), was der Untersuchte ohne Zögern zugeben wird, da es sich ja nur um das gesunde Auge handelt. Hierauf schiebt man das Prisma unbemerkt so weit hinauf, dass es die ganze Pupille verdeckt. Nun erhält das mit dem Prisma versehene Auge nur mehr ein einfaches Netzhautbild, welches aber durch das Prisma an eine höhere Stelle der Netzhaut geworfen wird, als dieses im anderen Auge der Fall ist. Wird auch jetzt doppelt gesehen (binoculäre Diplopie), so ist damit bewiesen, dass beide Augen sehen. Wenn man zu diesen Versuchen Leseproben benützt und den Untersuchenden dazu bringt, bald das obere, bald das untere der beiden Doppelbilder zu lesen, so kann man sogar die Sehschärfe jedes einzelnen Auges für sich, also auch des angeblich blinden Auges, bestimmen, ohne dass der Betreffende davon weiss (Alfred Graefe).

4) Snellen hat eine Tafel mit Probebuchstaben herstellen lassen, welche abwechselnd roth und grün sind. Bevor man sie lesen lässt, setzt man dem zu Untersuchenden eine Brille auf, in welcher für das eine Auge ein rothes, für das andere ein grünes Glas eingesetzt ist. Durch das rothe Glas können blos die rothen Buchstaben gesehen werden, nicht aber die grünen, da Grün die complementäre Farbe zu Roth ist und daher grüne Strahlen durch rothes Glas nicht hindurchgelassen werden. Aus demselben Grunde können durch das grüne Glas die rothen Buchstaben nicht wahrgenommen werden. Sieht daher Jemand, der auf einem Auge blind ist, durch diese Brillen auf die Probebuchstaben, so wird er nur die rothen oder nur die grünen Buchstaben lesen, je nachdem das sehende Auge sich hinter dem rothen oder dem grünen Glase der Brille befindet. Er wird nicht einmal ahnen, dass zwischen den gelesenen Buchstaben noch weitere Buchstaben von anderer Farbe stehen. Liest der Untersuchte dagegen sämmtliche Buchstaben, so beweist dies, dass er mit beiden Augen sieht, indem er mit einem Auge die rothen, mit dem anderen die grünen Buchstaben erkennt.

5) Man schreibe auf weissem Papiere abwechselnd mit schwarzem und rothem Stift. Der zu Untersuchende wird angewiesen, die Schrift rasch zu lesen, während man ihm vor das gesunde Auge ein rothes Glas hält. Liest er Alles richtig, so ist damit bewiesen, dass er mit dem angeblich kranken Auge zu lesen vermag, denn das gesunde Auge kann durch das rothe Glas die rothen Buchstaben nicht sehen, weil sie sich von dem nun gleichfalls roth erscheinenden Grunde nicht abheben.

Die Prüfung der Beweglichkeit des Auges und des binoculären Sehactes siehe § 122.

Digitized by Illinois College of Optometry

ZWEITER THEIL.

KRANKHEITEN DES AUGES.

Digitized by Illinois College of Optometry
CARL F. SHEPPARD MEM. LIBRARY
3263

Digitized by Illinois College of Optometry

I. Capitel.

Krankheiten der Bindehaut.

Anatomie.

§ 7. Die Bindehaut (Conjunctiva) bekleidet die hintere Fläche der Lider und die vordere Fläche des Bulbus. Sie bildet einen Sack, den Bindehautsack, welcher vorne entsprechend der Lidspalte aufgeschlitzt ist. Wir unterscheiden an der Bindehaut drei Abschnitte. Der die hintere Fläche der Lider überziehende Theil der Bindehaut, welcher fest an dem Tarsus haftet, heisst Conjunctiva tarsi, der die vordere Fläche des Augapfels bekleidende Bindehautabschnitt ist die Conjunctiva bulbi. Die Verbindung zwischen Beiden wird durch den dritten Abschnitt hergestellt, welchen man als Uebergangstheil der Bindehaut (Conjunctiva fornicis) bezeichnet. Die Umbiegungsstelle der Bindehaut von den Lidern zum Bulbus, welche den Grund des Bindehautsackes bildet, heisst Fornix conjunctivae.

Die Conjunctiva tarsi bekommt man am lebenden Auge durch Umstülpen der Lider zu Gesichte. Sie ist von glatter Oberfläche und mit dem unterliegenden Tarsus (Fig. 24 *k*) fest und unverschieblich verwachsen. (Es ist daher unmöglich, auf operativem Wege Substanzverluste der Lidbindehaut etwa durch Herbeiziehung benachbarter Bindehaut zu decken, wie dieses an der Conjunctiva bulbi vielfach geschieht.) Vermöge ihrer Dünnheit erlaubt die Conjunctiva tarsi die im Tarsus selbst liegenden Meibom'schen Drüsen deutlich hindurchzusehen.

Das Mikroskop zeigt, dass die Bindehaut der Lider, sowie die des Fornix von einem geschichteten Cylinderepithel überzogen ist. Die Mucosa selbst ist von adenoider Beschaffenheit, d. h. sie enthält schon im gesunden Zustande eine reichliche Menge von Rundzellen (Lymphkörperchen), welche bei jeder Entzündung der Bindehaut sich bedeutend vermehren. Die Lidbindehaut besitzt acinöse Drüsen, welche theils entlang dem convexen Rande des Tarsus (Fig. 24 *w*), theils im Fornix conjunctivae (Krause'sche Drüsen, Fig. 24 *kr*) sich befinden.

Digitized by Illinois College of Optometry

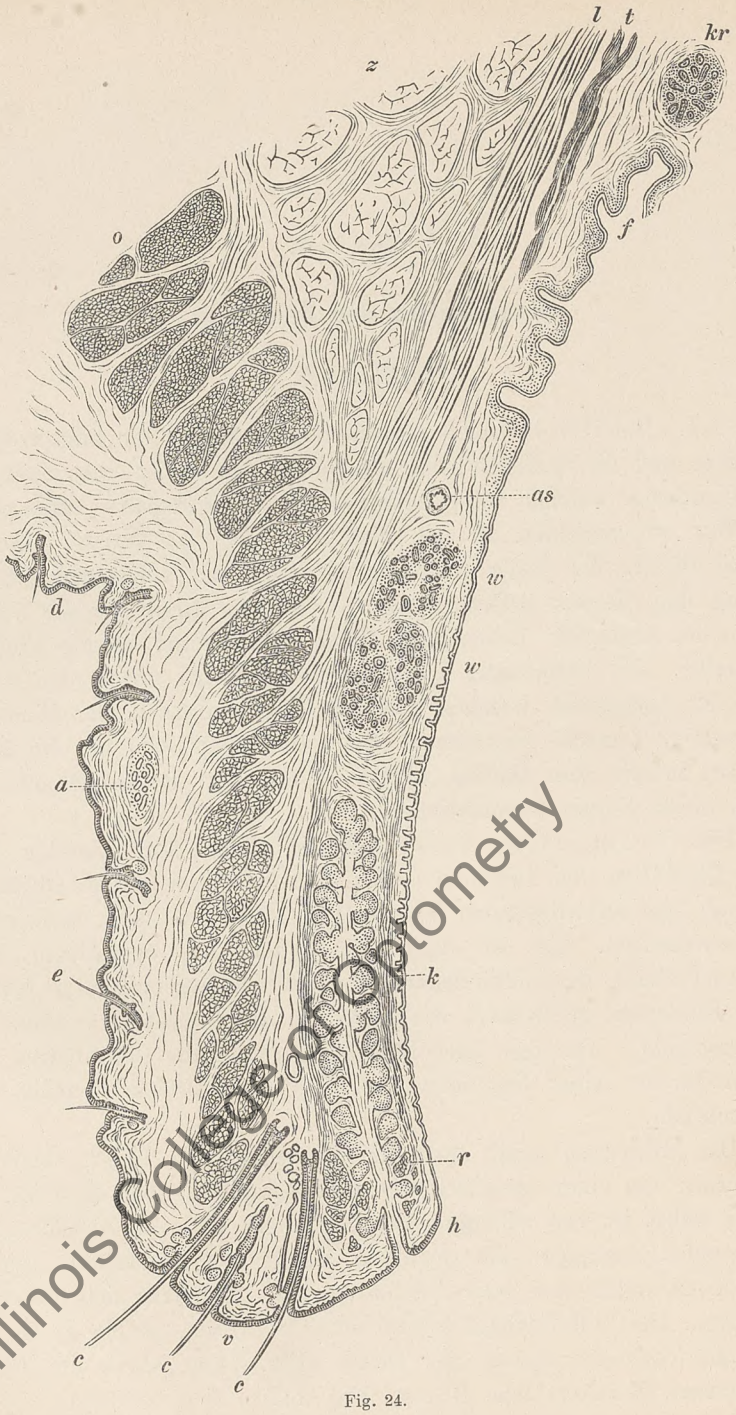

Fig. 24.

Digitized by Illinois College of Optometry

Die Bindehaut des oberen Lides erhält ihr Blut von zwei arteriellen Gefässbögen, dem Arcus tarseus superior (Fig. 25 *as*) und inferior (Fig. 25 *ai*). Dieselben liegen auf der vorderen Fläche des Tarsus, nahe dem oberen und unteren Rande desselben. Um zur Bindehaut zu gelangen, durchbohren die Aeste des Arcus tars. inf. den Tarsus in seiner ganzen Dicke von vorne nach hinten, 2—3 mm oberhalb des freien Lidrandes (Fig. 25 *rp*). Die Linie, entlang welcher die Gefässchen aus dem Tarsus hervorkommen, ist durch eine seichte Furche an der Bindehautfläche des Lides gekennzeichnet (Sulcus subtarsalis). — Am unteren Lide besteht nur ein arterieller Bogen.

Die Bindehaut des Uebergangstheiles ist am unteren Lide sehr leicht zur Anschauung zu bringen, wenn man das Lid nach unten zieht, während das Auge nach oben blickt. Am oberen Lide ist die Uebergangsfalte schwieriger zu sehen. Man zieht zu diesem Zwecke das Lid an den Wimpern stark herab und vom Augapfel weg und drängt dann mittelst eines dünnen Stabes die Lidhaut unterhalb der Augenbraue nach abwärts, bis sich die Uebergangsfalte vorstülpt. — Der Uebergangstheil ist der lockerste Abschnitt der Bindehaut, welche hier so reichlich ist, dass sie sich in horizontale Falten legt. Diese Anordnung sichert dem Auge seine freie Beweglichkeit. Würde die Bindehaut von den Lidern direct auf das Auge hinübergehen, wie dieses als Folge von Erkrankungen der Bindehaut beobachtet wird, so würden bei jeder Bewegung des Augapfels die Lider mitgezogen werden, und wenn man eines der Lider mit dem Finger festhielte, so würde das Auge dadurch in seinen Bewegungen gehindert werden. So aber ist am Fornix so reichlich Bindehaut vorhanden, dass das Auge sich völlig unabhängig von den Lidern bewegen kann, indem eben die Falten des Uebergangs-

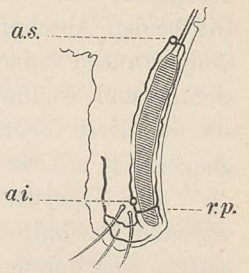

Fig. 25.

Fig. 24. Senkrechter Schnitt durch das obere Lid. — Vergr. 6/1. Die Haut des Lides zeigt oben über einer Einziehung die Deckfalte *d*; nach unten überzieht sie die vordere Lidkante *v*. Man findet in der Haut feine Härchen *e*, Schweissdrüsen *a* und an der vorderen Lidkante Cilien *c, c, c*. An letzteren liegen die Talgdrüsen (Zeiss'sche Drüsen); nach vorne von der Haarpapille der hintersten Cilie sieht man die quergetroffenen Schläuche einer modificirten Schweissdrüse (Moll'schen Drüse), von welcher der Ausführungsgang entlang der Cilie herabläuft und in eine Zeiss'sche Drüse einmündet. Unter der Haut liegen die quergeschnittenen Muskelbündel des Orbicularis *o*, deren am meisten nach hinten gelegene *r* den Musculus ciliaris Riolani bilden. Die hintere Lidfläche wird von der Bindehaut überzogen, welche dem darunterliegenden Tarsus *k* fest anhaftet. Sie zeigt über diesem einzelne Papillen, besonders in der Strecke zwischen *k* und *w*, welche dem oberen (convexen) Rande des Tarsus entspricht; noch höher oben, in der Nähe des Fornix *f*, bekommt sie adenoide Beschaffenheit. Die Meibom'schen Drüsen haben ihre Ausmündungen nach vorne von der hinteren Lidkante *h*; über ihnen liegen die acinösen Drüsen *w, w* und noch höher die Krause'schen Drüsen *kr* und vor denselben der Müller'sche Musculus tarsalis superior *t* und der Levator palp. sup. *l*. Von letzterem gehen die Faserzüge zwischen den Bündeln des Orbicularis zur Haut des Lides. *z* lockeres Zellgewebe, *as* ist der Arcus tarseus sup., oberhalb der Wurzeln der Cilien sieht man den Querschnitt des Arcus tarseus inf.

Digitized by the College of Optometry

theiles sich dabei entsprechend ausglätten oder zusammenschieben. — Durch die untere Uebergangsfalte sieht man das darunter liegende dichte Venengeflecht, sowie die weiss durchschimmernde Fascie hindurch. Die lockere Beschaffenheit, sowie der Blutreichthum macht die Uebergangsfalte besonders geneigt zu starker Schwellung bei Entzündungen der Bindehaut.

Die Conjunctiva bulbi überzieht die vordere Fläche des Bulbus. Sie hat nicht entsprechend der Hornhaut ein Loch, sondern setzt sich über die Hornhaut hin fort, wenn auch in veränderter Beschaffenheit. Diese Continuität der Bindehaut erklärt uns, warum krankhafte Processe derselben nicht am Rande der Hornhaut Halt machen, sondern sich auf die Oberfläche der letzteren fortsetzen, wie man dies besonders deutlich bei Trachom und Conjunctivitis eczematosa sieht. Die beiden Abschnitte der Conj. bulbi werden als Conj. sclerae und Conj. corneae unterschieden. Die Conj. corneae ist vollkommen durchsichtig und so innig mit der eigentlichen Hornhaut verwachsen, dass sie als deren oberste Schichte betrachtet werden muss und besser gleichzeitig mit der Hornhaut selbst abgehandelt wird (siehe § 27).

Die Conjunctiva sclerae bekleidet als dünnes Häutchen den vorderen Abschnitt der Sclera. Sie ist mit derselben durch lockeres Bindegewebe (das episclerale Gewebe) so lose verbunden, dass man sie leicht auf der Sclera hin und her schieben kann. Nur am Hornhautumfange, wo sie mit einem zugeschärften Rande, dem Limbus conjunctivae*), endigt, ist die Conj. sclerae inniger mit der Unterlage verwachsen. Sie ist sehr dünn und dehnbar und lässt die weisse Sclera deutlich hindurchsehen: das „Weisse des Auges". Bei älteren Leuten hebt sich von diesem Weiss eine kleine Stelle am äusseren und inneren Hornhautrande durch ihre gelbliche Färbung ab. Dieselbe hat Dreiecksform mit der Basis am Hornhautrande und prominirt ein wenig über das Niveau der übrigen Bindehaut. Sie heisst der Lidspaltenfleck oder Pinguecula**) und ist dadurch bedingt, dass derjenige Theil der Bindehaut, welcher innerhalb der Lidspalte den atmosphärischen Einflüssen beständig ausgesetzt ist, eine Veränderung seines Gewebes erfahren hat.

Die Conj. sclerae ist von geschichtetem Pflasterepithel überzogen und enthält keine Drüsen. Am inneren Augenwinkel bildet sie eine sichelförmige Duplicatur, die halbmondförmige Falte — Plica semilunaris, welche einen verkümmerten Rest der Palpebra tertia der

*) Limbus, Saum.
**) Pinguis, fett.

Digitized by Illinois College of Optometry

Thiere darstellt. Nach innen von der halbmondförmigen Falte folgt eine kleine röthliche, warzenähnliche Erhabenheit, die Karunkel*), welche den Grund des hufeisenförmigen Ausschnittes am Augenwinkel einnimmt (Fig. 35 *C*). Dieselbe erweist sich histologisch als eine kleine Hautinsel, welche Talgdrüsen und acinöse Drüsen besitzt und an ihrer Oberfläche mit feinen, blassen Härchen besetzt ist.

Die Bindehaut des Bulbus erhält ihre Blutgefässe hauptsächlich von den Gefässen der Uebergangsfalte her — hintere Bindehautgefässe (Fig. 26 *o* und o_1). — Ausserdem nehmen noch die vorderen Ciliargefässe (Fig. 26 *e* und e_1) an der Versorgung der Bindehaut mit Blut Antheil. Diese kommen von den vier geraden Augenmuskeln (Fig. 26 *R*) her und verlaufen unter der Bindehaut, durch welche sie bläulich hindurchschimmern, bis nahe an den Rand der Hornhaut, wo sie plötzlich verschwinden, indem sie durch die Sclera in das Augeninnere eindringen. Bevor dies aber geschieht, geben sie Zweige ab, welche unmittelbar am Rande der Hornhaut, im Limbus conj., mit Gefässschlingen endigen — Randschlingennetz der Hornhaut (Fig. 26 *q*). Dasselbe ist von grosser Wichtigkeit für die Hornhaut, welche in Bezug auf ihre Ernährung hauptsächlich darauf angewiesen ist. Andere Zweige der Ciliargefässe laufen in der Bindehaut nach rückwärts (vordere Bindehautgefässe, Fig. 26 *p*), den hinteren Bindehautgefässen entgegen, um mit ihnen zu anastomosiren.

Wir haben sonach in der Bindehaut zwei Gefässsysteme, dasjenige der hinteren Bindehautgefässe und das der vorderen Ciliargefässe. Je nachdem das eine oder das andere mit Blut überfüllt ist, hat die Bindehaut ein verschiedenes Aussehen, das wir als conjunctivale und ciliare Injection bezeichnen.

Die Conjunctivalinjection zeigt uns ein oberflächlich gelegenes Netzwerk gröberer und feinerer Gefässe, deren Lage in der Bindehaut selbst dadurch nachgewiesen werden kann, dass sie sich mit der Bindehaut verschieben lassen. Die Farbe der Injection ist lebhaft scharlach- oder ziegelroth; die einzelnen Gefässmaschen sind deutlich erkennbar. Diese Injection ist für die Erkrankungen der Bindehaut selbst charakteristisch.

Die Ciliarinjection stellt sich als eine rosenrothe oder blassviolette Zone um die Hornhaut herum dar (daher auch die Bezeichnung pericorneale Injection), ohne dass man die einzelnen Gefässchen deutlich zu erkennen vermöchte. Bei grösserer Intensität der Injection sieht

*) Caruncula, Diminutivum von caro, Fleisch.

Digitized by Illinois College of Optometry

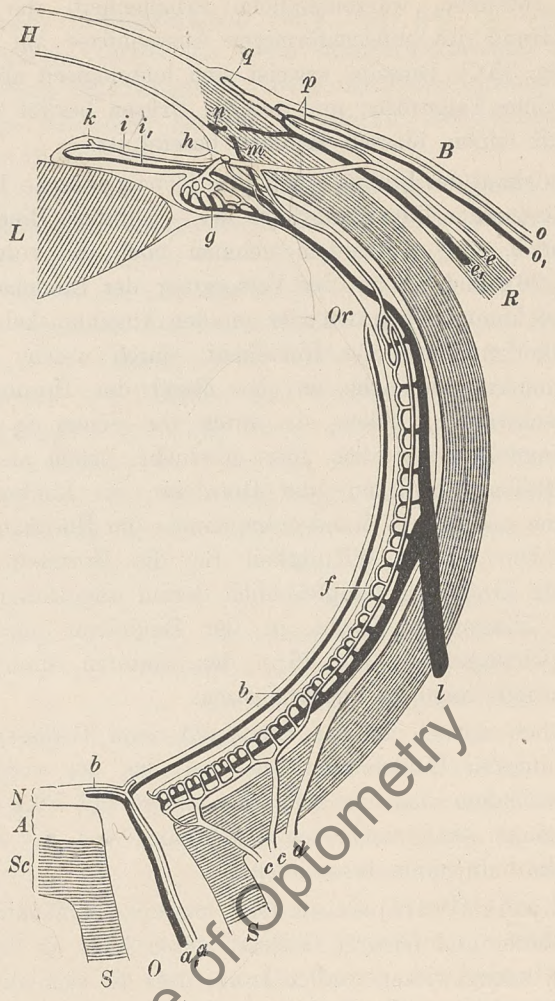

Fig. 26.

Blutgefässe des Auges; Schematisch nach Leber. — Das retinale Gefässsystem entwickelt sich aus der Centralarterie des Opticus *a* und der Centralvene a_1, welche die Netzhautarterien *b* und die Netzhautvenen b_1 abgeben. Dieselben endigen an der Ora serrata *Or*.

Das Ciliargefässsystem wird durch die hinteren kurzen Ciliararterien *c*, *c*, die hinteren langen Ciliararterien *d* und die vorderen Ciliararterien *e* gespeist. Aus denselben geht das Gefässnetz der Chorioidea *f* und des Ciliarkörpers *g* hervor, sowie der Circulus arteriosus iridis major *h*. Aus letzterem entspringen die Arterien der Iris *i*, welche im kleinen Kreise derselben den Circulus arteriosus iridis minor *k* bilden. Die Venen der Iris i_1, des Ciliarkörpers und der Aderhaut sammeln sich zu den Wirbelvenen *l*; die aus dem Ciliarmuskel kommenden Venen *m* dagegen verlassen das Auge als vordere Ciliarvenen e_1. Mit diesen anastomosirt der Schlemm'sche Canal *n*.

Das conjunctivale Gefässsystem besteht aus den hinteren Bindehautgefässen *o* und o_1. Dieselben communiciren mit den ihnen entgegenlaufenden Zweigen der vorderen Ciliargefässe, nämlich den vorderen Bindehautgefässen *p*, und bilden zusammen mit diesen die Randschlingen der Hornhaut *q*. *O* Opticus, *S* Scheiden desselben, *Sc* Sclera, *A* Chorioidea, *N* Netzhaut, *L* Linse, *H* Hornhaut, *R* Rectus medialis, *B* Bindehaut.

Digitized by Illinois College of Optometry

man auch weiter entfernt von der Hornhaut ein grobes Netz von Blutgefässen, welche durch ihre violette Farbe und ihr verschleiertes Aussehen als tief gelegene Gefässe zu erkennen sind; auch bewegen sie sich bei Verschiebung der Bindehaut nicht mit. Am meisten unterscheidet sich die ciliare Injection von der conjunctivalen durch ihren violetten Ton, sowie durch das diffuse Aussehen der Röthung, indem die einzelnen bluterfüllten Gefässe nur undeutlich oder gar nicht zu erkennen sind. — Die Ciliarinjection begleitet vorzüglich die Erkrankungen der Hornhaut, sowie der Iris und des Ciliarkörpers, welche Theile dem Gefässgebiete der vorderen Ciliargefässe angehören. — Wegen der vielfachen Anastomosen zwischen den beiden Gefässgebieten finden wir bei jeder stärkeren Entzündung im vorderen Abschnitte des Bulbus beide Gefässgebiete injicirt; es gelingt aber auch dann noch meist, nebst der oberflächlichen conjunctivalen Injection in der Tiefe unmittelbar um die Hornhaut herum die Ciliarinjection zu erkennen.

Die Bindehaut des Tarsus ist nur bei jugendlichen Individuen wirklich vollkommen glatt. Bei älteren Personen findet man sie am oberen Lide gegen die Ecken des Tarsus hin, oft auch entlang dem ganzen convexen Rande des Tarsus von sammtartiger Oberfläche (Fig. 24 zwischen *k* und *w*). Man bezeichnet dies als papilläre Beschaffenheit der Bindehaut. In Wirklichkeit aber sind es nicht eigentliche Papillen, welche hier in der Bindehaut bestehen, sondern feine Falten, in welche sich die Oberfläche der etwas hypertrophirten Bindehaut gelegt hat. Auf mikroskopischen Querschnitten durch derartig veränderte Stellen der Bindehaut sehen die quer getroffenen Falten wie Papillen aus, zwischen welchen sich die Epitheldeckung in die Tiefe senkt. Liegen die Abhänge zweier Falten recht nahe neben einander, so kann das von Epithel ausgekleidete Thal zwischen den Falten auf dem Querschnitte den Eindruck eines Drüsenschlauches machen (Fig. 29 *b*). Auf diese Weise ist wohl zum Theile die Neubildung von tubulösen Drüsen zu erklären, welche man in Fällen papillärer Hypertrophie der Bindehaut gefunden hat. Doch ist nicht zu leugnen, dass ausnahmsweise auch echte tubulöse Drüsen in der Bindehaut, sowohl in der normalen als in der erkrankten, vorkommen, welche nach ihrem Entdecker Henle'sche Drüsen benannt werden (Fig. 30 *d*). Bei Personen im mittleren und höheren Lebensalter sieht man häufig in der Uebergangsfalte, seltener in der Lidbindehaut kleine gelbe Pünktchen, von ähnlichem Aussehen wie die Infarcte in den Meibom'schen Drüsen (§ 108). Es handelt sich auch hier um Neubildung von schlauchförmigen Drüsen, in welchen Concremente entstehen, die eben als gelbe Pünktchen durch die Bindehaut hindurchschimmern.

Im Epithel der Bindehaut, namentlich in dessen obersten Schichten, finden sich Zellen, welche in schleimiger Umwandlung begriffen sind — Becherzellen. Sie kommen in der normalen Bindehaut nur vereinzelt vor, vermehren sich aber sehr bei entzündlichen Erkrankungen derselben.

Bezüglich der papillären Beschaffenheit der Bindehaut am oberen Rande und an den Ecken des Tarsus ist es fraglich, ob dieselbe überhaupt als vollständig normal aufzufassen sei und nicht vielmehr als Product wiederholter Hyperämien der Bindehaut. Die gleiche Frage muss man sich auch in Bezug auf die adenoide

Digitized by Illinois College of Optometry

Beschaffenheit der Bindehaut stellen, welche von Vielen ebenfalls als das Residuum vorangegangener entzündlicher Reizung angesehen wird. Da diese Schleimhaut mehr als eine andere den äusseren Einflüssen ausgesetzt ist, so treten bei jedem Menschen im Verlaufe des Lebens oft Hyperämien derselben ein, welche endlich eine dauernde Veränderung der Membran zur Folge haben können. Am deutlichsten zeigt sich die Wirkung äusserer Schädlichkeiten in der Bildung der Pinguecula. Diese entspricht gerade jenem Bezirke der Bindehaut, welcher am meisten dem Winde, Staub u. s. w. ausgesetzt ist. Den Namen Pinguecula verdankt der Lidspaltenfleck seiner gelben Farbe, welche man früher auf Fettablagerung in der Bindehaut zurückführte. Thatsächlich besteht aber nur eine Verdickung der Bindehaut, hauptsächlich in Folge von Vermehrung und Vergrösserung ihrer elastischen Fasern. Dazu kommt die Bildung von zahlreichen Concrementen einer hyalinen gelblichen Substanz, welchen eben die Pinguecula ihre gelbe Farbe verdankt. Die Bindehaut ist in Folge dieser Veränderungen hier weniger durchsichtig, weshalb die Pinguecula am schönsten bei starker Röthung der Conj. bulbi, sei es durch Injection oder durch Suffusion mit Blut, hervortritt. Sie lässt in diesem Falle die rothe Farbe des Blutes nicht so deutlich hindurchschimmern wie die angrenzende, nicht verdickte Bindehaut und hebt sich daher als helles Dreieck von der rothen Unterlage ab, so dass sie von Anfängern leicht mit einer diphtheritischen Infiltration der Bindehaut oder bei stark gelber Farbe mit einer kleinen Eiterpustel verwechselt wird.

I. Conjunctivitis catarrhalis.

a) Conjunctivitis catarrhalis acuta.

§ 8. *Symptome.* Der acute Bindehautkatarrh befällt in den leichteren Fällen hauptsächlich die Bindehaut der Lider und des Uebergangstheiles. Die Bindehaut der Lider zeigt lebhafte Röthung und Auflockerung. Die Injection ist gewöhnlich netzförmig, d. h. man kann die einzelnen Gefässe als solche noch unterscheiden; nur wenn die Injection besonders dicht ist, bekommt die Bindehaut ein gleichmässig rothes Aussehen. Die Oberfläche der Bindehaut ist glatt; dadurch unterscheidet sich der Katarrh namentlich von den eitrigen Entzündungen der Bindehaut, bei welchen dieselbe infiltrirt und später hypertrophirt ist, was sich durch Unebenheit der Oberfläche verräth. Die Uebergangsfalte (sowie die halbmondförmige Falte) ist gleichfalls stark geröthet und etwas geschwollen, während die Conjunctiva bulbi wenig oder gar keine Veränderung zeigt.

Die schweren Fälle unterscheiden sich von den leichteren dadurch, dass der Process auf die Conjunctiva bulbi übergreift. Die Röthung und Schwellung der Lidbindehaut ist stärker und dabei oft leichtes Oedem der Lider vorhanden. Die Bindehaut des Augapfels zeigt dichte netzförmige Röthung, sowie einen leichten Grad von Schwellung. Sehr häufig findet man inmitten der netzförmigen Injection diffus roth gefärbte Flecken, d. i. kleine Blutaustritte, Ecchymosen der Bindehaut, durch

Digitized by Illinois College of Optometry

Bersten kleiner Gefässe entstanden. Die schweren Fälle, wo die Bindehaut in ihrer ganzen Ausdehnung ergriffen ist, werden als Ophthalmia catarrhalis bezeichnet, zum Unterschiede von den leichten, hauptsächlich auf die Lider beschränkten, welche man schlechtweg Conjunctivitis catarrhalis benennt.

Die Entzündung der Bindehaut ist von einer vermehrten Secretion derselben begleitet. Man sieht das Secret der Bindehaut in Form von Schleimflocken in der reichlich abgesonderten Thränenflüssigkeit herumschwimmen. Je stärker die Entzündung, desto grösser ist die Absonderung und desto mehr geht ihr schleimiger Charakter in den eitrigen über. Heftige Fälle von Ophthalmia catarrhalis sind daher im ersten Beginne oft schwer von einer acuten Blennorrhoe leichten Grades zu unterscheiden, während der weitere Verlauf allerdings Klarheit in die Diagnose bringt. — Ueber Nacht trocknet das aus der Lidspalte hervorquellende Secret an den Lidrändern ein und verklebt dieselben miteinander.

Die subjectiven Symptome bestehen in Lichtscheu, Jucken und Brennen der Augen. Die Intensität der Beschwerden hängt natürlich vom Grade der Entzündung ab. Heftige Schmerzen sind jedoch nur selten vorhanden und sind dann in der Regel nicht durch den Katarrh selbst, sondern durch Complicationen desselben (besonders Hornhautgeschwüre) hervorgerufen. Sehr lästig ist oft das Gefühl eines Fremdkörpers im Auge, bedingt durch Flocken und Fäden zähen Schleimes im Bindehautsacke. Wenn sich solche Fäden über die Hornhaut legen, bringen sie die Sehstörungen hervor, über welche die Patienten zuweilen klagen. Von Sehstörungen ernsterer Art unterscheiden sich dieselben dadurch, dass durch Wegwischen des Schleimes mittelst der Lider das klare Sehen sofort wieder hergestellt wird. — Charakteristisch für den Katarrh ist der Umstand, dass sämmtliche Beschwerden des Vormittags am geringsten sind und dann allmälig zunehmen, um des Abends ihren höchsten Grad zu erreichen.

Verlauf. Derselbe ist in den uncomplicirten Fällen günstig, indem nach 8—14 Tagen die Entzündung spontan wieder verschwindet. Nicht selten bleibt jedoch ein Zustand chronischer Entzündung — chronischer Bindehautkatarrh — zurück, welcher zwar geringere Beschwerden macht als das acute Stadium, dafür aber sich lange hinauszieht. — Der acute Bindehautkatarrh befällt in der Mehrzahl der Fälle beide Augen, entweder gleichzeitig oder das zweite Auge einige Tage nach dem ersten.

Die Complicationen, welche beim Katarrh beobachtet werden, sind vornehmlich Hornhautgeschwüre. Das Auftreten der Hornhaut-

Digitized by Illinois College of Optometry

erkrankung kündigt sich durch Steigerung der Schmerzen und Lichtscheu an. Man erkennt zuerst in der Nähe des Hornhautrandes kleine graue Pünktchen, welche in einer Reihe, concentrisch zum Hornhautrande, angeordnet sind. Diese punktförmigen Hornhautinfiltrate werden in den nächsten Tagen zahlreicher und confluiren endlich, so dass sie eine kleine graue Sichel bilden. Durch Zerfall an der Oberfläche entsteht eine Vertiefung, so dass schliesslich ein sichelförmiges Geschwür vorhanden ist, welches ganz nahe dem Hornhautrande und concentrisch zu demselben gelegen ist. Solche Geschwüre sind für den Bindehautkatarrh charakteristisch und werden daher als katarrhalische Geschwüre bezeichnet. Gewöhnlich reinigt sich das Geschwür bald und heilt unter Zurücklassung einer leichten bogenförmigen Trübung; in besonders heftigen Fällen kann jedoch auch Perforation der Hornhaut eintreten.

Die genannten Complicationen werden nur in schweren Fällen, also bei der Ophthalmia catarrhalis, beobachtet. Sie verdanken ihre Entstehung sehr oft einer Misshandlung des Katarrhs. Im Volke sind allerlei Hausmittel gegen Augenentzündung im Gebrauche, wie Auflegen von rohem Fleisch, von in Milch getauchtem weissen Brote, von gekochten Zwiebeln oder Waschen mit Urin u. dgl. Derartige Mittel sind ganz geeignet, die Entzündung zu steigern und Complicationen hervorzurufen.

Aetiologie. Der acute Bindehautkatarrh wird in der Mehrzahl der Fälle gewiss durch Bacterien hervorgerufen, deren Vermehrung im Bindehautsacke zur Entzündung der Schleimhaut führt. Die Herkunft der Krankheitserreger ist verschieden. Dieselben können von einem erkrankten in ein gesundes Auge übertragen worden, der Katarrh also durch Ansteckung entstanden sein. Dies ist vor Allem wahrscheinlich, wenn es sich um Familien- und Hausepidemien handelt. In der Mehrzahl der Fälle aber ist eine Ansteckung nicht nachweisbar oder nach den Umständen wahrscheinlich. Zu gewissen Zeiten, namentlich im Frühjahre, wo so viele Personen von Katarrhen der Luftwege, wie Schnupfen, Husten u. s. w. befallen werden, pflegen auch gleichzeitig die Bindehautkatarrhe in besonders grosser Zahl aufzutreten. Es kommt dann zu eigentlichen Epidemien von Bindehautkatarrh, und zwar ist es die heftige Form, die Ophthalmia catarrhalis, welche dabei überwiegt. Man pflegt diese Katarrhe den atmosphärischen Einflüssen zuzuschreiben, sei es, dass durch die Luft die Krankheitserreger auf die Bindehaut gebracht werden, sei es, dass durch die atmosphärischen Einflüsse bereits vorhandene Keime, welche sich ja so häufig auch im gesunden Bindehautsacke finden, zur abnormen Vermehrung gebracht werden.

Digitized by Illinois College of Optometry

Therapie. Durch geeignete Behandlung wird die Dauer des Bindehautkatarrhs bedeutend abgekürzt, sowie auch der Entstehung eines chronischen Katarrhs vorgebeugt. Das souveräne Mittel in allen stärkeren Fällen von Katarrh ist die Cauterisation der Bindehaut mit Argentum nitricum. Dasselbe soll nur mit der Bindehaut, nicht mit der Hornhaut in Berührung kommen. Behufs Anwendung desselben stülpt man die Lider um, so dass ihre Bindehautfläche nach vorne sieht. Dieselbe wird nun mit einer 2%igen Lapislösung bepinselt und der Ueberschuss der Lösung rasch mit lauem Wasser oder mit schwacher Kochsalzlösung abgespült. Man findet jetzt die Oberfläche der Bindehaut von einer zarten, bläulichweissen Schichte überzogen. Dies ist der oberflächliche Schorf, welchen die Lösung gesetzt hat. Die unmittelbare Folge dieses Eingriffes, welchen man als Touchiren der Bindehaut bezeichnet, ist heftiges Brennen und stärkere Reizung des Auges, kurz Steigerung aller entzündlichen Erscheinungen — Stadium der Exacerbation. Nachdem dasselbe durch $^1/_4$—$^1/_2$ Stunde, je nach der Stärke des Touchirens, angedauert hat, tritt allmälig Erleichterung ein. Die Untersuchung des Auges zu dieser Zeit zeigt, dass der dünne Schorf sich ablöst und in Form von Fetzen abgestossen wird. Wenn dies vollendet ist, findet man das Auge blässer; der Kranke fühlt sich erleichtert und viel weniger von seinem Katarrh belästigt, als es vor der Einpinselung der Fall war — Stadium der Remission. Diese Erleichterung hält, je nach der Heftigkeit des Katarrhs, einen halben bis einen ganzen Tag an. Dann nehmen die Beschwerden allmälig wieder zu — Recrudescenz. Damit ist das Zeichen gegeben, dass man das Touchiren wiederholen soll. In der Regel genügt es, einmal täglich, am besten morgens, zu touchiren.

Anfänger müssen sich vor Allem hüten, zu stark zu touchiren. Ist dies der Fall gewesen, so hält der dem Touchiren folgende Schmerz ungewöhnlich lange (stundenlang) an, und man findet, dass auch nach längerer Zeit, ja selbst am nächsten Tage, der Schorf stellenweise noch haftet. Dies beweist, dass die Verschorfung zu tief gegangen ist. Wollte man trotzdem wieder touchiren, so würde man eine immer tiefer greifende Verschorfung des Gewebes herbeiführen und die Entzündung steigern, statt heilen. Man muss also das Touchiren aussetzen, so lange an irgend einer Stelle der Bindehaut der Schorf noch haftet.

Personen, welche nicht im Stande sind, täglich dem Arzt sich vorzustellen, kann man die Silberlösung zu Hause einträufeln lassen. Da das Mittel dabei mit der Hornhaut in Berührung kommt, muss man eine schwächere Lösung ($^1/_4$—$^1/_2$%) wählen, welche natürlich

Digitized by Illinois College of Optometry

weniger energisch auf die Bindehaut wirkt. Es ist daher diese Art von Anwendung der Silberlösung nur ein Nothbehelf für jene Fälle, wo die Application mittelst des Pinsels aus äusseren Gründen unausführbar ist. Wenn die entzündlichen Erscheinungen der Hauptsache nach verschwunden sind, vertauscht man die Silberlösung mit weniger stark wirkenden Augenwässern, denselben, welche man gegen chronische Katarrhe anwendet, worauf daher verwiesen wird (§ 9).

Nebst der medicamentösen Behandlung des Bindehautkatarrhs darf man nicht vergessen, dem Patienten die allgemeinen Verhaltungsmaassregeln einzuschärfen: Reinhaltung der Augen durch Waschen mit lauem Wasser, Vermeidung von Rauch, Staub, verdorbener Luft im Allgemeinen, wogegen Aufenthalt im Freien anzuempfehlen ist. Starke Anstrengung der Augen, besonders des Abends bei künstlichem Lichte, soll ebenfalls hintangehalten werden. Mit Rücksicht auf die mögliche Weiterverbreitung der Krankheit durch Ansteckung ist der Kranke auch darauf aufmerksam zu machen, dass er sich nicht gemeinsam mit Anderen des Waschbeckens, der Wäsche u. s. w. bediene.

Die Conjunctivitis catarrhalis acuta, auch Conj. simplex genannt, kann durch verschiedene Bacterien verursacht werden. In den heftigen Fällen von Ophthalmia catarrhalis, besonders in den epidemisch auftretenden findet man als Krankheitserreger einen sehr kleinen, zuerst von Koch, dann von Weeks beschriebenen Bacillus. Leichtere Fälle, besonders solche, welche mit Ekzem an den Lidwinkeln einhergehen, werden durch einen Diplobacillus verursacht (Morax, Axenfeld). In Fällen von acuter Bindehautentzündung kleiner Kinder, selten bei Erwachsenen, hat man den Pneumococcus, in Fällen von Katarrh bei gleichzeitigem Thränensackleiden den Streptococcus gefunden (Morax), in einzelnen Fällen schien das Bacterium coli und der Pneumobacillus der Krankheitserreger zu sein. — In hohem Grade von atmosphärischen Einflüssen abhängig ist jene Form von acuter Bindehautentzündung, welche das Heufieber begleitet. Diese Erkrankung, welche in einzelnen Ländern ziemlich häufig ist, befällt die dazu disponirten Individuen im Beginne des Sommers und äussert sich durch Fieber, sowie durch heftige katarrhalische Entzündung der Bindehaut und der Luftwege. — Während in den meisten Fällen die Infection, welche aller Wahrscheinlichkeit nach den Bindehautkatarrh hervorruft, von aussen auf die Bindehaut kommt, gibt es auch Fälle, wo ein im Blute circulirender Giftstoff die Entzündung der Bindehaut verursacht. Dies ist bei demjenigen Bindehautkatarrh der Fall, welcher die Masern begleitet, ja oft als das erste Symptom derselben auftritt (siehe § 18).

Von dem klinischen Bilde des acuten Bindehautkatarrhs, wie es oben geschildert wurde, finden wir zuweilen Abweichungen, die als besondere Varietäten des Katarrhs beschrieben werden. Hieher gehört das Vorkommen sogenannter Folliken, welche im § 10 genauer beschrieben werden sollen. Eine andere Varietät des Katarrhs ist der Bläschenkatarrh. Die Bindehaut des Tarsus ist von zahlreichen kleinsten Erhebungen bedeckt, als ob man Streusand auf eine nasse Glasplatte gestreut hätte (Arlt; nach Mayweg handelt es sich dabei um kleinste

Digitized by Illinois College of Optometry

Follikel). Eine dritte Varietät des Katarrhs ist diejenige, welche mit dem Namen der pustulösen Form belegt wird. Auf der Conjunctiva bulbi entstehen, zumeist nahe dem Hornhautrande, flache Hügel, welche an der Oberfläche eitrig zerfallen. Dadurch bilden sich graue oder gelbliche Geschwüre auf etwas erhabener Basis von der Grösse eines Hirsekornes und darüber. Dieselben haben grosse Aehnlichkeit mit den Efflorescenzen bei Conjunctivitis eczematosa (§ 17). Der Unterschied zwischen der pustulösen Form des Katarrhs und der Conj. ecz. liegt darin, dass bei ersterer die Erscheinungen der katarrhalischen Entzündung an der Bindehaut der Lider und des Uebergangstheiles vorhanden sind, während bei der Conj. ecz. diese Abschnitte der Bindehaut sich wenig oder gar nicht an der Entzündung betheiligen. Manche sehen diese Form als eine Mischform von Conj. catarrhalis und Conj. ecz. an. In der That muss die Behandlung dem insoferne Rechnung tragen, als im Beginne der Erkrankung gewöhnlich das Touchiren mit Silberlösung sich als das Beste erweist, späterhin aber, nach Ablauf der heftigeren Entzündungserscheinungen, das Calomel bessere Dienste leistet.

Die genannten drei Varietäten des Katarrhs sieht man vorzüglich bei Kindern oder jugendlichen Individuen. Bei Erwachsenen trifft man dagegen wieder viel häufiger die sichelförmigen katarrhalischen Hornhautgeschwüre an, welche bei Kindern nur selten zur Beobachtung kommen. Es können an einem Auge mehrere sichelförmige Geschwüre an verschiedenen Stellen des Hornhautumfanges vorhanden sein, ja es kann durch Confluenz derselben sogar ein die Hornhaut vollständig umkreisendes, ringförmiges Geschwür entstehen. Die in letzterem Falle zurückbleibende ringförmige Trübung hat grosse Aehnlichkeit mit dem Arcus senilis corneae (siehe § 27). In Fällen, wo ein solches ringförmiges Geschwür in die Tiefe griff, hat man als sehr nachtheilige Folge desselben eine dauernde Ektasie der Hornhaut beobachtet. An jener Stelle, wo das Geschwür sitzt, verschiebt sich durch Dehnung des Geschwürsgrundes die Hornhautbasis nach vorne und die ganze Hornhaut steht schief. Geht das Geschwür rings um die Hornhaut, so kann diese, dem intraoculären Drucke nachgebend, in toto nach vorne rücken. Es sitzt dann der vom Ringgeschwüre eingeschlossene Hornhautbezirk den Randpartien der Hornhaut wie ein Uhrglas auf. (Keratektasia ex ulcere, § 48.)

Unser wichtigstes Heilmittel des Katarrhs, das salpetersaure Silber, ist zuerst von St. Yves im vorigen Jahrhundert gegen Bindehautentzündungen angewendet worden, fand jedoch erst in diesem Jahrhundert allgemeine Verbreitung. Man empfand eine natürliche Scheu, in ein stark entzündetes Auge eine so reizende Flüssigkeit wie die Höllensteinlösung einzutropfen. In der That ruft dieselbe in einem vollkommen gesunden Auge eine heftige Reizung der Bindehaut hervor, und es gelingt leicht, durch öftere Application derselben einen künstlichen Katarrh hervorzurufen. Wieso kommt es also, dass die Höllensteinlösung beim Bindehautkatarrh so wohlthätig wirkt? Die zarte, bläulichweisse Schichte, welche unmittelbar nach dem Touchiren die Bindehaut überzieht, ist dadurch entstanden, dass in den oberflächlichen Lagen des Epithels das Eiweiss der Zellen durch den Silbersalpeter coagulirt worden ist, wodurch diese Schichten undurchsichtig werden und absterben. Die Verschorfung wirkt als Reiz, welcher die vorhandene Hyperämie vermehrt. Dies gibt nicht blos zu verstärkten Beschwerden Veranlassung (Exacerbation), sondern führt auch zu einer Transsudation unter dem Schorf, wodurch dieser gelockert und endlich abgestossen wird. Hiemit aber werden zugleich die in den oberen Schichten des Epithels befindlichen Mikroorganismen eliminirt.

Digitized by Illinois College of Optometry

Die Silberlösung findet nicht blos beim Katarrh, sondern auch bei anderen Erkrankungen der Bindehaut ausgedehnte Anwendung. Diesbezüglich mögen folgende Winke beherzigt werden: Viele Aerzte verwenden je nach der Wirkung, die erzielt werden soll, schwächere oder stärkere Lösungen. Man kann aber stets mit der 2%igen Lösung auskommen, indem man es in seiner Macht hat, durch leichtes oder eindringliches Bepinseln die Wirkung zu bemessen. — Des Abends soll nicht touchirt werden, weil das nach dem Touchiren reichlicher abgesonderte Secret dadurch, dass die Lider im Schlafe geschlossen sind, im Bindehautsacke zurückgehalten würde. Aus demselben Grunde darf nicht unmittelbar nach dem Touchiren das Auge verbunden werden. — Hornhautgeschwüre geben keine Contraindication für das Touchiren, im Gegentheile indiciren sie dasselbe geradezu, falls sie sich als katarrhalische Geschwüre erweisen. Nur muss noch grössere Sorgfalt als sonst darauf verwendet werden, dass das Causticum mit der Hornhaut nicht in Berührung komme. — Wenn man die Behandlung der Bindehaut mit Silberlösung allzu lange (monate- bis jahrelang) fortsetzt, so entsteht nach und nach eine schmutziggraue Färbung der Bindehaut, welche später nicht mehr verschwindet. Diese als Argyrose oder Argyrie*) bezeichnete Erscheinung ist dadurch bedingt, dass Silber in Form von Silberoxyd und Silberalbuminat sich im Gewebe der Bindehaut (in den elastischen Fasern derselben) niederschlägt und nicht mehr daraus zu entfernen ist. Noch leichter als durch Touchiren entsteht die Argyrose durch fortgesetztes Einträufeln von Silberlösung, da in diesen Fällen der Ueberschuss an Lösung nicht durch Abspülen wieder entfernt wird, sondern im Bindehautsacke verbleibt. Dieselbe Färbung der Bindehaut wird auch dann beobachtet, wenn — wie z. B. bei manchen Silberarbeitern — die Bindehaut fortwährend dem Silberstaube ausgesetzt ist.

In neuerer Zeit werden in Fällen, wo das salpetersaure Silber angezeigt ist, an Stelle desselben auch organische Silberverbindungen, wie Protargol, Argonin, Argentamin und Largin, gebraucht, welche bei gleicher bactericider Wirkung das Gewebe weniger angreifen und daher weniger reizen. Am meisten wird das Protargol benützt, von dem eine 10%ige Lösung ungefähr der 2%igen Lapislösung an Wirkung gleichkommt.

Man wendet bei Bindehautkatarrh, sowie bei anderen Bindehauterkrankungen auch das Plumbum aceticum theils als Adstringens, theils als leichtes Causticum an, entweder in Lösung zu Ueberschlägen, Einträufelungen oder Einpinselungen oder auch in Salbenform. So lange die Hornhaut vollständig normal ist, ist dieses Mittel ohne Nachtheil; sobald aber ein Substanzverlust (Geschwür) in der Hornhaut besteht, bildet sich bei fortgesetztem Gebrauche des Mittels eine intensiv weisse, sehr entstellende Hornhauttrübung an der Stelle des Substanzverlustes. Diese sogenannte Bleiincrustation ist durch Imprägnation des Hornhautgewebes mit dem Bleisalze bedingt und ist nur schwer oder gar nicht aus der Hornhaut zu entfernen. Aus diesem Grunde ist es am besten, das essigsaure Blei überhaupt zur Behandlung von Bindehautkrankheiten so wenig als möglich zu verwenden, umsomehr, als uns andere Mittel genug zu Gebote stehen, mit welchen wir dasselbe Ziel in ungefährlicherer Weise erreichen.

Das Verbinden des Auges ist beim Katarrh, sowie bei allen mit starker Secretion einhergehenden Erkrankungen des Auges möglichst zu vermeiden, da hiedurch der freie Abfluss des Secretes verhindert wird.

*) ἄργυρος, Silber.

Digitized by Illinois College of Optometry

b) Conjunctivitis catarrhalis chronica.

§ 9. *Symptome.* Beim chronischen Bindehautkatarrh sind die objectiv wahrnehmbaren Veränderungen im Ganzen wenig bedeutend. Es besteht mässige Röthung der Bindehaut, entweder nur über dem Tarsus oder auch im Uebergangstheile. Die Bindehaut ist glatt und nicht geschwellt; nur in alten Fällen stellt sich Hypertrophie der Bindehaut mit Verdickung und sammtartiger Beschaffenheit derselben ein. Die Secretion ist gering und äussert sich hauptsächlich durch Verklebtsein der Lider am Morgen. Der weissliche Schaum, den man oft an den Lidwinkeln findet, entsteht dadurch, dass in Folge häufigen Blinzelns mit den Lidern die Thränenflüssigkeit mit dem Secrete der Meibom'schen Drüsen zu einer Art schaumiger Emulsion geschlagen wird. Die beständige Befeuchtung der Haut an den Lidwinkeln führt dann zur Bildung von Excoriationen. In manchen Fällen scheint die Secretion anstatt vermehrt sogar verringert zu sein. Mit Rücksicht auf die geringe oder ganz fehlende Vermehrung der Secretion bezeichnen manche Autoren viele Fälle von chronischem Katarrh nicht als solchen, sondern als Hyperaemia conjunctivae.

Bei der Geringfügigkeit der objectiv wahrnehmbaren Symptome muss den Klagen des Patienten um so grössere Aufmerksamkeit zugewendet werden. In der That sind die subjectiven Symptome meist so charakteristisch, dass daraus leicht die Diagnose des chronischen Bindehautkatarrhs gestellt werden kann. Die Beschwerden pflegen des Abends am grössten zu sein. Die Schwere der Lider, am Tage kaum bemerkbar, ist des Abends so stark, dass die Patienten Mühe haben, die Augen offen zu halten; sie haben das Gefühl, als ob sie schläfrig wären. Durch das spärliche Secret, welches in Form schleimiger Fäden im Bindehautsacke verweilt, wird ein lästiges Fremdkörpergefühl hervorgerufen, als ob ein Staubkorn im Auge wäre; legen sich solche Schleimfäden über die Hornhaut, so trübt sich das Sehen oder es zeigen sich Regenbogenfarben um die Kerzenflamme; ausserdem werden unangenehme Empfindungen verschiedener Art, namentlich Brennen und Jucken, ferner Blendung durch Licht, rasche Ermüdung der Augen bei der Arbeit, häufiges Blinzeln u. s. w., angegeben. Des Morgens sind die Augen etwas verklebt, oder es findet sich ein wenig gelbes, eingetrocknetes Secret im inneren Augenwinkel angesammelt. In anderen Fällen besteht ein lästiges Gefühl von Trockenheit und die Augen können nur mit Mühe geöffnet werden, wobei der Kranke die Empfindung hat, als ob die Lider wegen Mangels an Feuchtigkeit

Digitized by Illinois College of Optometry

an den Bulbus angeklebt wären (Catarrhus siccus). — Diese so verschiedenartigen Beschwerden stehen durchaus nicht in einem bestimmten Verhältnisse zum objectiven Befunde. Man sieht bei vielen Menschen die Bindehaut ziemlich stark geröthet, ohne dass sie sich über das Geringste beklagen, während bei Anderen, die den Arzt mit ihren Klagen geradezu belästigen, oft kaum Veränderungen an der Bindehaut wahrzunehmen sind.

Verlauf. Der chronische Bindehautkatarrh ist eine der häufigsten Augenkrankheiten, welche hauptsächlich Erwachsene und namentlich ältere Personen befällt. Bei Greisen gehört es fast zur Regel, einen leichten Grad von chronischem Bindehautkatarrh zu finden, den man als Catarrhus senilis bezeichnet. Die Dauer des Bindehautkatarrhs ist gewöhnlich lang; viele Menschen leiden einen grossen Theil ihres Lebens daran. Die Krankheit kann zu Complicationen führen, welche zum Theil irreparable Veränderungen setzen. Zu den häufigsten Complicationen gehört die Lidrandentzündung — Blepharitis — in Folge der häufigen Benetzung der Lidränder durch die reichlicher abgesonderten Thränen. Gleichfalls in Folge der Befeuchtung mit den Thränen wird die Haut des unteren Lides von Ekzem befallen, oder sie wird steif und verkürzt sich, so dass der freie Lidrand nicht mehr vollständig an den Bulbus sich anlegt. In Folge dessen taucht der Thränenpunkt nicht mehr in den Thränensee ein, wodurch die Fortleitung der Thränen in den Thränensack gestört, der Thränenfluss gesteigert und dadurch wieder nachtheilig auf die Beschaffenheit der Haut zurückgewirkt wird. In dieser Weise bildet sich ein Circulus vitiosus aus, welcher zu immer weiterem Herabsinken des unteren Lides, zum Ektropium, führt. Dieser Ausgang wird noch dadurch begünstigt, dass die Patienten häufig die herabfliessenden Thränen abwischen und dabei mit dem Tuche von oben nach unten streichen, wodurch das untere Lid herabgezogen wird. Wenn sich die Verkürzung der von den Thränen benetzten Lidhaut mehr in horizontaler Richtung geltend macht, so entsteht Blepharophimosis (§ 112). Endlich werden durch den Katarrh oft Hornhautgeschwürchen hervorgerufen.

Aetiologie. Die Ursachen, welche dem chronischen Katarrh zu Grunde liegen, sind: 1. Ein vorangegangener acuter Katarrh, welcher, anstatt vollständig zu heilen, in das chronische Stadium übergeht. 2. Allgemeine Schädlichkeiten verschiedener Art. Dahin gehört vor Allem schlechte Luft, verdorben durch Rauch, Staub, Hitze, Anwesenheit vieler Menschen u. s. w. Die Arbeiter in Fabriken, wo viel Staub herrscht, die Kellner in den raucherfüllten Gasthäusern u. s. w.

Digitized by Illinois College of Optometry

leiden sehr häufig an chronischem Bindehautkatarrh. Dazu disponirt ferner spätes Zubettegehen, Nachtwachen, übermässiger Genuss geistiger Getränke. Personen, die schon an chronischem Bindehautkatarrh leiden, finden denselben nach jeder derartigen Schädlichkeit, z. B. nach einem im Theater oder in einem rauchigen Locale verbrachten Abende, bedeutend verschlechtert. Dauernde Einwirkung von Wind und Wetter verursacht den bei Landleuten, Kutschern u. s. w. so häufigen Katarrh. Aus demselben Grunde werden auch Augen, welche stark prominiren (Glotzaugen) oder deren Lider verkürzt sind (Lagophthalmus), von Katarrh befallen, weil sie zu wenig gegen die Luft geschützt sind. Die Wirkung, welche der beständige Contact mit der Luft auf die Bindehaut ausübt, zeigt sich am besten beim Ektropium, wo die blossliegende Conjunctiva tarsi stark geröthet und verdickt, sammtartig oder selbst grobhöckerig wird. Ebensowenig als dauernde Berührung mit der Luft verträgt die Bindehaut den beständigen Abschluss derselben, weshalb sich bei lange fortgesetztem Verbinden des Auges ebenfalls chronischer Katarrh einstellt. 3. Uebermässige Anstrengung der Augen, besonders bei hypermetropischen und astigmatischen Personen, kann chronischen Katarrh zur Folge haben. 4. Locale Schädlichkeiten. Hieher gehört Reizung der Bindehaut durch Fremdkörper, die im Bindehautsacke verweilen; zu denselben sind im weiteren Sinne des Wortes auch Cilien, welche gegen das Auge gerichtet sind, zu zählen. In den meisten Fällen besteht die locale Schädlichkeit in einer anderweitigen Erkrankung des Auges, welche den Katarrh als Folgeübel nach sich zieht, wie z. B. Blepharitis oder Infarcte in den Meibom'schen Drüsen. Thränenstauung in Folge von Thränensackblennorrhoe oder mangelhaftem Eintauchen der Thränenpunkte in den Thränensee ist eine häufige Ursache des Katarrhs, so dass man niemals vergessen darf, bei einseitigem Katarrh nach einem Leiden der Thränenwege zu forschen. Die durch locale Ursachen bedingten Katarrhe unterscheiden sich nämlich dadurch von denjenigen, welche durch allgemeine Schädlichkeiten hervorgerufen werden, dass sie sehr häufig einseitig sind, während im letzteren Falle der Natur der Sache nach meist beide Augen befallen werden.

Therapie. Es ist klar, dass die Behandlung vor Allem das causale Moment berücksichtigen muss, durch entsprechende Regelung der allgemeinen Lebensverhältnisse, soweit es mit dem Berufe des Patienten vereinbar ist, durch Beseitigung allenfalls vorhandener localer Ursachen des Katarrhs u. s. w. Zur Behandlung der Bindehaut selbst steht zunächst wie für den acuten Katarrh das salpetersaure Silber zu Gebote,

Digitized by Illinois College of Optometry

das man zum Einpinseln (in 2%iger Lösung) oder zum Einträufeln (in ¼—½%iger Lösung) verwendet. Man bedient sich desselben nur in jenen Fällen, wo der Katarrh mit stärkerer Secretion und mit Auflockerung der Bindehaut einhergeht, wie solche Perioden acuter Erkrankung im Verlaufe eines chronischen Katarrhs häufig vorkommen, ferner dann, wenn bereits Hypertrophie der Bindehaut eingetreten ist. Sonst kommt man mit adstringirenden Tropfwässern (Collyrien) aus, die sich der Patient selbst einträufeln kann. Die gebräuchlichsten derselben sind: Collyrium adstringens luteum*) oder Tinctura opii crocata, welche beide gewöhnlich nicht rein, sondern mit der gleichen Menge Wassers vermischt verschrieben werden; Lapis divinus, Zincum sulfuricum, beide in ½—1%iger Lösung; ferner Alaun, Tannin, Borsäure und andere Adstringentien.

Die Reihenfolge, in welcher diese Collyrien hier angeführt sind, entspricht ungefähr ihrer Abstufung von den stärksten bis zu den mildesten. Dieselben sollen täglich ein- bis zweimal — aber nicht des Abends — eingeträufelt werden. Es sind deren so viele aufgezählt, weil es gut ist, eine grössere Auswahl davon zu haben, da bei der langen Dauer des Katarrhs öfters mit den Mitteln gewechselt werden muss. Jedes Mittel, zu lange angewendet, verliert an Wirksamkeit, indem sich die Bindehaut daran gewöhnt. Gegen das Verklebtsein der Lider, sowie gegen allenfalls vorhandene Excoriationen lässt man des Abends vor dem Einschlafen auf die geschlossenen Lider eine Salbe mit weissem Quecksilberpräcipitat (½—1%) einreiben.

c) Conjunctivitis follicularis.

§ 10. Der Follicularkatarrh ist gekennzeichnet durch die Gegenwart der Follikel. Dies sind kleine (etwa stecknadelkopfgrosse) runde Körner, welche im Uebergangstheile der Bindehaut liegen. Sie sind von blassem,

*) Dieses Collyrium, auch Horst'sches Augenwasser genannt, ist in den meisten Ländern gegenwärtig nicht mehr officinell; es leistet aber ausgezeichnete Dienste und ist in manchen Fällen durch kein anderes zu ersetzen. Nach der neuen österreichischen Pharmakopoe soll es in folgender Weise bereitet werden: Ammonii chlorati 0·5, Zinci sulfurici 1·25, solve in Aquae destillatae 200·0; adde Camphorae 0·4 solutae in Spirit. vin. dil. 20·0, adde Croci 0·1. Digere per 24 horas saepius agitando, filtra. Das Romershausen'sche Augenwasser, welches gleichfalls bei chronischem Augenkatarrh vielfach angewendet wird, besteht aus einer Mischung von Fenchelтinctur und Fenchelwasser. — In fester Form wird öfter der Alaun verwendet, und zwar als zugeschliffener Krystall — Alaunstift —, mit dem die Bindehaut bestrichen wird, ferner das Gallicin, das als feines Pulver mit einem Pinsel auf die Bindehaut gestreut wird.

Digitized by Illinois College of Optometry

durchscheinendem Aussehen und wölben die Bindehaut in Form kleiner Hügel empor. Entweder sind nur vereinzelte Follikel vorhanden oder viele, in welch letzterem Falle man sie gewöhnlich reihenweise — wie die Perlen eines Rosenkranzes — angeordnet findet. Die mikroskopische Untersuchung lehrt, dass die Follikel ebenso wie die sogenannten Trachomkörner aus einer circumscripten Anhäufung von adenoidem Gewebe bestehen (Fig. 30 *T*).

Die Follikel werden am häufigsten im jugendlichen Alter beobachtet und können sich sowohl zum acuten als zum chronischen Katarrh hinzugesellen. Ihre Bedeutung liegt darin, dass bei Gegenwart von Follikeln das Leiden sich in die Länge zieht. In chronischen Fällen bleiben die Follikel durch eine Reihe von Jahren in der Bindehaut bestehen. — Die Follikel schwinden schliesslich spurlos; die Krankheit gibt daher trotz ihrer langen Dauer eine gute Prognose, indem sie heilt, ohne irgend welche Folgen zurückzulassen. Hiedurch unterscheidet sich der Follicularkatarrh wesentlich vom Trachom, welches im äusseren Aussehen grosse Aehnlichkeit mit demselben hat, jedoch stets zu dauernden Veränderungen der Bindehaut führt.

Die Aetiologie des Follicularkatarrhs ist bis jetzt nicht sichergestellt. Von den Einen wird Ansteckung, von den Anderen ein Miasma (verdorbene Luft) als Ursache der Erkrankung hingestellt, ohne dass sichere Beweise für das Eine oder das Andere vorgebracht werden könnten. Das Leiden findet sich besonders häufig in Schulen, Pensionaten u. dgl., wo oft zahlreiche Schulkinder gleichzeitig davon befallen werden. Bei vielen derselben besteht die Krankheit in einer vollkommen latenten Weise, indem trotz einer beträchtlichen Zahl von Follikeln die Bindehaut blass ist und keinerlei Beschwerden verursacht, so dass die Erkrankung erst durch die ärztliche Untersuchung entdeckt wird.

Die Behandlung ist dieselbe, welche wir gegen den Bindehautkatarrh überhaupt einzuleiten pflegen. Durch dieselbe werden die entzündlichen Erscheinungen von Seite der Bindehaut und damit die Beschwerden beseitigt; die Follikel selbst aber bleiben dabei meistens hartnäckig bestehen. Um auch diese zum Verschwinden zu bringen, lässt man am besten eine Bleisalbe (Plumbum aceticum 0·1—0·2 gr auf 5 gr Fett) in den Bindehautsack einreiben. Dabei ist nicht zu vergessen, dass die Gegenwart von Hornhautgeschwüren den Gebrauch einer Bleisalbe auf das Strengste contraindicirt. Fälle, in welchen die Follikel ohne alle Beschwerde bestehen, verschont man am besten mit jeder Behandlung. Sowie überhaupt bei Katarrh, so ist besonders beim folliculären Katarrh der Aufenthalt in frischer, reiner Luft zu empfehlen.

Digitized by Illinois College of Optometry

II. Conjunctivitis blennorrhoica acuta.

§ 11. Die acute Blennorrhoe*) ist eine acute Bindehautentzündung, welche durch Ansteckung mit gonorrhoischem Virus entsteht und deren reichliches eitriges Secret in gleicher Weise ansteckend wirkt. Die Träger des Ansteckungsstoffes sind Mikroorganismen, nämlich die von Neisser entdeckten Gonokokken. Sie tragen diesen Namen, weil sie gleichfalls in dem Secrete der Gonorrhoe vorkommen. Die Gonokokken werden sowohl in dem von der Bindehaut secernirten Eiter, als auch in den oberflächlichsten Schichten der Bindehaut selbst gefunden. Sie sind meist paarweise angeordnet, als Diplokokken, in der Regel in Häufchen beisammenliegend. Fig. 27 zeigt eine Probe aus dem Secrete einer acuten Blennorrhoe. In demselben sieht man die Haufen der Gonokokken theils frei (*a*), theils auf und in den Zellen, welche entweder Eiterzellen (*b*) oder abgestossene Epithelzellen (*c*) sind.

Fig. 27.
Secret von acuter Blennorrhoe mit Gonokokken.

Die acute Blennorrhoe tritt sowohl bei Erwachsenen, als auch bei neugeborenen Kindern auf — Bl. adultorum und Bl. neonatorum.

a) Blennorrhoea acuta adultorum (Conjunctivitis gonorrhoica).

Symptome und Verlauf. Die Krankheit bricht, wenn die Infection geschehen ist, nach einer gewissen Incubationszeit aus, deren Dauer, je nach der Intensität der Ansteckung, von einigen Stunden bis zu drei Tagen schwankt. Die Lider röthen sich, werden heiss und ödematös geschwollen, meist bis zu einem solchen Grade, dass der Patient sie nicht mehr zu öffnen vermag und selbst der Arzt oft Mühe hat, sie so weit von einander zu entfernen, dass er die Hornhaut zu Gesicht bekommt. Die Bindehaut der Lider und des Uebergangstheiles ist intensiv geröthet und stark geschwollen. Die Schwellung ist durch reichliche zellige Infiltration der Bindehaut hervorgebracht, so dass die Bindehaut prall und von körniger, höckeriger Oberfläche ist. Hiedurch unterscheidet sich die acute Blennorrhoe vom Katarrh, bei welchem selbst in schweren Fällen die Schwellung mehr seröser Natur und daher

*) βλέννα, Schleim, ῥέω, ich fliesse.

Digitized by Illinois College of Optometry

die Bindehaut weich und oberflächlich glatt ist. Die Bindehaut des Augapfels zeigt die gleiche pralle Schwellung, welche am Rande der Hornhaut plötzlich absetzt, so dass dadurch ein erhabener Wall um die tiefer liegende Hornhaut gebildet wird — Chemosis. Das von der Bindehaut gelieferte Secret ist fleischwasserähnlich, d. h. es ist ein Serum, welches durch Beimischung von etwas Blut röthlich gefärbt ist und in dem einzelne Eiterflocken herumschwimmen. Das Auge ist gegen Berührung ungemein empfindlich, die Lymphdrüse vor dem Ohre ist geschwellt, der Kranke hat leichtes Fieber.

Es dauert gewöhnlich 2—3 Tage, bis die Erkrankung von ihrem Beginne bis zu der geschilderten Höhe ansteigt, auf welcher sie gleichfalls durch 2—3 Tage sich erhält. Man bezeichnet diese Periode als erstes Stadium oder Stadium der Infiltration. Diesem folgt als zweites Stadium dasjenige der Pyorrhoe. Die Lider schwellen allmälig ab, was man vor Allem an der wiederkehrenden feinen Runzelung der Lidhaut erkennt, und die pralle Infiltration der Bindehaut geht langsam zurück. Gleichzeitig damit beginnt eine sehr reichliche Secretion von Eiter, welcher immerwährend aus der Lidspalte hervorsickert — daher der Name Pyorrhoe, Eiterfluss. — Im weiteren Verlaufe schwillt auch die Bindehaut immer mehr ab und kehrt in manchen Fällen innerhalb der nächsten 4—6 Wochen allmälig wieder zur Norm zurück. In den meisten Fällen aber bleibt ein Zustand chronischer Entzündung der Bindehaut zurück, welchen man als das dritte Stadium der Krankheit, das Stadium der chronischen Blennorrhoe, bezeichnet. In dieser Periode sind die Lider nicht mehr angeschwollen. Die Bindehaut ist geröthet und verdickt, am meisten über dem Tarsus, wo ihre Oberfläche uneben, körnig oder sammtartig aussieht. Die Uebergangsfalte bildet einen plumpen Wulst; am wenigsten ist die Bindehaut des Bulbus verändert, welche nur Hyperämie zeigt. Nach der Rückbildung dieser Bindehauthypertrophie, welche Monate in Anspruch nimmt, bleiben in der Regel zarte Narben in der Bindehaut für immer zurück.

Die hier gegebene Beschreibung entspricht den am häufigsten vorkommenden Fällen von mittlerer Intensität. Ausserdem kommen sowohl leichte als auch ganz schwere Fälle der Krankheit zur Beobachtung, welche etwas abweichende Züge zeigen. In den leichten Fällen, welche man als subacute Blennorrhoe zu benennen pflegt, sind alle entzündlichen Erscheinungen geringer und die Veränderungen beschränken sich hauptsächlich auf die Bindehaut der Lider; derartige Fälle sind dem Aussehen nach von heftigen Katarrhen oft schwer zu unterscheiden. Die Diagnose kann dann durch die mikroskopische

Digitized by Illinois College of Optometry

Untersuchung des Secretes sichergestellt werden, indem durch dieselbe die Gegenwart oder Abwesenheit der Gonokokken dargethan wird.

In den schwersten Fällen ist die Infiltration der Bindehaut so stark, dass dieselbe stellenweise nicht roth, sondern graugelb aussieht, indem, wie bei der Diphtherie der Bindehaut, die Gefässe durch das massenhafte Exsudat comprimirt und die Bindehaut dadurch blutleer gemacht wird. Um die Hornhaut herum bildet die Bindehaut einen prall gespannten, graurothen Wall. Die Oberfläche der Bindehaut findet man dabei öfter von geronnenem Exsudat (Croupmembranen) überzogen.

Die gefürchtetste Complication der acuten Blennorrhoe ist die Erkrankung der Hornhaut, durch welche in vielen Fällen unheilbare Erblindung herbeigeführt wird. Die Hornhaut wird zunächst oberflächlich matt und leicht diffus getrübt. Dann zeigen sich umschriebene Infiltrate von grauer Farbe, welche bald gelb werden und zu Geschwüren zerfallen. Diese Infiltrate können am Rande der Hornhaut sitzen und zu rascher Perforation derselben führen. Dies ist ein verhältnissmässig günstiger Ausgang, indem nach geschehener Perforation die eitrige Infiltration der Hornhaut nicht selten zum Stillstande kommt und somit ein Theil der Hornhaut erhalten bleibt. Es kann aber auch sein, dass die randständigen Infiltrate rasch confluiren und sich zu einem die ganze Hornhaut umkreisenden gelben Ringe (einem sogenannten Ringabscesse) vereinigen. Dann ist die Hornhaut verloren, indem sich dieser Ring bald über die ganze Hornhaut ausbreitet und dieselbe zerstört. In anderen Fällen tritt der eitrige Zerfall zuerst in der Mitte der Hornhaut auf. Eine besondere, seltene Form der Hornhauterkrankung verläuft in der Weise, dass die Hornhaut, ohne sich merklich zu trüben, gleichsam schmilzt, wie ein Stück Eis an der Sonne, bis sie, einen schmalen Randtheil ausgenommen, verschwunden ist. — Wenn auf die eine oder andere Weise die Hornhaut theilweise oder ganz zu Grunde gegangen ist, kommt es zur Bildung von Narben mit Einheilung der Iris oder selbst zur Panophthalmitis. Da dieselben Folgen nach jeder Zerstörung der Hornhaut, auch aus anderen Ursachen, beobachtet werden, sollen sie ihre eingehende Erörterung bei den Krankheiten der Hornhaut finden.

Die Erkrankung der Hornhaut ist um so eher zu gewärtigen, je schwerer die Blennorrhoe ist, und zwar speciell, je stärker die Conjunctiva bulbi an der Entzündung sich betheiligt. In den schwersten Fällen mit praller Chemosis wird die Hornhaut stets ergriffen und ist zumeist unrettbar verloren. In den mittelschweren Fällen, wo die chemotische Schwellung der Bindehaut weniger bedeutend und nament-

Digitized by Illinois College of Optometry

lich weniger hart ist, gelingt es zumeist, die Hornhaut entweder ganz oder zum grossen Theile zu erhalten, indem nur kleinere Geschwüre, wenn auch mit Perforation, entstehen. In den leichtesten Fällen, wo sich der Process auf die Conj. palpebrarum beschränkt, ist überhaupt wenig Gefahr für die Hornhaut vorhanden.

Die Erkrankung der Hornhaut tritt um so früher auf, je schwerer die Entzündung verläuft; in heftigen Fällen trübt sich die Hornhaut schon am zweiten oder dritten Tage. Zuweilen entstehen Hornhautgeschwüre erst spät, wenn die Blennorrhoe schon im vollen Rückgange begriffen ist. Diese späten Affectionen der Hornhaut sind wenig gefährlich und meist gelingt es leicht, ihnen Einhalt zu thun.

Aus dem Gesagten ergibt sich die Prognose der Krankheit, welche ja wesentlich dem Verhalten der Hornhaut gilt. Dieses ist abhängig von der Höhe der Entzündung in der Conjunctiva bulbi, nach welcher demnach die Prognose gestellt werden muss.

Aetiologie. Die acute Blennorrhoe entsteht einzig und allein durch Infection. Das Gift kann direct von den Genitalien in's Auge gebracht werden, zumeist dadurch, dass ein tripperkrankes Individuum (sei es Mann oder Frau) nach Berührung der Genitalien mit den unreinen Fingern die Augen berührt. Die Infection kann aber auch von einem blennorrhoisch erkrankten Auge ausgehen. So wird z. B., wenn ein Auge bereits erkrankt und in reichlicher Eiterung befindlich ist, durch Uebertragung von Secret auf das andere Auge auch dieses inficirt. Ein Individuum mit blennorrhoischen Augen kann die ihn wartenden Personen oder die übrigen Mitbewohner des Zimmers anstecken, so dass man zuweilen eine ganze Familie von dieser unheilvollen Krankheit befallen sieht.

Therapie. Durch eine geeignete Prophylaxe kann die Ansteckung mit acuter Blennorrhoe verhindert werden, was umsomehr zu beherzigen ist, als bei einmal ausgebrochener Krankheit der unglückliche Ausgang oft nicht mehr abgewendet werden kann. Der Arzt ist verpflichtet, jeden tripperkranken Mann, sowie jede Frau mit Scheidenfluss auf die Gefahr der Infection der Augen aufmerksam zu machen und ihnen die nöthige Reinlichkeit dringend anzuempfehlen. Ist ein Auge von acuter Blennorrhoe bereits ergriffen, so muss verhütet werden, dass das andere Auge davon angesteckt werde, sowie dass die Krankheit auf die umgebenden Personen übertragen werde. Der Schutz des zweiten, noch nicht erkrankten Auges geschieht am besten durch einen Verband, welcher auf folgende Weise angelegt wird: Man verschliesst zuerst die Lidspalte durch einige schmale, senkrecht

Digitized by Illinois College of Optometry

angelegte Streifen englischen Pflasters. Darüber polstert man die Augengrube mit Watte aus und bedeckt das Ganze durch ein mit Heftpflaster bestrichenes Leinwandläppchen, welches man ringsum entlang den Rändern der Orbita sorgfältig anklebt. Zur besseren Befestigung kann man die Ränder des Läppchens und die angrenzende Haut noch mit Collodium bestreichen. Um die Weiterverbreitung der Krankheit auf die Umgebung des Patienten zu verhüten, muss sowohl diesem selbst als den wartenden Personen die grösste Reinlichkeit eingeschärft werden: Reinigung der Hände nach jeder Berührung des kranken Auges, Entfernung, am besten Verbrennung, aller zur Reinigung des Auges verwendeten Materialien (Leinwandläppchen, Watte u. s. w.).

Die Behandlung der Krankheit selbst besteht vor Allem in der sorgfältigen und oft wiederholten Reinigung des Auges vom reichlichen Secrete. Man kann hiezu schwache antiseptische Lösungen (Sublimatlösung 1 : 4000 oder hypermangansaures Kali) verwenden. Wenn die starke Schwellung der Lider ein gehöriges Oeffnen der Lidspalte nicht erlaubt und dadurch die Reinigung unmöglich macht, so muss die Lidspalte durch einen Schnitt mit der Scheere am äusseren Lidwinkel ausgiebig erweitert werden (Canthoplastik; siehe § 168). Dieser Schnitt wirkt auch wohlthätig durch Verminderung des Druckes, welchen die stark geschwellten Lider auf den Bulbus ausüben.

Im ersten Stadium der Krankheit bekämpft man die Entzündung durch Eisüberschläge, sowie durch Application von Blutegeln (6 bis 10 Stück) an die Schläfe. Im zweiten Stadium ist das Touchiren der Bindehaut mit salpetersaurem Silber das beste Mittel, um die Schwellung der Bindehaut und die reichliche Secretion rasch zum Verschwinden zu bringen. Es darf jedoch nicht früher mit dem Touchiren begonnen werden, als bis die pralle Schwellung der Bindehaut einer weichen, succulenten Beschaffenheit derselben Platz gemacht hat; es darf keine membranöse Auflagerung, keine grau infiltrirte Stelle in der Bindehaut mehr zu sehen sein. Das Touchiren soll mit 2%iger Lösung, aber recht ausgiebig, geschehen, und muss, so lange reichliche Secretion da ist, zweimal täglich vorgenommen werden. Die Gegenwart von Hornhautgeschwüren gibt keine Contraindication gegen den Gebrauch des Argentum nitricum.

Sobald dann — im dritten Stadium — die entzündlichen Erscheinungen sowie die Secretion fast geschwunden sind und nur noch die Verdickung der Bindehaut zu beseitigen bleibt, vertauscht man die

Digitized by Illinois College of Optometry

Silberlösung mit dem Cuprum sulfuricum. Dieses wird so verwendet, dass man einen Krystall dieser Substanz zu einer glatten Rundung abschleift (Cuprumstift oder Blaustein) und damit die Bindehaut der umgestülpten Lider ein- oder mehreremal überstreicht. Hierauf tupft man die Thränenflüssigkeit, welche durch das gelöste Kupfersalz blau geworden ist, mit einem Wattebäuschchen von der Bindehaut auf, weil diese ziemlich concentrirte Kupferlösung sonst auf die Hornhaut käme und stark reizen würde. Das Touchiren mit dem Blaustein ist viel schmerzhafter als mit der Silberlösung, wirkt aber auch viel energischer und man kommt somit schneller zum Ziele; doch ist diese Behandlung nur dann erlaubt, wenn die Hornhaut entweder ganz gesund ist oder schon in Vernarbung begriffene Geschwüre trägt, nicht aber bei frischen, noch eitrig belegten Hornhautulcerationen.

Die Behandlung der Complicationen von Seite der Hornhaut geschieht nach den für die eitrige Keratitis aufgestellten Regeln (§§ 34 und 36). In sehr schweren Fällen erweist sich jede Therapie als ohnmächtig, die Hornhaut zu erhalten, so dass man sich darauf beschränken muss, weitere schlimme Consequenzen der Zerstörung der Hornhaut, wie Panophthalmitis oder Staphylombildung, zu verhüten und eine flache Vernarbung zu erzielen.

Es ist gegenwärtig über jeden Zweifel sichergestellt, dass die acute Blennorrhoe durch directe Uebertragung von virulentem Eiter auf die Bindehaut entsteht. Die frühere Anschauung, welche den Zusammenhang zwischen dem Tripper und der Ophthalmie in der Weise erklärte, dass sie letztere als eine Art Metastase des Trippers ansah, hat gegenwärtig keine Anhänger mehr. Dagegen sind allerdings in der neueren Zeit Fälle beschrieben worden (von Ricord, Roosbrock, Haltenhoff, Rückert, Armaignac und Anderen), wo eine Bindehautentzündung leichterer Art auf metastatischem Wege zu einem Tripper hinzugekommen ist, ähnlich wie Gelenksentzündung und Iritis zuweilen einen Tripper compliciren. Diese metastatische Entstehung ist wohl so zu verstehen, dass das Trippergift in den Kreislauf gelangt und in entfernten Organen, welche für dieses Gift eine Disposition haben, Entzündung erregt. Die auf solche Weise entstandene Conjunctivitis soll nicht die Charaktere einer Blennorrhoe, sondern die einer heftigen katarrhalischen Bindehautentzündung zeigen und die Injection des Augapfels an Scleritis erinnern. Auf jeden Fall wird man mit der Diagnose einer solchen metastatischen Tripperconjunctivitis ungemein vorsichtig sein müssen, da auch durch directe Infection mit Trippersecret leichte Fälle von Conjunctivitis entstehen können, falls das Trippergift durch verschiedene Umstände abgeschwächt worden ist. (Siehe weiter unten die Versuche von Piringer.) — Sowie eine Gonorrhoe der Urethra durch Metastase Gelenksentzündungen hervorzurufen vermag, so hat man auch Fälle beobachtet, wo von einer Bindehautblennorrhoe auf metastatischem Wege eine gonorrhoische Gelenksentzündung entstand, in deren Eiter Gonokokken nachzuweisen waren. Solche Fälle sind von Erwachsenen, sowie von neugeborenen Kindern mit Blennorrhoe bekannt geworden (Deutschmann u. A.).

Digitized by Illinois College of Optometry

Das gonokokkenhältige Secret wird zumeist durch die beschmutzten Finger an die Augen gebracht. Zuweilen beobachtet man jedoch directe Uebertragung von der kranken Schleimhaut auf die gesunde, z. B. wenn einem Arzt oder Wärter beim Reinigen der tripperkranken Genitalien oder auch des blennorrhoischen Auges eines Patienten ein Tropfen Secret in's Auge spritzt. Aus diesem Grunde hat man in den meisten Augenkliniken die alte Methode der Reinigung blennorrhoischer Augen mittelst einer Glasspritze aufgegeben, welche das Auge des Patienten, sowie die Augen des Wartepersonals gefährdet. Ausserdem sollten Aerzte und Wärter bei der Behandlung solcher Patienten stets der Schutzbrillen (grössere ungefärbte Muschelbrillen) sich bedienen. Spritzt trotzdem etwas Secret in das Auge, so soll man dasselbe sofort sehr gut auswaschen, dann ein paar Tropfen einer 2%igen Höllensteinlösung eintropfen und darauf durch einige Stunden kalte Umschläge auf das Auge machen.

Ich habe wiederholt Fälle gesehen, in welchen Patienten ihre Augen wegen eines leichten Bindehautkatarrhs mit ihrem Urin gewaschen hatten (ein in manchen Gegenden gebräuchliches Volksmittel); da sie gleichzeitig an Tripper litten, acquirirten sie acute Blennorrhoe. Auch durch ein anderes Volksmittel, nämlich dadurch, dass man auf die Augen ein Stückchen Placenta auflegte, welche von einer tripperkranken Frau herstammte, hat man acute Blennorrhoe entstehen sehen.

Ist schon ein Auge angesteckt, so geschieht die Uebertragung auf das andere oft dadurch, dass im Schlafe das Secret des kranken Auges über den Nasenrücken auf das gesunde hinüberfliesst. Ausserdem kann das Secret durch die Finger, durch das Waschwasser, Schwamm, Taschentuch u. s. w. vom blennorrhoischen auf das gesunde Auge übertragen werden. Aus diesen Gründen muss das gesunde Auge verbunden werden. Besteht der Verdacht, dass die Ansteckung desselben schon stattgefunden habe, so kann man versuchen, durch Einträufeln einer 2%igen Höllensteinlösung dem Ausbruche der Krankheit vorzubeugen, bevor man den Verband anlegt. Damit der Patient mit dem verbundenen Auge sieht, kann man in einen Ausschnitt, den man in der Mitte des Verbandes anbringt, ein Uhrglas einsetzen.

Die Uebertragung der Blennorrhoe von einem daran erkrankten Auge auf die Augen anderer Personen ist gleichfalls nicht selten. Am häufigsten kommt dies wohl bei Kindern vor, welche an Blenn. neonatorum erkrankt sind und ihre Mütter, Ammen u. s. w. damit anstecken. Im Wiener Findelhause kamen in den Jahren 1812 und 1813 auf je 100 blennorrhoische Säuglinge mehr als 15 blennorrhoische Ammen, welche ihre Augenkrankheit von den Säuglingen bekommen hatten. Ich habe es einige Male gesehen, dass von einem Kinde mit Blenn. neonatorum die ganze Familie mit Blennorrhoe angesteckt wurde und in das grösste Unglück gerieth. Grosse Vorsicht und namentlich genaue Belehrung der Leute thut daher hier dringend noth.

Man beobachtet zuweilen auch eitrige Bindehautentzündung bei kleinen Mädchen im Alter von 2—10 Jahren, welche gleichzeitig an Vaginalfluss leiden (Arlt). Handelt es sich hier um virulenten Vaginalkatarrh oder ist der Scheidenfluss dieser Mädchen ein benigner Katarrh, bedingt durch Scrophulose, Anämie u. dgl.? In einigen dieser Fälle hat man den Ursprung der Vaginalblennorrhoe nachweisen können. Die Kinder hatten dieselbe von der Mutter oder anderen Frauen ihrer Umgebung bekommen, welche an virulentem Scheidenkatarrh litten und denselben durch Wäsche, Schwämme, Bäder u. s. w. auf die Kinder über-

Digitized by Illinois College of Optometry

trugen (Hirschberg). In anderen Fällen waren die Kinder von tripperkranken Individuen stuprirt worden. Hier handelt es sich also um echten Scheidentripper der Kinder, und demgemäss gelingt es auch in solchen Fällen, im Secrete der Scheide sowohl als der Bindehaut den Gonococcus nachzuweisen (Widmark). Es ist aber wohl zu weit gegangen, wenn man den Scheidenfluss der kleinen Mädchen in allen Fällen, wo dadurch Ansteckung der Bindehaut erfolgt, als echten Tripper ansehen wollte. Es scheint mir wahrscheinlich, dass auch nicht virulentes, einfach katarrhalisches Secret der Scheide eine Entzündung der Bindehaut hervorzurufen im Stande ist, welche dann weniger schwer verläuft und das Aussehen einer leichten (subacuten) Blennorrhoe an sich trägt. Die Unterscheidung von einer echten Blennorrhoe könnte dann nur durch die mikroskopische Untersuchung des Secretes auf Gonokokken geschehen.

Ueber das Verhältniss zwischen Infectionsstoff und der dadurch hervorgerufenen Ophthalmie haben uns die interessanten Versuche von Piringer belehrt, welcher eine grosse Zahl absichtlicher Uebertragungen gemacht hat (zumeist an den Augen bereits erblindeter Leute, welche dafür bezahlt wurden). Er fand, dass die Incubationszeit um so kürzer dauert, je heftiger die Blennorrhoe ist, welche den Impfstoff liefert. Die Ansteckungskraft des Secretes wird durch verschiedene Einflüsse herabgesetzt, so durch Verdünnung mit Wasser — durch eine 100fache Verdünnung kann jedes Secret unwirksam gemacht werden — oder durch Austrocknung. Auf einem Leinwandläppchen eingetrocknet, verliert das Secret nach 36 Stunden seine Wirksamkeit. Wie Impfstoff aufbewahrt, bleibt es durch 60 Stunden ansteckend. Mit der Abschwächung der Giftigkeit des ansteckenden Secretes nimmt die Incubationszeit zu und wird die dadurch hervorgerufene Entzündung milder. Die verschiedenen Grade der Blennorrhoe, die wir beobachten, lassen sich also darauf zurückführen, dass die Ansteckungsquelle Secrete von verschieden hoher Giftigkeit liefert und diese ausserdem noch durch die näheren Umstände der Ansteckung modificirt wird. — Dem virulenten Charakter der acuten Blennorrhoe entspricht die Thatsache, dass die Lymphdrüse vor dem Ohre dabei anschwillt, zuweilen ist sogar Vereiterung derselben beobachtet worden (Bubo praeauricularis).

Die eitrige Entzündung der Hornhaut, welche die Blennorrhoe so oft complicirt, ist wohl auf Infection der Hornhaut durch das Secret zurückzuführen, welches die Hornhaut beständig bespült. Da sich das Secret besonders in der Rinne ansammelt, welche am Rande der Hornhaut, zwischen dieser und der steil ansteigenden chemotischen Bindehaut besteht, beginnt auch hier am häufigsten die eitrige Infiltration. Als zweites Moment kommt die pralle Infiltration in Betracht, welche im chemotischen Bindehautwalle besteht. Dieselbe führt zu einer Circulationsbehinderung in dem Randschlingennetze der Hornhaut und beeinträchtigt dadurch deren Ernährung. Man muss daher eine Hornhautaffection umsomehr erwarten, je stärker und praller die Chemosis ist. Damit stimmt überein, dass man bei ungleich starker Chemosis die Hornhauterkrankung oft zuerst an jener Stelle des Hornhautrandes entstehen sieht, wo die Chemosis am stärksten ist. — Da die Infection der Hornhaut durch Lücken im Epithel derselben gewiss sehr begünstigt wird, so muss man sich hüten, durch unvorsichtiges Vorgehen bei der Reinigung des Auges das Epithel der Hornhaut zu verletzen.

Wenn die acute Blennorrhoe zufällig ein Auge befällt, dessen Hornhaut von Pannus überzogen ist, so schützt dieser die Hornhaut mit Sicherheit vor der Vereiterung. Ja, nach Vorübergehen der heftigen Entzündung zeigt sich der Pannus

Digitized by Illinois College of Optometry

oft beträchtlich aufgehellt, so dass man in Fällen von altem Pannus zur absichtlichen Einimpfung von acuter Blennorrhoe gegriffen hat.

Die Thatsache, dass die acute Blennorrhoe durch Mikroorganismen herbeigeführt wird, würde erwarten lassen, dass desinficirende Substanzen das beste Mittel für ihre Behandlung seien. Dennoch hat es sich gezeigt, dass das salpetersaure Silber den eigentlichen Desinficientien hiebei weit überlegen ist; es ist nämlich gerade für den Gonococcus ganz besonders giftig und bewirkt auch die mechanische Entfernung desselben, indem es die ihn enthaltenden oberflächlichen Schichten des Hornhautepithels verschorft und zur Abstossung bringt. — In dem ersten Stadium der Erkrankung wendet man bei schweren Fällen Scarificationen der chemotischen Bindehaut an.

b) Blennorrhoea neonatorum.

§ 12. Diese Krankheit ist mit der Blennorrhoe der Erwachsenen im Wesen identisch. Auch sie verdankt ihren Ursprung der Infection durch das Secret von Genitalien, welche mit virulentem Katarrh behaftet sind. Die Infection findet in der Regel während der Geburt statt. Beim Durchtritte des Kindskopfes durch die Scheide werden die Augenlider von dem darin enthaltenen Secrete überzogen; dasselbe dringt entweder sofort oder sobald das Kind zum ersten Male die Augen öffnet, durch die Lidspalte in den Bindehautsack ein. Die Krankheit bricht dann in der Regel am zweiten oder dritten, selten erst am vierten oder fünften Tage nach der Geburt aus. In jenen Fällen, wo die Krankheit noch später auftritt, kann die Infection nicht mehr auf den Moment der Geburt bezogen werden. Es hat dann nachträgliche Infection durch das Genitalsecret der Mutter stattgefunden (besonders leicht möglich, wenn das Kind mit der Mutter in einem Bette liegt) oder es ist das Kind von einem anderen Kinde angesteckt worden, was sich in früheren Zeiten in Gebäranstalten und Findelhäusern nicht selten ereignet hat.

Die Symptome der Krankheit sind dieselben, wie bei der Blennorrhoe der Erwachsenen, nur dass sie im Allgemeinen leichter auftreten. Namentlich ist auch bei starker Schwellung der Lider und sehr reichlichem eitrigen Ausflusse die Betheiligung der Conj. bulbi eine verhältnissmässig geringe; starke Chemosis findet man selten. Daher ist auch die Gefahr einer Hornhautvereiterung nicht so gross. Dieselbe kommt zwar noch immer häufig genug vor, aber doch nur in den nicht oder schlecht behandelten Fällen. Wenn ein Fall rechtzeitig, d. h. mit noch intacter Hornhaut in Behandlung kommt, so kann diese fast mit Sicherheit gesund erhalten werden. Die Prognose kann demnach entsprechend günstig gestellt werden.

Die Therapie besteht im ersten Stadium in fleissiger Reinigung der Augen; bei Beginn der Eiterung wird mit dem Touchiren der

Digitized by Illinois College of Optometry

Bindehaut mit 2%iger Höllensteinlösung angefangen. In Fällen mit reichlicher Secretion muss dasselbe zweimal täglich vorgenommen werden. Das Touchiren soll bis zur völligen Heilung fortgesetzt werden, da sonst leicht der Process in mässigem Grade recrudescirt.

Bei der Blennorrhoe der Neugeborenen spielt die Prophylaxe eine noch grössere Rolle als bei der Blennorrhoe der Erwachsenen. Es gibt vielleicht keine andere Augenkrankheit, bei welcher die strenge Durchführung der Prophylaxe in höherem Maasse dankbar wäre, als bei der Blennorrhoe der Neugeborenen, welche dadurch fast zum völligen Verschwinden gebracht werden könnte. Am besten hat sich das Verfahren von Credé bewährt: Während des ersten Bades dürfen die Augen des Kindes nicht mit dem Badewasser benetzt werden, sondern sind mit reinem Wasser und Watte äusserlich sorgfältig zu reinigen. Sobald dann das Kind nach dem Bade eingewickelt worden ist, wird in jedes Auge ein Tropfen einer 2%igen Silberlösung eingeträufelt.

Die Blennorrhoe der Neugeborenen gehört zu den häufigsten Krankheiten. Die Mehrzahl der schwangeren Frauen hat schleimigen oder eitrigen Ausfluss aus der Scheide. Beim grösseren Theile derselben handelt es sich um gutartigen Katarrh, bei einem kleineren Theile um virulenten Katarrh (Tripper). Die Entscheidung in den einzelnen Fällen, ob gutartig oder virulent, ist schwierig oder unmöglich, weshalb die Prophylaxe in allen Fällen durchgeführt werden sollte. — Die Häufigkeit der Ophthalmie bei den Kindern variirte in verschiedenen Gebäranstalten vor Einführung der Prophylaxe von 1—20%. Darunter sind leichte und schwere Fälle begriffen. Bei den ersteren findet man häufig keine Gonokokken im Secrete, dagegen öfter Pneumokokken oder Bacterium coli. Es sind dies vermuthlich jene Fälle, wo die Mutter einen benignen Vaginalkatarrh hatte. Von den schweren Fällen, den eigentlichen Blennorrhoen, erblindet eine gewisse Anzahl mangels rechtzeitiger Behandlung, so dass durch diese Krankheit eine sehr bedeutende Zahl von Erblindungen verschuldet wird. Im Ganzen machen dieselben mehr als den zehnten Theil aller Erblindungen überhaupt aus. Die Zahl der Blinden in Europa wird auf mehr als 300.000 geschätzt. Wenn durch eine allgemein durchgeführte Prophylaxe die Blenn. neon. als Erblindungsursache verschwinden würde, gäbe es allein in Europa um mindestens 30.000 Blinde weniger.

Dass die Prophylaxe, wie sie durch Credé in die Praxis eingeführt wurde, in der That wirksam ist, ergibt sich aus folgenden Daten: Credé hatte in der Leipziger Gebäranstalt früher durchschnittlich 10·8% Fälle von Blenn. neon. unter sämmtlichen Neugeborenen; nach Einführung seines prophylaktischen Verfahrens sank die Zahl auf 0·1—0·2% herab. Andere haben ähnlich günstige Resultate zu verzeichnen. Leider ist bis jetzt die Prophylaxe der Blennorrhoe noch nicht durch das Gesetz allgemein eingeführt; sie wird blos in den Gebäranstalten sowie in der Privatpraxis mancher Aerzte in Anwendung gebracht, während der ungeheueren Mehrzahl der Kinder dieselbe nicht zutheil wird.

Die Credé'sche Prophylaxe schützt nur gegen die Ansteckung während der Geburt. Die Ansteckung kann aber auch schon früher geschehen; man hat Kinder mit bereits ausgebildeter Blennorrhoe, ja selbst mit schon zerstörten Hornhäuten

Digitized by Illinois College of Optometry

zur Welt kommen sehen. Auch gegen die nachträgliche Infection durch das Genitalsecret der Mutter oder durch andere Kinder müssen Maassregeln ergriffen werden, worunter vor Allem grosse Reinlichkeit zu rechnen ist. In den Findelhäusern sollten die blennorrhoischen Säuglinge von den anderen isolirt sein, sonst findet häufige Ansteckung statt. Im Wiener Findelhause erkrankten in den Jahren 1854—1866 nicht weniger als 1413 Kinder erst in der Anstalt an Blennorrhoe, wurden also in der Anstalt inficirt.

Bei Neugeborenen entwickelt sich viel seltener als bei Erwachsenen nach Ablauf der acuten Entzündung eine chronische Hypertrophie der Bindehaut (chronische Blennorrhoe). Dagegen bleibt auch nach der Blenn. neon., wenn sie heftig war, oft eine zart narbige Beschaffenheit der Bindehaut, namentlich der Uebergangsfalten, für das ganze Leben zurück.

III. Conjunctivitis trachomatosa.

§ 13. Das Trachom ist gleich der acuten Blennorrhoe eine Entzündung der Bindehaut, welche durch Infection entsteht und ein eitriges infectiöses Secret liefert. Es unterscheidet sich von der acuten Blennorrhoe vor Allem durch seinen chronischen Verlauf; während desselben entwickelt sich eine Hypertrophie der Bindehaut, welche das am meisten charakteristische Symptom des Trachoms bildet. Von der durch die Hypertrophie bedingten Rauhigkeit der Bindehaut hat auch die Krankheit ihren Namen Trachom*) erhalten.

Symptome. Die Patienten klagen über Empfindlichkeit gegen Licht, über Thränenfluss und über Verklebtsein der Lider; oft sind auch Schmerzen oder Sehstörungen vorhanden. Die Untersuchung des Auges zeigt, dass dasselbe weniger geöffnet wird, theils weil es lichtscheu ist, theils weil das schwere obere Lid tiefer herabhängt. Nach Umstülpen der Lider sieht man, dass die Bindehaut des Tarsus sowie die des Uebergangstheiles geröthet und verdickt ist; zugleich ist ihre Oberfläche in verschiedenem Grade uneben geworden. Diese Veränderungen sind auf eine Hypertrophie der Schleimhaut zurückzuführen, welche unter zweierlei Formen auftritt.

Die erste Form besteht in der Entwicklung der sogenannten Papillen. Es sind dies neugebildete Erhebungen auf der Oberfläche der Bindehaut, welche in Folge dessen sammtartig oder, wenn die Papillen gross sind, grobkörnig, höckerig, selbst himbeerartig erscheint; die Verdickung der Bindehaut gestattet nicht mehr, die darunter liegenden Meibom'schen Drüsen hindurchzusehen. Diese Art von Hypertrophie, welche als papilläre Form bezeichnet wird, findet sich ausschliesslich an der Conjunctiva tarsi (Fig. 28 *A*). Am deutlichsten

*) τραχύς, rauh.

Digitized by Illinois College of Optometry

ausgeprägt ist sie stets am oberen Lide, welches daher behufs der Diagnose des Trachoms umgestülpt werden muss.

Die zweite Form der Hypertrophie ist gekennzeichnet durch die Gegenwart der Trachomkörner. Dies sind graue, durchscheinende, rundliche Körner, welche die oberflächlichsten Schichten der Bindehaut halbkugelig empordrängen und durch dieselben hindurchschimmern. Man hat sie wegen ihrer durchscheinenden, gallertartig aussehenden Beschaffenheit

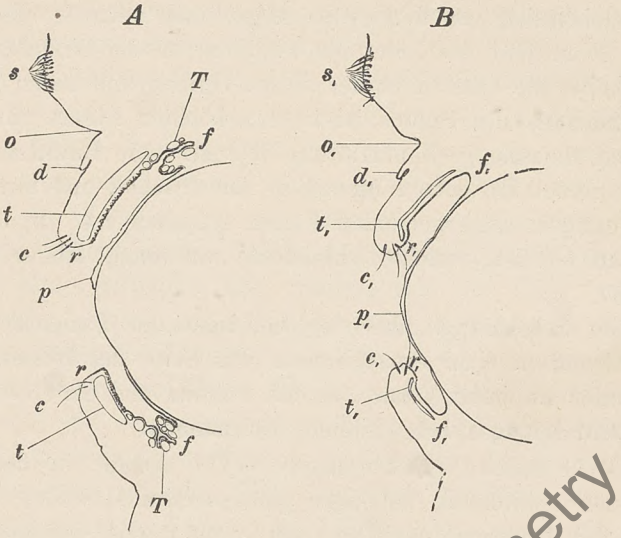

Fig. 28.

Schematischer Durchschnitt durch Lider und Bulbus. *A* bei frischem Trachom. *B* bei altem Trachom. — *A* zeigt die Vertheilung der beiden Formen der Bindehauthypertrophie auf die einzelnen Abschnitte dieser Membran. *B* die Folgezustände des Trachoms. *s*, s_1 Supercilium. *o*, o_1 Furche zwischen Braue und Lid (Sulcus orbitopalpebralis). *d*, d_1 Deckfalte. *c* Cilien in richtiger Stellung. c_1 Cilien gegen die Hornhaut gewendet. *r* freier Lidrand, am oberen und unteren Lide parallel zugeschnitten, mit scharfer hinterer Lidkante. r_1 freier Lidrand, nach hinten sehend, hintere Kante abgerundet. *t* Tarsus, durch Infiltration verdickt und von der sammtartigen Conjunctiva tarsi überzogen. t_1 Tarsus verdünnt (atrophisch) und nahe seinem freien Ende winkelig geknickt, von glatter Bindehaut überzogen. *f* Fornix, mit zahlreichen Trachomkörnern *T* in den Falten der Bindehaut. f_1 Fornix glatt, ohne Falten (Symblepharon posterius). *p* dicker Pannus, die obere Hälfte der Hornhaut überziehend. p_1 geschrumpfter, über die ganze Hornhaut ausgedehnter Pannus.

mit den Eiern des Froschlaiches oder auch mit den Körnern gekochten Sagos verglichen. Sie finden sich vor Allem in der Uebergangsfalte (Fig. 28 *A*, *f*), in der sie so zahlreich eingelagert sind, dass dieselbe als dicker steifer Wulst beim Abziehen des unteren Lides vorspringt; auf der Höhe des Wulstes sieht man die Körner zuweilen perlenschnurartig aneinander gereiht. Weniger leicht werden die Trachomkörner in der Conj. tarsi gesehen. Sie sind hier kleiner und da die Bindehaut sehr fest an den Tarsus angeheftet ist, sind sie nicht im Stande, dieselbe

Digitized by Illinois College of Optometry

emporzudrängen. Sie erscheinen daher meist als kleine, helle, gelbliche Punkte, welche in der Tiefe der Schleimhaut gelegen sind; sehr häufig aber werden sie durch die Entwicklung der Papillen ganz dem Anblicke entzogen. Oft findet man Trachomkörner auch in der halbmondförmigen Falte, selten in anderen Theilen der Conj. bulbi. — Diese Art der Wucherung der Bindehaut wird als die granulöse Form bezeichnet.

Die beiden Formen der Bindehautwucherung kommen zuweilen ganz rein vor. In der grossen Mehrzahl der Fälle findet man aber beide gleichzeitig an demselben Auge, und zwar in der Weise, dass an der Bindehaut der Lider die Papillen, an der Bindehaut des Uebergangstheiles die Trachomkörner in den Vordergrund treten (Fig. 28 *A*). — Die Bindehaut des Bulbus ist in den leichten Fällen unverändert, bei stärkerer Reizung grob netzförmig injicirt. Die Bindehaut sondert ein eitriges Secret ab, dessen Menge in den frischen und mit starken Reizerscheinungen einhergehenden Fällen reichlich ist. In älteren Fällen, sowie in solchen, welche schleichend verlaufen, ist es dagegen sehr spärlich.

Die Sehstörung, über welche viele der Patienten klagen, hat ihren Grund in einer Complication von Seite der Hornhaut. Dieselbe tritt unter zweierlei Form auf, als Pannus und als Geschwür, welche beide sehr häufig neben einander vorkommen.

Der Pannus trachomatosus*) besteht in der Auflagerung eines neu gebildeten, sulzigen, gefässreichen Gewebes auf der Oberfläche der Hornhaut, welches sich vom Rande derselben gegen die Mitte vorschiebt. An jener Stelle, wo der Pannus sitzt, ist die Hornhautoberfläche uneben, feinhöckerig und es besteht daselbst eine graue, durchscheinende, oberflächlich gelegene Trübung, welche von zahlreichen Gefässen durchzogen ist. Dieselben kommen von den Gefässen der Bindehaut her, welche über den Limbus auf die Hornhaut sich erstrecken und innerhalb des Pannus baumförmig sich verästeln (Fig. 51). Der Pannus beginnt seine Entwicklung gewöhnlich am oberen Rande der Hornhaut, deren obere Hälfte er zuerst überzieht (Fig. 28 *A*, *p*). Er hört nicht selten nach unten mit einer scharfen, geraden, horizontal streichenden Grenze auf. Später entwickelt sich Pannus auch von anderen Stellen des Hornhautrandes her, bis endlich die ganze Hornhaut davon überzogen ist. Bei stärker ausgebildetem Pannus pflegt die Iris ebenfalls an der Entzündung theilzunehmen — Iritis. — Die Sehstörung stellt sich ein, sobald der Pannus in den Pupillarbereich der

*) pannus, Tuchlappen.

Digitized by Illinois College of Optometry

Hornhaut vorgerückt ist. Ist dieser ganz von Pannus überzogen, so ist das Sehen auf das Erkennen grosser Gegenstände oder selbst auf die blosse Unterscheidung zwischen hell und dunkel reducirt (quantitatives Sehen).

Die Hornhautgeschwüre entwickeln sich entweder an einer sonst normalen Stelle der Hornhaut oder stehen mit dem Pannus in Verbindung. In letzterem Falle findet man sie vorzüglich am freien Rande des Pannus, seltener inmitten desselben. Da ihr Verhalten mit dem der Hornhautgeschwüre im Allgemeinen übereinstimmt, so wird das Nähere darüber bei diesen abgehandelt werden (§ 32 u. f.).

Verlauf. Derselbe gestaltet sich in der Weise, dass die Hypertrophie der Bindehaut allmälig zunimmt, bis sie einen gewissen, nicht in allen Fällen gleichen Grad erreicht hat. Dann verschwindet dieselbe nach und nach wieder, indem an ihre Stelle eine narbige Beschaffenheit der Bindehaut mit Schrumpfung derselben tritt. Damit ist das Trachom geheilt, in dem Sinne, dass der specifische Krankheitsprocess sein Ende gefunden hat. Keineswegs ist dann aber die Bindehaut wieder normal geworden, sondern sie trägt als dauernde Spuren der überstandenen Krankheit die Zeichen der narbigen Schrumpfung an sich, welche in vielen Fällen noch weitere Consequenzen nach sich zieht, die wir unter dem Ausdrucke „Folgezustände des Trachoms“ zusammenfassen wollen. Je bedeutendere Grade die Hypertrophie der Bindehaut erreicht, desto länger ist die Dauer der Krankheit, welche in den meisten Fällen nach Jahren zählt, und desto stärker fällt auch die spätere Schrumpfung aus. Der Zweck der Behandlung muss daher darin bestehen, der sich entwickelnden Hypertrophie der Bindehaut Einhalt zu thun, indem dadurch sowohl die Dauer der Krankheit abgekürzt, als auch die üblen Folgen derselben auf ein geringeres Maass reducirt werden.

Der Beginn der Narbenbildung kennzeichnet sich an der Conj. tarsi dadurch, dass man inmitten der gerötheten und verdickten Bindehaut einzelne schmale, weissliche Striche — feine Narbenstränge — auftauchen sieht. Dieselben werden allmälig zahlreicher und vereinigen sich zu einem feinen Netzwerke. Die Maschen desselben sind von rothen Inseln ausgefüllt, nämlich von solchen Stellen der Bindehaut, welche noch hyperämisch und hypertrophirt sind. Allmälig werden die Narbenzüge immer breiter und die von ihnen eingeschlossenen Inseln immer schmäler, bis endlich jener Zustand eingetreten ist, wo die Bindehaut des Tarsus vollständig blass, dünn und glatt geworden ist. Die narbige Beschaffenheit der Bindehaut entspricht an Ausdehnung

Digitized by Illinois College of Optometry

und Intensität dem Grade der vorangegangenen Hypertrophie. In jenen Fällen, wo die Hypertrophie der Bindehaut nur an einzelnen Stellen einen bedeutenden Grad erreichte, bleiben nach Ablauf des Trachoms eben nur an diesen Stellen Narben zurück, während diejenigen Theile der Bindehaut, welche blos infiltrirt oder ganz unbedeutend hypertrophisch waren, wieder zur Norm zurückkehren.

An der Conj. fornicis vollzieht sich dieselbe Umwandlung der Hypertrophie in narbige Schrumpfung. Nur die äussere Erscheinung ist etwas anders, entsprechend der verschiedenen Beschaffenheit der Bindehaut. Wir sehen hier keine weisslichen Stränge, sondern wir finden, dass die dicken Wülste, welche die hypertrophische Uebergangsfalte bildet, allmälig dünner und flacher werden. Damit geht eine stetig zunehmende Verkürzung der Bindehaut Hand in Hand, so dass die im normalen Auge vorhandenen Falten am Fornix sich ausglätten und verschwinden (Fig. 28 *B* bei f_1). Die Bindehaut ist blass geworden und ein zarter, bläulich weisser Ueberzug verräth die narbige Beschaffenheit ihrer oberflächlichen Schichten.

Der Pannus ist, so lange nicht weitere, später zu schildernde Veränderungen in demselben vor sich gegangen sind, einer vollständigen Rückbildung fähig, so dass die Hornhaut nahezu ihre normale Durchsichtigkeit wieder gewinnen kann. Die Geschwüre heilen mit Hinterlassung von Trübungen, deren Einfluss auf das Sehvermögen von dem Grade ihrer Undurchsichtigkeit, sowie von ihrer Lage zum Pupillarbereiche der Hornhaut abhängt.

Die krankhaften Veränderungen an der Bindehaut und Hornhaut, welche das Trachom charakterisiren, erreichen eine sehr verschiedene Intensität, so dass leichte und schwere Fälle unterschieden werden müssen. In den leichtesten Fällen ist die Hypertrophie der Bindehaut gering und die darnach zurückbleibende Narbenbildung entsprechend unbedeutend, so dass nach Ablauf längerer Zeit die Diagnose des vorausgegangenen Trachoms vielleicht kaum mehr zu stellen ist. Sobald einmal die Hornhaut in Mitleidenschaft gezogen ist, muss der Fall jedenfalls als ein schwerer bezeichnet werden. Zu bemerken ist: 1. Dass die Reizerscheinungen durchaus nicht in einem bestimmten Verhältnisse zu den objectiven Veränderungen stehen; Fälle mit hochgradiger Hypertrophie der Bindehaut und dickem Pannus verlaufen oft fast ohne entzündliche Zufälle und umgekehrt. 2. Dass ebenso zwischen den Veränderungen an der Lidbindehaut und denen an der Hornhaut kein festes Verhältniss besteht. Man sieht Fälle mit sehr starker Wucherung der Lidbindehaut ohne Pannus und andererseits wieder Fälle mit Pannus und Geschwüren

Digitized by Illinois College of Optometry

bei geringfügiger Erkrankung der Bindehaut. 3. In einem und demselben Falle zeigt sich der Verlauf oft sehr wechselvoll, indem bald Pausen und selbst theilweise spontane Rückbildungen, bald wieder Rückfälle und Verschlimmerungen eintreten. Letztere sind mit Sicherheit zu erwarten, wenn in einem durch Behandlung gebesserten Falle diese zu früh aufgegeben wird; aber man sieht sie selbst mitten unter einer sachgemäss durchgeführten Behandlung ohne jede bekannte Veranlassung auftreten. So kann ein plötzlich eintretender Nachschub von Pannus das Resultat monatelanger Behandlung in kurzer Zeit wieder zu nichte machen.

Aber nicht blos in Bezug auf die Intensität der Veränderungen, sondern auch in Bezug auf die Raschheit des Verlaufes herrscht grosse Verschiedenheit. Dasselbe gilt für die begleitenden Reizerscheinungen, welche um so erheblicher zu sein pflegen, je schneller der Krankheitsverlauf sich gestaltet. In der Mehrzahl der Fälle tritt die Krankheit unter mässigen Reizerscheinungen — Lichtscheu, Thränenfluss, Schmerzen — auf, welche sich mit Zunahme der objectiven Veränderungen steigern. Nicht selten aber entsteht das Trachom so schleichend, dass die davon Befallenen lange Zeit dessen nicht gewahr werden. Solche Personen werden zuweilen erst dadurch auf ihre Krankheit aufmerksam, dass der die Hornhaut überziehende Pannus das Sehvermögen zu stören beginnt. Diese Fälle gehören in der Regel der körnigen Form des Trachoms an. Wenn die Bewohner von Kasernen, Schulen u. s. w., welche mit Trachom inficirt sind, ärztlich untersucht werden, findet sich stets eine Anzahl von Insassen, welche über keinerlei Beschwerden klagen und sich für vollständig gesund halten, während die Untersuchung bereits eine ganz bedeutende Entwicklung von Trachomkörnern in den Uebergangsfalten nachweist. — Den Gegensatz zu diesem schleichenden Verlaufe bilden die Fälle von sogenanntem acuten Trachom. In diesen beginnt die Krankheit mit sehr heftigen entzündlichen Zufällen; das Oedem der Lider, die starke Schwellung der Bindehaut, die reichliche eitrige Secretion lassen fast an eine acute Blennorrhoe denken. Die richtige Diagnose kann in der Regel dadurch gestellt werden, dass man die Bindehaut von zahlreichen Trachomkörnern durchsetzt findet. Wenn aber diese in den ersten Tagen fehlen oder in der stark geschwellten Bindehaut nicht hervortreten, so klärt erst der weitere Verlauf das Wesen der Krankheit auf, indem sich bald die für das Trachom charakteristische Hypertrophie der Bindehaut ausbildet. Solche acute Fälle kommen vorzüglich während einer bestehenden Trachomepidemie vor; sie werden dem Sehvermögen weniger durch

Digitized by Illinois College of Optometry

Pannus, als vielmehr durch Hornhautgeschwüre gefährlich, welche sich während des acuten Stadiums einstellen.

§ 14. *Folgezustände des Trachoms.* Nur die leichten oder frühzeitig in Behandlung genommenen Fälle heilen vollständig. In den anderen Fällen bleiben Folgen zurück, welche mit einer dauernden Schädigung des Auges verbunden sind. Sie betreffen einerseits die Lider und die Bindehaut, andererseits die Hornhaut. Dieselben sind folgende:

1. Verkrümmung der Lider mit fehlerhafter Stellung der Cilien. Die Verkrümmung wird durch die narbige Schrumpfung der Bindehaut und des Tarsus herbeigeführt, in Folge deren der Tarsus sich derart verbiegt, dass er nach vorne convex wird. Diese Verkrümmung ist schon bei Betrachtung der Augenlider in situ an der stärkeren Wölbung derselben erkennbar. Noch deutlicher tritt sie beim Umstülpen der Lider hervor, namentlich am oberen Lide, wo die Verkrümmung immer stärker ausgesprochen ist. Man findet die Bindehautfläche desselben von Narben durchzogen, unter welchen besonders ein Narbenzug auffällt, welcher als schmale weisse Linie 2—3 mm ober dem freien Lidrande und mit diesem parallel verläuft. Entlang dieser Linie besteht eine furchenförmige Einziehung der Bindehaut und des Tarsus. Beim Umstülpen des Lides fühlt man, dass dieser Stelle die winkelige Abbiegung des Tarsus entspricht (Fig. 28 *B* bei t_1), welche also in der Nähe des freien Lidrandes liegt. Durch die Verbiegung des Tarsus erhält das ganze Lid eine kahn- oder muldenförmige Gestalt.

Die Ursache der Verkrümmung des Tarsus liegt zum Theil in der narbigen Schrumpfung der Bindehaut, denn, indem diese an der hinteren Fläche des Tarsus sich verkürzt, hat sie das Bestreben, denselben nach vorne auszubiegen. Zum grössten Theile aber wird die Verkrümmung durch Veränderungen im Tarsus selbst herbeigeführt. Dieser ist in schweren Fällen von Trachom ebenso der Sitz einer entzündlichen Infiltration, wie die Bindehaut selbst. Er ist dadurch in seinen Dimensionen vergrössert und man fühlt ihn beim Umstülpen des Lides dicker, breiter und gleichzeitig weniger geschmeidig durch, so dass zuweilen das Umstülpen des Lides bedeutend erschwert wird. Der Erfahrene entnimmt daraus, dass für später Verkrümmung des Tarsus mit ihren Folgen zu besorgen ist. Am stärksten ist die Infiltration und Verdickung des Tarsus nahe dessen unterem Rande, entlang jener Linie, wo die von der Hautseite des Lides zur Bindehaut gehenden Blutgefässe den Tarsus durchbohren (siehe S. 49 und Fig. 25, *r p*). Es unterliegt keinem Zweifel, dass die entzündliche Infiltration eben vorzüglich entlang jenen Gefässen von der Bindehaut aus in den Tarsus hineinkriecht. Die auf

Digitized by Illinois College of Optometry

die Infiltration folgende narbige Schrumpfung, welche den ganzen Tarsus dünner und schmäler macht, ist daher an dieser Stelle am stärksten und bringt daselbst die winkelige Abbiegung des Tarsus zu Stande. Derselben entspricht die an der Conjunctiva tarsi sichtbare, horizontal ziehende Narbenlinie, deren Lage daher im Allgemeinen mit dem am normalen Lide vorhandenen Sulcus subtarsalis übereinstimmt.

Die nächste Folge der Verkrümmung des Lides ist eine veränderte Lage des freien Lidrandes und der daraus entspringenden Cilien. Am oberen Lide sieht der freie Lidrand nun nicht mehr gerade nach abwärts, sondern nach abwärts und rückwärts (einwärts). Die im gesunden Zustande scharfe innere Lidkante ist theils durch den Zug der schrumpfenden Bindehaut, theils durch den Gegendruck des Bulbus abgerundet („abgeschliffen") und nicht mehr deutlich erkennbar (Fig. 28 *B*, r_1). Durch die Einwärtskehrung des freien Lidrandes hat sich auch die Richtung der Cilien (c_1) geändert, welche nun nicht mehr nach vorne, sondern nach abwärts und rückwärts sehen, so dass sie die Oberfläche der Hornhaut berühren — Trichiasis. Zur falschen Stellung der Cilien trägt nebst der Verkrümmung des Tarsus auch noch der Zug bei, welchen die schrumpfende Bindehaut ausübt; dieselbe trachtet, die Haut sammt den Cilien gleichsam über die freie Lidkante auf die hintere Seite hinüberzuziehen.

Geht die Verkrümmung des Lides noch weiter, so wendet sich der ganze Lidrand nach rückwärts um, es entsteht Entropium. Sowohl bei Trichiasis als bei Entropium besteht ein fortdauernder Reizzustand des Auges, welcher durch die beständige Berührung der Hornhaut seitens der Cilien hervorgerufen und unterhalten wird; bei längerer Dauer treten Erkrankungen der Hornhaut in Folge der mechanischen Beleidigung derselben durch die Cilien auf (siehe § 34 und § 44).

Auch die entgegengesetzte Stellungsanomalie des Lides, nämlich die Auswärtswendung desselben, Ektropium, kommt als Folgezustand des Trachoms vor. Der Anlass hiezu wird dadurch gegeben, dass die stark gewucherte und verdickte Bindehaut das Lid vom Bulbus abdrängt; die Contraction der Muskelfasern des Orbicularis thut dann das Uebrige, um das Lid vollends umzustülpen. Dieses Ektropium findet sich in der Regel nur am unteren Lide (siehe § 111).

2. Symblepharon posterius. Wenn die narbige Schrumpfung der Bindehaut einen hohen Grad erreicht, so gleichen sich die Falten des Uebergangstheiles vollständig aus; die Bindehaut schlägt sich vom Lide direct auf den Bulbus hinüber (Fig. 28 *B*, f_1). Zieht man das untere Lid mit dem Finger ab, so spannt sich die Bindehaut in Form

Digitized by Illinois College of Optometry

verticaler Falten zwischen Lid und Bulbus an und bei starkem Herabziehen des Lides muss der durch die Bindehaut daran festgehaltene Bulbus folgen. Dieser Zustand wird als Symblepharon posterius bezeichnet (siehe § 23). In besonders schweren Fällen ist die untere Hälfte des Bindehautsackes auf eine seichte Furche zwischen Lidrand und Bulbus reducirt.

3. Xerosis conjunctivae. Dieselbe entsteht, wenn in Folge von hochgradiger Schrumpfung die Bindehaut ihre Fähigkeit, zu secerniren, verliert, wozu noch eine zunehmende Verminderung der Thränenabsonderung kommt. Die Xerose kündigt sich dadurch an, dass das früher reichliche Secret immer spärlicher wird und eine zähe, klebrige, fadenziehende Beschaffenheit annimmt; dabei stellt sich das Gefühl von Trockenheit im Auge ein. Später entstehen einzelne trocken aussehende Stellen an der Conj. tarsi, an denen die Thränenflüssigkeit nicht haftet, als ob dieselben mit Fett bestrichen wären. Dieser Zustand hat die Neigung, sich weiter auszubreiten, so dass schliesslich die Bindehaut in ihrer ganzen Ausdehnung davon befallen sein kann. Die Hornhaut, welche in der Regel durch vorausgegangenen Pannus und Geschwüre theilweise narbig geworden ist, leidet ebenfalls unter der mangelhaften Befeuchtung; ihr Epithel wird dicker, epidermisähnlich, oberflächlich trocken und dadurch undurchsichtig. Damit ist jener traurige Zustand gegeben, welcher als Xerophthalmus bezeichnet wird und der den schlimmsten Ausgang des Trachoms bildet: das Auge ist unheilbar erblindet, entstellt seinen Besitzer und quält ihn überdies durch ein beständiges, sehr lästiges Gefühl von Trockenheit (siehe § 24: Xerosis conj.).

4. Hornhauttrübungen. Diese bleiben sowohl nach Hornhautgeschwüren als auch nach Pannus zurück. Ein frischer, nicht zu dicker Pannus kann allerdings durch Resorption vollständig verschwinden, so dass die Hornhaut fast ihre normale Durchsichtigkeit wieder erhält. Oft stellen sich aber weitere Veränderungen im Pannus ein, welche eine vollkommene Rückbildung unmöglich machen. Hieher ist vor Allem *a*) die bindegewebige Umwandlung zu zählen, welche der Pannus erfährt, wenn er lange besteht. Es geht dabei im Pannus dieselbe Veränderung vor sich, wie in der trachomatösen Bindehaut, indem ein Theil der Zellen, aus welchen der Pannus besteht, zu Spindelzellen und endlich zu Bindegewebsfasern auswächst. Der Pannus wird in Folge dessen dünner, seine Oberfläche glatt, die Gefässe verschwinden bis auf einige wenige, und es ist endlich aus dem Pannus ein dünnes, bindegewebiges Häutchen geworden, welches die Oberfläche der Hornhaut überzieht. Dieses Bindegewebe ist einer weiteren

Digitized by Illinois College of Optometry

Resorption kaum mehr zugänglich. — In Fällen, wo der Pannus recht dick und succulent ist und die ganze Hornhaut überzieht, kommt es zuweilen *b*) zur Ektasie der Hornhaut. Indem nämlich das weiche, zellenreiche Gewebe des Pannus tiefer in die Hornhaut eindringt, wird das Gewebe derselben erweicht und gibt dem intraoculären Drucke nach — Keratektasia e panno. Auch eine solche Hornhaut hellt sich nie wieder vollständig auf. Dasselbe gilt endlich von jenen Fällen, wo der Pannus sich *c*) mit Geschwüren complicirt. Dieselben hinterlassen ebenfalls bleibende Trübungen.

Das Trachom ist also eine Krankheit, welche durch jahrelange Dauer sich auszeichnet und in vielen Fällen den davon Befallenen halb oder ganz blind macht. Nimmt man noch den Umstand dazu, dass es durch seine Infectiosität sehr zur Weiterverbreitung neigt, so wird man verstehen, dass es für diejenigen Gegenden, in welchen es einheimisch ist, eine wahre Geissel bildet.

§ 15. *Aetiologie.* Das Trachom entsteht durch Infection von einem anderen trachomkranken Auge. Die Infection geschieht durch die Uebertragung des Secretes; Ansteckung durch die Luft, welche früher angenommen wurde, scheint nicht vorzukommen. Das Secret verdankt seine Infectiosität höchst wahrscheinlich einem Mikroorganismus, über dessen Natur bis jetzt allerdings die Untersuchungen noch zu keinem übereinstimmenden Resultate geführt haben. — Da das Secret allein die Ansteckung vermittelt, so steht die Infectionsgefahr, welche ein bestimmter Fall mit sich bringt, in geradem Verhältnisse zur Stärke der Secretion; je reichlicher diese ist, um so grösser wird die Gefahr für die Umgebung des betreffenden Kranken. — Die Uebertragung des Secretes von einem Auge auf ein anderes geschieht zumeist indirect, durch die Finger oder hauptsächlich durch gewisse Toiletteartikel, welche mit den Augen in Berührung gebracht werden, wie: Schwämme, Handtücher, Taschentücher u. dgl. Die Gelegenheit hiezu ist besonders dann geboten, wenn eine grössere Anzahl von Personen gemeinschaftliche Schlafstätten benützt und dabei der oben genannten Gegenstände gemeinschaftlich sich bedient. Das Trachom findet daher seine grösste Verbreitung in Kasernen, Strafanstalten, Armenhäusern, Erziehungsanstalten, Waisenhäusern, Schulen aller Art u. s. w. Derselbe Factor macht sich auch ausserhalb solcher Anstalten geltend, indem das Trachom vorzüglich die arme Bevölkerung heimsucht, welche dicht gedrängt wohnt und weniger Sorgfalt auf die Reinlichkeit verwendet. Auf diesen Grund ist es auch zurückzuführen, dass die Juden in manchen Gegenden ganz besonders von Trachom zu leiden haben. — Das Trachom zeigt endlich eine ungleichmässige

Digitized by Illinois College of Optometry

geographische Verbreitung. Am häufigsten ist es in Arabien und Aegypten, welches als seine eigentliche Heimat betrachtet wird (Ophthalmia aegyptiaca, ägyptische Augenentzündung). In Europa ist es im Osten viel mehr verbreitet als im Westen. Hochgelegene Länder (Schweiz, Tirol) sind davon fast ganz verschont, während es in den Niederungen sehr häufig sich findet (Belgien, Holland, Ungarn, sowie das ganze Gebiet der unteren Donau).

Therapie. Die Behandlung der trachomatösen Bindehaut hat einen doppelten Zweck zu verfolgen: einerseits die Beseitigung der entzündlichen Zufälle und der damit verbundenen stärkeren Secretion, andererseits die Rückbildung der Hypertrophie der Bindehaut. Hiebei soll die Schrumpfung der Bindehaut so gering als möglich werden, um den üblen Folgen der narbigen Verkürzung derselben vorzubeugen. Beides erreichen wir durch die consequente Anwendung der Caustica, von welchen hauptsächlich zwei in Gebrauch sind: das Argentum nitricum in 2%iger Lösung und das Cuprum sulfuricum als Stift. Die Silberlösung wirkt schwächer und wird daher leichter vertragen; das Cuprum, welches in Substanz angewendet wird, cauterisirt dementsprechend stärker, reizt aber auch mehr. Diese Mittel werden in der Regel täglich einmal, nur in schweren Fällen täglich zweimal applicirt. Die Indicationen für die beiden Mittel sind folgende: Das Arg. nitr. wird in allen frischen Fällen mit heftigen entzündlichen Erscheinungen und starker Secretion angewendet. Es kann auch bei Gegenwart progressiver Geschwüre auf der Hornhaut gebraucht werden, wenn man darauf achtet, dass nichts von der Lösung mit der Hornhaut selbst in Berührung kommt. Das Cuprum sulf. passt für jene Fälle, wo die entzündlichen Erscheinungen gering sind und es sich hauptsächlich um die Beseitigung der Hypertrophie der Bindehaut handelt. Auf diese wirkt es viel energischer als die Silberlösung und verdient daher in allen jenen Fällen den Vorzug, wo seine Anwendung überhaupt erlaubt ist. Eine Contraindication gegen den Blaustift ist durch starke entzündliche Reizung, vor Allem aber durch die Gegenwart progressiver Hornhautgeschwüre gegeben.

Aus diesen Indicationen ergibt sich, dass man in der Regel einen frischen Fall mit Silberlösung behandelt, bis die entzündlichen Erscheinungen geschwunden sind und die Secretion sich vermindert hat. Sobald dies eingetreten ist, wozu in der Regel mehrere Wochen genügen, vertauscht man die Silberlösung mit dem Blaustein. Ein zu langer Gebrauch der Silberlösung ist schon wegen der darnach sich einstellenden Argyrose zu vermeiden. Mit dem Cuprum wird nun nach

Digitized by Illinois College of Optometry

Maassgabe der Hypertrophie stärker oder schwächer touchirt. Dies muss durch Monate und selbst Jahre hindurch fortgesetzt werden, bis jede Spur von Hypertrophie verschwunden und die Bindehaut durchwegs blass und glatt geworden ist. Zuerst touchirt man täglich; wenn nur mehr geringe Reste von Hypertrophie vorhanden sind, genügt es, jeden zweiten, später jeden dritten Tag zu touchiren; auch kann man den Blaustein mit dem milder wirkenden Alaunstift (zugeschliffener Alaunkrystall) vertauschen. Das Touchiren soll immer weniger energisch geschehen, bis es endlich mit völliger Heilung des Trachoms ganz eingestellt wird. In diesen späteren Stadien der Krankheit kann man, damit der Patient nicht so oft zum Arzte zu kommen braucht, denselben unterweisen, sich selbst die Lider umzustülpen und mit dem Blaustein zu touchiren. Oder man kann ihm eine Salbe mit Cuprum sulf. ($^1/_2$—1%) verschreiben, welche er sich selbst in den Bindehautsack einreibt. — Bei starker narbiger Schrumpfung der Bindehaut ist das Cauterisiren überhaupt nicht am Platze und muss durch den Gebrauch von Salben ersetzt werden. Man lässt eine 1—2%ige Salbe von weissem oder gelbem Quecksilberpräcipitat (letzteres wirkt stärker) in den Bindehautsack einreiben. — Bei Recidiven mit starker entzündlicher Reizung, welche oft mitten unter der Behandlung eintreten, ist jedesmal das Cuprum für kurze Zeit mit der Silberlösung zu vertauschen. Wenn jedoch die Reizerscheinungen sehr heftig sind, wird selbst die Silberlösung nicht immer vertragen und muss dann für einige Zeit durch mildere Mittel, z. B. Einträufelungen oder Umschläge mit schwachen Sublimat- oder Borsäurelösungen, ersetzt werden.

Die operative Behandlung des Trachoms, welche jetzt vielfach geübt wird, ist in Fällen angezeigt, wo sehr zahlreiche Körner in den Uebergangsfalten vorhanden sind. Die radicalste Methode, die Ausschneidung der Uebergangsfalten, hat den Nachtheil, dass sie für immer eine starke Verkürzung der Bindehaut setzt. Es verdienen daher jene Methoden den Vorzug, welche, ohne die Bindehaut selbst zu zerstören, die Trachomkörner durch Ausquetschen entfernen. Dies kann geschehen, indem man die einzelnen Körner mit einem spitzigen Messer ansticht und dann ausdrückt (Sattler) oder indem man die Uebergangsfalten zwischen den Armen der Knapp'schen Rollpincette durchzieht. Dieselben tragen je eine geriefte Rolle; wenn die Bindehaut zwischen den beiden ineinandergreifenden Rollen durchgezogen wird, werden die Trachomkörner aus derselben ausgequetscht. Durch diese und ähnliche Methoden wird keine sofortige und gründliche Heilung des Trachoms erzielt, da ja neben den grossen Körnern auch zahlreiche

Digitized by Illinois College of Optometry

kleine, im Entstehen begriffene vorhanden sind, welche nicht entfernt werden können und später heranwachsen. Es ist also nöthig, nach Ablauf der Reaction, welche auf die Operation folgt, zum Touchiren mit den Causticis in der gewöhnlichen Weise zu greifen. Doch wird immerhin durch einen operativen Eingriff in den geeigneten Fällen eine bedeutende Abkürzung der Behandlungsdauer erzielt. — Das Abreiben der Bindehaut mit Sublimatlösung (1 : 2000) nach Keining, welches täglich wiederholt wird, wirkt auch hauptsächlich mechanisch durch Ausdrücken der Körner.

Die Behandlung des Trachoms muss so lange fortgesetzt werden, bis die Hypertrophie der Bindehaut vollständig beseitigt ist, da sonst nach längerer oder kürzerer Zeit Recidiven zu erwarten sind. Die Hauptschwierigkeit der Behandlung liegt in der langen Dauer derselben, welche bis zur völligen Heilung oft viele Monate in Anspruch nimmt. Die Patienten, welchen die Geduld oder die Mittel dazu fehlen, bleiben aus der Behandlung aus, sobald ihre subjectiven Beschwerden geschwunden sind, ohne dass sie jedoch völlig geheilt wären. Man sieht sie dann gewöhnlich nach einiger Zeit mit einem Recidive wieder, welches oft schwerer ist als die Erkrankung, an welcher man sie ursprünglich behandelt hatte. Diese Unvollständigkeit der Behandlung ist der Grund, warum die Krankheit bei vielen Menschen durch das ganze Leben hindurch sich fortzieht.

Die Behandlung der Complicationen an der Hornhaut geht von dem Grundsatze aus, dass die durch ein Bindehautleiden bedingten Hornhauterkrankungen vor Allem durch die Behandlung des Bindehautleidens selbst geheilt werden. Die bei Trachom vorkommenden Hornhautgeschwüre werden daher nicht direct angegriffen, sondern durch das Touchiren der Bindehaut der Heilung zugeführt. Dabei gilt nur die Beschränkung, dass bei progressiven Hornhautgeschwüren die Lapislösung erforderlich, der Blaustein dagegen contraindicirt ist, ferner, dass man den Contact des Causticums mit der Hornhaut nach Möglichkeit vermeiden soll. Gegen die Iritis, welche sich zu Hornhautgeschwüren nicht selten hinzugesellt, wird Atropin in 1%iger Lösung eingeträufelt. Im Uebrigen sind die Hornhautgeschwüre nach jenen Regeln zu behandeln, welche im Allgemeinen für dieselben gelten (siehe § 34). Es muss nur bemerkt werden, dass der Verband, welcher bei Hornhautgeschwüren im Allgemeinen indicirt ist, bei Gegenwart von Trachom womöglich vermieden werden soll, da durch den Verschluss des Auges das Secret im Bindehautsacke zurückgehalten wird und dadurch sowohl das Bindehaut- als das Hornhautleiden sich verschlechtert.

Digitized by Illinois College of Optometry

Auch der Pannus bildet sich in frischen Fällen bei blossem Touchiren der Bindehaut von selbst zurück. Ist der Pannus ungewöhnlich dick, so darf man sich erlauben, ihn selbst vorsichtig zu cauterisiren. Da Pannus sich oft mit leichter Iritis verbindet, so soll man von Zeit zu Zeit Atropin einträufeln, um die Pupille weit zu erhalten und die Bildung von hinteren Synechien zu verhindern. — Sehr alter Pannus, welcher bereits zum Theile bindegewebiger Natur ist und seine Gefässe bis auf wenige verloren hat, erfordert eine besondere Behandlung. Die Erfahrung hat gelehrt, dass eine weitere Resorption in demselben dadurch erzielt werden kann, dass man durch Erregung einer heftigen Entzündung grössere Succulenz desselben mit vermehrter Gefässbildung hervorruft. Zu diesem Zwecke bedient man sich der Jequiritybehandlung (Wecker). Man verwendet hiezu 3—5%iges Jequirityinfus, welches so hergestellt wird, dass man die zermahlenen Jequiritybohnen durch 24 Stunden mit kaltem Wasser ausziehen lässt. Mit diesem Infuse, welches täglich frisch zu bereiten ist, wird die Bindehaut der umgestülpten Lider 2—3mal täglich recht ausgiebig bepinselt. Die dadurch hervorgerufene Entzündung erreicht am zweiten oder dritten Tage den gewünschten Grad: die Lider sind geröthet und ödematös geschwollen, die Bindehaut stark injicirt, mit einem croupösen Belag überzogen; oft ist leichte Chemosis vorhanden. Man bezeichnet diese Entzündung als Jequirity-Ophthalmie. Sobald dieselbe auf der beschriebenen Höhe angelangt ist, wird die weitere Application des Mittels eingestellt, da man sonst die Entzündung bis zum nekrotischen Zerfalle der Bindehaut und Hornhaut steigern könnte. Man lässt nun die Entzündung unter einfacher Reinhaltung des Auges ablaufen; nach völligem Verschwinden derselben hat die Hornhaut gegen früher an Durchsichtigkeit gewonnen, in manchen Fällen in recht erheblichem Grade. Diese sehr energische Behandlung passt nur für jene Fälle von altem Trachom, in welchen stärkere entzündliche Erscheinungen fehlen, die Bindehaut zum grossen Theile narbig und die Hornhaut durchaus von altem Pannus überzogen ist.

Von den Folgezuständen des Trachoms verlangt die Trichiasis und das Entropium eine operative Behandlung (siehe Operationslehre §§ 167 und 170). Das durch die Schrumpfung der Bindehaut hervorgerufene Symblepharon posterius ist keiner Behandlung zugänglich. Auch die Xerosis der Bindehaut ist nicht heilbar, so dass sich die Behandlung auf die Linderung der Beschwerden des Patienten beschränken muss. Um das Gefühl der Trockenheit zu vermindern, lässt man Milch, Glycerin oder schleimige Substanzen (z. B. Mucilago seminum

Digitized by Illinois College of Optometry

cydoniorum) häufig einträufeln. Rudin hat für schwere Fälle empfohlen, die Ränder der beiden Lider bis auf eine kleine Stelle in der Mitte durch Anfrischung und Naht zu vereinigen, um das Auge nach Möglichkeit vor Austrocknung zu bewahren.

Nebst den vorstehenden, für die Behandlung des Trachoms angegebenen Maassregeln ist selbstverständlich für Reinhaltung des Auges zu sorgen, zu welchem Zwecke man schwache antiseptische Lösungen verschreiben kann. Der Kranke soll kräftige Nahrung geniessen; man halte ihn nicht im Zimmer, sondern bringe ihn im Gegentheile so viel als möglich in die frische Luft und lasse ihn Bewegung machen, allenfalls auch leichte Arbeiten unter freiem Himmel verrichten.

Bei dem infectiösen Charakter der Krankheit soll der weiteren Verbreitung derselben durch eine geeignete Prophylaxe gesteuert werden. Der Arzt muss mit dem guten Beispiele vorangehen und sich nach der Berührung eines trachomkranken Auges jedesmal recht sorgfältig die Hände reinigen. Den von Trachom befallenen Patienten soll er auf den ansteckenden Charakter seiner Krankheit aufmerksam machen. Er muss ihn belehren, wie das andere, allenfalls noch gesunde Auge vor Ansteckung zu bewahren ist, wie die Verbreitung der Krankheit auf die nächste Umgebung des Patienten, auf dessen Familie, Mitarbeiter u. s. w., verhütet werden kann. Dazu gehört vor Allem, dass der Patient sein Waschgeräthe, Wäsche, Bett u. s. w. für sich allein habe und benütze.

Die Verhütung von Trachomepidemien in öffentlichen Anstalten, wie: Kasernen, Instituten, Schulen aller Art, ist eine wichtige Pflicht der denselben vorstehenden Behörden. Dieselben sollen dafür Sorge tragen, dass die Mitglieder der Gemeinschaft für ihren Gebrauch getrennte Waschgeräthe, Wäsche u. s. w. haben. Durch häufige ärztliche Untersuchung soll nach Trachomkranken gefahndet werden und, sobald ein solcher gefunden wird, soll derselbe sofort aus der Gemeinschaft entfernt werden; wo kein Trachomkranker sich befindet, ist auch eine Ausbreitung der Krankheit unmöglich.

Das Trachom begann im Anfange unseres Jahrhunderts die Aufmerksamkeit der Aerzte in höherem Grade auf sich zu lenken. Die Krankheit zeigte sich damals zuerst als Epidemie unter den europäischen Heeren (Ophthalmia militaris). Man war der Meinung, dass dieselbe durch Napoleon I. aus Aegypten nach Europa eingeschleppt worden sei (daher Ophthalmia aegyptiaca). Als dieser nämlich im Juli 1798 mit einem Heere von 32.000 Mann in Aegypten landete, wurden sehr bald die meisten Soldaten von einer heftigen Augenentzündung befallen. Bei der Rückkehr nach Europa sollen dieselben die früher auf Aegypten beschränkte Krankheit nach Europa herübergebracht haben. Spätere historische Untersuchungen haben aber gezeigt,

Digitized by Illinois College of Optometry

dass die Krankheit schon seit dem Alterthum in Europa heimisch war. Celsus erwähnt die Krankheit und gibt eine gute Beschreibung von der Rauhigkeit der Lider und dem dadurch bedingten Eiterflusse. Als Behandlung wendeten die Alten das noch heute von Einzelnen geübte Scarificiren der Bindehaut an, welches sowohl mit verschiedenen Instrumenten als auch durch Reiben mit Feigenblättern vollzogen wurde.

Als endemische Krankheit hat das Trachom somit seit jeher in Europa bestanden. Als dann durch die Napoleonischen Kriege die Armeen so vielfach mit einander und mit der Civilbevölkerung in Berührung kamen, wurde die Krankheit weiter verbreitet und trat epidemisch auf. Sie gewann in einigen Ländern erschreckende Verbreitung. In der englischen Armee gab es im Jahre 1818 mehr als 5000 blinde Invaliden in Folge von Trachom. In der preussischen Armee wurden 1813—1817 20.000—25.000 Mann davon befallen; in der russischen Armee erkrankten 1816—1839 76.811 Mann. In Belgien kam 1840 auf je 5 Soldaten ein Trachomatöser. Gerade die französische Armee, welche den Ausgangspunkt der Krankheit bilden sollte, wurde verhältnissmässig wenig davon befallen. — Die Armeen verbreiteten das Trachom unter der Civilbevölkerung durch Entlassung der augenkranken Soldaten, durch Einquartierung u. s. w. Als man in der belgischen Armee so viele trachomkranke Soldaten hatte, dass man sich nicht mehr zu helfen wusste, ging die Regierung den damals berühmten Augenarzt Jüngken in Berlin um seinen Rath an. Derselbe empfahl, die trachomkranken Soldaten in die Heimat zu entlassen. Durch diese verhängnissvolle Maassregel gewann das Trachom bald eine solche Ausdehnung in Belgien, wie sie in keinem anderen europäischen Staate beobachtet worden ist.

Unter der Civilbevölkerung findet das Trachom den günstigsten Boden für seine Weiterverbreitung dort, wo viele Menschen zusammenwohnen, also unter den armen Classen, besonders aber in grossen öffentlichen Anstalten. Wenn in solche Trachom eingeschleppt wird und dabei keine Maassregeln gegen die Weiterverbreitung bestehen, so wird bald eine grosse Zahl oder selbst die Gesammtheit der Bewohner der Anstalt davon befallen. In einer Armenschule zu Holborn litten sämmtliche 500 Kinder an Trachom (Bader). Hairion fand 1840 im Waisenhause zu Mecheln unter 66 Waisenmädchen 64 Trachomatöse; in Mons waren von 74 Waisenmädchen 71 erkrankt. — Auf Schiffen, wo die Mannschaft so eng zusammenwohnt, kann das Trachom sehr rasch sich ausbreiten. Mackenzie erzählt von der Epidemie, welche auf dem französischen Sclavenschiffe „Rodeur“ im Jahre 1819 wüthete. Die Krankheit brach während der Reise aus, zuerst unter den Negern, welche, 160 an der Zahl, im Schiffsraume zusammengedrängt waren. Als man die Unglücklichen auf das Verdeck brachte, weil die frische Luft einen günstigen Einfluss auf die Augenentzündung zu haben schien, stürzten sich viele über Bord, so dass man davon wieder abstehen musste. Bald wurde auch einer von den Matrosen davon ergriffen und drei Tage später war der Capitän und fast die ganze Schiffsmannschaft erkrankt, so dass das Schiff nur mit den grössten Schwierigkeiten an seinen Bestimmungsort weitergeführt werden konnte.

Nach den Schilderungen aus damaliger Zeit verlief das Trachom sehr acut, mit reichlicher Secretion, was die rasche Ausbreitung der Krankheit erklärt (freilich ist nicht auszuschliessen, dass häufig auch acute Blennorrhoe mitspielte). Mit dem Erlöschen der Epidemien ist die acute Form des Trachoms selten geworden. Das Trachom existirt gegenwärtig endemisch in vielen Ländern, tritt aber zu-

Digitized by Illinois College of Optometry

meist in jener chronischen Weise auf, in der wir es jetzt fast ausschliesslich zu sehen bekommen. Damit hat auch seine Ausbreitung abgenommen. Die preussische Armee hatte 1888 auf 1000 Soldaten zwei Trachomkranke. In Oesterreich, in dessen östlichen Provinzen das Trachom noch stark verbreitet ist, erkrankten in den Jahren 1881—1890 jährlich durchschnittlich 8 pro Mille des Präsenzstandes an Trachom. Anders im Orient. In Aegypten ist noch heute ein Eingeborener mit normaler Bindehaut kaum zu finden und es gibt unzählige Blinde. Allerdings ist die Krankheit, welche dort als ägyptische Augenentzündung wüthet, nicht blos Trachom, sondern auch acute Blennorrhoe, die während der heissen Jahreszeit ungeheure Verheerungen anrichtet.

Die verschiedenen Formen, unter welchen das Trachom sich heute zeigt, werden von Einzelnen als gesonderte Krankheiten angesehen und mit verschiedenen Namen belegt, wodurch es allmälig zu einer ziemlich verwirrten Nomenclatur

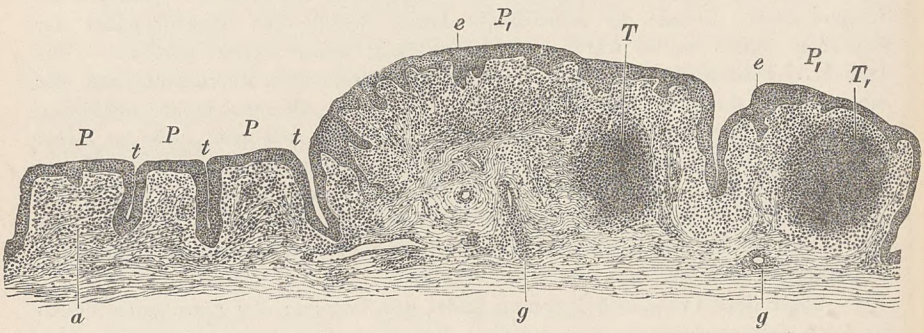

Fig. 29.

Querschnitt durch die trachomatöse Bindehaut des oberen Lides. Vergr. 24/1. — Es finden sich sowohl kleine Papillen *P, P, P,* als grosse Papillen P_1 P_1. Erstere stehen palissadenartig neben einander; die zwischen ihnen liegenden, von Epithel ausgekleideten Thäler *t, t, t* sehen Drüsenschläuchen ähnlich. Die grossen Papillen enthalten Trachomkörner *T* und T_1, welche keine scharfe Abgrenzung oder Kapsel besitzen. Das Epithel der Bindehaut ist an vielen Stellen — *e, e* — verdickt. Die Mucosa ist im Zustande zelliger Infiltration — *a* —, welche besonders an den Blutgefässen *g, g* stark ist.

gekommen ist. Um das Verhältniss der einzelnen Formen zu einander kennen zu lernen, müssen wir vor Allem die anatomischen Veränderungen studiren, welche denselben zukommen.

Die papillären Wucherungen, welche der Bindehaut das sammtartige oder himbeerartige Aussehen verleihen, sind durch eine Oberflächenvermehrung der hypertrophirenden Bindehaut verursacht. Dieselbe wirft sich in Falten, zwischen welchen entsprechend tiefe Furchen sich bilden; auf dem Querschnitte erscheinen dann die Falten in Form von Papillen (Fig. 29 *P* und P_1). Das die Papillen bildende Bindegewebe ist vollgepfropft von Rundzellen; die Oberfläche der Papillen ist von einem stark verdickten Epithel überzogen (*e, e*). Dasselbe setzt sich natürlich auch in die Thäler hinein fort, welche zwischen den Papillen bestehen (*t, t*). Diese haben daher auf mikroskopischen Querschnitten das Aussehen eines schmalen, von Epithel ausgekleideten Canals und wurden dementsprechend für tubulöse Drüsen angesehen. Man hat daher dem Trachom auch eine Neubildung von Drüsen zugeschrieben. Dies darf in der That nicht ganz in Abrede gestellt werden, denn wenn auch die

Digitized by Illinois College of Optometry

Thäler zwischen den Papillen keine Drüsen sind, so wachsen doch von diesen aus Schläuche, die mit Epithel ausgekleidet sind, weiter in das Gewebe der Bindehaut hinein, welche sich dann durch nichts mehr von echten Drüsen unterscheiden.

Die papilläre Hypertrophie der Bindehaut ist jedoch durchaus nicht für Trachom allein charakteristisch. Man findet dieselbe in geringerem Grade bei jeder lang andauernden entzündlichen Reizung der Bindehaut, wie bei chronischem Katarrh, bei lange bestehender Conjunctivitis eczematosa, bei Ektropium in dem der Luft ausgesetzten Bezirke der Bindehaut u. s. w. Grosse, aber flach gedrückte Papillen zeichnen den Frühjahrskatarrh aus (Fig. 34). Höhere Grade von papillärer Wucherung werden vor Allem nach acuter Blennorrhoe beobachtet, wenn sich aus derselben die sogenannte chronische Blennorrhoe entwickelt hat. Aus diesem Grunde bezeichnen manche Autoren auch die Fälle von papillärem Trachom als chronische Blennorrhoe, obwohl dieselben nicht aus acuter Blennorrhoe hervorgegangen sind. Andere benennen die papilläre Form als Ophthalmia purulenta chronica, noch Andere als Conjunc-

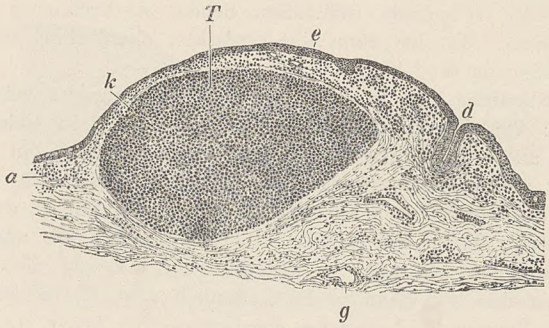

Fig. 30.

Trachomkorn aus der Uebergangsfalte. Vergr. 24/1. — Das Trachomkorn *T* wölbt die Schleimhaut hügelig empor und ist von einer verdichteten Gewebsschichte, der Kapsel *k*, eingeschlossen. Die Bindehaut ist zellig infiltrirt, sowohl in den obersten Schichten *a*, als längs der Gefässe *g*; das Epithel *e* zeigt über *a* helle Stellen, Becherzellen entsprechend; bei *d* kleidet es eine Henle'sche Drüse aus.

tivitis granulosa oder Granulationen, weil die Papillen der Bindehaut Aehnlichkeit mit den Fleischwärzchen (Wundgranulationen) haben. Diese Aehnlichkeit ist aber eine rein äusserliche, indem die hypertrophirte Bindehaut keine Wundfläche darstellt, sondern mit Epithel überzogen ist; auch wird durch diese Bezeichnung die Verwechslung mit der granulösen Form des Trachoms nothwendig herbeigeführt.

Die granulöse Form ist durch die Trachomkörner charakterisirt. Dieselben erscheinen auf mikroskopischen Querschnitten als rundliche Anhäufungen von Lymphkörperchen, welche gleichsam eine minimale Lymphdrüse, einen Lymphfollikel, darstellen, analog den Lymphfollikeln, welche die Peyer'schen Plaques zusammensetzen. Das Trachomkorn geht entweder ohne scharfe Grenze in das umgebende, ebenfalls sehr zellenreiche Gewebe über (Fig. 29 *T* und T_1), oder es besteht — bei den älteren Trachomkörnern — eine Art unvollständiger bindegewebiger Kapsel (Fig. 30 *k*). Das spätere Schicksal der Trachomkörner ist verschieden. Einige verwandeln sich allmälig in derbes Bindegewebe, andere erweichen in ihrem Innern und entleeren sich dann nach aussen, indem auch das sie überziehende Epithel zerfällt; der zurückbleibende Substanzverlust schliesst sich durch Vernarbung (Raehlmann).

Digitized by Illinois College of Optometry

Die granulöse Form wird als Trachoma verum, Tr. Arlti, Tr. folliculare (Horner) bezeichnet. Manche benennen mit Rücksicht auf die Trachomkörner (granula) diese Form als Granulationen, während, wie oben gesagt, Andere diesen Ausdruck gerade wieder für die papilläre Form gebrauchen — daher die Verwirrung.

Die gemischte Form, welche schon klinisch als die häufigste sich darstellt, wird durch die mikroskopische Untersuchung als die fast allein vorkommende erwiesen. Man findet nämlich auch in jenen Fällen, wo für das freie Auge blos die gewucherten Papillen da zu sein scheinen, auf den mikroskopischen Querschnitten Trachomkörner, welche bald in den Papillen selbst liegen, bald in der Tiefe der Schleimhaut eingebettet sind. Im ersten Falle erscheinen die Papillen besonders breit, selbst knopfförmig (Fig. 29 P_1). Im zweiten Falle werden durch die verdickte Bindehaut die darunter liegenden Trachomkörner verborgen; oft sieht man dieselben erst später zum Vorschein kommen, wenn durch längere Behandlung die papillären Wucherungen zurückgegangen sind. — Das sulzige Trachom Stellwag's stellt ein späteres Stadium des gemischten Trachoms dar, wo eine mehr gleichmässige lymphoide Infiltration neben oberflächlichen narbigen Veränderungen besteht. Man hat dann eine verdickte, oberflächlich glatte, gelbliche, sulzig durchscheinende Bindehaut vor sich.

Die Umwandlung der Bindehaut in Narbengewebe geht auf folgende Weise vor sich: Von den zahlreichen Zellen, welche theils in gleichmässiger Vertheilung, theils als circumscripte Anhäufungen (Trachomkörner) in der Bindehaut enthalten sind, verschwindet ein Theil wieder durch Resorption, andere werden durch Platzen der Körner nach aussen entleert, wieder andere wachsen allmälig zu spindelförmigen Zellen und endlich zu Bindegewebsfasern aus. Dieses neugebildete Bindegewebe schrumpft in hohem Grade, so dass die Bindehaut sich verkürzt, dünner und von sehniger Beschaffenheit wird. Es handelt sich hier um einen ähnlichen Vorgang, wie etwa bei der Cirrhose der Leber, d. i. Schrumpfung eines aus entzündlicher Infiltration hervorgehenden jungen Bindegewebes. Irrthum wäre es, zu glauben, dass die trachomatöse Bindehaut etwa wund wäre und übernarbt, ein Irrthum, zu welchem man besonders durch den Namen Granulationen verleitet werden könnte. Das, was man beim Trachom Granulationen nennt, hat mit den eigentlichen Wundgranulationen gar nichts gemein als das äussere Ansehen.

Der Pannus erweist sich bei der histologischen Untersuchung als eine neugebildete Gewebsschichte, welche vom Limbus aus auf die Hornhaut sich vorschiebt (Fig. 31 *P*). Dieselbe ist ein sehr zellenreiches, weiches Gewebe, welches die grösste Aehnlichkeit mit der infiltrirten, trachomatösen Bindehaut hat. Dieses Gewebe ist reich an Gefässen und da in dickerer, dort in dünnerer Schichte vorhanden, weshalb die Oberfläche des Pannus uneben, höckerig aussieht. Wenn der Pannus ganz oberflächlich ist, schiebt er sich zwischen die Bowman'sche Membran (Fig. 31 *B*) und das Epithel (Fig. 31 *E*) ein, welches letztere dadurch von der Bowman'schen Membran abgehoben wird und die Oberfläche des Pannus überzieht. In einem solchen Falle ist es möglich, dass nach Resorption des Pannus die Hornhaut ihre normale Structur und Durchsichtigkeit vollständig zurückgewinnt, indem sich das Epithel wieder unmittelbar an die Bowman'sche Membran anlegt. Sehr häufig aber dringt der Pannus von vorneherein auch unter die Bowman'sche Membran; diese wird zerstört und auch die oberflächlichen Lamellen der Hornhaut von dem zellenreichen Gewebe durchsetzt. Dann ist eine vollständige Wiederherstellung der Durchsichtigkeit der Hornhaut unmöglich geworden.

Digitized by Illinois College of Optometry

Für einzelne Formen und Stadien des Pannus sind besondere Namen gebräuchlich. Ein frischer, noch nicht dicker Pannus heisst Pannus tenuis und wenn er gefässreich ist, P. vasculosus. Hat der Pannus eine bedeutende Dicke erlangt, so ist er ein Pannus crassus oder carnosus. Zuweilen wird der Pannus so mächtig, dass man an der Stelle der Hornhaut wuchernde Wundgranulationen, sogenanntes „wildes Fleisch", zu sehen glaubt, P. sarcomatosus. (Dieses Adjectivum wird auch der wuchernden Bindehaut beigelegt, z. B. in dem Ausdrucke Ectropium sarcomatosum. Es wäre am besten, diese alten Ausdrücke ganz fallen zu lassen, besonders aber die Bezeichnung sarcomatosus, welche zur Verwechslung mit Neubildungen — Sarkomen — Veranlassung geben kann.) Ein alter, bindegewebiger, gefässarmer Pannus ist ein P. siccus. Als seltene Metamorphose des Pannus beobachtet man, dass aus demselben ein dichtes, weisses oder gelbliches, gefässarmes Gewebe wird, ähnlich einer dichten Narbe nach tiefgreifendem Geschwür. Dieses Gewebe ersetzt aber nur die oberflächlichen Schichten der Hornhaut, z. B. vom oberen Rande bis zur Mitte, wenn der Pannus die obere Hornhauthälfte überzogen hatte.



Fig. 31.

Querschnitt durch den Rand einer pannösen Hornhaut. Vergr. 12/1. — Unter dem Epithel *EE* ist der Limbus *L* durch zellige Infiltration stark verdickt. Von demselben schiebt sich der Pannus *P*, an welchem man die Querschnitte einiger Blutgefässe wahrnimmt zwischen Epithel und Bowman'scher Membran *B* auf die Hornhaut *C* hinüber. *S* Sclera.

Eine andere Veränderung in altem Pannus besteht darin, dass kleine, saturirt weisse Fleckchen entstehen, welche häufig eine Gruppe in dem Pupillargebiet der Hornhaut bilden. Das Aussehen der Fleckchen, welche knapp an den feinen Blutgefässen des Pannus liegen, erinnert an Bleiincrustation. Die Fleckchen sitzen oberflächlich und können durch Abrasio corneae (§ 45) entfernt werden. — Vgl. auch § 22: Pseudopterygium.

Welches sind die Ursachen des Pannus bei Trachom? Die Einen sehen im Pannus die continuirliche Fortpflanzung des entzündlichen Processes von der Bindehaut auf die Hornhaut. Gegen eine solche Fortpflanzung per continuitatem wird mit Recht eingewendet, dass der zwischen der erkrankten Uebergangsfalte und dem Hornhautrande eingeschaltete Theil der Bindehaut, die Conj. bulbi, wenig oder gar nicht am trachomatösen Processe theilnimmt. Eine andere Erklärung geht von der Thatsache aus, dass der Pannus bei Trachom in der Regel in der oberen Hälfte der Hornhaut beginnt und dieselbe gewöhnlich schon ganz überzogen hat, bevor die untere Hälfte davon ergriffen wird. Dies weist darauf hin, dass das obere Lid durch die Rauhigkeit seiner Bindehautfläche die obere Hornhautfläche mechanisch reizt und dadurch zur Entzündung derselben Veranlassung gibt. Es ist unzweifel-

Digitized by Illinois College of Optometry

haft, dass dieses Moment bei der Entstehung des Pannus in Betracht kommt, aber es kann dies nicht die einzige und nicht einmal die wichtigste Ursache des Pannus sein. Man findet nämlich oft die grössten Rauhigkeiten der Lidbindehaut ohne Pannus und umgekehrt Pannus in Fällen, wo die Lidbindehaut fast glatt ist. — Wir können bis heute nur so viel sagen: Der Pannus ist anatomisch dem Trachom der Lidbindehaut analog; er ist die trachomatöse Erkrankung desjenigen Theiles der Bindehaut, welcher die Hornhaut überzieht, d. i. des Bindehautblattes der Hornhaut. Dass dieser Theil der Bindehaut beim Trachom ebensogut erkrankt, wie die Bindehaut der Lider oder des Uebergangstheiles, darf uns also nicht Wunder nehmen; schwerer verständlich ist dagegen, warum der Rest der Conjunctiva, die Conj. sclerae, nicht stärker am trachomatösen Processe Antheil nimmt. Vielleicht ist folgende Erklärung die richtige: Fig. 31 zeigt, dass die kleinzellige Infiltration im Limbus corneae (*L*) besonders stark ist und von hier, allmälig abnehmend, auf die Hornhaut sich hinüber erstreckt. Dementsprechend findet man auch bei der makroskopischen Betrachtung an jener Stelle, wo ein Pannus im Begriffe ist, sich zu entwickeln, den Limbus intensiv geröthet und stark geschwellt, so dass er zuweilen geradezu einen dicken Wulst bildet. Der Anstoss zur Pannusbildung scheint also durch die trachomatöse Erkrankung des Limbus gegeben zu werden. Wir müssen uns nun folgende Fragen vorlegen: 1. Warum erkrankt gerade der Limbus so intensiv an Trachom und 2. warum greift vom Limbus aus die Entzündung auf die Hornhaut und nicht umgekehrt auf die Conj. sclerae über? Die erste Frage dürfte ihre Erklärung darin finden, dass der Limbus weitaus der gefässreichste Theil der Conj. bulbi ist, welcher daher am meisten zu Entzündungen geneigt ist. Dass die Entzündung vom Limbus aus centripetal, d. h. auf die Hornhaut sich weiter verbreitet und nicht centrifugal auf die Conj. sclerae, stimmt mit dem überein, was wir auch sonst bei Erkrankungen des Limbus und der angrenzenden Hornhauttheile beobachten können. Wir kennen viele Krankheiten, bei welchen sich entzündliche Infiltrationen oder Gefässe vom Limbus aus in die Hornhaut hinein vorschieben. Dies hängt mit der centripetalen Richtung der Blutcirculation in der Conj. sclerae zusammen. Die arteriellen Gefässe ziehen von der Peripherie her nach dem Limbus hin, wo sie ein dichtes Netz von Capillarschlingen bilden. Hier, wo der centripetale Blutstrom seine Grenzen findet, beginnt eine in demselben Sinne gerichtete Circulation der Lymphe, welche in die Hornhaut eindringt; nach derselben Richtung hin schieben sich die entzündlichen Producte vor und tendiren auch die aus den Randschlingen der Hornhaut hervorsprossenden Blutgefässe. — Es bleibt endlich noch zu erklären übrig, warum der Pannus zumeist am oberen Hornhautrande beginnt, also hier der Limbus zuerst erkrankt. Wenn ein Auge mit Trachom inficirt wird, so wird die Bindehaut nicht in ihrer ganzen Ausdehnung zugleich von der Infection getroffen, sondern der Infectionsstoff haftet zunächst an einer umschriebenen Stelle der Bindehaut, zumeist wohl an der Conjunctiva tarsi oder fornicis, welche zur trachomatösen Erkrankung am meisten geneigt sind. Von der zuerst ergriffenen Stelle der Bindehaut dürfte sich die Erkrankung auf doppelte Weise weiter ausbreiten, einerseits per continuitatem, indem sie auf benachbarte Theile fortkriecht, andererseits per contiguitatem, indem durch Berührung mit der kranken Conjunctiva tarsi gegenüberliegende Stellen der Conjunctiva bulbi, beziehungsweise des hiezu am meisten disponirten Limbus angesteckt werden. Nun ist gerade am oberen Hornhautrande der Limbus nicht nur des Nachts, sondern auch tagsüber, bei geöffnetem Auge, mit der Bindehaut des

Digitized by Illinois College of Optometry

oberen Lides in Berührung, da normalerweise der oberste Theil der Hornhaut auch bei offenen Augen vom oberen Lide bedeckt wird. Hier begünstigt also der beständige Contact auch am meisten die Ansteckung des Limbus durch die kranke Lidbindehaut. Dass die Rauhigkeit dieser letzteren hiebei auch mithilft, ist wahrscheinlich. Dieselbe kann einerseits mechanisch reizen, andererseits durch wiederholte kleine Läsionen des Bindehaut- und Hornhautepithels der Infection Vorschub leisten.

Die Ptosis, welche das Trachom fast stets begleitet und den Trachomatösen ein charakteristisches Aussehen gibt, findet in vielen Fällen ihre Erklärung darin, dass das Lid vermöge seiner Schwere tiefer herabhängt. Man beobachtet jedoch diese Ptosis auch bei unbedeutender, ja ganz fehlender Verdickung der Bindehaut, und zuweilen kommen Patienten nur wegen der Ptosis zum Arzte, ohne andere Beschwerden von ihrem Trachom zu fühlen. Es muss also ausser der Verdickung der Bindehaut noch eine andere Ursache für diese Ptosis geben. Ich vermuthe, dass der organische Lidheber (Musculus tarsalis superior, siehe § 105 und Fig. 24 *t*), dessen glatte Muskelfasern unmittelbar unter der Bindehaut der Uebergangsfalte liegen, an deren Entzündung Theil nimmt und dadurch gelähmt wird.

Es erübrigt noch, die Stellung der Conjunctivitis follicularis zum Trachom zu besprechen. Die erstere findet sich hauptsächlich bei jugendlichen Individuen, während das Trachom umgekehrt bei Kindern selten angetroffen wird. Die beiden Krankheiten sind sich dadurch sehr ähnlich, dass bei beiden Lymphfollikel als charakteristische Bildungen vorkommen. Dieselben sind beim folliculären Katarrh kleiner, schärfer abgegrenzt und ragen mehr über die Oberfläche der Bindehaut hervor; beim Trachom sind dieselben grösser, ohne scharfe Contouren und weniger prominent. Die eigentlichen Follikel sind oft längsoval (walzenförmig) und perlenschnurartig aneinander gereiht, während die Trachomkörner rund sind und seltener eine solche reihenweise Anordnung zeigen. Doch sind diese Merkmale zuweilen so verwischt, dass selbst der Geübte in manchen Fällen nicht mit Sicherheit die Diagnose zu stellen vermag und dass erst der weitere Verlauf der Krankheit die gewünschte Aufklärung gibt. Auch im histologischen Bau lassen sich keine durchgreifenden Unterschiede zwischen Follikeln und Trachomkörnern auffinden. Eine weitere Aehnlichkeit zwischen folliculärem Katarrh und Trachom besteht darin, dass beide vorzüglich in geschlossenen Körperschaften auftreten. Es ist daher leicht zu verstehen, dass diese zwei Krankheiten vielfach miteinander verwechselt werden und eine Anzahl von Autoren erklärt den folliculären Katarrh geradezu als eine leichte und ungefährliche Art des Trachoms. Dagegen ist aber Folgendes einzuwenden: Ob in den geschlossenen Körperschaften der folliculäre Katarrh durch Ansteckung verbreitet wird, wie das Trachom, oder ob er blos in Folge der durch Staub, Ausdünstung u. s. w. verdorbenen Luft auftritt, ist noch nicht sichergestellt. Hingegen ist es vollkommen ausgemacht, dass unter Umständen der folliculäre Katarrh ohne jede Ansteckung entstehen kann. Dies ist der Fall nach längerer Atropineinträufelung, wonach sich bei manchen Personen ein typischer Follicularkatarrh mit sehr reichlichen Follikeln entwickelt. Trachom kann aber ohne Ansteckung niemals entstehen. Ein weiterer wichtiger Unterschied zwischen den beiden Krankheiten ist der Verlauf. Der folliculäre Katarrh verbindet sich nicht oder nur in unbedeutendem Grade mit papillärer Hypertrophie der Bindehaut; er führt niemals zur Schrumpfung der Bindehaut, zu Pannus und all den übrigen Folgezuständen; er ist eine vollkommen ungefährliche Krankheit, welche auch ohne jede Behandlung schliesslich spurlos heilt, so dass schon aus diesem Grunde die Unter-

Digitized by Illinois College of Optometry

scheidung zwischen beiden Krankheiten nicht blos theoretisch, sondern auch praktisch von grosser Wichtigkeit ist.

Die Frage betreffs der Beziehungen der verschiedenen Formen der Blennorrhoe, Trachom und folliculärer Bindehautentzündung zu einander wird wohl erst durch die Bacteriologie ihre definitive Lösung erfahren. Gegenwärtig ist nur der Mikrococcus der acuten Blennorrhoe, der Gonococcus, hinreichend sichergestellt. Bei den mit Körnerbildung einhergehenden Bindehautkrankheiten, wie Trachom und folliculärem Katarrh, haben viele Beobachter (Leber, Sattler, Koch, Michel, Müller u. A.) ebenfalls Mikroorganismen nachgewiesen, doch sind die Resultate der einzelnen Forscher bis jetzt noch zu wenig übereinstimmend, als dass man bestimmte Schlüsse zu formuliren vermöchte. — Wahrscheinlich hat man die Bildung von Körnern adenoiden Gewebes überhaupt nicht als etwas Specifisches anzusehen, sondern nur als eine besondere Form, in welcher die Bindehaut des Auges, ähnlich anderen Schleimhäuten, auf manche Reize reagirt. Am meisten ausgeprägt ist die Körnerbildung beim Trachom und beim Follicularkatarrh. Nach acuter Blennorrhoe — im Stadium der chronischen Blennorrhoe — gesellen sich zur papillären Hypertrophie der Bindehaut nicht selten Körner in den Uebergangsfalten, zuweilen in solcher Menge, dass man ein Trachom vor sich zu haben glaubt. Es kommen Fälle von Conjunctivaltuberculose (siehe § 20) vor, welche mit reichlicher Entwicklung von Körnern, ganz wie bei Trachom, beginnen, wovon Rhein einige Beispiele beschrieben und ich selbst mehrere Fälle beobachtet habe. Goldzieher und Sattler haben wiederum Fälle von reichlicher Körnerbildung bei einer Bindehauterkrankung gesehen, welche sie als eine syphilitische betrachten. Ersterer beschreibt ferner als Lymphoma conjunctivae eine Krankheit, bei welcher riesige Lymphfollikel in der Bindehaut sich finden, bei gleichzeitigen Lymphomen am Halse auf der Seite des erkrankten Auges. Bei dem durch Atropin hervorgerufenen Follicularkatarrh scheint es sich um einen chemischen Reiz zu handeln, weshalb bei Ersatz des Atropin durch ein anderes Mydriaticum der Katarrh wieder verschwindet.

Zur Beseitigung eines dichten Pannus wenden Manche die Peritomie an. Dies ist die Durchtrennung der zum Pannus hinziehenden Bindehautgefässe, indem man die Bindehaut rings um die Hornhaut einfach durchschneidet oder ein schmales, ringförmiges Band aus ihr herausschneidet. — Zur Aufhellung eines alten Pannus hat man früher die absichtliche Einimpfung von acuter Blennorrhoe vorgenommen, da man die Erfahrung gemacht hatte, dass ein Auge mit Pannus, das zufällig von acuter Blennorrhoe befallen wird, anstatt die Hornhaut durch Eiterung zu verlieren, sogar eine Aufhellung des Pannus erfährt. Dieses Verfahren ist gegenwärtig durch die Behandlung mit Jequirity ersetzt, welche dasselbe leistet, ohne dass dadurch das Auge der anderen Seite oder die Augen anderer Personen der Gefahr einer blennorrhoischen Infection ausgesetzt würden.

Das Jequirity (Samen von Abrus praecatorius) ist in Brasilien, wo das Trachom epidemisch ist, seit langer Zeit als Volksmittel gegen dasselbe in Gebrauch. Es gebührt hauptsächlich Wecker das Verdienst, dieses Heilmittel einer wissenschaftlichen Prüfung unterzogen und in Europa eingebürgert zu haben. Die Wirkung des Jequirity beruht nicht, wie man anfangs glaubte, auf der Gegenwart von Mikroorganismen im Infus, sondern auf einem nicht organisirten Fermente (Abrin), welches in sehr hohem Grade giftig ist (Hippel, Neisser, Salomonson, Venneman).

Digitized by Illinois College of Optometry

IV. Conjunctivitis diphtherica.

§ 16. Die Conj. diphtherica*) ist gleich der acuten Blennorrhoe und dem Trachom eine eitrige Bindehautentzündung, welche durch Ansteckung entsteht und deren Secret infectiös ist. Der Krankheitserreger ist aber von dem der beiden anderen Krankheiten verschieden, nämlich der Löffler'sche Diphtheriebacillus. Die durch ihn hervorgerufene Entzündung ist zumeist heftig und gehört in den schweren Fällen zu den intensivsten, welche man überhaupt an der Bindehaut beobachtet. Die Lider sind stark geschwollen, geröthet, heiss und gegen Berührung schmerzhaft. In besonders heftigen Fällen sind die Lider geradezu bretthart, so dass es unmöglich ist, sie umzustülpen, ja dass man kaum im Stande ist, die Lidspalte zu öffnen. Die Lymphdrüsen vor dem Ohre und am Halse sind geschwellt. Das Aussehen der Bindehaut ist charakteristisch für die Eigenschaft des Diphtheriebacillus, eine mächtige Exsudation hervorzurufen, welche grosse Neigung zur Gerinnung hat. Diese betrifft entweder das bereits auf die Oberfläche der Bindehaut ergossene Exsudat, welches daselbst zu Membranen gerinnt, oder sie findet schon im Gewebe der Bindehaut statt. Danach kann man zwei Formen der Bindehaut-Diphtherie unterscheiden.

a) Die oberflächliche oder croupöse Form. Dieselbe kennzeichnet sich durch eine grauweisse Membran, welche der Oberfläche der Bindehaut ziemlich fest anhaftet, sich aber doch gewöhnlich mit einer Pincette davon abziehen lässt. Man findet dann die Bindehaut darunter stark geröthet und geschwellt und an einzelnen Stellen blutend, aber ohne grösseren Substanzverlust. Die abgezogene Membran besteht aus einem feinen Fasernetze geronnenen Fibrins, in welchem neben Eiterkörperchen einzelne Epithelzellen der Bindehaut eingebettet sind. Die Croupmembranen überziehen die Conjunctiva tarsi, seltener auch die Uebergangsfalte oder gar die Conjunctiva bulbi. In den meisten Fällen verschwinden die Membranen nach 1—2 Wochen allmälig und die Bindehaut bietet nun blos das Bild einer heftigen, katarrhalischen Entzündung, welche heilt, ohne bleibende Veränderungen an der Bindehaut zu hinterlassen. — In den schwereren Fällen complicirt sich die Krankheit mit Hornhautgeschwüren, welche aber nur selten zu ausgedehnter Zerstörung der Hornhaut führen.

b) Die tiefe Form, Bindehaut-Diphtherie im engeren Sinne. Dieselbe verläuft viel schwerer als die oberflächliche, denn sie entsteht, wenn das Exsudat schon im Gewebe der Bindehaut selbst gerinnt.

*) διφθέρα, das Fell.

Digitized by Illinois College of Optometry

Dadurch werden die Gefässe comprimirt, die Schleimhaut wird starr und blutleer und fällt der Nekrose anheim. Man findet daher beim Umstülpen der Lider neben stark geschwellter und gerötheter Bindehaut Stellen, wo die Bindehaut etwas vertieft, glatt und von graugelber Farbe ist, oft mit einzelnen schmutzigrothen Sprenkeln (Ecchymosen) versehen. In den schwersten Fällen hat die Bindehaut in grösserer Ausdehnung oder selbst überall diese Beschaffenheit angenommen und ist gleichmässig grau und hart, ähnlich wie nach einer intensiven Verschorfung, z. B. durch Aetzkalk.

Man bezeichnet den geschilderten Zustand, welcher nach einer kurzen Incubationszeit sich rasch ausbildet, als erstes Stadium der Krankheit, Stadium der Infiltration. Dasselbe hält je nach der Ausdehnung des diphtherischen Processes auf der Bindehaut 5—10 Tage an. Dann beginnen die diphtherisch infiltrirten Stellen allmälig zu verschwinden. Dort, wo die Infiltration weniger dicht war, tritt Resorption des Exsudates ein, an jenen Stellen dagegen, wo durch die Infiltration die Circulation ganz aufgehoben und das Gewebe abgestorben war, kommt es zur Abstossung der nekrotischen Theile. Es entstehen dadurch Substanzverluste in der Bindehaut, welche sich bald mit Wundgranulationen bedecken. Indessen ist die Secretion reichlicher und eiterähnlich geworden, weshalb dieses zweite Stadium als das blennorrhoische bezeichnet wird. Das dritte Stadium ist das der Vernarbung, indem die granulirenden Flächen, welche durch die Abstossung der gangränösen Bindehauttheile entstanden sind, sich allmälig verkleinern und überhäuten. Da dies durch Herbeiziehung der benachbarten Bindehaut geschieht, so verkürzt sich der Bindehautsack im Ganzen; auch kommt es nicht selten zu stellenweisen Verwachsungen zwischen der Bindehaut der Lider und der des Bulbus — Symblepharon. Je ausgedehnter der diphtherische Process war, desto stärker fällt die spätere narbige Verkürzung der Bindehaut aus. Es kann in Folge dessen später Trichiasis, Entropium cicatriceum, ja selbst Xerophthalmus entstehen.

Die tiefe Form der Bindehaut-Diphtherie verläuft aber nicht blos in Bezug auf die Bindehaut, sondern auch in jeder anderen Hinsicht viel schwerer als die croupöse Form. Es wird daher bei ihr auch die Hornhaut viel häufiger und schwerer ergriffen. Die Hornhauteiterung stellt sich um so sicherer ein, je ausgedehnter der diphtherische Process auf der Bindehaut ist. Wenn diese in ihrer ganzen Ausdehnung starr infiltrirt ist, so geht die Hornhaut wohl immer unrettbar verloren. — Das Allgemeinbefinden der kleinen Patienten ist sehr gestört. Sie haben hohes Fieber und sind sehr hinfällig. Schwache Kinder erliegen nicht

Digitized by Illinois College of Optometry

selten der schweren Allgemeinerkrankung. Die Prognose ist daher in den schweren Fällen nicht blos in Bezug auf das Auge, sondern auch in Bezug auf das Leben sehr ernst.

Aetiologie. Dass die beiden Formen, welche in ihrem Aussehen und Verlaufe oft sehr verschieden sind, dennoch derselben Krankheit, nämlich der Diphtherie angehören, ergibt sich aus dem Befunde der Löffler'schen Bacillen im Secrete der Bindehaut. Oft zeigen die Patienten auch andere unzweifelhaft diphtherische Erkrankungen. Man findet an den Lidrändern, den Lidwinkeln, an den Nasenlöchern oder Mundwinkeln kleine diphtherische Plaques; zuweilen ist selbst ausgebildete Rachen- oder Nasendiphtherie vorhanden.

Die Bindehautdiphtherie beobachtet man hauptsächlich in jenen Ländern, wo Diphtherie überhaupt häufig vorkommt und namentlich zu jenen Zeiten, wo eine Epidemie von Rachendiphtherie herrscht. Oft lässt sich nachweisen, dass die an Bindehautdiphtherie erkrankten Kinder früher mit anderen beisammen waren, welche bald darauf Rachendiphtherie bekamen, sowie sie selbst wieder die Infection weitertragen können. Die Disposition zur Diphtherie nimmt mit dem Alter ab. Dementsprechend befällt auch die Bindehautdiphtherie in der Regel Kinder, am häufigsten zwischen dem 2. und 8. Lebensjahre. Erwachsene werden nur ausnahmsweise und dann meist in leichterem Grade davon ergriffen.

Behandlung. In den schweren Fällen von Bindehautdiphtherie ist, sobald die diphtherische Natur der Krankheit sichergestellt ist, die Injection von Heilserum angezeigt, entweder subcutan oder in geringerer Menge unter die Bindehaut und in die Lider. In den leichteren Fällen kann man sich mit der localen Behandlung begnügen. Dieselbe muss sich in dem ersten Stadium der Krankheit hauptsächlich auf sorgfältige Reinigung des Auges beschränken, wozu man am besten eine schwache antiseptische Flüssigkeit (Sublimat- oder Salicyllösung, hypermangansaures Kali) verwendet. Kalte Umschläge, welche durch die starke Schwellung und Röthung der Lider indicirt scheinen, dürfen nur angewendet werden, wenn die Circulation in der Bindehaut nicht zu sehr durch die diphtherische Infiltration beeinträchtigt ist. Sonst ist es besser, warme Umschläge anzuwenden, welche durch die Erweiterung der Gefässe die Circulation heben. Was die Bindehaut selbst anlangt, so hat Fieuzal das Bepinseln derselben mit dem ausgedrückten Saft der Citrone empfohlen. Auch das Einpinseln der Bindehaut mit starker Sublimatlösung (1:1000) entweder unmittelbar oder, wenn Membranen da sind, nach Abziehung derselben, wird gerühmt. Sonst hat das einfache Abziehen der Membranen bei der croupösen Form keinen

Digitized by Illinois College of Optometry

Zweck, da sich dieselben alsbald wieder bilden. Wenn nach Abstossung der Membranen oder der Schorfe die Bindehaut stark geröthet, weich und succulent geworden ist und reichliche Secretion beginnt, kann man das Touchiren mit Lapislösung beginnen, wodurch die Bindehaut rascher zur Norm zurückgeführt wird. Doch muss man anfänglich mit grosser Vorsicht zu Werke gehen, einer schwächeren Lösung (1%) sich bedienen und das Touchiren sofort wieder aussetzen, wenn sich neuerdings Membranen oder tiefere Infiltrationen zeigen.

Man setzt das Touchiren der Bindehaut so lange fort, als dieselbe geröthet und geschwellt ist und reichlich absondert. Ist es nach der tiefen Form zur theilweisen Nekrose und Abstossung der Bindehaut gekommen, so trachte man während der nun folgenden Vernarbung der Verwachsung der Lider mit dem Bulbus möglichst entgegenzuarbeiten (durch öfteres Abziehen der Lider vom Bulbus, Einlegen eines in Oel getränkten Läppchens zwischen beide), da die einmal gebildeten Verwachsungen nur mehr operativ beseitigt werden können. Die Complicationen von Seite der Hornhaut sind nach den Regeln zu behandeln, welche später für eitrige Hornhautentzündungen im Allgemeinen angegeben werden sollen. — Alle operativen Eingriffe, sei es an der Hornhaut oder an den Lidern, sollen im ersten Stadium vermieden werden, da die gesetzten Wunden häufig ebenfalls diphtherisch zu werden pflegen.

Bei der grossen Infectiosität der Diphtherie ist der Prophylaxe ein besonderes Augenmerk zuzuwenden. Während die acute Blennorrhoe und das Trachom nur durch Uebertragung von Secret ansteckend wirkt, kann bei der Diphtherie die Infection höchst wahrscheinlich auch ohne directe Uebertragung, blos durch die Luft erfolgen. Man entferne daher aus der Umgebung des Kranken alle jene Personen, welche zur Wartung desselben nicht unumgänglich nöthig sind; vor Allem aber dringe man auf die Entfernung der Kinder, welche für die Ansteckung besonders empfänglich sind. Wenn die Diphtherie nur das eine Auge des Kranken befallen hat, muss das andere, gerade so wie bei acuter Blennorrhoe, durch einen sorgfältigen Occlusivverband gegen Infection geschützt werden. Sorgfältige Reinigung der Hände nach Berührung des kranken Auges, sofortige Vernichtung der dabei verwendeten Stoffe u. s. w. muss den Personen, welche den Kranken pflegen, besonders eingeschärft werden.

Die erste genaue Beschreibung der Bindehautdiphtherie verdanken wir v. Graefe, welcher in Berlin Gelegenheit hatte, viele Fälle dieser Krankheit zu beobachten. Seine Schilderung bezieht sich auf die tiefe Form, von welcher er

Digitized by Illinois College of Optometry

zwei Gruppen unterschied. In den leichteren Fällen — Diphtherie en plaques — findet man die diphtherischen Stellen in der Bindehaut in Form von grösseren und kleineren Inseln (besonders an der Lidbindehaut), zwischen welchen weniger erkrankte Theile der Bindehaut liegen. In den schweren Fällen dagegen fliessen die diphtherischen Herde rasch zusammen, so dass die ganze Bindehaut starr und blutleer ist — confluirende Diphtherie —. Nachdem Löffler in den Membranen der Rachendiphtherie den nach ihm benannten Bacillus entdeckt hatte, wurde dieser bald auch bei der Bindehautdiphtherie nachgewiesen (Babes, Kolisko und Paltauf u. A.). Dagegen dachte Niemand daran, dass auch Fälle von Membranbildung auf der Bindehaut zur Diphtherie gerechnet werden müssten, bis man auch in solchen den Nachweis des Löffler'schen Bacillus erbrachte (C. Fränkel, Uhthoff, Elschnig, Escherich, Sourdille, Schirmer u. A.). Es erging ähnlich wie mit der Diphtherie des Rachens und dem Croup des Kehlkopfes, deren aetiologische Zusammengehörigkeit auch erst spät erkannt wurde. Manche nehmen an, dass die membranöse Entzündung einer Schleimhaut einer schwächeren Einwirkung der Diphtheriebacillen entspricht, als die eigentliche diphtherische, sei es, dass die Bacillen an Virulenz verloren haben, sei es, dass der Kranke mehr refractär gegen deren Einwirkung ist. Die Schwere der Entzündung wird aber auch dadurch beeinflusst, dass häufig neben dem Löffler'schen Bacillus noch andere Pilze auf der erkrankten Schleimhaut sich finden, wie Staphylococcus und Streptococcus. Letzterer ist schon allein im Stande, ein der Bindehautdiphtherie gleiches Bild hervorzurufen. In meiner Klinik hat sich sogar gerade in den schwersten Fällen nur der Streptococcus vorgefunden, während die leichteren croupösen Fälle den Löffler'schen Bacillus zeigten.

Croupmembranen der Bindehaut. Croup und Diphtheritis sind zunächst anatomische Begriffe, welche bestimmte Formen von Entzündung bezeichnen. Die croupöse Entzündung ist ausgezeichnet durch die Setzung eines Exsudates auf der Oberfläche eines Gewebes, wo es durch Gerinnung zu einer Membran erstarrt. Das Wesen der diphtheritischen Entzündung dagegen besteht in der massenhaften Exsudation in das Gewebe selbst mit consecutiver Nekrose desselben. Die diphtheritische Entzündung kann insoferne als ein höherer Grad der croupösen angesehen werden, als dieselbe Schädlichkeit bei geringerer Einwirkung eine croupöse, bei stärkerer eine diphtheritische Entzündung der Schleimhaut hervorruft. Sourdille hat experimentell festgestellt, dass man durch Bepinseln der Bindehaut mit Ammoniak nach Belieben die croupöse oder diphtheritische Form der Entzündung zu erzeugen vermag, je nach der mehr oder weniger intensiven Application des Mittels. Die gleiche Erfahrung kann man in der Praxis machen, indem man durch zu starkes oder zu häufiges Touchiren der entzündeten Bindehaut mit Lapislösung einen croupösen Belag auf derselben erhält. Setzt man das Touchiren trotzdem noch fort, so kommt eine diphtheritische Entzündung mit stellenweiser Nekrose des Gewebes zu Stande. Chemische Reize organischer Natur können dieselben Folgen haben. Die wiederholte Application von Jequirity-Infus bewirkt zunächst eine croupöse, später eine diphtheritische Entzündung. Dasselbe gilt aber auch für manche von jenen Bindehautentzündungen, welche durch Mikroorganismen veranlasst werden. Bei der acuten Blennorrhoe wird, wenn die Entzündung einen hohen Grad erreicht, bald ein croupöser Belag, bald selbst eine diphtheritische Infiltration einzelner Abschnitte der Bindehaut beobachtet und solche Fälle werden oft für echte Diphtherie gehalten.

Digitized by Illinois College of Optometry

Es kann also dasselbe klinische Bild, z. B. die diphtheritische Bindehautentzündung, durch die verschiedensten Schädlichkeiten chemischer oder parasitärer Natur hervorgerufen werden; umgekehrt kann dieselbe Schädlichkeit verschiedene klinische Bilder erzeugen, z. B. der Löffler'sche Bacillus eine croupöse oder eine diphtheritische Entzündung. Es geht daher nicht an, die Ausdrücke Croup und Diphtheritis der Bindehaut einerseits zur Charakterisirung anatomischer Veränderungen, andererseits aber als Bezeichnung für bestimmte, aetiologisch einheitliche Erkrankungen zu verwenden, wie man dies bisher gethan hat. In Bezug auf den Ausdruck Diphtheritis habe ich mich an den Vorschlag Roser's gehalten. Nach demselben gebrauche ich das Wort Diphtheritis als anatomische Bezeichnung für diejenige Art von Entzündung, bei welcher das Exsudat im Gewebe selbst gerinnt; dagegen bezeichnet das Wort Diphtherie und diphtherisch als aetiologischer Begriff diejenigen Erkrankungen — welches Aussehen immer sie darbieten mögen —, welche durch den Löffler'schen Bacillus verursacht werden. Der Ausdruck croupöse Conjunctivitis sollte nur mehr als anatomische Bezeichnung verwendet werden.

Man hat früher unter Conjunctivitis crouposa oder membranacea die meisten der spontan entstandenen, mit Membranbildung einhergehenden Bindehautentzündungen zu einem einheitlichen und selbstständigen Krankheitsbilde zusammengefasst. Die neuen bacteriologischen Forschungen haben aber gezeigt, dass die verschiedensten Krankheitserreger zur Membranbildung auf der Bindehaut Veranlassung geben können. Soweit bis jetzt bekannt ist, kann eine croupöse Conjunctivitis durch folgende Ursachen zu Stande kommen:

a) spontan entstandene Conj. croup. Diese hat meist einen acuten Verlauf und sie ist es, welche früher unter dem Namen C. crouposa als eigene Krankheit beschrieben wurde. Wir haben oben gesehen, dass ein Theil dieser Fälle, als durch den Löffler'schen Bacillus verursacht, der Diphtherie zuzurechnen ist. Diese Erkenntniss ist praktisch wichtig, weil wir jetzt wissen, dass auch diese anscheinend leichten Fälle von Bindehautentzündung durch Uebertragung auf Andere schwere Bindehaut- oder Rachendiphtherie hervorrufen können und wir danach unsere Vorsichtsmaassregeln treffen müssen. Croupöse Entzündungen theilweise schwerer Art werden durch Streptococcus bedingt (Terson, Bourgeois et Gaube, Debierre), leichtere durch den Pneumococcus (Morax, Parinaud). Zu den leicht verlaufenden Fällen gehören auch solche von acutem Katarrh, welche durch den Bacillus von Weeks hervorgerufen werden und mit Membranbildung einhergehen (Morax). Dass auch die durch den Gonococcus verursachte acute Blennorrhoe nicht selten Membranbildung zeigt, wurde schon oben hervorgehoben. — Zu den mehr chronisch verlaufenden Fällen von Membranbildung auf der Bindehaut gehören die sehr seltenen Fälle von Herpes iris der Conjunctiva. Sie sind leicht zu erkennen, wenn — was aber nicht immer der Fall ist — das charakteristische Exanthem des Herpes iris auch an der Haut sich findet (eine centrale geröthete oder pigmentirte Hautstelle, umgeben von einem Bläschenwalle); zuweilen besteht eine gleiche Membranbildung wie auf der Bindehaut auch auf der Mundschleimhaut. In einigen Fällen recidivirte die Krankheit häufig. — Es sind ausserdem Fälle von besonders chronischer, monate-, selbst jahrelang andauernder Membranbildung auf der Bindehaut beschrieben worden, deren Natur noch zweifelhaft ist (Arlt, Hulme, Morton u. A.).

b) Durch äussere Reize chemischer Art, auf die Bindehaut applicirt, kann diese zu einer Entzündung mit Membranbildung veranlasst werden. Es wurden

Digitized by Illinois College of Optometry

schon oben als solche reizende Substanzen theils anorganische, theils organische Körper genannt, wie Ammoniak, Lapislösung, Jequirity-Infus.

c) Substanzverluste in der Bindehaut bedecken sich, wie man dies auch an anderen Schleimhäuten sieht, sehr bald mit einer Membran geronnenen Fibrins, unter welcher die Heilung der Wunde vor sich geht. Man beobachtet dies nach Operationen (z. B. Tenotomie), Verletzungen, sowie bei spontan entstandenen Wunden, wie z. B. nach dem Platzen der Pemphigusblasen (siehe § 18).

V. Conjunctivitis eczematosa *).

§ 17. Symptome. In ihrer einfachsten typischen Form bietet die Conj. ecz. folgendes Bild dar: An einer Stelle des Limbus conjunctivae bildet sich ein etwa hirsekorngrosses, rothes Hügelchen: die

Fig. 32.

Eczematöse Efflorescenz im Limbus. Vergr. 62/1. — Die Sclera *S* unterscheidet sich durch die feinere Faserung und die Blutgefässe von der mehr homogenen, gefässlosen Hornhaut *H*. Entsprechend der Grenze beider Membranen, jedoch mehr über der Sclera als über der Hornhaut, sitzt der Knoten. Derselbe besteht aus dichtgedrängten Rundzellen, zwischen welchen die Blutgefässe als hellere Streifen kenntlich sind. Auch in der Umgebung des Knotens sind die conjunctivalen — *c* — und episcleralen — *e* — Blutgefässe von ausgewanderten Leukocythen eingesäumt. Das Epithel der Bindehaut *E* wird durch den Knoten emporgewölbt, ist auf der Höhe des Knotens verdünnt und hat seine scharfe Grenze gegen das Bindegewebe verloren, indem die Rundzellen in die Epithelschichte selbst eingedrungen sind.

Efflorescenz (Fig. 32). Dieselbe ist anfangs kegelförmig, ihre Spitze vom Epithel der Bindehaut überzogen. Binnen Kurzem stösst sich das Epithel auf dem Scheitel der Efflorescenz ab und das darunter liegende Gewebe zerfällt ebenfalls, so dass die Spitze des Kegels gleichsam abschmilzt. Derselbe trägt nun an seinem Gipfel ein kleines, graues Geschwürchen, welches deshalb höher liegt als das Niveau der angrenzenden gesunden Bindehaut. Durch weiteren Zerfall verschwindet der Kegel endlich ganz, das Geschwür sinkt in das Niveau der Bindehaut herab, reinigt sich rasch und überzieht sich mit Epithel. Damit ist das Geschwür geheilt, ohne eine sichtbare Spur in der Bindehaut zurückzulassen.

*) Synonyma: C. lymphatica, scrophulosa, phlyctaenulosa, pustulosa, exanthematica, Herpes conjunctivae (Stellwag).

Digitized by Illinois College of Optometry

Mit dem Aufschiessen der Efflorescenz wird die angrenzende Bindehaut hyperämisch; die injicirten Gefässe streben von allen Seiten her dem Knötchen zu. Deshalb zeigt die geröthete Stelle der Bindehaut die Form eines dreieckigen Sectors, dessen Spitze im Limbus liegt und dem Knötchen entspricht. Die übrige Bindehaut ist vollständig blass.

Es besteht also der einfachste Typus der Conj. ecz. in der Bildung eines scharf umschriebenen, entzündlichen Knötchens, welchem ein injicirter Bezirk der Bindehaut entspricht. Die Conj. ecz. ist daher eine herdförmige Erkrankung der Bindehaut des Bulbus und unterscheidet sich dadurch von allen vorhergehend beschriebenen Bindehautentzündungen, welche diffuse Entzündungen sind, indem sie sich in gleichmässiger Weise über ausgedehnte Abschnitte der Bindehaut erstrecken.

Die Krankheitsbilder, welche die Conj. ecz. thatsächlich darbietet, stellen die verschiedensten Modificationen des geschilderten einfachen Typus dar. Dieselben betreffen:

a) Die Zahl der Efflorescenzen. Selten findet man deren nur eine, meist sind mehrere, nicht selten viele gleichzeitig vorhanden. Je weniger zahlreich, desto grösser pflegen sie zu sein; in seltenen Fällen erreichen sie nahezu die Grösse einer Linse. Sind viele Knötchen da, so sind sie klein; manchmal findet man den ganzen Limbus, ja selbst die Hornhaut mit ganz feinen Hügelchen besetzt, so dass es aussieht, als ob man feinen Sand auf die Oberfläche des Augapfels gestreut hätte. Solche kleinste Knötchen verschwinden gewöhnlich in einigen Tagen durch Resorption, ohne dass es zum Zerfall derselben gekommen wäre. — Wenn mehrfache Efflorescenzen vorhanden sind, so confluiren die zu den einzelnen Knötchen gehörigen injicirten Stellen der Augapfelbindehaut; dieselbe erscheint dann im Ganzen geröthet, so dass der herdförmige Charakter der Krankheit verwischt wird. Derselbe spricht sich dann nur in dem Vorhandensein der einzelnen Knötchen aus. Desgleichen nimmt bei starker Entzündung auch die Lidbindehaut an der Injection Antheil, so dass die Conj. ecz. dann keine auf die Conj. bulbi beschränkte Erkrankung mehr ist.

b) Der Sitz der Efflorescenzen ist nicht nur im Limbus selbst, sondern auch nach aussen von ihm, im vorderen Abschnitte der Augapfelbindehaut, sowie nach innen vom Limbus, in der Hornhaut selbst. In dieser letzteren sitzen die kleinen grauen Knötchen, die aus einer Anhäufung von Rundzellen bestehen, oberflächlich zwischen Bowman'scher Membran (Fig. 33 *B*) und Epithel (Fig. 33 *E*), welches

Digitized by Illinois College of Optometry

durch sie emporgewölbt wird. Durch den Zerfall des Knötchens entsteht ein ganz seichter, blos das Epithel betreffender Substanzverlust in der Hornhaut, welcher ohne bleibende Trübung heilt. Oft aber gestaltet sich die Erkrankung dadurch schwerer, dass die Entzündung auf der Hornhaut die Neigung hat, weiterzugreifen, sei es nach der Tiefe, sei es nach der Fläche. Wenn sich die Infiltration durch die Bowman'sche Membran in das eigentliche Parenchym der Hornhaut hineinerstreckt, so entsteht durch ihren Zerfall ein Geschwür, welches tiefer greift, ja selbst die Hornhaut perforiren kann. Dann bleibt nach Heilung des Geschwüres eine dauernde Trübung zurück.

c) Die aus den Efflorescenzen hervorgegangenen Hornhautgeschwüre können einen serpiginösen Charakter annehmen, d. h. auf der Oberfläche der Hornhaut fortkriechen. Auf diese Weise entsteht das Gefässbändchen (Fischer), auch Keratitis fascicularis genannt. Diese Affection beginnt damit, dass aus einer Efflorescenz am Rande der Hornhaut ein kleines Geschwürchen entsteht. Nach einigen Tagen reinigt sich dasselbe in seiner peripheren, dem Hornhautrande zugewendeten Hälfte. Gleichzeitig entwickeln sich, entsprechend dem gewöhnlichen Verhalten regressiver Hornhautgeschwüre, vom Limbus her Blutgefässe, welche zu dem in Heilung begriffenen Geschwürsrande hinziehen und die Vernarbung desselben unterstützen. Indessen ist aber der centrale Rand des Geschwüres grau infiltrirt geblieben. Indem hier die Infiltration und der nachfolgende eitrige Zerfall weitergehen, rückt das Geschwür immer mehr gegen die Hornhautmitte fort, während es in gleichem Maasse an der peripheren Seite verheilt und die Blutgefässe nach sich zieht. Das Gefässbändchen stellt sich daher als ein schmales, rothes, von Gefässen gebildetes Band dar, welches vom Hornhautrand aus eine Strecke weit in die Hornhaut hineingeht. An der Spitze trägt es einen kleinen grauen Halbmond, den grau infiltrirten, progressiven Rand des Geschwüres. Stillstand und Rückbildung tritt erst ein, wenn das Geschwürchen vollständig

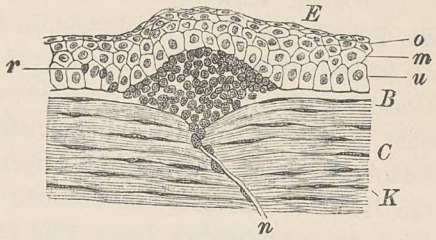

Fig. 33.

Efflorescenz auf der Hornhaut bei Conj. ecz. Nach Iwanoff. — Der aus Zellen bestehende Knoten sitzt zwischen Bowman'scher Membran *B* und Epithel *E*, welches durch ihn hügelförmig emporgehoben wird. Am Epithel unterscheidet man die unterste Schichte der cylindrischen Zellen *u*, die mittlere Schichte der polygonalen Zellen *m* und die oberste Schichte der flachen Zellen *o*; zwischen den Epithelzellen zerstreut liegen einzelne Rundzellen *r*. Durch das Parenchym der Cornea *C* mit den Hornhautkörperchen *K* sieht man einen Nerven *n* nach oben in den Knoten ziehen.

Digitized by Illinois College of Optometry

verheilt. Bis dies geschehen ist, kann das Gefässbändchen weit in die Hornhaut hinein, bis zum Centrum derselben oder selbst darüber hinaus gerückt sein. Stets aber bleibt das Geschwürchen oberflächlich und niemals wird eine Perforation der Hornhaut durch dasselbe beobachtet. Wenn das Gefässbändchen endlich zum Stillstande gekommen ist, so verschwinden die Gefässe allmälig aus demselben und es bleibt nur eine oberflächliche Trübung der Hornhaut zurück, welche der langgestreckten Form des Gefässbändchens entspricht. Diese Trübung hellt sich nie wieder vollständig auf und lässt daher während des ganzen Lebens das einmal bestandene Gefässbändchen diagnosticiren.

d) Am schwersten sind jene Fälle von Conj. ecz., in welchen die Exsudation von vorneherein in den tiefen Schichten der Hornhaut als ausgebreitetes tiefliegendes Infiltrat auftritt. Man findet die Hornhaut in erheblicher Ausdehnung von einer gleichmässig grauen oder gelblichen Trübung eingenommen, deren Ränder verwaschen sind und deren Sitz in den tiefen Lagen der Hornhaut ist; die Oberfläche der Hornhaut ist über der Trübung gestichelt. In den schlimmen Fällen wird das ursprünglich graue Infiltrat mehr und mehr gelb und zerfällt endlich eitrig, so dass ein ausgedehnter Substanzverlust in der Hornhaut entsteht. In den gutartigen Fällen dagegen verschwindet das Infiltrat allmälig wieder durch Resorption und die Hornhaut erhält ihre Durchsichtigkeit theilweise oder selbst gänzlich wieder. Es ist erstaunlich, bis zu welchem Grade selbst ausgedehnte Infiltrate sich wieder zurückzubilden vermögen.

e) An Stelle einzelner umschriebener Herde tritt die Krankheit in Form einer continuirlichen Gewebsneubildung auf der Oberfläche der Hornhaut, d. h. als Pannus, auf. Dieser wird als Pannus eczematosus bezeichnet, zum Unterschiede vom trachomatösen Pannus. Er zeigt nicht, wie dieser, Prädilection für die obere Hornhauthälfte, sondern entwickelt sich von beliebigen Stellen des Hornhautrandes her. Er ist gewöhnlich dünn, wenig gefässreich und einer vollständigen Rückbildung sehr zugänglich.

Die Conj. ecz. ist meist von reichlichem Thränenfluss begleitet. Schleimige oder schleimig-eitrige Secretion, wie beim Katarrh, ist dagegen in der Regel nicht vorhanden, daher die Lider des Morgens gewöhnlich nicht verklebt sind. Eine Ausnahme machen nur jene älteren Fälle, wo die Entzündung auf die Conj. palp. übergegriffen und dieselbe gleichsam in den Zustand einer begleitenden katarrhalischen Entzündung versetzt hat.

Digitized by Illinois College of Optometry

Die subjectiven Symptome bestehen in Lichtscheu, verbunden mit Lidkrampf (Blepharospasmus). In manchen Fällen gering, erreichen sie in anderen eine ungewöhnliche Höhe: die Kinder verkriechen sich in eine dunkle Zimmerecke, verbergen das Gesicht unter den Händen und sträuben sich so heftig gegen das Oeffnen der Augen, dass die Untersuchung seitens des Arztes auf grosse Schwierigkeiten stösst. Die Intensität dieser Symptome steht in keinem bestimmten Verhältnisse zur Schwere der Erkrankung; gerade bei ausgedehnter und tiefgreifender Erkrankung der Hornhaut sind die Reizerscheinungen oft recht gering. Im Allgemeinen sind — im Gegensatze zum Bindehautkatarrh — die Beschwerden des Morgens grösser als Nachmittags und Abends.

Verlauf und Prognose. Die einfache typische Efflorescenz am Limbus macht alle ihre Phasen bis zum völligen Verschwinden in 8—14 Tagen durch. Wenn mehrere Efflorescenzen vorhanden sind, so nimmt die Heilung verhältnissmässig längere Zeit in Anspruch. Dennoch würde die Krankheit nicht allzu lange dauern, wenn es mit einem einmaligen Anfalle sein Bewenden hätte. Dies ist aber nur selten der Fall. Nach einer Zeit der Ruhe, oder selbst bevor noch die erste Entzündung ganz abgelaufen ist, wird das Auge wieder geröthet und neue Knoten schiessen in und neben dem Limbus auf. So kann die Krankheit mit längeren und kürzeren Pausen durch Monate und Jahre andauern. Ihr Beginn fällt in die Kindheit; die Anfälle ziehen sich aber oft bis zur Zeit der Pubertät, zuweilen noch länger hin. Jetzt ist das eine, jetzt das andere Auge, dann wieder beide gleichzeitig der Sitz der Erkrankung. Endlich werden die Anfälle immer seltener und hören schliesslich ganz auf.

Die beständige Benetzung der Lider durch Thränen führt häufig zu Blepharitis, zu Ekzem der Lidhaut und consecutiv auch wohl zu Ektropium des unteren Lides. An den äusseren Lidwinkeln sind häufig Excoriationen vorhanden und später entwickelt sich oft Blepharophimosis.

Die Prognose der Conj. ecz. ist insoferne günstig, als nur selten ein Auge durch dieselbe gänzlich erblindet. Die oberflächlichen Efflorescenzen verschwinden spurlos; Geschwüre, welche in das eigentliche Parenchym der Hornhaut eindringen, hinterlassen dauernde Trübungen, welche aber in den meisten Fällen zart und oberflächlich sind — Maculae corneae. Bei Personen, welche viele Attaquen von Conj. ecz. durchgemacht haben, tragen die Hornhäute oft eine grössere Anzahl solcher Maculae als Zeichen der überstandenen Anfälle.

Digitized by Illinois College of Optometry

Das Sehen wird dadurch verschlechtert, die betreffenden Personen sind oft zu feineren Arbeiten untauglich. Dazu kommt noch, dass in Folge der häufigen Augenentzündungen die Kinder in ihrer körperlichen und geistigen Entwicklung zurückbleiben. Wenn also auch die Conj. ecz. nur ausnahmsweise zur Erblindung führt, so schadet sie doch den davon Befallenen so sehr, dass wir mit allen Mitteln trachten müssen, ihr entgegenzutreten.

§ 18. *Aetiologie.* Die Conj. ecz. ist eine der häufigsten Augenkrankheiten und hat ihre Ursache in der scrofulösen Diathese. Sie ist gleich dieser eine Krankheit des kindlichen und jugendlichen Alters. Bei ganz kleinen Kindern — unter einem Jahre — kommt sie nur selten vor. Zur Zeit der Pubertät pflegt sie aufzuhören. Erwachsene Personen leiden nur daran, wenn sie die Krankheit aus ihrer Kindheit mitgeschleppt haben. Die an Conj. ecz. erkrankten Kinder gehören der ungeheuren Mehrzahl nach den armen Classen an. Die Kinder sind ungenügend und unzweckmässig genährt, leben in feuchten, wenig gelüfteten Wohnungen und sind unrein gehalten. Andere Kinder, früher gesund, sind durch anderweitige Erkrankungen (Scharlach, Masern, Typhus, Keuchhusten u. s. w.) herabgekommen. Die Kinder sehen blass und mager, oder gedunsen, wie schwammig, aus. Die Drüsen am Unterkiefer, am Halse, vor dem Ohre sind geschwellt. Theils durch Vereiterung von Drüsen, theils durch Zerfall von scrofulösen Infiltraten in der Haut entstehen Geschwüre und Fistelgänge, welche Monate und Jahre zu ihrer Heilung erfordern und charakteristische entstellende Narben hinterlassen. Nässende Ekzeme bestehen an verschiedenen Stellen des Körpers, am häufigsten im Gesichte; der beständige Schnupfen, an welchem viele dieser Kinder leiden, ist auf eine ekzematöse Erkrankung der Nasenschleimhaut zurückzuführen. An den Lidern findet man Blepharitis. Nase und Oberlippe sind durch häufig wiederkehrende Entzündungen verdickt. Tiefere Erkrankungen bestehen in Caries der Knochen (oft Caries des Felsenbeines unter dem Bilde einer Otorrhoe), in Tuberculose, bei Mädchen in verspätetem Eintreten oder Unregelmässigkeiten der Menstruation.

Das eine oder andere der genannten Symptome der Scrofulose, oft auch mehrere derselben gleichzeitig, begleiten die meisten Fälle von Conj. ecz. Verhältnissmässig selten sieht man die Krankheit an einem sonst ganz gesunden Individuum, wie ja auch andere Erscheinungen der Scrofulose zuweilen ganz isolirt auftreten.

Therapie. Die l o c a l e Behandlung besteht in den leichteren Fällen in der Anwendung von Reizmitteln, von welchen vor Allem

Digitized by Illinois College of Optometry

das Calomel und die gelbe Präcipitatsalbe (Pagenstecher'sche Salbe) im Gebrauche sind. Das Calomel wird in fein gepulvertem Zustande mittelst eines Haarpinsels auf die Bindehaut des unteren Lides in dünner Schichte aufgestreut; die Präcipitatsalbe (0·05—0·15 gr gelben Präcipitats auf 5 gr Fett) dagegen mittelst eines Glasstabes oder eines Pinsels in den Bindehautsack gebracht und durch Verreiben mit den Lidern über die ganze Bindehaut vertheilt. Beide Mittel wirken reizend, und zwar die Präcipitatsalbe mehr als das Calomel. Es ist daher am besten, im Beginne der Erkrankung, bei starkem Reizzustande des Auges, Calomel anzuwenden und dasselbe später, wenn die entzündlichen Erscheinungen abnehmen, durch die gelbe Salbe zu ersetzen. Die genannten Mittel sind täglich nur einmal zu appliciren; dagegen empfiehlt es sich, deren Anwendung recht lange fortzusetzen, um Recidiven vorzubeugen. — Contraindication finden beide Mittel in der Gegenwart von frischen Infiltraten oder progressiven Geschwüren in der Hornhaut. In solchen Fällen muss man — unter Anwendung von Atropin — den Zeitpunkt abwarten, bis die Infiltration zurückgegangen ist oder das Geschwür sich gereinigt hat, bevor man zu den Reizmitteln greift. Pannus und Gefässbändchen contraindiciren das Calomel oder die gelbe Salbe nicht. Wenn das Gefässbändchen unter Anwendung derselben nicht zum Stillstande gebracht werden kann, so cauterisire man den progressiven Rand des Geschwürchens mit der Spitze eines feinen Glüheisens (auch Galvanocauters oder Thermocauters). Bei grösseren belegten Geschwüren, sowie bei tiefen Hornhautinfiltraten bewähren sich am besten feuchtwarme Umschläge, mehrmals täglich durch 1—2 Stunden auf das geschlossene Auge applicirt. Bezüglich der Behandlung tiefer Geschwüre, sowie der aus den Geschwüren hervorgehenden Narben gelten die bei den Hornhauterkrankungen aufzustellenden allgemeinen Regeln. Ein Verband ist nur bei dringender Nothwendigkeit — z. B. bei tiefgreifenden Hornhautgeschwüren — anzulegen, sonst wird er besser vermieden. Er verhindert den leichten Abfluss der reichlich abgesonderten Thränen und ruft, indem er selbst sehr bald von denselben durchfeuchtet wird, leicht Ekzeme der Lidhaut hervor.

Bei der Conj. ecz. ist mit Rücksicht auf die Aetiologie die allgemeine Behandlung von besonderer Wichtigkeit. Die Nahrung des Kindes soll kräftig sein und zu regelmässigen Stunden gereicht werden. Es muss für eine trockene und gut gelüftete Wohnung gesorgt werden und das Kind soll fleissig an die frische Luft gebracht werden, ohne dass man auf die vorhandene Lichtscheu allzu viel Rücksicht zu

Digitized by Illinois College of Optometry

nehmen brauchte. Dieser ist überhaupt nicht zu viel nachzugeben, und es ist geradezu ein Fehler, die das Licht fliehenden Kinder in einem verdunkelten Zimmer halten zu wollen. Zur Kräftigung des Kindes dienen kalte Abreibungen, Aufenthalt auf dem Lande, besonders im Gebirge oder an der Küste. Nach abgelaufener frischer Entzündung ist der Gebrauch von Soolbädern oder Seebädern zur Verhütung von Recidiven sehr nützlich. Die Ausführung aller dieser Maassregeln scheitert leider allzu oft an der Macht der äusseren Verhältnisse, an der Armuth der betreffenden Patienten.

Die medicamentöse Behandlung der Scrofulose besteht in der Darreichung von Leberthran, von Jod-, Eisen-, Arsen- und Chininpräparaten. Art und Dosirung des Mittels muss dem speciellen Falle angepasst werden. Von günstigem Einflusse auf die Heilung des Augenleidens ist auch die Behandlung solcher scrofulöser Erkrankungen, welche etwa gleichzeitig vorhanden sind, vor Allem der Blepharitis, sowie der Ekzeme des Gesichtes und der Nasenschleimhaut. Für diese leistet die Application von weisser Präcipitatsalbe (1—2%) gute Dienste. Bei Blepharitis wird dieselbe des Abends auf die geschlossene Lidspalte aufgestrichen. Die ekzematösen Stellen im Gesichte werden mit einem Leinwandläppchen bedeckt, welches mit der Salbe bestrichen ist; zur Beseitigung des ekzematösen Schnupfens wird die Salbe von den Nasenlöchern aus möglichst weit in die Nase hineingerieben. Gegen die nässenden Ekzeme des Gesichtes bedient man sich auch mit grossem Vortheile einer 5—10%igen Lapislösung. Man pinselt dieselbe nach Entfernung der Borken auf die wunde Haut ein, welche sich in Folge dessen mit einem dünnen Schorfe überzieht, unter dem die wunden Stellen rasch heilen. Diese Einpinselung muss anfangs täglich, später in Zwischenräumen von mehreren Tagen wiederholt werden, und zwar so lange, als sich noch Borken bilden.

Die Synonyma, welche für die Conj. ecz. gebraucht werden, wie Conj. phlyctaenulosa, pustulosa, Herpes conjunctivae (Stellwag), gehen von der Anschauung aus, dass die Efflorescenz auf der Bindehaut oder Hornhaut ein hohles, mit Flüssigkeit gefülltes Bläschen sei (φλύκταινα [Blase], pustula, Herpesbläschen). Die Efflorescenz ist aber in der That niemals ein Bläschen, sondern ein solider, wenn auch weicher Hügel, der hauptsächlich durch eine Anhäufung lymphoider Zellen gebildet wird (Fig. 32 und 33). Die Erweichung und Verflüssigung dieser Zellenmasse beginnt nicht im Inneren des Hügels, sondern an der Spitze desselben, so dass es niemals zur Bildung eines Hohlraumes (Bläschen oder Pustel) kommt, sondern zu einem offen daliegenden Substanzverlust (Geschwür). Der Name Herpes corneae kann überdies zur Verwechslung mit dem wahren Herpes corneae (Herpes febrilis und H. zoster, siehe § 40) Veranlassung geben. — Ich habe früher die Conj. ecz. nach dem Vorgange der älteren Autoren als Conj. lymphatica oder

Digitized by Illinois College of Optometry

scrophulosa bezeichnet wegen ihres unleugbaren Zusammenhanges mit der Scrophulose. Ich ersetze jetzt, manchen neueren Autoren folgend, diese aetiologische Benennung durch die pathologisch-anatomische der Conjunctivitis eczematosa, welche die Natur des Krankheitsprocesses bezeichnet, weil sich die Anzeichen dafür mehren, dass diese Bindehautkrankheit dem Ekzem der Haut entspricht. Dieses findet sich in Form des nässenden Ekzems gleich der Conj. ecz. besonders häufig bei scrophulösen Kindern, und zwar namentlich im Gesichte und selbst an den Lidrändern (als Blepharitis ulcerosa); auch die Nasenschleimhaut wird häufig davon befallen. Dieses gleichzeitige Vorkommen an Haut und Auge wird in vielen Fällen seinen gemeinschaftlichen Grund in der bestehenden scrophulösen Diathese haben; in anderen Fällen aber dürfte das an einer Stelle entstandene Ekzem von hier auf andere Stellen übertragen werden, also von der Haut auf das Auge oder vom Auge auf die benachbarte Haut. Auch bei Erwachsenen, die von sehr ausgebreitetem Ekzem befallen worden waren, habe ich im Verlaufe der Krankheit einige Male Augenentzündungen auftreten sehen, welche mit randständigen Infiltraten der Hornhaut einhergiengen und selbst zur Perforation führten, also das Bild einer schweren Conj. ecz. darboten. — Der sichere Beweis für die Identität der Conj. ecz. mit dem Ekzem der Haut wird freilich erst erbracht sein, wenn für beide Krankheiten derselbe Krankheitserreger wird nachgewiesen werden. Manche sind geneigt, als solchen den Staphylococcus pyogenes aureus anzusehen, doch sind noch weitere Untersuchungen erforderlich.

Die Autoren trennen die eczematöse Erkrankung der Bindehaut von der der Hornhaut; sie sprechen von Conjunctivitis und Keratitis eczematosa oder phlyctaenulosa, je nachdem die Efflorescenz auf der Bindehaut oder Hornhaut sitzt. Dadurch wird dem System zu Liebe ein klinisch vollkommen einheitliches Bild entzwei gerissen. In der That handelt es sich ja nur um eine einzige Krankheit, welche sich bald da, bald dort localisirt. Häufig genug findet man an demselben Auge gleichzeitig eine Efflorescenz in der Bindehaut, eine zweite im Limbus, halb in der Bindehaut, halb in der Hornhaut, und eine dritte auf der Hornhaut selbst. Deshalb wurde in der vorstehenden Beschreibung der Krankheit der Ausdruck Conjunctivitis ecz. für die Krankheit im Allgemeinen gebraucht, gleichgiltig, auf welchem Theile der Bulbusoberfläche dieselbe sich localisirt. Es kann dies geschehen, ohne der Anatomie Zwang anzuthun, insofern als die obersten Schichten der Hornhaut als Fortsetzung der Bindehaut anzusehen sind. Man kann also die Erkrankung der Hornhaut bei Conj. ecz. als eine Erkrankung des „Bindehautblattes" der Hornhaut auffassen. Aus dem gleichen Grunde wurde der Pannus trachomatosus als Theilerscheinung der Conjunctivitis trachomatosa angesehen, nicht als selbstständige Erkrankung der Hornhaut.

Die Differentialdiagnose zwischen Conj. ecz. und den anderen Bindehaut- und Hornhauterkrankungen ist in der Regel leicht zu machen. Das Charakteristische der ersteren liegt in der herdförmigen Art der Erkrankung, sowie in ihrer Localisation in der Umgebung der Hornhaut und auf dieser selbst. Nur eine einzige Art von Conjunctivitis, die Conj. ex acne, theilt diese Eigenschaft mit der Conj. lymph., ist indessen durch die begleitende Acne rosacea im Gesichte leicht von derselben zu unterscheiden (siehe weiter unten). Beim Frühjahrskatarrh (§ 19) sind zwar ebenfalls Knötchen im Limbus vorhanden, doch zerfallen dieselben niemals zu Geschwüren. Von den diffusen Bindehautentzündungen könnte namentlich der Katarrh mit Conj. ecz. verwechselt werden. In intensiven und

Digitized by Illinois College of Optometry

hartnäckigen Fällen von Conj. ecz. greift nämlich die Entzündung auch auf die Conj. palpebrarum über, welche stark geröthet, geschwellt, ja selbst fein sammtartig werden kann; es stellt sich dann auch schleimige oder schleimig-eitrige Secretion der Bindehaut ein. Die Unterscheidung solcher Fälle von Katarrh wird manchmal schwierig, besonders wenn im Augenblicke der Beobachtung gerade keine charakteristischen Efflorescenzen auf der Conj. bulbi vorhanden sind. Glücklicherweise bringt ein diagnostischer Irrthum hier keinen Schaden, indem bei solcher Beschaffenheit der Bindehaut leichte Cauterisation derselben mit der Höllensteinlösung auf jeden Fall indicirt ist, gleichviel, welchen Ursprunges die Erkrankung sei. — Die pustulöse Form des acuten Bindehautkatarrhs bildet eine Art Uebergang von der Conj. cat. zur Conj. ecz. (siehe Seite 59).

Der Pannus eczematosus ist vom Pannus trachomatosus vor Allem dadurch zu unterscheiden, dass eine genaue Untersuchung der Bindehaut der Lider und der Uebergangsfalte an diesen entweder die Veränderungen des Trachoms ergibt oder deren Abwesenheit feststellt. — Bei Hornhautgeschwüren, welche aus den Efflorescenzen einer Conj. ecz. hervorgegangen sind, ist es zuweilen unmöglich, diesen Ursprung mit Sicherheit zu erkennen, ausser wenn das Geschwür ganz am Rande der Hornhaut sitzt und in den Limbus conj. hineingreift; so peripher gelegene Hornhautgeschwüre kommen nur bei Conj. ecz. vor. — Das Gefässbändchen kann leicht mit einem gewöhnlichen Hornhautgeschwürchen verwechselt werden, zu welchem im Verlaufe der Heilung Gefässe vom Limbus her gekommen sind, welche nun eine rothe Brücke zwischen dem Limbus und dem Geschwürchen bilden. In einem solchen Falle ist kein Weiterschreiten des Geschwüres in den Pupillarbereich der Hornhaut zu fürchten und nach Heilung des Geschwüres bleibt nur eine kleine, rundliche Macula, nicht ein langer, trüber Streifen zurück wie beim Gefässbändchen. Die Unterscheidung dieser beiden Affectionen kann auf folgende Weise geschehen: Beim Gefässbändchen ist der grau infiltrirte progressive Rand leicht zu sehen; die zu demselben hinlaufenden Blutgefässe liegen in der Furche, welche das Geschwür in seinem Verlaufe gegraben hat, daher im Niveau der Hornhautoberfläche oder tiefer. Beim einfachen Geschwüre mit Gefässentwicklung fehlt diese Furche und die Gefässe liegen ganz oberflächlich.

Bei der Behandlung der Conj. ecz. spielt das Calomel die grösste Rolle. Da dasselbe als solches in Wasser unlöslich ist, glaubte man anfänglich, demselben eine rein mechanische Wirkung zuschreiben zu sollen (Eröffnung der für Bläschen gehaltenen Efflorescenzen durch Aufkratzen derselben). Dagegen spricht aber, dass indifferente Pulver, wie z. B. feingepulvertes Glas, welche man ebenfalls zu Inspersionen verwendet hatte, nicht die gleiche Wirkung entfalten. Neuere Untersuchungen haben ergeben, dass die Wirkung des Calomels eine chemische ist. Das inspergirte Calomelpulver verweilt lange im Bindehautsack; geringe Mengen desselben werden durch das in den Thränen enthaltene Chlornatrium in Sublimat umgewandelt, welches sich so fortwährend in kleinen Mengen erzeugt und in andauernder Weise auf die Bindehaut wirkt. Nach Anderen wäre das Calomel selbst in Kochsalzlösung, wie sie die Thränen vorstellen, in geringer Menge löslich und daher als solches wirksam. — Wenn man Calomelinspersionen bei Kranken vornimmt, welchen gleichzeitig innerlich Jod verabreicht wird, so beobachtet man nicht selten eine stark ätzende Wirkung des Calomels; es bildet dasselbe nämlich mit dem durch die Thränen ausgeschiedenen Jod das sehr ätzende Jodquecksilber (Schläfke). Diese beiden Mittel schliessen sich daher gegenseitig in ihrer An-

Digitized by Illinois College of Optometry

wendung aus. — Die gelbe Salbe muss, wenn sie nicht stark reizen soll, so bereitet werden, dass durch langes Verreiben das gelbe Quecksilberoxyd möglichst fein in dem Vehikel vertheilt ist. Als letzteres wähle man amerikanisches Vaselin; die fertige Salbe ist in einem undurchsichtigen Gefässe aufzubewahren, da sie durch Licht allmälig zersetzt wird.

Eine besondere Plage für die Patienten bildet die mit der Conj. ecz. so oft verbundene Lichtscheu. Dieselbe dauert in manchen Fällen Monate hindurch hartnäckig an. Die Eltern bringen die Kinder zum Arzte mit der Angabe, dieselben seien seit so und so viel Wochen „blind". Die Kinder setzen dem gewaltsamen Oeffnen der Augen den grössten Widerstand entgegen, besonders wenn gleichzeitig Excoriationen an den äusseren Lidwinkeln vorhanden sind. Dieselben schmerzen beim Auseinanderziehen der Lider und bluten leicht. Man öffne daher in solchen Fällen die Lidspalte vorsichtig und nicht zu weit, um das Sträuben seitens der Kinder nicht noch mehr zu steigern. Durch den andauernden Blepharospasmus werden die Lider, besonders das obere, ödematös, indem die Venen des Lides, welche zwischen den Fasern des Orbicularis hindurchtreten, durch die andauernde Contraction desselben comprimirt werden. Auch Stellungsveränderung der Lider, sei es Einwärtskehrung oder Auswärtskehrung, Entropium oder Ektropium spasticum, wird durch das heftige Zukneifen der Augen zuweilen hervorgerufen. Endlich sind Fälle beschrieben worden, wo Kinder, welche durch lange Zeit an Blepharospasmus gelitten hatten, nach dem Aufhören desselben vollständig blind waren (v. Graefe, Schirmer, Leber u. A.). Diese Erblindung ist vorübergehend. Da in den meisten Fällen keine objectiven Veränderungen als Ursache der Erblindung nachzuweisen waren, so ist bis jetzt eine unzweifelhafte Erklärung für dieselbe nicht zu geben.

In den meisten Fällen weicht der Blepharospasmus bald, wenn das zu Grunde liegende Bindehautleiden durch die geeignete Behandlung gebessert wird. Bei besonderer Hartnäckigkeit des Lidkrampfes kann man die Arlt'sche Salbe (0·5 gr Extr. belladonn. auf 5·0 gr Ung. cin.) täglich 2—3mal auf die Stirne und Schläfen des Kranken einreiben lassen. Auch öfteres Einträufeln von Cocaïn oder tägliche Uebergiessung des ganzen Kindes mit kaltem Wasser sind oft wirksam. Endlich kann man auch die Spaltung der äusseren Commissur vornehmen (Canthoplastik, siehe § 168), besonders dann, wenn durch Blepharophimosis die Lidspalte abnorm verkürzt ist. Die durch den Lidkrampf bedingte ödematöse Verdickung der Lider wird durch Massage derselben bekämpft.

Herz hat darauf aufmerksam gemacht, dass viele Kinder, welche an Conj. ecz. leiden, mit Kopfläusen behaftet sind und dass nach Beseitigung derselben die bis dahin hartnäckige Bindehautkrankheit oft überraschend schnell heilt. Dies erklärt sich dadurch, dass Kopfläuse zu den häufigsten Ursachen des Ekzems der behaarten Kopfhaut gehören.

Ausser dem Ekzeme verbinden sich noch andere, sowohl acute als chronische Exantheme mit Erkrankungen der Bindehaut.

a) Acute Exantheme.

Die Morbillen gehen regelmässig mit einer Conjunctivitis einher. Dieselbe tritt unter dem Bilde eines acuten Bindehautkatarrhs schon frühzeitig (noch vor der Eruption des Exanthems auf der Haut) auf und pflegt nach 2—3 Wochen

Digitized by Illinois College of Optometry

von selbst zu verschwinden, ohne üble Folgen zu hinterlassen. Nur ausnahmsweise nimmt die Masernconjunctivitis ein blennorrhoisches, ja selbst diphtheritisches Aussehen an (ohne wirklich zur echten Blennorrhoe oder Diphtherie zu werden) und dann ist auch die Hornhaut gefährdet. — In einigen Fällen von Masern beobachtete ich, dass in der Reconvalescenz, als die Bindehautentzündung bereits ziemlich gering war, zahlreiche Meibom'sche Drüsen sowohl in den oberen als in den unteren Lidern sich entzündeten und schliesslich vereiterten (Hordeola Meibomiana, siehe § 108). Der eitrige Inhalt entleerte sich theils durch die Mündungen der Drüsen, theils nach Durchbrechung des Tarsus und der Bindehaut an die Innenfläche des Lides.

Bei Variola entstehen nicht selten Blatternpusteln auf der Conjunctiva, und zwar zumeist auf der Conj. tarsi zunächst dem intermarginalen Saume. Blatternpusteln, welche auf der Conj. bulbi, nahe dem Limbus, sich entwickeln, werden dadurch gefährlich, dass sie in dem angrenzenden Theile der Hornhaut eine eitrige Keratitis hervorrufen (welche nicht mit dem Ulcus serpens bei Blattern verwechselt werden darf, siehe § 36).

b) Chronische Exantheme.

1) *Acne rosacea conjunctivae.* Diese von Arlt beschriebene Krankheit der Bindehaut beginnt damit, dass unter mässigen Reizerscheinungen im Limbus ein kleines Knötchen entsteht. Die Efflorescenz zerfällt nach einigen Tagen und das daraus hervorgehende Geschwürchen heilt ohne Hinterlassung einer sichtbaren Narbe. Diese Erkrankung hat die grösste Aehnlichkeit mit dem einfachen typischen Bilde der Conj. ecz. und theilt mit dieser auch die Eigenschaft, häufig zu recidiviren. Hiedurch namentlich wird sie dem Patienten lästig. Die Differentialdiagnose wird vor Allem dadurch möglich, dass die Conjunctivitis ex acne nur erwachsene Personen befällt, welche gleichzeitig mit Acne rosacea behaftet sind. Es ist wichtig, die richtige Diagnose zu stellen, da man sich sonst vergeblich bemühen würde, die Recidiven zu verhindern. Dies kann nur durch andauernde und sachgemässe Behandlung der Acne rosacea geschehen. Die Conjunctivitis selbst wird am raschesten durch Inspersionen von Calomel geheilt.

2) *Pemphigus conjunctivae.* Die im Ganzen geröthete Bindehaut trägt einzelne des Epithels beraubte, grau belegte Stellen. Während dieselben langsam unter Schrumpfung der unterliegenden Bindehaut vernarben, treten an anderen Orten neue Flecken derselben Art auf. So kommt es zu einer immer stärkeren narbigen Schrumpfung der Bindehaut, welche zwar sehr langsam (binnen Monaten oder Jahren), aber unaufhaltsam fortschreitet. Die Bindehaut wird weisslich, trübe und gespannt. Zuerst verschwinden die Uebergangsfalten, dann spannen sich Falten von den Lidern quer zum Bulbus hinüber, endlich werden die Lidränder nach rückwärts gezogen, so dass Trichiasis entsteht. Die Bindehaut wird dabei immer trockener und die Thränensecretion versiegt, indem die Ausführungsgänge der Thränendrüse durch die Schrumpfung der Bindehaut verschlossen werden. Auf der Hornhaut bilden sich Geschwüre, später wird dieselbe ganz trübe und gleichfalls oberflächlich trocken. In den schlimmen Fällen verwachsen die Lider zuletzt vollständig mit dem Bulbus, so dass die Hornhaut dauernd durch die Lider bedeckt wird und das Auge unheilbar blind ist (Symblepharon totale). Die Prognose des Pemphigus ist daher sehr ungünstig, umsomehr, als stets beide Augen davon befallen werden.

Digitized by Illinois College of Optometry

Beim Pemphigus werden auf der Bindehaut — im Gegensatze zum Pemphigus der Haut — nur ausnahmsweise Blasen, sondern in der Regel blos wunde Stellen vorgefunden. Dies erklärt sich aus der anatomischen Beschaffenheit der Bindehaut. Das Epithel derselben ist so zart und weich, dass es durch den serösen Erguss nicht wie die Epidermis in ausgedehnten Lagen abgehoben werden kann, sondern gleich zerreisst und in Fetzen abgestossen wird; daher die wunden Stellen in der Bindehaut, welche sich alsbald mit einem grauen Belage bedecken, wie dies bei Schleimhautwunden so häufig der Fall ist. Der Pemphigus der Bindehaut findet sich oft gleichzeitig mit Eruptionen von Pemphigus auf der Haut. Noch häufiger besteht zusammen mit dem Bindehautpemphigus eine analoge Erkrankung der Schleimhaut des Mundes, des Rachens oder der Nase. Dieselbe verläuft hier unter einem ähnlichen Bilde wie in der Bindehaut und kann namentlich in der Mundhöhle zu Schrumpfung der Schleimhaut und dadurch zu Mundsperre führen. Es kommt jedoch auch vor, dass blos an der Bindehaut des Auges ein Process von der oben geschilderten Art besteht, ohne dass sonst am Körper Pemphigus vorhanden wäre. Ob auch solche Fälle, welche zuerst von v. Graefe als essentielle Phthise der Bindehaut beschrieben wurden, dem Pemphigus zuzurechnen sind, ist zwar nicht sicher, jedoch wahrscheinlich.

Die Therapie ist nicht im Stande, dem Processe Einhalt zu thun. Man gibt gegen den Pemphigus innerlich Arsen; in das Auge werden zur Erleichterung des Patienten schleimige Mittel eingetropft, wie bei Xerophthalmus (siehe Seite 89). Um die verloren gegangene Bindehaut zu ersetzen, kann man die Transplantation von Stücken einer anderen Schleimhaut in den Bindehautsack versuchen.

3) *Lupus conjunctivae.* Der Lupus der Haut setzt sich über die Lidränder zuweilen auf die Bindehaut fort. Im Bereiche dieser erscheint er als ein Geschwür, dessen Grund von Granulationen bedeckt ist, in welchen Tuberkelbacillen nachweisbar sind. Der Lupus der Bindehaut muss daher als tuberculöse Erkrankung angesehen werden, weshalb bezüglich der näheren Details auf die Tuberculose der Bindehaut verwiesen wird (§ 20).

Auch bei anderen Exanthemen, wie z. B. bei maculösen und papulösen Syphiliden, bei Pityriasis, Psoriasis, Ichthyosis, Herpes iris, Dermatitis herpetiformis, bei Lepra u. s. w., wird zuweilen die Bindehaut in charakteristischer Weise in Mitleidenschaft gezogen. Bei Lepra pflegen gelbliche, durchscheinende, gefässarme Knoten in der Nähe des Hornhautrandes aufzutreten, welche sowohl in der Bindehaut als auch in der unterliegenden Sclera liegen und bald auf die Hornhaut hinüberwachsen; auf letzterer haben sie nicht selten das Aussehen einer Neubildung. Dazu gesellt sich Iritis, zuweilen mit Bildung von Lepraknötchen in der Iris, ferner Cyclitis. Die Knoten in den verschiedenen Theilen des Auges zerfallen schliesslich und das Auge geht zu Grunde.

VI. Frühjahrskatarrh.

§ 19. Symptome und Verlauf. Der Frühjahrskatarrh (Saemisch) ist eine chronische, durch Jahre sich hinziehende Krankheit, welche sowohl an der Conj. tarsi als an der Conj. bulbi sehr charakteristische Veränderungen setzt. Die Conj. tarsi ist besetzt mit Papillen, welche breit und derart abgeplattet sind, dass das Aussehen

Digitized by Illinois College of Optometry

der Bindehaut dem eines groben, unregelmässigen Strassenpflasters gleicht (Fig. 34). Ueber dem Ganzen liegt ein zarter, bläulichweisser Schleier, als ob eine dünne Schichte Milch über die Oberfläche der Bindehaut ausgegossen wäre. — Die Veränderungen an der Conj. bulbi sind noch auffallender. Aus dem Limbus erheben sich, am häufigsten an der äusseren und inneren Seite der Hornhaut, Wucherungen in Form bräunlicher, höckeriger, harter Knoten von gallertartigem Aussehen. Dieselben reichen einerseits ein wenig in die durchsichtige Hornhaut, andererseits noch weiter in die Bindehaut hinein, deren Gefässe in der Nachbarschaft der Knoten erweitert sind. Zum Unterschiede von den Efflorescenzen der Conj. ecz., welche so rasch zerfallen, exulceriren diese Knoten niemals; sie sind im Gegentheile sehr beständig, so dass sie oft jahrelang mit geringen Schwankungen in der Grösse sich erhalten.

Ebenso charakteristisch wie die objectiv wahrnehmbaren Veränderungen sind die Angaben der Patienten. Dieselben erzählen, dass sie während des Winters wenig oder gar keine Beschwerden seitens ihrer Augen empfinden. Sobald im Frühjahre die ersten wärmeren Tage kommen, beginnen die Augen sich zu röthen und zu thränen; die Kranken werden durch Lichtscheu, besonders aber durch beständiges Jucken in den Augen sehr belästigt. Je wärmer das Wetter wird, desto mehr nehmen die Beschwerden zu; umgekehrt fühlen sich die Kranken leichter, wenn z. B. im Sommer eine Reihe kühler Regentage kommt. Im Herbste nehmen die Beschwerden wieder ab und sind während der kalten Jahreszeit vollkommen verschwunden, um im nächsten Frühjahre von Neuem zu beginnen. Der Unterschied in dem objectiven Befunde zu den verschiedenen Jahreszeiten ist bedeutend geringer, als man nach dem grossen Wechsel in dem subjectiven Befinden der Kranken vermuthen sollte. Derselbe besteht hauptsächlich darin, dass die Augen im Winter blass, im Sommer dagegen injicirt sind, während sich die Wucherungen der Bindehaut im Winter nur um weniges kleiner zeigen als im Sommer.

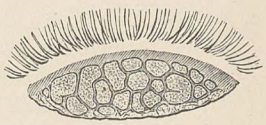

Fig. 34.

Frühjahrskatarrh. — Papillen der Bindehaut des umgestülpten oberen Lides eines 30jährigen Patienten, der seit drei Jahren an Frühjahrskatarrh leidet.

Der Frühjahrskatarrh ist eine ziemlich seltene Krankheit, welche vorzüglich das männliche Geschlecht befällt, und zwar im Knaben- und Jünglingsalter. Manche Patienten erscheinen im Uebrigen ganz gesund, andere zeigen, ohne scrofulös zu sein, nebst blassem Aussehen multiple Lymphdrüsenschwellung, namentlich am Unterkiefer und Halse. Es sind fast immer beide Augen von der Krankheit ergriffen. Dieselbe

Digitized by Illinois College of Optometry

pflegt ihre alljährlichen Recidiven durch 3—4 Jahre, oft auch länger, durch 10, selbst 20 Jahre hindurch fortzusetzen, bis sie endlich erlischt, ohne erhebliche Spuren zurückzulassen. Die Prognose der Krankheit ist daher gut in Bezug auf den Ausgang, schlecht aber mit Rücksicht auf die Dauer, indem wir bis jetzt kein Mittel kennen, die Krankheit zu heilen, respective deren alljährliche Recidiven zu verhüten. Die Ursache der Krankheit ist unbekannt.

Die Therapie muss sich, da sie nicht im Stande ist, die Krankheit zu heilen, darauf beschränken, die Beschwerden zu mildern. Die Entzündung bekämpft man durch die gegen acuten und chronischen Bindehautkatarrh gebräuchlichen Mittel. Wenn die Wucherungen eine bedeutende Grösse haben, kann man sie abtragen.

Der Frühjahrskatarrh ist kein Katarrh, wie der nicht ganz passend gewählte Name sagt, sondern eine Krankheit sui generis. Sie wurde zuerst von Arlt beschrieben, der sie als eine eigenthümliche Abart der Conj. ecz. ansah (1846). Später erwähnt sie Desmarres unter der Bezeichnung: „Hypertrophie périkératique“, v. Graefe als gallertige Verdickung des Limbus, Hirschberg als Phlyctaena pallida. Saemisch hob zuerst die charakteristische Exacerbation der Krankheit während der warmen Jahreszeit hervor und benannte sie daher Frühjahrskatarrh, mit welchem Namen sie gegenwärtig gewöhnlich belegt wird. Horner fand die eigenthümliche Beschaffenheit der Conj. tarsi auf und vervollständigte damit das Bild der Erkrankung.

Die Papillen an der Conj. tarsi sind hart, zuweilen wie Knorpel. Sie bestehen aus einer Art areolären Bindegewebes mit eigenthümlicher, glasig aussehender Degeneration der Bindegewebs- und Gefässzellen. Das die Papillen bedeckende Epithel ist verdickt, wodurch wahrscheinlich der makroskopisch sichtbare, bläulichweisse Ueberzug an der Oberfläche bedingt wird, welcher für die Krankheit charakteristisch ist. Die Wucherungen am Limbus bestehen aus Bindegewebe, welches sehr viele Zellen und Blutgefässe besitzt. Auch hier ist das Epithel stark verdickt und dringt stellenweise in Form solider Epithelzapfen in die Tiefe ein (Horner, Vetsch). — Die Wucherungen grenzen sich gegen die gesunde Hornhaut hin scharf ab. Parallel dem Rande des Knotens sieht man in der Hornhaut einen schmalen, grauen Streifen, ähnlich dem Arcus senilis, welcher durch einen schmalen Saum durchsichtiger Hornhaut vom Rande des Knotens getrennt ist.

In den leichten Fällen von Frühjahrskatarrh sind oft nicht alle Symptome desselben vorhanden. Am häufigsten werden die Wucherungen am Limbus vermisst; es finden sich nur die Veränderungen der Conj. tarsi, welche daher für die Diagnose der Krankheit die wichtigeren sind. Doch gibt es auch Fälle, wo umgekehrt wohl der Limbus verdickt ist, aber die Bindehaut der Lider keine charakteristischen Veränderungen zeigt. Zuweilen gibt nur eine eigenthümlich fahle, andauernde Röthung des Augapfels, bestehend aus einer groben, netzförmigen Conjunctivalinjection, verbunden mit deutlicher Ciliarinjection, eine Andeutung des Leidens. Die Diagnose kann in solchen zweifelhaften Fällen nur durch die Anamnese gesichert werden, für welche die Abhängigkeit der Beschwerden von der äusseren Temperatur und das Jucken besonders charakteristisch sind. — In den schweren Fällen erreichen die Wucherungen am Limbus zuweilen eine bedeutende

Digitized by Illinois College of Optometry

Ausdehnung. Sie können selbst rings um die Hornhaut gehen, so dass dieselbe von einem hohen, harten Walle eingefasst ist. In zwei Fällen habe ich die Hornhaut selbst in grösserer Ausdehnung vom Processe ergriffen gesehen. Der erste Fall betraf einen 16jährigen Knaben. Von dem verdickten Limbus aus schob sich eine pannusähnliche, aber blasse, gallertig aussehende und gefässlose Schichte über die Hornhaut. Trotz aller therapeutischen Versuche, die Fortschritte der Wucherung zu hemmen, wurde schliesslich die ganze Hornhaut davon überzogen und blieb dauernd trüb. In dem zweiten Falle, einem 30jährigen Griechen, bestand eine analoge Wucherung auf der Hornhaut beider Augen, welche die Hornhaut aber nicht vollständig überzog, sondern beiderseits einen kleinen centralen Bezirk frei liess, welcher ungefähr der Grösse der Pupille entsprach. Nach van Millingen sollen solche Fälle in Constantinopel, wo die Krankheit viel häufiger vorzukommen scheint, nicht selten zur Beobachtung kommen.

Der letztere Fall ist auch dadurch interessant, dass er einen erwachsenen Mann betrifft, während die Krankheit gewöhnlich nur im jugendlichen Alter vorkommt. Ganz kleine Kinder sind auch frei davon; nur ein einziges Mal hat man ein 1jähriges Kind daran leiden gesehen.

Die papillären Wucherungen beim Frühjahrskatarrh sind die Ursache, weshalb dieser gewöhnlich für Trachom gehalten und mit Lapis oder Blaustein behandelt wird, worauf die Wucherungen nicht zurückgehen und die Reizung des Auges noch gesteigert wird. Die Papillen sind beim Frühjahrskatarrh viel grösser (breiter) und härter, sowie auch blässer als beim Trachom und zeichnen sich vor Allem durch den bläulichweissen Ueberzug aus, welcher beim papillären Trachom fehlt. Besonders wichtig für die Differentialdiagnose ist die Anamnese. Die ausserordentlich charakteristischen Angaben über das alljährliche Recidiviren im Frühjahre gestatten oft die richtige Diagnose, bevor man noch das Auge angesehen hat. Beim Heufieber pflegt allerdings auch alljährlich im Frühjahre eine Recidive der Conjunctivitis zu kommen (siehe Seite 58). Diese ist aber acut und läuft binnen wenigen Wochen ab, wogegen die Erscheinungen des Frühjahrskatarrhs während der ganzen warmen Jahreszeit andauern.

Bei der Behandlung des Frühjahrskatarrhs habe ich die Einträufelung von 3%iger Borlösung und die Einreibung einer 1—2%igen weissen oder gelben Präcipitatsalbe als dasjenige gefunden, welches die Beschwerden der Kranken am meisten lindert. Oft verwende ich auch auf van Millingen's Empfehlung verdünnte Essigsäure (1 Tropfen Acid. acet. dil. auf 10—20 gr Wasser), mehrmals täglich in das Auge einzutropfen, mit Erfolg gegen das lästige Jucken. Handelt es sich um Kranke von blassem Aussehen und geschwellten Lymphdrüsen, so empfiehlt sich der innerliche Gebrauch von Arsen und Eisen.

Amyloiddegeneration der Bindehaut. Diese seltene Krankheit wird zumeist in Russland und in den angrenzenden Landstrichen beobachtet und wurde von Oettingen (in Dorpat) zuerst beschrieben. Sie besteht in einer eigenthümlichen Entartung der Bindehaut, wodurch dieselbe gelblich, wachsartig durchscheinend, gefässarm und sehr brüchig wird. Damit geht eine so bedeutende Verdickung der Membran einher, dass sie grosse Anschwellungen bildet, welche wie Neubildungen aussehen. Die Erkrankung beginnt an der Uebergangsfalte und greift von hier aus auf die Bindehaut des Bulbus und der Lider über; in letzteren wird später auch der Tarsus mit in die Degeneration einbezogen. In einem Falle

Digitized by Illinois College of Optometry

von längerer Dauer findet man folgendes Bild: der Kranke kann das Auge nicht öffnen, weil die beiden Lider als grosse, unförmliche Geschwülste das Auge bedecken. Wenn man die Lider so weit auseinander zieht, als es möglich ist, sieht man die wachsartige Bindehaut in Form eines steifen Wulstes rings um die Hornhaut sich erheben, welch' letztere entweder klar oder von Pannus überzogen ist. Zwischen den Lidern und dem Bulbus drängen sich dicke Wülste hervor, welche der vergrösserten Uebergangsfalte angehören; auch die halbmondförmige Falte ist oft zu einer unförmlichen Masse vergrössert. Diese Geschwülste sind so brüchig, dass sie oft schon beim Versuche, behufs Untersuchung die Lider gehörig auseinander zu ziehen, einreissen, wobei sie jedoch sehr wenig bluten. Die Krankheit verläuft sehr chronisch, indem sie ohne eigentliche entzündliche Erscheinungen durch Jahre sich hinzieht, bis endlich der Patient der Gebrauchsfähigkeit seines Auges dadurch beraubt wird, dass er die unförmlichen Lider nicht mehr zu öffnen vermag.

Die mikroskopische Untersuchung hat gezeigt, dass die Entartung der Bindehaut von dem subconjunctivalen Zellgewebe ihren Ursprung nimmt. Man findet dasselbe zuerst sehr reichlich mit Zellen durchsetzt (adenoide Wucherung). Hierauf kommt es zur Bildung mattglänzender, homogener Schollen, welche je nach der Reaction, welche sie auf Färbungsmittel geben, als Amyloid oder als Hyalin bezeichnet werden. Letzteres kann als Vorstufe des Amyloid auftreten; zumeist aber stellt es eine selbstständige, nicht in Amyloid übergehende Gewebsentartung dar — Hyalindegeneration der Bindehaut. Diese bietet nahezu dasselbe klinische Bild dar wie die Amyloiddegeneration, so dass eine sichere Unterscheidung beider nur durch die Untersuchung ausgeschnittener Bindehautstücke möglich ist. Zuletzt kann es in der entarteten Schleimhaut zu Verkalkung oder Verknöcherung kommen.

Die Krankheit befällt Leute im mittleren Lebensalter, und zwar werden gewöhnlich beide Augen davon ergriffen. Sehr häufig geht der Amyloiddegeneration Trachom der Bindehaut voraus, welches jedoch nicht als Ursache der Erkrankung angesehen werden darf, da diese auch in vorher gesunden Augen sich einstellen kann. Die eigentliche Ursache der Krankheit ist nicht bekannt. Auf jeden Fall ist dieselbe ein rein localer Process, denn die davon befallenen Individuen sind am übrigen Körper gesund und leiden nicht an amyloider Entartung innerer Organe, womit also die amyloide Degeneration der Bindehaut gar nichts zu thun hat.

Die medicamentöse Therapie ist gegen diese Krankheit machtlos. Man muss sich darauf beschränken, die Wucherungen der Bindehaut so weit zu entfernen, dass das Oeffnen der Lider und damit das Sehen wieder ermöglicht wird. Es ist durchaus nicht nöthig, ja nicht einmal rathsam, alles Erkrankte radical entfernen zu wollen, da der zurückgelassene Theil der Wucherungen später von selbst zu schrumpfen pflegt.

VII. Tuberculose der Bindehaut.

§ 20. Die Tuberculose tritt an der Bindehaut gewöhnlich in Form von Geschwüren auf. Die tuberculösen Geschwüre haben ihren Sitz in der Regel in der Conj. tarsi. Das erkrankte Lid sieht schon äusserlich verdickt aus. Beim Umstülpen zeigt sich auf der Conjunctivalfläche des Lides ein Geschwür, welches entweder von graurothen Granulationen bedeckt ist, oder einen gelbrothen, speckig aussehenden Grund

Digitized by Illinois College of Optometry

hat. In der Umgebung finden sich oft kleine, graue Knötchen (Tuberkelknötchen) oder hahnenkammartige Wucherungen in der Bindehaut. Das Geschwür zeigt keine Neigung zur Heilung; es breitet sich vielmehr, wenn auch sehr langsam, aus. Es kann auf die Conj. bulbi übergehen, und selbst die Hornhaut wird zuweilen von einer Art von Pannus überzogen. In besonders schweren Fällen bleibt das Geschwür nicht auf die Bindehaut beschränkt, sondern frisst gleichsam das Lid in seiner ganzen Dicke durch, so dass schon äusserlich ein Defect im Lide bemerkbar ist. Schon frühzeitig ist die Lymphdrüse vor dem Ohre angeschwollen; später findet man auch die Lymphdrüsen am Unterkiefer und am Halse vergrössert. — Das Krankheitsbild ist somit ziemlich charakteristisch, doch ist die Diagnose erst dann als sichergestellt zu betrachten, wenn man aus dem Geschwüre Gewebsstückchen entnommen hat und entweder in denselben durch die gewöhnlichen Methoden Tuberkelbacillen nachweist oder durch Ueberimpfung auf Kaninchenaugen in diesen Tuberculose der Iris hervorruft.

Die Tuberculose der Bindehaut befällt zumeist nur ein Auge. Der Patient leidet keine Schmerzen; er wird blos durch die Schwellung des Lides und die eitrige Secretion, später auch durch die Abnahme des Sehvermögens gestört und auf sein Leiden aufmerksam gemacht. Die Krankheit kommt fast nur bei jugendlichen Individuen vor und verläuft ungemein chronisch, indem sie sich oft durch viele Jahre hinzieht. Sie zeigt auch nach anscheinend radicaler Heilung grosse Neigung zu Recidiven und kann durch Infection des übrigen Organismus endlich zum Tode des Patienten an Tuberculose führen. — Die Therapie besteht in den Fällen, wo noch eine vollständige Entfernung alles Krankhaften möglich erscheint, in der radicalen Excision oder in der Auskratzung der Geschwüre mit nachfolgendem ausgiebigen Aetzen der Wundfläche. Die durch die Operation gesetzten Wunden bestreue man bis zu ihrer völligen Heilung täglich mit fein gepulvertem Jodoform, welches sich gerade bei tuberculösen Processen als besonders wirksam erweist. Auch durch Injectionen Koch'scher Flüssigkeit hat man in einigen Fällen Heilung erzielt.

Die Tuberculose und der Lupus der Bindehaut sind als Erkrankungen anzusehen, welche ihrem Wesen nach identisch sind, insofern beide geschwürige Processe darstellen, welche durch die Gegenwart der Tuberkelbacillen hervorgerufen und unterhalten werden. In der That sind die ersten Fälle von tuberculösen Bindehautgeschwüren als primärer Lupus der Bindehaut (d. h. ohne gleichzeitigen Lupus der Haut) beschrieben worden (Arlt). Die beiden Processe unterscheiden sich nur durch äussere Verschiedenheiten, welche das Aussehen und den Verlauf betreffen. So zeichnen sich die lupösen Geschwüre der Bindehaut vor den tuberculösen in

Digitized by Illinois College of Optometry

der Regel dadurch aus, dass sie von der Haut auf die Bindehaut hinübergewandert sind und gleich dem Lupus der Haut auf der einen Seite spontane Vernarbung zeigen, während nach der anderen Seite hin das Geschwür fortschreitet. — Siehe auch Seite 98 und 117.

Die Tuberculose der Bindehaut kann primär oder secundär sein. Primär, wenn zur Zeit, wo die Erkrankung der Bindehaut beginnt, im übrigen Körper keine Zeichen von Tuberculose vorhanden sind. Die Tuberculose der Bindehaut stellt dann eine rein locale Erkrankung dar, welche ohne Zweifel durch directe Infection der Bindehaut hervorgerufen worden ist. Ein bacillenhältiges Staubkörnchen gelangt in den Bindehautsack und führt durch eine scharfe Kante eine kleine oberflächliche Läsion der Bindehaut herbei, welche dadurch angesteckt wird (bei unversehrtem Epithel können nach den Versuchen von Valude die Tuberkelbacillen nicht in die Bindehaut eindringen). Für diese Art der Ansteckung spricht der Umstand, dass man die tuberculösen Geschwüre so häufig an der Lidbindehaut in der Gegend des Sulcus subtarsalis beginnen sieht, wo kleine Fremdkörper mit Vorliebe zurückgehalten werden. Man hat auch einige Fälle von primärer Tuberculose beschrieben, welche von der Conjunctiva bulbi, ja selbst von der Hornhaut ihren Ausgang nahmen. — Die primäre Tuberculose der Bindehaut kann durch lange Zeit auf diese beschränkt bleiben, ja in Ausnahmsfällen sogar spontan heilen; die Regel ist jedoch, dass von hier aus die Tuberculose auf den übrigen Organismus sich ausbreitet. Dies kann auf dem Wege der Lymphcirculation geschehen, indem zuerst die benachbarten Lymphdrüsen tuberculös erkranken. Oder es breitet sich die Krankheit nach der Continuität aus, indem durch die bacillenhältigen Thränen zuerst die Thränenwege und dann die Nasenschleimhaut inficirt werden. — Als secundär sind jene Fälle von Bindehauttuberculose zu bezeichnen, wo entweder gleichzeitig deutliche Tuberculose innerer Organe (besonders der Lungen) besteht oder wo sich die Tuberculose von der Nachbarschaft her auf die Bindehaut fortgepflanzt hat. Eine tuberculöse Erkrankung der Nasenschleimhaut kann durch die Thränenwege auf die Bindehaut übergehen. Man findet also nicht selten Bindehaut, Thränensack und Nasenschleimhaut gleichzeitig von der Tuberculose ergriffen und eine genaue Anamnese und Untersuchung vermag in der Regel festzustellen, ob die Erkrankung von der Bindehaut in die Nase hinabgekrochen ist, oder umgekehrt. — Die Bestimmung, ob die Tuberculose auf die Bindehaut beschränkt ist oder nicht, ist von der grössten Wichtigkeit für die Prognose und Therapie. Im ersten Falle wird man auf eine gründliche Entfernung alles Krankhaften den grössten Werth legen, da hiedurch der Patient dauernd von seiner Tuberculose befreit werden kann, während im zweiten Falle an eine radicale Heilung nicht zu denken ist.

Geschwüre der Bindehaut. Ausser in Folge von Tuberculose werden Geschwüre der Bindehaut auch noch bei folgenden Erkrankungen beobachtet:

a) Als Theilerscheinung einer Conjunctivitis, wie z. B. die aus den Efflorescenzen der Conj. ecz. hervorgehenden kleinen Geschwürchen oder diejenigen, welche der pustulösen Form des Katarrhs den Namen gegeben haben.

b) Nach Abstossung nekrotischer Bindehauttheile, wie bei Diphtheritis oder nach Verbrennung und Verätzung der Bindehaut. Hieher gehören auch künstliche, durch zu starkes Touchiren erzeugte Verschorfungen.

c) In Folge von Exanthemen, wie z. B. die Geschwüre, welche aus einer Blatternpustel, aus einer geplatzten Pemphigusblase der Bindehaut hervorgehen.

Digitized by Illinois College of Optometry

d) An der Conjunctiva tarsi findet man öfter eine kleine wunde Stelle der Bindehaut, aus welcher sich ein Granulationsknopf erhebt. Es handelt sich hier um ein nach innen durchgebrochenes Chalazion. In der Regel kann man eine feine Sonde durch die Granulationen hindurch in die Höhle des Chalazion einführen.

e) Ich habe einige Fälle von stark eitrig belegten Geschwüren an der Conj. bulbi oder an der halbmondförmigen Falte gesehen, welche acut entstanden waren. Dieselben gingen mit heftigen entzündlichen Erscheinungen an der Bindehaut, mit Schwellung der Lider, sowie der Lymphdrüse vor dem Ohre einher und waren von ziemlich beträchtlichen Schmerzen begleitet. Es schien mir, als ob dieselben auf Infection von aussen her, vielleicht durch Insectenstiche oder durch inficirte kleine Fremdkörper, zurückzuführen seien. Auch durch Uebertragung des Vaccinegiftes von einer Impfpustel können derartige Geschwüre entstehen (Purtscher).

f) Geschwüre, welche aus dem Zerfall von Epitheliomen der Bindehaut hervorgegangen sind.

g) Syphilitische Geschwüre. Zumeist handelt es sich um solche Substanzverluste, welche durch den Zerfall einer initialen Sclerose entstanden sind. Dieselben gehen häufig von dem freien Lidrande aus, sind jedoch auch an der Uebergangsfalte, ja selbst an der Conj. bulbi beobachtet worden. — Die Uebertragung der Syphilis auf die Bindehaut scheint am häufigsten durch Küsse zu geschehen, bei kleinen Kindern auch durch die Gewohnheit mancher Kinderwärterinnen, die verklebten Augenlider behufs Oeffnung mit Mundspeichel zu befeuchten. In einigen Ländern ist es gebräuchlich, Fremdkörper aus dem Bindehautsacke durch Auslecken zu entfernen. Einige Male hat man auch syphilitische Geschwüre beobachtet, welche durch Zerfall von Gummen der Bindehaut zu Stande gekommen waren (Hirschberg). — Die syphilitischen Geschwüre der Bindehaut gehören zu den grossen Seltenheiten.

VIII. Verletzungen der Bindehaut.

§ 21. Von den so häufig vorkommenden Verletzungen der Bindehaut werden folgende Arten beobachtet:

a) Fremdkörper im Bindehautsacke. Kleinere Fremdkörper, wie Staubkörner, Partikel von Kohle oder Asche, welche bei Gelegenheit einer Eisenbahnfahrt so oft in's Auge gerathen, Flügeldecken kleiner Käfer u. s. w., fallen zunächst auf die Oberfläche des Bulbus und werden von hier beim Lidschlage durch das obere Lid weggewischt. Sie haften dann gewöhnlich an der inneren Fläche des oberen Lides, und zwar meist unweit des freien Lidrandes, da, wo eine seichte Furche, der Sulcus subtarsalis, dem Lidrande parallel verläuft und die Fremdkörper aufnimmt. Die oft ziemlich beträchtlichen Schmerzen, welche ein solcher Fremdkörper verursacht, gehen nicht von der Bindehaut selbst aus, welche sehr wenig empfindlich ist, sondern von der Hornhaut, indem der Fremdkörper bei jedem Lidschlage über die Hornhaut hingeführt wird und dieselbe kratzt. Daher setzen die Schmerzen aus, so lange das Auge

Digitized by Illinois College of Optometry

ruhig geschlossen gehalten wird. Es gelingt leicht, nach Umstülpung des Lides den Fremdkörper zu entfernen.

In anderen Fällen bohren sich kleine, spitze Fremdkörper in die Conj. bulbi ein und können daselbst lange verweilen. Pulverkörner heilen dauernd in die Bindehaut des Augapfels ein, ohne weitere Reizzufälle zu veranlassen und können daher in der Bindehaut belassen werden. Grössere Fremdkörper werden nur dann im Bindehautsacke zurückgehalten, wenn sie in die obere Uebergangsfalte gerathen. Hier bleiben sie auch während des Lidschlages ruhig liegen, reizen die Hornhaut nicht und verursachen daher wenig Beschwerden. Erst nach einiger Zeit rufen sie die Erscheinungen eines chronischen Bindehautkatarrhs hervor.

b) Continuitätstrennungen der Bindehaut kommen nicht selten vor und sind oft von ausgedehnter Blutunterlaufung (Ecchymose) begleitet. Wenn die Wundränder nicht zu sehr zerfetzt sind, kann man die Bindehautwunde durch eine Naht vereinigen.

c) Verbrennungen und Verätzungen der Bindehaut sind ziemlich häufig. Die Verbrennung erfolgt durch heisses Wasser oder Dämpfe, durch heisse Asche (besonders oft Cigarrenasche), explodirendes Pulver, anschlagende Flammen, geschmolzenes Metall u. s. w. Von den Verätzungen, welche sowohl durch Säuren als durch Alkalien geschehen können, sind die durch Kalk entstandenen die häufigsten. Der Kalk geräth gewöhnlich in Form von Mörtel in das Auge.

Die Wirkung der Verbrennung ist die gleiche wie die der Verätzung: die Bindehaut wird an den getroffenen Stellen zerstört, verschorft. Diese Stellen treten als graue oder weisse Flecken inmitten der nicht verschorften, gerötheten und geschwellten Bindehaut hervor. Die Schorfe stossen sich durch demarkirende Eiterung ab, und die darnach zurückbleibenden, granulirenden Substanzverluste in der Bindehaut heilen durch Herbeiziehung der benachbarten gesunden Bindehaut. Der Ausgang ist also stets Narbenbildung. Dieselbe kann zu einer Verkleinerung des Bindehautsackes und zur Verwachsung der Lider mit dem Bulbus (Symblepharon) führen.

Die Prognose einer Verbrennung oder Verätzung bezüglich der Erhaltung des Sehvermögens hängt in erster Linie von dem Verhalten der Hornhaut ab, welche bei ausgedehnter Verletzung der Bindehaut wohl stets mitbetroffen ist. In zweiter Linie erst kommen die Substanzverluste an der Bindehaut selbst in Betracht, insofern die daraus hervorgehenden Verwachsungen später die Function des Auges mehr oder weniger stören können.

Digitized by Illinois College of Optometry

Die Therapie erfordert, wenn man kurze Zeit nach der Verätzung das Auge in Behandlung bekommt, vor Allem die vollständige Entfernung der etwa noch vorhandenen ätzenden Substanz. Man entfernt feste Partikel mit einem Leinwandläppchen oder einer Pincette und wäscht den Bindehautsack mit Wasser in mässigem Strahle gründlich aus. Hierauf tropft man etwas Oel ein und lässt kalte Umschläge machen.

Im weiteren Verlaufe einer Verbrennung oder Verätzung handelt es sich darum, die nachfolgende Entzündung durch kalte Umschläge, Atropin, Verband u. s. w. einzudämmen. Nach Abstossung der verschorften Partien gilt es, die daraus hervorgehenden Verwachsungen auf das kleinste Maass zu beschränken. Zu diesem Zwecke zieht man häufig die Lider vom Bulbus ab, um das Verwachsen zweier gegenüberliegender Wundflächen mit einander zu verhüten. Geht der Substanzverlust so weit, dass er auch die Uebergangsfalte mit in sich begreift, so ist eine Verwachsung zwischen Lid und Bulbus vom Fornix aus (Symblepharon posterius) auf keine Weise zu verhüten; es muss dieselbe später, so weit es angeht, operativ beseitigt werden.

Zuweilen werden Fremdkörper absichtlich in's Auge gebracht. Hiezu gehören vor Allem die sogenannten Krebsaugen, Lapides cancrorum. Dies sind flache Kalkconcremente aus dem Magen der Krebse, welche sich beim Volke einer grossen Beliebtheit zur Entfernung von Fremdkörpern aus dem Auge erfreuen. Das Krebsauge wird zwischen Lid und Bulbus gebracht und dann über die Hornhaut hingeschoben, wobei es hier befindliche Fremdkörper mechanisch mitnehmen kann. Zuweilen geschieht es bei dieser Manipulation, dass das Krebsauge in den oberen Fornix gleitet und dort unbeachtet liegen bleibt. Man findet es dann nach Monaten, ja selbst nach Jahren, ganz eingehüllt in die Wucherungen der chronisch entzündeten Bindehaut. — Auch zum Zwecke der Simulation von Augenleiden werden zuweilen Fremdkörper, wie: Sand, Asche, von der Mauer abgekratzter Anwurf u. dgl., absichtlich in's Auge gebracht, wo sie Bindehautkatarrh hervorrufen. — Ueber Raupenhaare im Bindehautsacke siehe § 74, Ophthalmia nodosa.

Nach Einwirkung reizender Substanzen auf das Auge, sei es scharfer Dämpfe, sei es Flüssigkeiten, welche in das Auge spritzen, entsteht eine acute Conjunctivitis traumatica, welche sich durch intensive Röthung der Bindehaut mit starker Lichtscheu, Thränenfluss und Schmerzen kundgibt, wozu sich in heftigen Fällen ödematöse Schwellung der Lider gesellt. Unter dem gleichen Bilde verläuft jene Bindehautentzündung, welche nach Einwirkung intensiven Lichtes auftritt, z. B. bei Blendung durch Schnee (Schneeblindheit) oder durch elektrisches Bogenlicht (Ophthalmia electrica). Man findet hier in heftigen Fällen nebst der Entzündung der Bindehaut auch Verengerung der Pupille, sowie leichte Trübungen und Erosionen der Hornhaut. Diese Erscheinungen werden gleich dem Erythem der Haut, welches in Folge von Insolation entsteht, durch die Wirkung der ultravioletten, chemisch wirksamen Strahlen des Lichtes hervorgerufen (Widmark). — Diese Fälle von Conjunctivitis traumatica pflegen trotz der stürmischen Erscheinungen, welche sie im Beginne darbieten, binnen wenigen Tagen ohne weitere Folgen zu heilen.

Digitized by Illinois College of Optometry

IX. Flügelfell.

§ 22. *Symptome und Verlauf.* Das Flügelfell (Pterygium) ist eine dreieckige Schleimhautfalte, welche von der Conjunctiva bulbi aus auf die Hornhaut hinüberzieht, und zwar an deren nasaler oder temporaler Seite (Fig. 35). Die stumpfe Spitze des Dreieckes liegt in der durchsichtigen Hornhaut, mit welcher sie fest und unverschieblich verwachsen ist. Die Basis des Dreieckes breitet sich in der Conj. bulbi aus, in welche sie ohne scharfe Grenze übergeht. Die Spitze wird als Kopf, der auf der Sclera liegende Abschnitt als Körper des Pterygiums bezeichnet. Der zwischen beiden liegende Theil, welcher dem Hornhautrande entspricht, ist der „Hals“ des Flügelfelles. Hier ist die Begrenzung der Bindehautfalte am schärfsten, indem die Ränder derselben umgeschlagen sind, so dass man eine feine Sonde (Fig. 35 *S*) ein Stück weit darunterschieben kann. — Das frische Flügelfell ist succulent und reich an Blutgefässen, welche von der Basis convergirend gegen die Spitze hinziehen und dem Pterygium seine röthliche Farbe verleihen. Von der Aehnlichkeit in Form und Geäder mit den Flügeln mancher Insecten (Hymenopteren) ist der Name Flügelfell, Pterygium*), hergeleitet. Die das Flügelfell bildende Bindehautfalte ist straff gespannt, so dass eine Anzahl radiär ziehender Furchen (Riefen) entsteht; auch findet man bei Pterygien, welche an der nasalen Seite sitzen, oft die halbmondförmige Falte ganz verstrichen und in den Körper des Pterygiums mit einbezogen (Fig. 35).

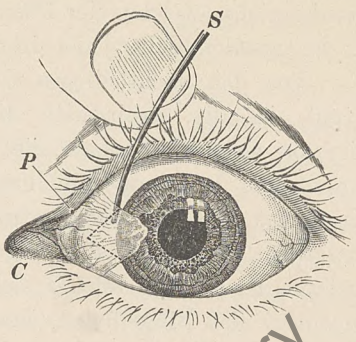

Fig. 35.
Pterygium. — Unter den Rand des Pterygiums ist eine Sonde *S* geführt. Die punktirte Linie zeigt die Schnittführung bei Abtragung des Pterygiums an. *C* Karunkel; die angrenzende halbmondförmige Falte ist durch den Zug des Pterygiums ausgeglättet und daher nicht zu sehen. *P* oberer Thränenpunkt.

Man muss im Verlaufe des Pterygiums zwei Stadien unterscheiden. Zuerst wächst das Pterygium allmälig, im Laufe von Jahren, immer weiter auf die Hornhaut, deren Centrum es erreichen oder sogar überschreiten kann — progressives Pterygium. Endlich kommt das Pterygium zum Stillstande, so dass es nun für immer an derselben Stelle der Hornhaut fixirt bleibt — stationäres Pterygium. Die Unterscheidung, ob es sich im gegebenen Falle um ein progressives oder stationäres Pterygium handelt, geschieht hauptsächlich nach dem

*) πτέρυξ. Flügel.

Digitized by Illinois College of Optometry

Verhalten der Spitze desselben. Diese zeigt sich im progressiven Stadium eingefasst von einem grauen, gefässlosen Saum, welcher dick und sulzig aussieht. Beim stationären Pterygium ist dieser Randsaum dünn und narbenähnlich geworden und das ganze Pterygium ist dünn, blass, fast gefässlos, sehnenartig.

Das Pterygium findet sich nur in der Lidspaltenzone der Hornhaut, und zwar am häufigsten an der nasalen Seite derselben; wenn hier schon eines besteht, kann sich ein zweites auch an der temporalen Seite bilden. Die beiden Pterygien können selbst in der Mitte der Hornhaut zusammenstossen. Niemals wird ein echtes Pterygium am oberen oder unteren Rande der Hornhaut beobachtet, dagegen werden nicht selten beide Augen gleichzeitig vom Pterygium befallen, so dass man zuweilen Kranke sieht, welche vier Pterygien (je eines an der temporalen, eines an der nasalen Seite jeder Hornhaut) tragen.

Von den nachtheiligen Folgen, welche ein Pterygium mit sich bringt, ist die schlimmste die Beeinträchtigung des Sehvermögens. Dieselbe tritt ein, sobald die Spitze des Pterygiums in den Pupillarbereich der Hornhaut hineinragt, und nimmt zu in dem Maasse, als die Spitze dem Hornhautcentrum sich nähert. Das Pterygium bedingt ausserdem oft durch die Zerrung, welche es verursacht, einen Reizzustand des Auges, welcher sich namentlich durch starke Injection und Succulenz des Flügelfelles (katarrhalische Entzündung desselben) kundgibt. Ferner bildet das Pterygium eine auffallende Entstellung, namentlich wenn es stark geröthet ist, und endlich kann es auch eine Beweglichkeitsbeschränkung des Augapfels verursachen. Wenn z. B. das Pterygium an der nasalen Seite der Hornhaut sitzt und das Auge stark nach aussen gewendet werden soll, so wird das Auge in seiner Bewegung durch das sich anspannende Pterygium aufgehalten werden. Es geht deshalb weniger weit nach der Seite als das andere gesunde Auge, so dass in Folge unrichtiger Einstellung binoculäres Doppeltsehen entstehen kann.

Aetiologie. Das Pterygium ist nichts Anderes, als eine auf die Hornhaut hinübergezogene und daselbst fixirte Bindehautfalte. Die Veranlassung dazu geht von der Pinguecula aus. Der Degenerationsprocess, welcher hier besteht, schiebt sich zuerst bis in den Limbus und dann allmälig auf die Hornhaut selbst vor. Die Pinguecula wächst also gleichsam auf die Hornhaut hinüber und zieht dabei die Bindehaut nach sich. Da das Pterygium aus dem Lidspaltenfleck hervorgeht, erklärt es sich, warum es gleich diesem nur am nasalen und temporalen Rande der Hornhaut vorkommt. — Sowie der Lidspaltenfleck im Laufe der Jahre durch die Schädlichkeiten entsteht, welche

Digitized by Illinois College of Optometry

die Bindehaut im Bereiche der Lidspalte treffen, so gilt das Gleiche in noch höherem Maasse für das Pterygium. Man findet es daher nur bei älteren Leuten, und zwar besonders, wenn sie sich dem Wind und Staub viel aussetzen, wie Landleute, Kutscher, Maurer, Steinmetze u. s. w., während unter den wohlhabenden Classen das Pterygium zu den Seltenheiten gehört. Durch die Hinüberzerrung der Bindehaut auf die Hornhaut erklärt sich die dreieckige Form der Falte, ihr umgeschlagener Rand, sowie ihre starke Anspannung in horizontaler Richtung.

Therapie. Die Therapie des Pterygiums besteht in der Abtragung desselben nach der Methode von Arlt. Man fasst das Pterygium mit einer gezähnten Pincette an seinem Halse, wo der umgeschlagene Rand gestattet, das Pterygium theilweise von seiner Unterlage abzuheben. Von hier aus präparirt man den auf der Hornhaut liegenden Kopf ab, indem man sich streng an die Grenze zwischen dem Gewebe des Pterygiums und der Hornhaut hält. Namentlich muss man auch den grauen, sulzigen Saum an der Spitze des Pterygiums recht sorgfältig, eventuell durch Abschaben entfernen. Wenn der ganze Kopf bis zum Limbus hin von der Hornhaut abgelöst ist, umgrenzt man dieses Stück, indem man von dem oberen und unteren Rande des Halses aus zwei convergirende Schnitte in den Körper des Pterygiums hineinführt (Fig. 35, die punktirte Linie). Auf diese Weise wird ein rhombisches Stück, enthaltend den Kopf und einen Theil des Körpers, excidirt, und es bleibt eine Wundfläche zurück, deren eine Hälfte in der Hornhaut, die andere in der Conj. bulbi liegt. Die Letztere wird dadurch gedeckt, dass durch 1—2 Knopfnähte der obere und der untere Schnittrand mit einander vereinigt werden. Die Wunde an der Hornhaut heilt durch Uebernarbung, wobei für immer eine Trübung zurückbleibt. Die genaue Vernähung der Bindehautwunde, besonders zunächst dem Limbus, ist von der grössten Wichtigkeit, weil sonst die Bindehaut neuerdings auf die wunde Hornhautoberfläche hinüberwächst und damit das Pterygium recidivirt. Uebrigens sind auch nach sorgfältig ausgeführter Operation Recidiven nicht selten und erfordern dann eine nochmalige Abtragung.

Die Abtragung ist in jedem Falle von progressivem Pterygium indicirt. Wenn auch das Pterygium noch klein ist, so kann man doch nicht wissen, ob es nicht bis in den Pupillarbereich der Hornhaut hineinwachsen wird. Man bewahrt daher lieber rechtzeitig durch Abtragen desselben das Sehvermögen vor Schaden. Hat sich das Pterygium einmal so weit dem Centrum der Hornhaut genähert, dass es Sehstörung veranlasst, so wird diese durch die Abtragung wohl vermindert, aber

Digitized by Illinois College of Optometry

nicht vollkommen behoben, da diejenige Stelle der Hornhaut, welche vom Pterygium eingenommen war, niemals wieder ganz durchsichtig wird. Auf jeden Fall aber werden die begleitenden Reizerscheinungen, die Beweglichkeitsbeschränkung und die Entstellung durch die Abtragung beseitigt. — Ein stationäres Pterygium erfordert nicht unbedingt die Abtragung; man wird sich da hauptsächlich nach den Wünschen des Patienten bezüglich der Beseitigung der Entstellung u. s. w. richten.

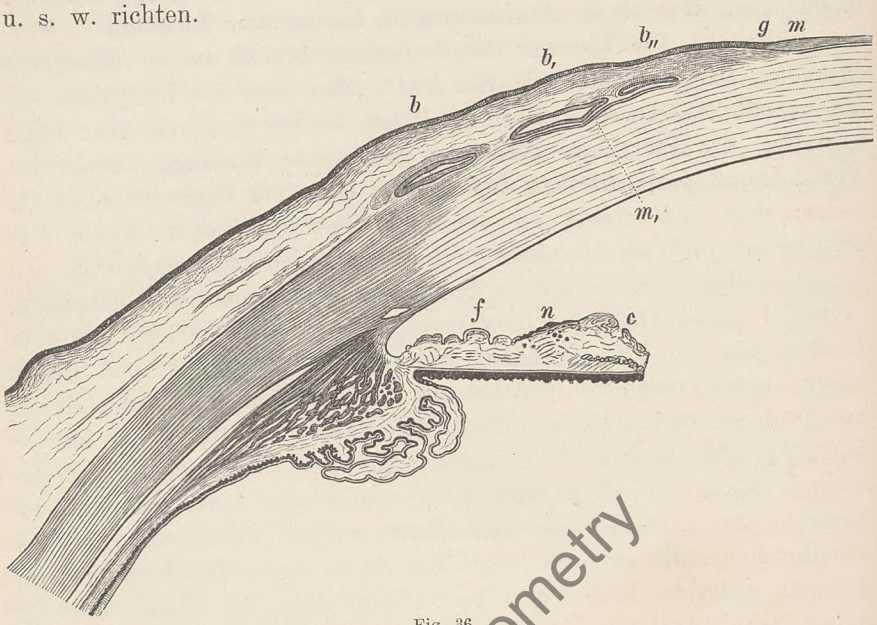

Fig. 36.

Längsschnitt durch ein Flügelfell. Vergr. 12/1. — Die Spitze des Flügelfelles ist durch das Ende der Bowman'schen Membran bei *m* gekennzeichnet; bei *g* ist die Grenze zwischen Bindehaut- und Hornhautepithel. Bei *b*, b_1, b_{11} liegen von Epithel ausgekleidete Hohlräume, welche sich zwischen Flügelfell und Hornhautoberfläche einschieben und die durch den Schnitt nahe ihrem blinden Ende getroffen worden sind. Unter denselben ist bei m_1 ein Rest der Bowman'schen Membran zu sehen. — Das Auge hatte eine weite Pupille. In Folge dessen erscheint die Iris auf dem Durchschnitte kurz und dick; der Pupillartheil fällt steil, sogar überhängend zur vorderen Linsenkapsel ab, so dass das retinale Pigmentblatt der Iris durch denselben verdeckt wird (vergl. Fig. 84). An der vorderen Irisfläche fallen die stark gewulsteten Contractionsfalten *f* auf, ferner die Mündung einer Crypte *c* und endlich eine Ansammlung von pigmentirten Zellen *n* in den oberflächlichen Schichten, welche einem braunen Flecke in der sonst blauen Iris entsprechen (Naevus iridis).

Die älteren Schriftsteller unterscheiden ein Pterygium crassum (vasculosum, carnosum, sarcomatosum) und ein Pterygium tenue (membranaceum). Ersteres entspricht einem katarrhalisch entzündeten und daher rothen und dicken Pterygium, letzteres einem stationären, welches dünn und sehnig geworden ist. — Das Flügelfell erweist sich histologisch als identisch mit der Conjunctiva bulbi, von der es ja nur eine hervorgezerrte Falte ist. Es besteht der Hauptsache nach aus fibrillärem Bindegewebe, welches von dem Epithel der Bindehaut überzogen ist; nur die Spitze des Flügelfelles ist oft von Hornhautepithel überzogen, unter welches sich das Flügelfell gleichsam vorschiebt (Fig. 36 *g*). Im Gewebe

Digitized by Illinois College of Optometry

des Flügelfelles finden sich neugebildete tubulöse Drüsen, sowie grössere, von Epithel ausgekleidete Hohlräume (b, b_1, b_{11}); aus beiden können sich kleine Cysten entwickeln. Die Bowman'sche Membran ist unter dem Flügelfelle zum grössten Theile zu Grunde gegangen, ja selbst die obersten Hornhautlamellen sind hie und da durch das Gewebe des Pterygiums ersetzt. Daraus erklärt sich, dass auch nach Abtragung des Pterygiums die Hornhaut ihre normale Durchsichtigkeit nicht wieder gewinnt.

Arlt hat das Verdienst, die Operation des Pterygiums zu einer erfolgreichen gemacht zu haben, indem er zuerst die Nothwendigkeit der Vereinigung der gesetzten Bindehautwunde darthat. Vor ihm hatte man sich mit der einfachen Abtragung begnügt und nach derselben so häufig Recidiven des Flügelfelles bekommen, dass die Operation bei Vielen ganz in Verruf gekommen war. — Die Vereinigung der Bindehautwunde durch die Naht wird bei sehr breiten Pterygien schwierig oder unmöglich. Man führt dann Entspannungsschnitte durch die angrenzende Bindehaut, um das Herbeiziehen derselben zu erleichtern; in die Lücken, welche durch die Entspannungsschnitte gesetzt werden, kann man die Spitze des Pterygiums hineinnähen, anstatt dieselbe wegzuschneiden.

Pseudopterygium (Narbenpterygium). Man beobachtet zuweilen in Folge entzündlicher Processe Fixirung einer Bindehautfalte auf der Hornhaut, wodurch ein dem wahren Pterygium ähnliches Bild entsteht. Es bestehe z. B. acute Bindehautblennorrhoe mit starker Chemosis und einem grösseren randständigen Hornhautgeschwüre. Der chemotische Bindehautwulst legt sich auf die Geschwürsfläche und verwächst mit dieser. Nach Ablauf der Entzündung geht die Schwellung der Bindehaut zurück, der chemotische Wulst verschwindet; aber dort, wo er eine Verbindung mit der Hornhaut eingegangen ist, bleibt die Bindehaut dauernd an die Hornhaut fixirt. Man sieht dann eine dreieckige, von Bindehaut gebildete Falte über den Limbus auf die Hornhaut hinüberziehen und sich dort befestigen. Gewöhnlich kann man mit einer feinen Sonde an der dem Limbus entsprechenden Stelle der Falte ganz unter derselben hindurchgehen, als Zeichen, dass die Falte nur mit ihrer Spitze und nicht in ihrer ganzen Ausdehnung mit der Unterlage verwachsen ist. Dies ist das wichtigste Unterscheidungszeichen zwischen echtem und falschem Pterygium; ein anderes besteht darin, dass das Pseudopterygium nicht wie das echte auf der Hornhaut weiter wächst, sondern an jener Stelle der Hornhaut, an welcher es angewachsen ist, für immer fixirt bleibt. Das Pseudopterygium nähert sich seiner Entstehung und seinem Verhalten nach mehr dem Symblepharon, als dem echten Pterygium.

Die Pseudopterygien werden nicht blos nach acuter Blennorrhoe, sondern auch nach Diphtheritis, nach Verbrennung, Verätzung, Irisvorfällen, Abtragung von Neugebilden u. s. w. beobachtet. Es ist klar, dass dieselben nicht nur an der äusseren und inneren, sondern an jeder beliebigen Seite der Hornhaut entstehen können. Die nach acuter Blennorrhoe zurückbleibenden Pseudopterygien finden sich zumeist nach oben, die nach Verbrennung u. dgl. am häufigsten im unteren Theile (dem Lidspaltenbezirke) der Hornhaut.

Eine andere Art von Pseudopterygium entsteht nach einer chronischen, oberflächlichen Ulceration der Randtheile der Hornhaut (Keratitis marginalis superficialis, Fig. 60). Durch die Vernarbung, welche auf die Geschwürsbildung folgt, wird die Bindehaut auf die Hornhaut immer mehr hinübergezogen. Diese Pseudo-

Digitized by Illinois College of Optometry

pterygien sind den echten Pterygien sehr ähnlich, denn sie wachsen gleich diesen langsam auf der Hornhaut weiter und sind nicht, wie die anderen Pseudopterygien, am Limbus vollständig hohl liegend. Die Unterscheidung dieser Pseudopterygien von den echten kann nur dadurch geschehen, dass man an den vom Pterygium freien Randtheilen der Hornhaut den geschwürigen Process oder dessen Folgen (oberflächliche Hornhauttrübung) nachweist.

Kleine Pseudopterygien können ohne Nachtheil unberührt gelassen werden; grössere pflegt man nach Art der echten Pterygien abzutragen und die darnach zurückbleibende Wunde in der Bindehaut durch Nähte zu vereinigen. In jenen Fällen, wo an der dem Limbus entsprechenden Stelle das Pseudopterygium nicht mit der Bulbusoberfläche verwachsen ist, kann die Abtragung und Naht entfallen; es genügt die einfache Loslösung der Spitze des Pseudopterygiums von der Hornhaut, worauf sich dasselbe von selbst zurückzieht und durch Schrumpfung verschwindet.

Es kommt zuweilen vor, dass ein alter Pannus, der sich bereits in Bindegewebe umgewandelt hat, nur durch lockeres Zellgewebe mit der unterliegenden Hornhaut in Verbindung steht und dadurch eine gewisse freie Beweglichkeit erlangt, so dass er gleichzeitig mit der Conj. bulbi auf der Unterlage hin und her geschoben werden kann. Auch dadurch kann ein dem Pterygium ähnliches Gebilde entstehen.

X. Symblepharon.

§ 23. *Symptome.* Unter Symblepharon*) versteht man die narbige Verwachsung der Conj. palpebrarum mit der Conj. bulbi. Man bemerkt beim Versuche, das Lid vom Bulbus abzuziehen, dass an einer oder mehreren Stellen von der inneren Fläche des Lides Stränge zur Oberfläche des Bulbus hinziehen, sich anspannen und die vollständige Abziehung des Lides verhindern. Diese Stränge sehen zumeist sehnig, seltener fleischig aus und können nicht blos an die Conj. sclerae, sondern selbst an die Hornhautoberfläche sich ansetzen. Wenn die Verwachsung der beiden Bindehautflächen nach der Peripherie hin bis in den Fornix reicht, so bezeichnet man dies als Symblepharon posterius (Fig. 37 *B*). Erstreckt sich die Verwachsung nicht so weit, so dass die Narbenstränge brückenartig zwischen Lid und Augapfel sich ausspannen und man unter denselben eine Sonde entlang dem Fornix zwischen Lid und Bulbus hindurchführen kann, so heisst dies Symblepharon anterius (Fig. 37 *A*). Diese Unterscheidung ist aus praktischen Gründen aufgestellt worden, indem das S. anterius leicht, das S. posterius schwer oder gar nicht durch Operation zu heilen ist. S. totale ist die nur selten vorkommende gänzliche Verwachsung zwischen Lidern und Bulbus.

Aetiologie. Das Symblepharon entsteht dann, wenn sich an zwei gegenüberliegenden Stellen der Bindehaut des Lides und des Augapfels

*) σύν und βλέφαρον, Lid.

Digitized by Illinois College of Optometry

wunde Flächen befinden, welche einander berühren und in Folge dessen miteinander verwachsen. Mit Nothwendigkeit wird diese Verwachsung erfolgen, wenn die beiden Wundflächen bis in den Fornix reichen und daselbst in einander übergehen, indem zwei unter einem spitzen Winkel zusammenstossende Wundflächen stets von diesem Winkel aus sich vereinigen. Die Veranlassung zur Bildung von Wundflächen an der Bindehaut ist durch Verbrennungen, Verätzungen, Diphtheritis, Operationen, Geschwüre aller Art u. s. w. gegeben.

In einem etwas anderen Sinne wird der Ausdruck Symblepharon auch gebraucht für die Verkürzung der Bindehaut, welche durch allmälige Schrumpfung derselben eintritt. In diesem Falle handelt es sich also nicht um Verwachsung zwischen zwei wunden Bindehaut-

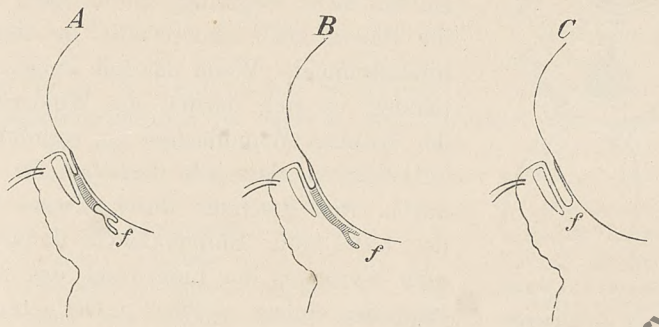

Fig. 37.
Symblepharon. Schematisch. — *A* S. anterius, *B* S. posterius durch Verwachsung, *C* S. posterius durch Schrumpfung, *f* Fornix.

flächen, sondern um eine allmälige Verkleinerung des Bindehautsackes. Zuerst glätten sich die Falten des Uebergangstheiles aus; die Bindehaut des Lides zieht direct zum Bulbus hinüber (Fig. 37 *C*) und spannt sich beim Abziehen des Lides in senkrecht streichenden Falten an. In vorgeschrittenen Fällen ist der Bindehautsack zu einer ganz seichten Rinne zwischen Augapfel und Lid geworden. Da die Verkürzung der Bindehautoberfläche in Folge von Schrumpfung sich immer zuerst durch Verschwinden der Uebergangsfalte geltend macht, so gehören alle diese Fälle zum Symblepharon posterius. Diese Art von Symblepharon wird vor Allem nach Trachom, ferner in den seltenen Fällen von Pemphigus conj. beobachtet.

Ganz leichte Fälle von Symblepharon bringen keine nennenswerthen üblen Folgen mit sich. Bei stärkeren Verwachsungen werden sowohl die freie Oeffnung der Lider als auch die Excursionen des Auges behindert, wodurch das Sehen gestört wird. Dadurch, dass bei den

Digitized by Illinois College of Optometry

Bewegungen des Auges an den Verwachsungsstellen gezerrt wird, befindet sich das Auge in gereiztem Zustande. Wenn die Verwachsungen in den Bereich der Lidspalte sich erstrecken, sind sie entstellend, und wenn sie bis auf die Hornhaut reichen, können sie das Sehvermögen beeinträchtigen. Durch ausgedehnte Verwachsungen werden zuweilen die Lider so fixirt, dass ein vollständiger Schluss derselben unmöglich wird; es entsteht Lagophthalmus mit seinen nachtheiligen Folgen für die Hornhaut. Mit totalem Symblepharon ist selbstverständlich auch vollständige Erblindung (bis auf quantitative Lichtempfindung) verbunden.

Therapie. Dieselbe ist operativ. Die Fälle von S. anterius sind leicht zu heilen. Man durchtrennt die Verwachsung zwischen Lid und Bulbus recht sorgfältig, damit man weder in die Sclera noch andererseits in den Tarsus hineinschneide. Wenn das Lid freigemacht ist, handelt es sich darum, ein Wiederverkleben der frischen Wundflächen zu verhindern und zu bewirken, dass jede derselben für sich vernarbe. Dies geschieht durch öfteres Abziehen des Lides vom Bulbus sowie dadurch, dass man zwischen die Lider und das Auge ein Läppchen einlegt, welches in Oel getaucht oder mit Salbe bestrichen ist.

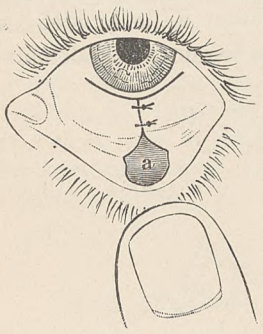

Fig. 38.
Operation eines Symblepharon posterius. — Die Wunde in der Lidbindehaut *a* ist offen geblieben, die in der Bindehaut des Augapfels durch zwei Knopfnähte vereinigt. Um die Bindehaut herbeiziehen zu können, wurde vom oberen Ende der Wunde nach aussen und nach innen je ein Entspannungsschnitt entlang dem Hornhautrande geführt.

Beim S. posterius beginnt man ebenfalls mit der Trennung der Verwachsung bis in den Fornix hinab. Man sieht dann, wenn man das Lid vom Bulbus abzieht, zwei congruente Wundflächen, die eine am Bulbus, die andere am Lide (Fig. 38). Dieselben stossen im Fornix aneinander und würden von diesem aus wieder verwachsen, wenn man nicht dafür sorgte, dass eine der Wundflächen mit Bindehaut überkleidet wird, so dass der einen Wundfläche eine mit Epithel überzogene Stelle gegenüberliegt. Man wählt zur Ueberkleidung die Wunde am Bulbus, weil die Bindehaut des Augapfels leicht verschieblich ist, während die Bindehaut des Lides unverschieblich am Tarsus haftet. Man lockert die Bindehaut des Bulbus zu beiden Seiten der Wunde, zieht sie über diese herüber und vereinigt sie durch Suturen. Besondere Sorgfalt muss auf die Vereinigung der Wunde nächst dem Fornix verwendet werden. — Wenn nach Durchtrennung der Verwachsungen die Wundfläche am Bulbus so gross ist, dass sie auf keine Weise mit Bindehaut überkleidet

Digitized by Illinois College of Optometry

werden kann, so wird auf jeden Fall Wiederverwachsung erfolgen. Fälle von ausgedehntem S. posterius und selbstverständlich auch Fälle von S. totale sind daher unheilbar. Das Gleiche gilt auch für das durch allmälige Schrumpfung der Bindehaut entstandene Symblepharon.

Man operirt das Symblepharon zuweilen auch in Fällen, wo das Auge erblindet und geschrumpft ist, um ein künstliches Auge einlegen zu können.

Um Fälle von S. posterius mit ausgedehnter Verwachsung operiren zu können, hat man verschiedene Methoden ersonnen. Analog der Operation der Syndaktylie hat Himly zuerst entlang dem Fornix die Verwachsung durchstochen und daselbst einen Bleidraht durchgeführt. Bei längerem Verweilen des Drahtes kleidet sich der Canal mit Epithel aus (ähnlich wie der Stichcanal im Ohrläppchen beim Tragen eines Ohrgehänges), so dass das S. posterius in ein S. anterius verwandelt wird und gleich diesem durch einfache Trennung der Verwachsung operirt werden kann. — Einige haben versucht, einen durch Ablösung des S. gesetzten grösseren Substanzverlust am Bulbus dadurch zu decken, dass sie die herbeizuziehende Bindehaut durch Entspannungsschnitte beweglich machten, oder dadurch, dass sie gestielte Lappen aus der Bindehaut bildeten und auf der Wunde befestigten (Teale, Knapp). Andere (Stellwag, Wolfe) haben auf die wunde Stelle Schleimhautstückchen von anderen Orten (Bindehaut eines anderen Auges, Schleimhaut von den Lippen, aus dem Munde, aus der Vagina, auch Schleimhaut von Thieren) als stiellose Lappen gepfropft und Anheilung erzielt. Wieder Andere nehmen sogar die äussere Haut zur Deckung des Substanzverlustes, sei es in Form kleiner aufgepfropfter Läppchen, sei es als gestielter Lappen aus der Lidhaut, den man vermittelst eines Fensters, das in das Lid geschnitten wird, zwischen dieses und den Bulbus einschiebt (Kuhnt, Snellen). — Im Allgemeinen muss man sagen, dass bei ausgedehnten Verwachsungen sämmtliche Methoden nur geringe Erfolge aufzuweisen haben, indem durch spätere Schrumpfung der Bindehaut das Symblepharon gewöhnlich wiederkehrt.

XI. Xerosis.

§ 24. *Symptome.* Als Xerosis*) conjunctivae bezeichnet man eine Veränderung der Bindehaut, welche darin besteht, dass die Bindehaut trocken ist. Ihre Oberfläche ist an den xerotischen Stellen fettig glänzend, von weisslicher Farbe und sieht entweder epidermisähnlich aus, oder ist wie mit eingetrocknetem Schaum bedeckt. Die Bindehaut ist daselbst dicker, weniger geschmeidig und legt sich in steife Falten. Die Thränen fliessen über die erkrankten Stellen, ohne sie zu benetzen, in den schweren Fällen aber ist auch die Thränensecretion versiegt. — Eine analoge Veränderung wird auch an der Hornhaut beobachtet, deren Oberfläche matt, glanzlos und trocken aussieht, während gleichzeitig das Parenchym der Hornhaut seine Durchsichtigkeit verloren hat (Xerosis corneae).

*) ξηρός, trocken.

Digitized by Illinois College of Optometry

Aetiologie. Die Fälle, in welchen Xerose beobachtet wird, theilen sich in zwei Gruppen. In der ersten ist die Xerose die Folge einer localen Erkrankung des Auges, in der zweiten ist sie die Begleiterscheinung eines allgemeinen Leidens.

Xerose in Folge localer Erkrankung des Auges findet sich:

a) Bei narbiger Degeneration der Bindehaut. Am häufigsten wird sie als Endausgang des Trachoms, seltener nach Diphtheritis, Pemphigus, Verbrennungen u. s. w. beobachtet. Sie beginnt fleckweise, kann sich aber schliesslich über die ganze Bindehaut und auch über die Hornhaut verbreiten. In letzterem Falle erblindet das Auge, da die xerotische Hornhaut sich trübt. Diese Form der Xerose ist unheilbar.

b) Die mangelnde Bedeckung der Bindehaut, so dass die letztere beständig mit der Luft in Contact ist, kann gleichfalls zur Xerose führen. Dies kommt vor bei Ektropium und bei Lagophthalmus (Unvollständigkeit des Lidschlusses). Im ersten Falle ist es die blossliegende Bindehaut des Tarsus, im zweiten die im Bereiche der Lidspalte liegenden Theile der Scleralbindehaut und der Hornhaut, welche von einem verdickten, trockenen, epidermisähnlichen Epithel überzogen sind, wodurch sie sich gleichsam gegen die Vertrocknung ihrer tieferen Lagen schützen. In solchen Fällen kann nur dann Hilfe gebracht werden, wenn es gelingt (durch einen operativen Eingriff), der blossliegenden Bindehaut oder Hornhaut ihre normale Bedeckung wieder zu verschaffen.

Die Xerose in Folge einer allgemeinen Erkrankung tritt in einer leichten und in einer schweren Form auf:

a) Die leichte Form begleitet die Hemeralopie (Nachtblindheit). Gleichzeitig mit dieser eigenthümlichen Sehstörung (siehe § 104) findet man an der äusseren und inneren Seite der Conj. bulbi kleine, dreieckige Stellen, welche wie mit feinem, eingetrocknetem Schaum bedeckt sind und durch die Thränen nicht befeuchtet werden (Bitot). Diese Krankheit befällt erwachsene Personen.

b) Die schwere Form begleitet die Keratomalacie (siehe § 38). Die Xerose tritt auch hier zunächst im Lidspaltenbezirke der Bindehaut auf, verbreitet sich aber später auf die Hornhaut, welche eitrig zerfällt. Die Krankheit befällt nur Kinder, welche dann oft unter den Erscheinungen einer schweren Allgemeinerkrankung sterben. — Es wird vermuthet, dass die leichte und die schwere Form nur verschiedene Grade einer und derselben Krankheit sind, deren eigentliches Wesen uns noch unbekannt ist. Die Xerose, welche in diesen Fällen die bis dahin vollkommen gesunde Bindehaut und Hornhaut befällt, muss als die Folge einer Ernährungsstörung angesehen werden, welche die

Digitized by Illinois College of Optometry

Krankheit gesetzt hat. Sie ist deshalb für uns besonders als Symptom dieser allgemeinen Erkrankung wichtig, gegen welche sich daher vor Allem die Behandlung richten muss.

Die von Cohn zuerst aufgestellte Unterscheidung der Xerosis in eine von localen Ursachen abhängige und in eine durch allgemeine Erkrankung bedingte entspricht ungefähr der gewöhnlichen Eintheilung in X. parenchymatosa und X. epithelialis. Bei der localen Xerose ist die Schleimhaut auch in ihren tieferen Schichten erkrankt (X. parenchymatosa), während bei der Xerose durch allgemeine Ernährungsstörung die Veränderung nur das Epithel betrifft (X. epithelialis). Manche unterscheiden auch zwischen Xerosis partialis (sive glabra) und Xerosis totalis (sive squamosa).

Die der Xerosis zu Grunde liegenden anatomischen Veränderungen betreffen vor Allem das Epithel. Die obersten Zellenschichten desselben sind verhornt, das Zellprotoplasma der darauf folgenden Zellen enthält reichlich Körnchen von Keratohyalin (Fig. 39). In Folge dessen erscheint das Epithel verdickt, weisslich, trüb, epidermisähnlich. Ausserdem hat es sich mit dem von den Meibom'schen Drüsen gelieferten talgähnlichen Secrete überzogen und dadurch eine fettige Beschaffenheit angenommen, in Folge deren die Thränenflüssigkeit darauf nicht haftet. Dadurch wird hauptsächlich das eigenthümlich trockene Aussehen bedingt. Wenn man die kranken Stellen durch Einpinseln mit Seife von ihrem Fette befreit, werden sie durch die Thränen benetzbar (Leber).

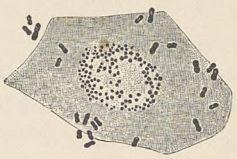

Fig. 39.

Xerosis conjunctivae. — Vergr. 820/1. Epithelzelle, von der xerotischen Bindehaut eines Kindes mit Keratomalacie abgekratzt und nach Gram gefärbt. Der Kern der Zelle ist heller und in seiner nächsten Umgebung liegen im Protoplasma der Zelle zahlreiche Körnchen von Keratohyalin. Auf der Zelle sieht man die Xerosebacillen, welche von sehr verschiedener Grösse sind. Die grossen sind deutlich bisquitförmig, die kleinsten wie längliche Kokken.

Reymond und Colomiatti und kurz darauf Kuschbert und Neisser haben bei Xerosis einen eigenen Mikroorganismus beschrieben, den Bacillus der Xerose, welcher dem Diphtheriebacillus ausserordentlich ähnlich ist. Derselbe haftet in Form von kurzen Stäbchen in grosser Menge an der Oberfläche der Epithelzellen (Fig. 39). Dieser Bacillus ist indessen weder die Ursache der Xerose, noch für dieselbe charakteristisch. Er kommt überhaupt häufig im Bindehautsacke vor und scheint nur in dem absterbenden Epithel der xerotischen Stellen einen besonders günstigen Nährboden zu finden, so dass er sich hier in grosser Menge entwickelt.

Welche Rolle spielt die Thränensecretion bei der Xerosis? Die eigentliche Ursache der Trockenheit einer geschrumpften Bindehaut ist nicht der Mangel an Thränen, wie man wohl geglaubt hat. Im Beginne der Krankheit, so lange erst einzelne kleine Stellen der Bindehaut xerotisch sind, findet man oft sogar Vermehrung der Thränensecretion. Andererseits hat man nach Exstirpation der Thränendrüse niemals Xerosis conj. eintreten sehen. Die eigentliche Ursache der Trockenheit der Bindehaut ist vielmehr der Umstand, dass die Thränen an der Bindehaut nicht haften. Nichtsdestoweniger ist es richtig, dass bei vorgeschrittener Xerosis auch die Thränensecretion abnimmt und selbst ganz versiegt. Durch die starke Schrumpfung der Bindehaut werden nämlich die an der oberen Uebergangsfalte ausmündenden Ausführungsgänge der Thränendrüse verschlossen, worauf später

Digitized by Illinois College of Optometry

Atrophie der Drüse folgt. Die Kranken empfinden, wenn sie durch ihre traurige Lage zum Weinen veranlasst werden, nur ein Gefühl der Völle in den Augen, können aber keine Thränen vergiessen. Arlt hat anatomisch in einem Falle von Xerophthalmus die Obliteration der Ausführungsgänge der Thränendrüse durch starke Schrumpfung der Bindehaut nachgewiesen; die Thränendrüse selbst war auf ein Drittel ihres normalen Volumens verkleinert und in ein fettähnliches Gewebe verwandelt. — Auch bei jener Xerosis, welche zusammen mit Keratomalacie vorkommt, fällt der Mangel der Thränensecretion auf; hier handelt es sich aber wahrscheinlich um eine nervöse Störung, nämlich um Ausbleiben der reflectorischen Thränensecretion wegen Darniederliegen der gesammten Ernährung, insbesondere der nervösen Functionen (Cirincione hat in einem solchen Falle bei der Section eine Entzündung des Ganglion ciliare und Ganglion Gasseri gefunden).

XII. Austritt von Serum und Blut unter die Bindehaut.

§ 25. Oedem sowohl als Blutunterlaufung wird in grösserem Maasse nur an der Conj. bulbi und an der Uebergangsfalte beobachtet, welche wegen ihrer lockeren Befestigung auf der Unterlage leicht auf grössere Strecken hin durch Flüssigkeit abgehoben werden können. An der Conj. tarsi kommt Aehnliches nicht vor, da dieselbe zu innig dem unterliegenden Knorpel anhaftet.

An der Conj. bulbi trifft man sowohl entzündliches Oedem (Oedema calidum) bei Entzündungen des Augapfels oder seiner Nachbarorgane, als auch nichtentzündliches Oedem (O. frigidum) in Folge einfacher Transsudation von Flüssigkeit. Da das Oedem in der Regel blos als Symptom einer anderweitigen Erkrankung von Wichtigkeit ist, so wird man diese letztere zu behandeln haben. Sollte es wünschenswerth sein, das Oedem selbst besonders zu bekämpfen, so wäre ein Druckverband oder, bei prallem Oedem, Scarificationen der Bindehaut das geeignetste Mittel hiezu.

Der Austritt von Blut unter die Bindehaut des Bulbus wird als Ecchymoma subconjunctivale bezeichnet. Man sieht einen Fleck von verschieden grosser Ausdehnung lebhaft roth oder schwarzroth gefärbt; zuweilen ist die ganze Conjunctiva sclerae blutig suffundirt. Von einer entzündlichen Röthung der Bindehaut ist die Ecchymose leicht zu unterscheiden durch ihre gleichmässig rothe Farbe, welche kein Gefässnetz erkennen lässt, sowie durch ihre scharfe Grenze gegen die nicht suffundirten Theile der Bindehaut, welche gewöhnlich ganz normal und blass sind.

Ecchymosen der Bindehaut entstehen nach Verletzungen und Operationen an der Bindehaut (namentlich nach Schieloperationen), ferner bei heftigen Entzündungen der Bindehaut, besonders bei Ophthalmia catarrhalis. Spontane Suffusionen bei sonst gesunder Bindehaut sind bei alten Leuten häufig, deren Blutgefässe brüchige Wände haben. Die

Digitized by Illinois College of Optometry

Veranlassung zur Gefässzerreissung wird oft durch eine schwere körperliche Anstrengung oder durch Husten, Niesen, Erbrechen, starkes Drängen u. s. w. gegeben. Auch bei Kindern werden spontane Bindehaut-Ecchymosen, und zwar hauptsächlich in Folge von Keuchhusten beobachtet. Eine besondere symptomatische Bedeutung kommt jenen Bindehaut-Ecchymosen zu, welche kurze Zeit nach einer Schädelverletzung anscheinend spontan entstehen. Es handelt sich hier um Fälle, wo eine Fractura baseos cranii stattgefunden hat und das austretende Blut durch die Orbita allmälig bis unter die Bindehaut hervorsickert (siehe § 132).

Die subconjunctivalen Ecchymosen resorbiren sich in einigen Tagen bis Wochen ohne weitere nachtheilige Folgen und erfordern eigentlich gar keine Behandlung. Mehr zur Beruhigung der Patienten als zur Erzielung schnellerer Resorption pflegt man Bleiwasserüberschläge zu verordnen.

Das entzündliche Oedem der Bindehaut begleitet die verschiedensten entzündlichen Erkrankungen, als: Entzündungen der Lider (Erysipel, Hordeolum), des Orbitalrandes (Periostitis), des Thränensackes (Dacryocystitis), der Bindehaut (vor Allem acute Blennorrhoe), des Bulbus selbst (eitrige Keratitis, Iridocyclitis, eitrige Chorioiditis und Panophthalmitis), ferner Entzündungen der Gebilde hinter dem Bulbus (Tenonitis, Orbitalphlegmone). Das entzündliche Oedem tritt namentlich leicht bei alten Leuten auf, deren Bindehaut besonders dehnbar und lose befestigt ist, so dass man es hier zuweilen bei ganz geringfügigen Bindehautkatarrhen beobachtet. Man findet das Oedem gewöhnlich im Bereiche der Lidspalte am stärksten, weil hier der Gegendruck der Lider mangelt; nicht selten wird durch die Lider eine ödematöse Falte der Bindehaut in der Lidspalte gleichsam abgeklemmt.

Das nichtentzündliche Oedem hat seinen Grund in Hydrämie oder in Stauung. Im ersteren Falle tritt es als Symptom der Albuminurie zuweilen in der Weise auf, dass es öfter wiederkehrt, jedesmal aber rasch wieder verschwindet (Oedema fugax). Eine eigenthümliche Art von Oedem ist das Filtrationsödem der Bindehaut des Augapfels. Es wird nach Operationen oder Verletzungen beobachtet, welche eine Perforation im vordersten Abschnitte der Sclera gesetzt haben, und hat darin seinen Grund, dass zwischen den nicht vollständig schliessenden Wundrändern Kammerwasser aus der vorderen Kammer unter die Bindehaut sickert. Mit der Vernarbung verschwindet dann gewöhnlich das Oedem. Wenn aber eine feine Oeffnung in der Sclera zurückbleibt, so besteht auch das Oedem fort, ein Zustand, den man als cystoide Vernarbung bezeichnet (siehe Fig. 78). — Das Filtrationsödem befindet sich entweder in der Gegend der Fistelöffnung oder im unteren Theile der Conj. bulbi, indem sich die Flüssigkeit, der Schwere gehorchend, nach abwärts senkt.

Man sieht nicht selten in der Bindehaut der Sclera kleine, wasserhelle Bläschen perlschnurartig aneinander gereiht oder auch zu längeren wurstähnlichen Wülsten vereinigt. Es handelt sich hier um erweiterte und mit klarer Flüssigkeit gefüllte Lymphgefässe, also um Lymphangiektasien. Dieselben kommen sowohl bei Entzündungen der Bindehaut, als auch bei ganz gesunder Bindehaut vor.

Die Ecchymosen der Bindehaut, so ungefährlich sie sind, erschrecken die Patienten durch ihre auffallende Erscheinung, besonders wenn sie sich, wie dies häufig der Fall ist, in den nächsten Tagen nach ihrer Entstehung noch weiter aus-

Digitized by Illinois College of Optometry

breiten. Die Pinguecula tritt auf der rothen Unterlage besonders deutlich als heller, weisslicher oder gelber Fleck hervor. Gegen die durchsichtige Hornhaut grenzt sich die rothe Ecchymose durch einen schmalen grauen Saum ab. Dies ist der innerste Rand des Limbus conj., welcher zu fest der Hornhaut anhaftet, als dass er durch das Blut abgehoben werden könnte. In Augen mit blauer Iris zeigt diese oft an der der Ecchymose entsprechenden Stelle eine Verfärbung in's Grüne. Dieselbe wird dadurch hervorgerufen, dass Blut in sehr dünner Schichte (in welcher es grün aussieht) zwischen die Lamellen der Hornhaut sich verbreitet hat und die dahinterliegende Iris grün erscheinen lässt.

Eindringen von Luft unter die Bindehaut des Bulbus (Emphysem) wird zuweilen gleichzeitig mit Luftaustritt unter die Haut der Lider oder in's Orbitalgewebe beobachtet (siehe § 114).

XIII. Geschwülste der Bindehaut.

§ 26. In der Bindehaut kommen sowohl gutartige als bösartige Geschwülste vor. Die wichtigste Form der gutartigen Geschwülste ist die

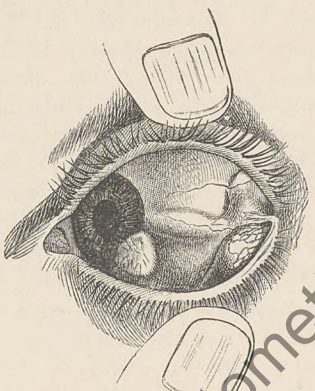

Fig. 40.

Dermoidgeschwulst der Hornhaut und subconjunctivales Lipom bei einem 13jährigen Mädchen. — Die behaarte Dermoidgeschwulst sitzt am äusseren unteren Hornhautrande, zum kleineren Theile auf der Hornhaut, zum grösseren auf der Sclera. — Um das Lipom gut zur Anschauung zu bringen, muss das Auge stark nach innen gewendet werden. Das Lipom hat eine von der gewöhnlichen abweichende Form, indem es aus zwei Lappen besteht, nämlich einem stärker vorgewölbten unter dem unteren und einem flacheren unter dem oberen Lide. Ausserdem gibt es einen Fortsatz ab, welcher sich im horizontalen Meridiane des Bulbus bis zum äusseren Hornhautrande hinzieht. Es ist überall von derber, hautähnlicher Bindehaut bedeckt, welche aber doch das unterliegende Fett gelb hindurchscheinen lässt.

Dermoidgeschwulst. Dies ist eine flache Geschwulst von derber Consistenz, welche, auf dem Hornhautrande gleichsam reitend, zum Theile in der Bindehaut, zum Theile in der Hornhaut sitzt, mit welcher sie unverschieblich verbunden ist. Am häufigsten kommt sie an der äusseren Seite der Hornhaut vor (Fig. 40). Ihre Farbe ist weiss oder röthlich, ihre Oberfläche epidermisähnlich, öfter auch etwas trocken. Sie ist zuweilen mit feinen Wollhärchen oder auch mit längeren Haaren

Digitized by Illinois College of Optometry

besetzt. Die histologische Untersuchung zeigt, dass die Geschwulst die Zusammensetzung der äusseren Haut besitzt; sie besteht aus einem bindegewebigen Stroma, überzogen von Epidermis, und enthält Haarbälge sowie verschiedene Drüsen. Sie ist also gleichsam eine Hautinsel auf der Oberfläche des Bulbus. — Die Dermoidgeschwülste sind stets angeboren und finden sich häufig zusammen mit anderen angeborenen Anomalien, wie angeborenen Spalten im Lide oder warzenähnlichen Hautanhängseln vor den Ohren. Später gerathen sie zuweilen in stärkeres Wachsthum.

Die Dermoide bringen hauptsächlich den Nachtheil einer bedeutenden Entstellung mit sich. Wenn sie gross und namentlich wenn sie mit Haaren besetzt sind, reizen sie das Auge mechanisch und schädigen auch das Sehen, insoferne sie in den Pupillarbereich der Hornhaut hineingreifen. Sie werden durch einfache Abtragung beseitigt, die in einer möglichst genauen Ablösung der Geschwulst von der unterliegenden Hornhaut und Sclera besteht. Die darnach zurückbleibende Wunde in der Bindehaut soll nach Möglichkeit durch Herbeiziehung benachbarter Bindehaut gedeckt werden. Derjenige Theil der Hornhaut, auf welchem die Geschwulst sass, bleibt für immer trübe. Wenn Reste der Geschwulst zurückgelassen worden sind, kann sich die Geschwulst zum Theile wieder bilden.

Von bösartigen Geschwülsten kommt das Epitheliom und das Sarkom in der Bindehaut vor. Dieselben nehmen ihren Ursprung gewöhnlich vom Limbus conjunctivae und breiten sich von da sowohl in der Bindehaut als in der Hornhaut aus.

Das Epitheliom der Bindehaut bildet eine nicht pigmentirte flache Geschwulst, welche mit breiter Basis aufsitzt. Dieselbe bleibt durch längere Zeit auf die oberflächlichen Schichten der Conjunctiva und Cornea beschränkt, in welch' letzterer ihre Ausbreitung oft ähnlich wie ein Pannus aussieht. Die Geschwulst hat grosse Neigung zur oberflächlichen Exulceration.

Die vom Limbus ausgehenden Sarkome sind in der Regel pigmentirt (Melanosarkome). Im Gegensatze zum Epitheliom wachsen sie mehr in die Höhe als in die Breite und haften nur mit schmaler Basis an der Unterlage. Sie bilden daher dunkel gefärbte, stark prominirende, pilzförmige Geschwülste, welche sich oft über einen grossen Theil der Hornhaut legen; wenn man sie aufhebt, findet man die Hornhaut darunter zum grössten Theile normal (Fig. 41).

Sowohl die Epitheliome als die Sarkome entstehen im reiferen Alter und breiten sich, wenn sie nicht beseitigt werden, immer mehr

Digitized by Illinois College of Optometry

aus; namentlich die Sarkome wachsen endlich zu riesigen Geschwülsten heran. Zuletzt erliegt der Patient der Erschöpfung oder den Metastasen, welche sich in inneren Organen bilden. Die Geschwülste müssen daher so früh und so gründlich als möglich beseitigt werden. So lange sie noch ganz klein und oberflächlich sind, kann die radicale Entfernung mit Erhaltung des Augapfels geschehen. Die Geschwulst wird theils mit dem Messer, theils mit dem scharfen Löffel so gut als möglich entfernt und die Stelle, welche sie eingenommen hatte, ausgiebig geätzt

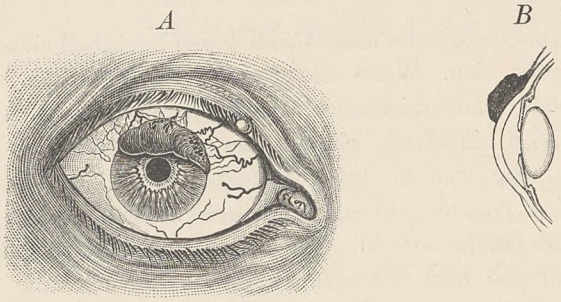

Fig. 41.

Melanosarcoma limbi, auf die Hornhaut übergreifend. — *A* Auge, von vorne gesehen. Die dunkelbraune, wurstähnlich geformte Geschwulst geht vom Limbus aus und überlagert das obere Drittel der Hornhaut. An ihrer Oberfläche sieht man erweiterte Venen. In der Sclera sind die vorderen Ciliarvenen auffallend, welche in einiger Entfernung vom Hornhautrande auftauchen. Der obere Lidrand trägt nahe dem inneren Lidwinkel eine kleine wasserhelle Cyste. Dieselbe sitzt gerade in der Cilienreihe und ist aus einer Moll'schen Drüse entstanden. — *B* senkrechter Durchschnitt desselben Auges. Die Geschwulst liegt der Hornhaut nur auf, ohne in sie einzudringen.

oder, noch besser, durch Glühhitze verschorft. Wenn eine vollständige Entfernung der Geschwulst auf diese Weise nicht mehr möglich ist, muss das Auge mit entfernt werden, auch wenn es noch Sehkraft besitzt.

Die Dermoidgeschwülste sind feste Geschwülste, nicht hohl und daher nicht mit den Dermoidcysten (§ 134) zu verwechseln. Sie halten die Mitte zwischen Haut und Schleimhaut. Ihr dickes Epithel gleicht der Epidermis, verhornt aber nicht. Das unter dem Epithele liegende derbe Bindegewebe gleicht der Cutis und enthält wie diese nebst Haarfollikeln Talgdrüsen und oft auch Schweissdrüsen; andererseits kommen aber auch acinöse Drüsen vor, wie sie den Schleimhäuten zukommen (gleich den Krause'schen Drüsen der Bindehaut). In seltenen Fällen enthalten die Dermoide hyalinen Knorpel oder Knochen (letztere Fälle als Osteome beschrieben), so dass complicirte Gebilde entstehen, welche man als Teratome bezeichnen kann. — Remak liess die Dermoide gleich den Dermoidcysten aus einer foetalen Einstülpung des äusseren Keimblattes entstehen. Dem gegenüber behauptete van Duyse, dass dieselben ihren Ursprung einer stellenweisen Verwachsung des Amnios mit der Oberfläche des Bulbus verdanken, welcher vor dem vierten Monate noch nicht von den Lidern bedeckt ist. Die Verwachsung zwischen Amnios und Bulbus ziehe sich später zu einem Strang aus und reisse endlich entzwei, worauf ihre Ansatzstelle am Auge als Dermoidgeschwulst zurück-

Digitized by Illinois College of Optometry

bleibt. Diese Hypothese erklärt aber nicht, warum diese Ansatzstelle die Beschaffenheit der äusseren Haut mit Drüsen zeigt, nachdem die amniotischen Stränge einfaches Bindegewebe sind. Es ist daher wahrscheinlicher, dass das Amnios nur insoferne zur Entstehung der Dermoide beiträgt, als es bei geringer Fruchtwassermenge dem Auge enge anliegt und die Lider an die Oberfläche des Bulbus andrücken kann; das Gleiche könnte durch amniotische Stränge geschehen. In Folge der Anpressung könnte es zur stellenweisen Verklebung zwischen Lid und Bulbus kommen, welche sich zwar später wieder trennt, aber nicht ohne dass Keime von Hautgewebe auf der Bulbusoberfläche zurückbleiben, die sich später zu Dermoiden entwickeln.

Das Lipoma subconjunctivale bildet eine Geschwulst, welche am häufigsten am oberen äusseren Umfange des Bulbus, zwischen Musculus rectus lateralis und rectus superior sitzt und durch die Bindehaut gelblich durchscheint. Sie ist von dreieckiger Form; die scharf abgegrenzte Basis sieht der Hornhaut zu, während die beiden nach aussen gewendeten Seiten des Dreieckes allmälig in das Orbitalfett übergehen. Wenn die Geschwulst klein ist, bleibt sie für gewöhnlich unter dem äusseren Canthus verborgen und kann nur durch starke Einwärtswendung des Auges zur Anschauung gebracht werden (Fig. 40). Grössere Lipome sind auch beim Blicke geradeaus in der Lidspalte sichtbar und verursachen dadurch eine Entstellung; andere Nachtheile haben sie nicht. Die mikroskopische Untersuchung zeigt, dass die Geschwulst aus Fettläppchen besteht. Die sie bekleidende Bindehaut ist verdickt und von hautähnlicher Beschaffenheit, wodurch das Lipom den Dermoiden nahesteht (Lipodermoid). Gleich diesen ist es angeboren, wächst aber zuweilen zur Pubertätszeit zu bedeutenderer Grösse heran. Wenn wegen der Entstellung die Beseitigung der Geschwulst verlangt wird, so schneidet man die verdickte Bindehaut so weit als thunlich aus und entfernt dann so viel von den Fettmassen, als in der Lidspalte sichtbar sind; eine radicale Entfernung sämmtlichen Fettgewebes ist unnöthig.

Die Cysten in der Bindehaut stellen gewöhnlich kleine, mit wasserklarer Flüssigkeit gefüllte Bläschen dar. Die meisten derselben, vor Allem die in der Conjunctiva bulbi sitzenden, sind aus erweiterten Lymphgefässen hervorgegangen (siehe Seite 139). In der Uebergangsfalte kommen Cysten vor, welche ihren Ausgangspunkt entweder von den Krause'schen Drüsen oder von neugebildeten Drüsen der Bindehaut (Seite 53) genommen haben; ausserdem gibt es angeborene Cysten und traumatisch entstandene Cysten in der Bindehaut. Grössere subconjunctival gelegene Cysten werden durch den Cysticercus cellulosae gebildet. Derselbe wird zumeist bei Kindern oder jugendlichen Personen beobachtet. Man findet an einer Stelle die Bindehaut von erweiterten Gefässen durchzogen und hügelförmig emporgewölbt (Fig. 42). Darunter fühlt man die Cyste, welche sich in der Regel leicht auf der Unterlage verschieben lässt; in einzelnen Fällen ist sie jedoch fest an die unterliegende Sclera oder an einen der Augenmuskeln angeheftet. Wenn die Cyste sehr dünnwandig ist, kann man den Kopf des Wurmes als weissliche Stelle in derselben erkennen. Die Entfernung des Cysticercus ist leicht, indem man nach Spaltung der Bindehaut die Cyste herauspräparirt. Dieselbe besteht aus der Cysticercusblase, eingehüllt in eine bindegewebige Kapsel, welche sich um das Thier herum gebildet hat.

Unter Polypen der Bindehaut versteht man weiche, selten härtere Auswüchse, welche der Bindehaut gestielt aufsitzen und deren glatte Oberfläche von Schleimhaut überzogen ist. Dieselben gehen am häufigsten von den Uebergangs-

Digitized by Illinois College of Optometry

falten oder der Lidbindehaut aus. In der Regel sind sie so klein, dass sie erst beim Umstülpen der Lider entdeckt werden; zuweilen werden sie aber so gross, dass sie zwischen den Lidern hervorragen. Grössere Polypen sind in Folge der mechanischen Insulte, die sie zu erleiden haben, an ihrer Oberfläche häufig exulcerirt. Die Polypen sind ihrem Wesen nach kleine Fibrome, welche die Bindehaut beutelförmig vorstülpen. Ihre Behandlung besteht in Abtragung und darauffolgender Aetzung der Basis mit dem Höllensteinstifte.

Die Papillome der Bindehaut werden häufig mit den Polypen verwechselt, unterscheiden sich aber von diesen dadurch, dass ihre Oberfläche nicht glatt, sondern papillär, also himbeerartig oder blumenkohlartig ist. Sie sind entweder gestielt oder sitzen mit breiter Basis auf, beetartig über grössere Abschnitte der Bindehaut sich ausdehnend. Am häufigsten gehen sie von der Gegend der Carunkel aus, können jedoch auch von anderen Stellen der Bindehaut ihren Ursprung nehmen; zuweilen sind mehrere Papillome gleichzeitig an verschiedenen Stellen der Bindehaut vorhanden. Sie müssen sehr gründlich entfernt werden, da sie sehr leicht recidiviren.

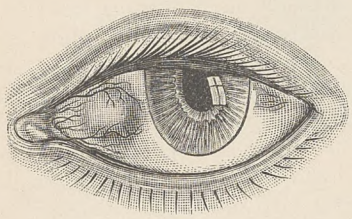

Fig. 42.

Cysticercus subconjunctivalis. Vergr. 1½/1. — Bei einem 10jährigen Mädchen wurde zuerst vor zwei Monaten nasal von der Hornhaut ein kleiner, blutrother Fleck bemerkt. Derselbe wuchs, indem er sich immer mehr erhob und dabei blässer wurde, zu der jetzt frei beweglich unter der Bindehaut liegenden Blase heran.

Eine dritte Geschwulstform, welche eine äussere Aehnlichkeit mit den Polypen der Bindehaut besitzt, sind die Granulationsgeschwülste. Dieselben bilden gleich den Polypen pilzförmige, gestielt aufsitzende, kleine Geschwülste. Sie sind jedoch nicht, wie die Polypen, von Bindehaut überzogen, sondern bestehen aus nacktem Granulationsgewebe. Sie entwickeln sich an Stellen, wo ein Substanzverlust in der Bindehaut besteht, sei es nach Geschwüren (selbst nach grossen Efflorescenzen bei Conjunctivitis eczematosa), sei es nach Verletzungen oder Operationen (am häufigsten nach Tenotomien an der Stelle der Bindehautwunde und nach Enucleationen im Grunde des Bindehautsackes). Auch bei Chalazien, welche durch die Lidbindehaut durchgebrochen haben, sieht man öfters einen Granulationsknopf aus der Oeffnung hervorwachsen. Bei längerem Bestehen werden die Granulationsgeschwülste durch die narbige Zusammenziehung der umgebenden Bindehaut an ihrer Basis immer mehr eingeschnürt, so dass sie schliesslich von selbst abfallen, wenn sie nicht früher abgetragen worden sind.

Die genannten drei Geschwulstarten sind oft sehr reich an weiten Gefässen, ja man hat einzelne Fälle von sehr stark vascularisirten Polypen geradezu als gestielte Angiome der Bindehaut beschrieben. Es ist daher begreiflich, dass dieselben leicht zu wiederholten Blutungen Veranlassung geben können, besonders wenn sie stellenweise exulcerirt sind und wenn sie mechanisch insultirt werden, z. B. durch Reiben am Auge. Manche Legende von blutigen Thränen dürfte hierauf zurückzuführen sein.

Die Angiome der Bindehaut sind in der Regel solche, welche ihren ursprünglichen Sitz in den Lidern haben und allmälig auf die Bindehaut übergreifen. Selten kommen primäre Angiome in der Bindehaut — zumeist in der Gegend des inneren

Digitized by Illinois College of Optometry

Augenwinkels — vor. Sie sind meist angeboren und vergrössern sich später. Bezüglich der Therapie siehe die Angiome der Lider (§ 115).

Was die bösartigen Geschwülste, die Epitheliome und Sarkome, anbelangt, so muss man unterscheiden zwischen solchen, welche in den umgebenden Gebilden, besonders den Lidern, entstehen und secundär auf die Bindehaut übergreifen, und solchen, welche von allem Anfange an in der Bindehaut sitzen und also als primäre Bindehautgeschwülste anzusehen sind. Diese letzteren nehmen ihren Ursprung meist vom Limbus conj. Die Prädilection der Epitheliome für die Grenze zwischen Bindehaut und Hornhaut dürfte ein Analogon dazu bilden, dass auch an anderen Körpertheilen Epitheliome jene Stellen bevorzugen, wo eine Art von Epithel in eine andere übergeht, wie z. B. an der Grenze zwischen Haut und Schleimhaut (Anus, Lippen, Lidränder u. s. w.). Ein weiteres Moment für die Entwicklung der Epitheliome am Limbus dürfte durch das eigenthümliche Verhalten des Epithels an diesen Stellen gegeben sein. Man findet hier nämlich auch in gesunden Augen zuweilen eine Wucherung des Epithels in der Weise, dass dasselbe in zapfenartigen Bildungen in die Tiefe des Gewebes hineinwächst.

Die Sarkome der Bindehaut sind zum Unterschiede von den Epitheliomen fast immer pigmentirt (es kommen zwar auch pigmentirte Epitheliome vor, jedoch äusserst selten). Von den melanotischen Sarkomen ist es bekannt, dass sie an jenen Orten sich entwickeln, wo schon unter normalen Verhältnissen Pigment vorhanden ist. Sie entstehen daher an der Lidbindehaut, sowie vor Allem am Limbus, welche beiden Abschnitte der Bindehaut schon unter physiologischen Verhältnissen Pigment führen. Besonders am Limbus ist bei brünetten Personen der Pigmentgehalt zuweilen so bedeutend, dass man schon mit freiem Auge entweder eine mehr gleichmässig braune Färbung oder einzelne dunkler braune Flecken bemerkt. Es kommen übrigens auch an anderen Stellen der Bindehaut, sowohl des Bulbus als der Lider, zuweilen Pigmentmale vor, aus welchen sich später melanotische Sarkome entwickeln können.

Die radicale Entfernung der epibulbären Epitheliome und Sarkome mit Erhaltung des Auges wird dann unmöglich, wenn sie so weit der Fläche nach sich ausgebreitet haben, dass die Bindehaut in grosser Ausdehnung geopfert werden müsste. Es würde dann in Folge der Operation eine so ausgedehnte Narbenbildung mit Verziehung und Fixirung des Bulbus eintreten, dass derselbe sehuntüchtig wird. und dass es besser ist, ihn von vornherein mit zu exstirpiren. Desgleichen muss der Bulbus dann geopfert werden, wenn die Geschwulst an einer Stelle in die Tiefe wuchert, was besonders längs der vorderen Ciliargefässe stattfindet. Man entdeckt dies oft erst nach Abtragung der oberflächlichen Geschwulst oder auch wohl gar nicht. Im letzteren Falle tritt bald nach der anscheinend radicalen Entfernung ein Recidiv an Ort und Stelle auf. Die beifolgende Krankengeschichte ist geeignet, die Bösartigkeit derartiger Geschwülste, die anfangs so unscheinbar klein sind, zu zeigen:

Im Jahre 1879 trat in die damals Arlt'sche Augenklinik eine 57jährige Frau ein, welche am rechten Bulbus ein Melanosarkom hatte. Dasselbe war aus einem kleinen rothen Pünktchen entstanden, welches schon durch eine Reihe von Jahren vorhanden gewesen war und im letzten Jahre zu wachsen begonnen hatte. Es hatte so die Dimensionen einer grossen Erbse erreicht, war von rothbrauner Farbe und sass in der Bindehaut an der äusseren Seite der Hornhaut. Die Basis der Geschwulst ragte vom Limbus aus etwas in die Hornhaut hinein, erstreckte sich jedoch nicht bis in den Pupillarbereich derselben, so dass das Sehvermögen vollkommen normal war. Ich exstirpirte die Geschwulst in der Weise, dass ich die

Digitized by Illinois College of Optometry

Bindehaut in einiger Entfernung vom Rande der Geschwulst durchschnitt und dann die Geschwulst möglichst sorgfältig von ihrer Basis abtrug. Die dadurch gesetzte Wundfläche, welche zum grössten Theile in der Bindehaut, zum kleineren in der Hornhaut lag, wurde abgekratzt und darauf die Wundränder der Bindehaut mittelst Naht vereinigt. Die Heilung erfolgte per primam und die Patientin blieb vorläufig gesund. Erst im Mai 1886, also sieben Jahre später, stellte sich die Patientin wieder vor. Sie hatte jetzt abermals ein epibulbäres Melanosarkom am rechten Auge, welches aber diesmal an der inneren Seite der Hornhaut im Limbus sass und eine halblinsengrosse, braune Geschwulst bildete. Die nach der ersten Geschwulst zurückgebliebene dünne Narbe war ganz unverändert am äusseren Hornhautrande vorhanden; desgleichen war der Limbus am oberen und unteren Hornhautrande ganz normal. Aus diesem Grunde war es unmöglich, das Melanosarkom, welches jetzt am inneren Hornhautrande sass, als ein Recidiv der vor sieben Jahren vom äusseren Hornhautrande entfernten Geschwulst zu betrachten. Es war wohl nur der dem Limbus innewohnenden Disposition zur Geschwulstbildung zuzuschreiben, dass sich nach Entfernung der einen Geschwulst an einer anderen Stelle eine gleiche entwickelte. (Aehnliches gilt für einen von mir beobachteten Fall von Epitheliom, welches sich gleichzeitig und ganz unabhängig an beiden Augen, und zwar beiderseits am inneren Hornhautrande, entwickelte.) Die kleine Geschwulst wurde abgetragen und die Stelle, wo sie gesessen, mit der galvanokaustischen Schlinge oberflächlich verschorft. Auf diese Exstirpation folgten aber die Recidiven in rascher Folge. Schon vier Monate später, im September 1886, kam die Frau wieder mit einem Recidiv am unteren Hornhautrande, nach dessen Exstirpation, abermals nach vier Monaten, zwei kleinere, vom Hornhautrande entfernte Knoten in der Bindehaut nach unten innen sich gebildet hatten. Um ja sicher alles Krankhafte zu entfernen, entschloss ich mich dieses Mal zur Enucleation des Auges, obwohl dasselbe noch sehtüchtig war. Trotzdem zeigte sich schon nach sechs Monaten ein derber Knoten am Boden der Augenhöhle. Die Frau zögerte, die Entfernung desselben vornehmen zu lassen, und kam erst fünf Monate später in die Klinik. Während dieser Zeit waren die Drüsen vor dem Ohre, am Unterkiefer und an der Vorderseite des Halses grösser und deutlich fühlbar geworden. Obwohl nun eine radicale Operation, bestehend in vollständiger Ausräumung der Orbita und Entfernung aller auffindbaren Drüsen, vorgenommen wurde, bemerkte man doch schon nach wenigen Monaten wieder vergrösserte Drüsen. Die Frau ist seitdem — im Februar 1890 — der Ausbreitung der Geschwulst auf die inneren Organe erlegen.

Als sehr selten vorkommende Bindehautgeschwülste seien noch Fibrome, Myxome, Cylindrome und Lymphangiome erwähnt.

Die halbmondförmige Falte und die auf ihr sitzende Karunkel nehmen Antheil an den Entzündungen der Bindehaut, so dass eine gesonderte Besprechung der Erkrankungen dieser Theile nicht nöthig ist. Zuweilen werden die Härchen, welche die Karunkel stets trägt, so lange, dass sie das Auge reizen; in diesem Falle müssen die Haare epilirt werden. Die Neubildungen der Karunkel werden mit dem alten Namen Encanthis*) belegt; gutartige Neubildungen, einfache polypöse oder papilläre Wucherungen der Karunkel heissen E. benigna, bösartige Neubildungen E. maligna.

*) ἐν und κανθός, Augenwinkel.

Digitized by Illinois College of Optometry

II. Capitel.

Krankheiten der Hornhaut.

Anatomie.

§ 27. Die Hornhaut (Cornea) stellt zusammen mit der Sclera die äussere fibröse Hülle des Augapfels dar, von welcher die Hornhaut den durchsichtigen Theil bildet. Sie hat, von vorne gesehen, die Form einer liegenden Ellipse, indem der horizontale Durchmesser der Hornhautbasis (11·5 mm) den verticalen (11 mm) übertrifft. Sie ist in der Mitte dünner als an den Rändern, wo ihre Dicke ungefähr 1 mm beträgt. Daraus folgt, dass die Wölbung ihrer hinteren Oberfläche etwas stärker ist, als die ihrer vorderen. Die letztere hat einen Krümmungshalbmesser von durchschnittlich 7·5 mm. Da der Krümmungshalbmesser des ganzen Auges mehr, nämlich 12 mm beträgt, so ist die Wölbung der Hornhaut stärker als die des übrigen Bulbus; die Hornhaut sitzt daher uhrglasförmig der Sclera auf. Dieser Vergleich passt auch auf die Art und Weise, wie die Hornhaut in die Sclera eingefügt ist. In den hinteren Schichten reicht die Hornhaut weiter nach der Peripherie als in den vorderen, wo die Sclera gleichsam über den Rand der Hornhaut hinübergreift (Fig. 26). Das Mikroskop zeigt jedoch keine scharfe Grenze zwischen Hornhaut und Sclera, vielmehr gehen die Fasern der einen ganz continuirlich in die der anderen über.

Die gesunde Hornhaut ist durchsichtig. Fast alle krankhaften Veränderungen des Hornhautgewebes verrathen sich sofort durch eine Abnahme der Durchsichtigkeit. Im höheren Alter tritt auch in der gesunden Hornhaut eine Trübung auf, der Greisenbogen (Arcus senilis corneae oder Gerontoxon*). Dieser besteht in einer schmalen grauen Linie, welche nahe dem Hornhautrande und concentrisch mit demselben verläuft. Dieselbe zeigt sich zuerst am oberen und bald auch am unteren Hornhautrande in Form eines grauen Bogens; zuletzt vereinigen sich die beiden Bögen an der äusseren und inneren Seite der Hornhaut zu einem geschlossenen Ringe. Die äussere Grenzlinie des Arcus senilis ist scharf und vom Limbus durch einen Saum klarer Hornhaut geschieden; an der inneren, dem Centrum der Hornhaut zugekehrten Seite dagegen verliert sich die Trübung allmälig in die durchsichtige Hornhaut.

*) γέρων, Greis, und τόξον, Bogen.

Digitized by Illinois College of Optometry

Die Hornhaut besteht aus folgenden Schichten:

1. Das vordere Epithel (Fig. 43 *E*). Dasselbe ist ein mehrschichtiges Pflasterepithel; die untersten Zellen (Fusszellen, Fig. 33) sind cylindrisch, darauf folgen rundliche (Fig. 33), endlich platte Zellen (Fig. 33).

2. Die Bowman'sche Membran (Lamina elastica anterior, Fig. 43 *B*). Diese ist eine dünne, homogene Membran, welche mit den darunter liegenden Lamellen der Hornhaut in inniger Verbindung steht. Sie stellt gleichsam die oberste, homogen gewordene Schichte des Stromas der Hornhaut dar. Gegen das Epithel zu hat sie dagegen eine scharfe Grenze; auch löst sich das Epithel unter pathologischen Verhältnissen, sowie nach dem Tode sehr leicht von der Bowman'schen Membran ab.

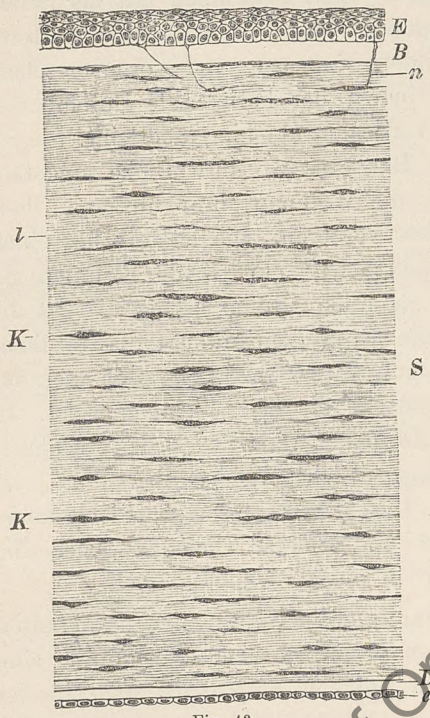

Fig. 43.

Querschnitt durch eine normale Hornhaut. Vergr. 100/1. — *E* Vorderes Epithel. *B* Bowman'sche Membran. *S* Stroma, zusammengesetzt aus den Hornhautlamellen *l* und den Hornhautkörperchen *K*. *D* Descemet'sche Membran. *e* Hinteres Epithel. *n* Nerv, welcher durch die Bowman'sche Membran zum Epithel geht.

3. Das Stroma (Fig. 43 *S*). Dasselbe setzt sich zusammen aus der Grundsubstanz und den Zellen. Die Grundsubstanz besteht in letzter Linie aus feinen Bindegewebsfibrillen, welche durch eine Kittsubstanz zu flachen Bündeln vereinigt sind. Die Bündel legen sich so aneinander, dass dadurch Lamellen entstehen (Fig. 43 *l*); durch Uebereinanderschichtung derselben wird die Hornhaut gebildet. Diese hat daher einen lamellösen Bau. Die einzelnen Lamellen sind jedoch nicht scharf gegen einander abgegrenzt, sondern tauschen vielfach Bündel untereinander aus, durch welche sie zusammenhängen. Wenn man daher versucht, von einer Hornhaut die einzelnen Lamellen abzuziehen, so gelingt dies nicht glatt, sondern nur mit Zerreissung der zahlreichen verbindenden Fasern.

Zwischen den einzelnen Bündeln der Hornhaut, sowie zwischen den aus den Bündeln gebildeten Lamellen bleiben an vielen Stellen

Digitized by Illinois College of Optometry

grössere und kleinere Lücken frei, welche mit Lymphe gefüllt sind und daher Saftlücken oder Lymphlücken heissen (in Fig. 44 *l* der Fläche nach, in Fig. 43 *K* im Querschnitte sichtbar). Dieselben stehen untereinander durch zahlreiche feine Canälchen (Saftcanälchen, Fig. 44 *C*) in Verbindung und bilden auf diese Weise ein zusammenhängendes System von Hohlräumen, das Saftraumsystem, welches die Hornhaut überall durchsetzt. Dasselbe ist für die Circulation der Lymphe bestimmt und hat für die Hornhaut die grösste Wichtigkeit, denn da die Hornhaut keine Blutgefässe besitzt, ist sie bezüglich ihrer Ernährung einzig auf ihr Saftraumsystem angewiesen.

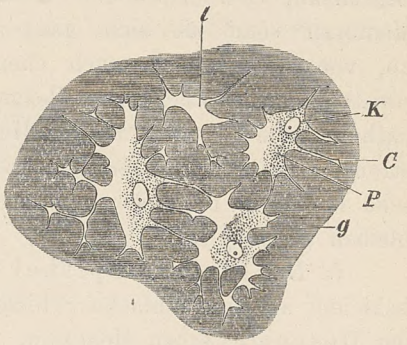

Fig. 44.
Hornhautlamelle, der Fläche nach gesehen. Nach Waldeyer. — Von der dunkel gezeichneten Grundsubstanz *g* heben sich die hellen Saftlücken *l* ab, welche durch die Saftcanälchen *C* miteinander in Verbindung stehen. In den Saftlücken liegt, dieselben nicht ganz ausfüllend, der Protoplasmaleib der Hornhautkörperchen *P* mit dem Zellkerne *K*.

Die Zellen des Hornhautstroma, die Hornhautkörperchen, sind in den Lücken des Saftraumsystems enthalten und sind von zweierlei Art: unbewegliche und bewegliche Zellen. Die ersteren sind die fixen Hornhautkörperchen. Dies sind Zellen mit grossem Kern und ganz flachem Protoplasmakörper; sie liegen in den Saftlücken, an deren vordere oder hintere Wand sie sich anschmiegen (Fig. 44 *P*). Von ihrem Zellenleibe erstrecken sich protoplasmatische Fortsätze in die Saftcanälchen hinein, welche von den Saftlücken ausgehen. Diese Fortsätze anastomosiren mit den Fortsätzen der benachbarten fixen Hornhautkörperchen, so dass dadurch ein System zusammenhängender Protoplasmakörper (Zellen mit ihren Fortsätzen) gebildet wird. Wir haben somit in der Hornhaut zwei zusammenhängende Systeme, ein positives, aus Protoplasma gebildetes, und ein negatives, aus Hohlräumen (Saftlücken und Saftcanälchen) bestehendes. Das erstere liegt durchwegs in dem letzteren und durchzieht mit ihm die ganze Hornhaut. Es füllt aber das protoplasmatische System das Hohlraumsystem nirgends vollständig aus; der übrig bleibende Raum wird eben von der circulirenden Lymphe in Anspruch genommen.

Die zweite Art von Zellen sind die beweglichen Hornhautkörperchen (Wanderzellen), welche durch Recklinghausen entdeckt worden sind. Es sind diese nichts Anderes als weisse Blutkörperchen, welche in die Hornhaut eingedrungen sind und im Saft-

Digitized by Illinois College of Optometry

raumsystem derselben sich fortbewegen. In der normalen Hornhaut sind sie in sehr geringer Menge vorhanden; bei jedem die Hornhaut treffenden Reiz dagegen vermehren sie sich sofort sehr beträchtlich, indem sie aus den Blutgefässen des Randschlingennetzes austreten und in die Hornhaut einwandern. Diese Zellen spielen bei der Entzündung der Hornhaut eine wichtige Rolle.

4. Die Descemet'sche Membran (Lamina elastica posterior, Fig. 43 *D*) ist eine glashelle, homogene Membran, welche die hintere Begrenzung der Hornhaut bildet. Ungleich der Bowman'schen Membran setzt sie sich ganz scharf vom Stroma der Hornhaut ab, von welchem sie auch chemisch verschieden ist. Sie ist sehr resistent gegen chemische Reagentien und desgleichen auch gegen pathologische Processe in der Hornhaut. Wenn das ganze Hornhautstroma bereits eitrig zerfallen ist, sieht man die dünne Descemet'sche Membran oft noch tagelang Widerstand leisten und unversehrt bleiben (siehe § 33).

5. Das hintere Epithel (oder Endothel, Fig. 43 *e*). Dasselbe bekleidet als eine einfache Schichte niedriger Zellen die hintere Fläche der Descemet'schen Membran.

Die Hornhaut grenzt mit ihrem Rande an drei Membranen an, an die Bindehaut, die Sclera und die Uvea (Iris und Ciliarkörper). Die Entwicklungsgeschichte lehrt nun, dass die Hornhaut aus drei übereinander liegenden Schichten entsteht, deren jede einer der angrenzenden Membranen entspricht, gleichsam deren Fortsetzung über den vordersten Antheil des Bulbus darstellt. Die Hornhaut besteht daher aus drei Blättern, dem conjunctivalen, dem scleralen und dem uvealen Blatte. Der conjunctivale Antheil der Hornhaut (die sogenannte Conjunctiva corneae) besteht aus dem vorderen Epithele und der Bowman'schen Membran, wozu in den Randtheilen der Hornhaut noch die vordersten Lamellen des Hornhautstroma kommen, welche am Limbus in das Gewebe der Bindehaut übergehen (Fig. 45 *L*). Die hintersten Lamellen des Hornhautstroma und die Descemet'sche Membran sammt dem sie bekleidenden hinteren Epithel gehören der Uvea an, während die mittleren Lamellen der Hornhaut die Fortsetzung der Sclera darstellen (Waldeyer). Im ausgewachsenen Auge sind diese drei Blätter zu einem gemeinschaftlichen Ganzen verschmolzen, ihre Zusammengehörigkeit mit den angrenzenden Membranen äussert sich aber noch unter pathologischen Verhältnissen. Bei den Krankheiten der Bindehaut leidet vor Allem das conjunctivale, bei den Krankheiten der Uvea das uveale Blatt der Hornhaut mit.

Digitized by Illinois College of Optometry

Die Hornhaut enthält keine Gefässe. Diese hören am Rande der Hornhaut auf, indem sie am Limbus das Randschlingennetz bilden, welches von den vorderen Ciliargefässen gespeist wird (siehe Seite 51 und Fig. 26 *q*). Aus den Randschlingen tritt das Blutplasma in das Saftraumsystem über, welches die Ernährung der Hornhaut vermittelt.

Die Nerven der Hornhaut stammen theils von den Ciliarnerven, theils von den Nerven der Augapfelbindehaut ab. Sie sind sehr zahlreich, ganz besonders in den obersten Schichten der Hornhaut. Von diesen aus gehen die Nervenfasern durch die Bowman'sche Membran hindurch in das Epithel bis in die vordersten Lagen desselben (Fig. 43 *n*).

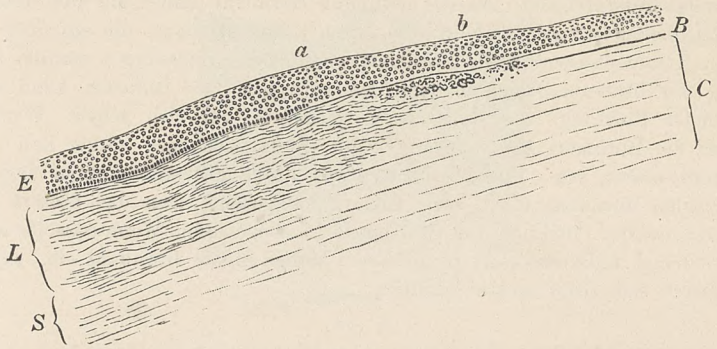

Fig. 45.

Limbus conjunctivae und Arcus senilis. Vergr. 100/1. Das Epithel der Bindehaut ***E*** geht bei ***a*** in das Epithel der Hornhaut über. Die beiden Epithele gleichen sich in Bezug auf ihre oberflächlichen Lagen, wogegen die unterste Lage, die der Basalzellen, verschieden ist. Diese haben auf der Bindehaut grosse, ovale, senkrecht gestellte und stark tingirte Kerne, auf der Hornhaut kleine runde Kerne von derselben Tinction wie die anderen Epithelkerne. Neben dem Ende der Bowman'schen Membran ***B*** liegen unter dem Epithele bei ***b*** Schollen einer hyalinen Substanz, welche den Arcus senilis bilden. Von den Lamellen der Hornhaut ***C*** setzen sich die oberflächlichsten in das Gewebe der Conjunctiva des Limbus ***L*** fort, die tieferen in die Sclera ***S***.

Die Hornhaut ist daher gegen Berührung ausserordentlich empfindlich. Beim Narkotisiren wird der auf Berührung der Hornhaut erfolgende Reflex (Zukneifen der Lider) benützt, um die Tiefe der Narkose zu prüfen, da dieser Reflex zu denjenigen gehört, welche am spätesten erlöschen. Verletzungen der Hornhaut sind besonders dann schmerzhaft, wenn sie die nervenreichen obersten Schichten betreffen, wie z. B. Abschürfungen des Epithels, wodurch die zahlreichen Fasern des epithelialen Nervenplexus blossgelegt werden.

Während die Hornhaut, von vorne gesehen, elliptisch aussieht, ist sie, von rückwärts betrachtet, kreisrund. Die elliptische Form der vorderen Hornhautoberfläche hat also ihren Grund darin, dass hier oben und unten die Sclera sowohl wie die Conjunctiva weiter übergreift als an den beiden Seiten.

Der Arcus senilis besteht aus Schollen hyaliner Substanz, deren Grösse vom feinsten Staube bis zu ziemlich grossen Concrementen variirt (Fig. 45). Dieselben

Digitized by Illinois College of Optometry

liegen hauptsächlich am Rande der Bowman'schen Membran in den oberflächlichen Schichten der Hornhaut. Zuweilen findet man auch Ablagerung von Kalkkörnchen. Als Ursache des Arcus senilis nimmt man die senile Atrophie des Limbus conjunctivae mit Verödung eines Theiles der darin enthaltenen Gefässschlingen an.

Bezüglich der Ernährung der Hornhaut schrieben die älteren Autoren eine wichtige Rolle dem Kammerwasser zu, welches die Hornhaut beständig durchtränken, ernähren und für deren Durchsichtigkeit sorgen sollte. Diese Ansicht muss nach Experimenten, welche vorzüglich von Leber angestellt worden sind, bedeutend modificirt werden. Der Flüssigkeitsaustausch zwischen dem Parenchym der Hornhaut und dem Kammerwasser ist auf doppelte Weise denkbar: auf dem Wege der Diffusion oder Diosmose (Austausch gelöster Substanzen), und auf dem schnelleren Wege der Filtration, wobei die Flüssigkeit selbst durch grössere Lücken des Gewebes hindurchgeht. An der gesunden Hornhaut findet nur die erstere Art von Flüssigkeitsaustausch, nämlich die durch Diffusion, statt; die auf diese Weise aus dem Kammerwasser in die Hornhaut gelangenden Substanzen dürften zur Ernährung der hinteren Schichten derselben beitragen. Die Diffusion kann auch in umgekehrter Richtung, von vorne nach rückwärts, vor sich gehen. Wenn man z. B. auf die Hornhaut Atropinlösung tropft, findet sich nach kurzer Zeit Atropin im Kammerwasser vor. Flüssigkeitsaustausch durch Filtration kommt dagegen in der normalen Hornhaut nicht vor. Leber hat gezeigt, dass das hintere Epithel es ist, welches der Filtration von Flüssigkeit im Wege steht. Wenn dasselbe entfernt wird, so dringt Kammerwasser in grösserer Menge in die Hornhaut ein, welche in Folge dessen sich trübt und aufquillt.

Klinische Untersuchung der Hornhaut.

§ 28. Die Untersuchung der Hornhaut muss auf folgende Punkte Rücksicht nehmen:

1. Die Grösse und Form der Hornhaut. Beide können sowohl in Folge angeborener Fehler als auch durch krankhafte Processe verändert sein. Ungewöhnlich weites Uebergreifen des Limbus oder randständige Trübungen der Hornhaut täuschen nicht selten eine Verkleinerung oder Unregelmässigkeit der Form vor.

2. Die Oberfläche der Hornhaut muss auf ihre Wölbung, ihre Ebenheit und ihre Glätte geprüft werden. *a*) Was die Wölbung der Hornhaut im Ganzen anlangt, so sind stärkere Anomalien derselben auf den ersten Blick zu erkennen; geringere Veränderungen erfordern hingegen eine genaue Untersuchung mittelst der Spiegelbilder (siehe Seite 4). Die Hornhaut wirkt als Convexspiegel, welcher ein um so kleineres Bild entwirft, je stärker er gekrümmt ist. Um beurtheilen zu können, ob das Spiegelbild einer Hornhaut von abnormen Dimensionen ist, muss man es mit demjenigen vergleichen, welches von einer anderen gesunden Hornhaut entworfen wird, am bequemsten mit dem der Hornhaut des anderen Auges, falls diese normal ist.

Digitized by Illinois College of Optometry

Leicht ist die Diagnose, wenn die Krümmung an verschiedenen Stellen einer und derselben Hornhaut wechselt (z. B. beim Keratoconus, wo die centralen Partien stärker gekrümmt sind als die peripheren). Man lässt dann das Auge so bewegen, dass der Reflex des gegenüberliegenden Fensters nach und nach auf die verschiedenen Theile der Hornhaut fällt, und sieht je nach der wechselnden Krümmung der Hornhaut das Spiegelbild bald grösser, bald kleiner werden. — *b*) Die Ebenheit der Hornhautoberfläche verleiht, gleichzeitig mit deren vollkommener Glätte, der normalen Hornhaut ihren

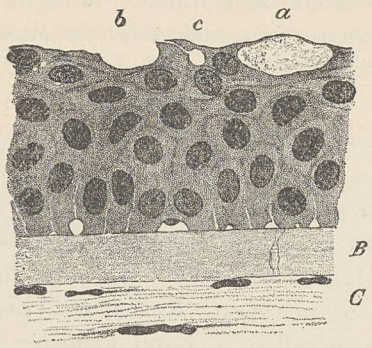

Fig. 46.

Hornhautepithel bei Drucksteigerung. Vergr. 500/1. — Das Präparat rührt von einem Falle her, in welchem nach Iridocyclitis Drucksteigerung eingetreten war. *C* Parenchym der Hornhaut mit den flachen Kernen der Hornhautkörperchen. *B* Bowman'sche Membran, durch welche man an zwei Stellen feine Nervenfäden ziehen sieht. Sowohl an den vorderen Enden dieser Nervenfäden als auch an anderen Stellen sieht man zwischen den Basen der untersten cylindrischen Zellen (Fusszellen) helle rundliche Räume, welche kleinsten Tröpfchen entsprechen. Die Grenzen zwischen den Fusszellen sind im Ganzen durch hellere Linien angedeutet, was darauf hinweist, dass die Zellen durch Flüssigkeit etwas auseinandergedrängt sind und ihr Zusammenhang gelockert ist. Im Gegensatze dazu grenzen sich die Zellen der mittleren Lage durch breite dunkle Linien ab, den ineinander greifenden Zähnen dieser Riffelzellen entsprechend. In der obersten Schichte sind zahlreiche Zellen durch Aufnahme von Flüssigkeit verändert. Diese nimmt in der Zelle *a* den grössten Theil des Zellleibes ein, wodurch die Zelle im Ganzen vergrössert ist. Bei *b* ist die vordere Wand einer von Flüssigkeit erfüllten Zelle abgefallen. Bei *c* hat sich der verflüssigte Inhalt einer Zelle durch eine feine Oeffnung entleert. Durch diese Veränderungen der obersten Zellen ist die Oberfläche des Epithels im Ganzen uneben geworden.

lebhaften Glanz. Den besten Anhaltspunkt für die Prüfung beider Eigenschaften gewähren auch hier wieder die Spiegelbilder. Dieselben haben an der Stelle der Unebenheit ihre regelmässige Form eingebüsst; sie erscheinen verzerrt, indem ihre Ränder in unregelmässiger Weise ein- oder ausgebogen sind. Aus der Art der Verzerrung des Spiegelbildes lässt sich Form und Ausdehnung der Unebenheit entnehmen. Auch mittelst des Augenspiegels kann man Unebenheiten der Hornhautoberfläche erkennen, vermöge des unregelmässigen Astigmatismus, welchen dieselben zur Folge haben (Seite 25). Die Unebenheiten der Hornhautoberfläche sind entweder Vertiefungen (Substanzverluste) oder Erhöhungen. Auch dadurch kann die Hornhaut uneben

Digitized by Illinois College of Optometry

werden, dass sie gerunzelt (Rhytidosis corneae)*) oder gar eingesunken ist (Collapsus corneae). Beides tritt bei starker Spannungsverminderung des Bulbus ein, also namentlich nach Ausfluss von Kammerwasser oder Glaskörper. — *c*) Wenn die Glätte der Hornhaut verloren gegangen ist, wird dieselbe glanzlos (matt); sie sieht wie angehauchtes Glas oder wie mit Fett bestrichen aus. Die Spiegelbilder zeigen ihre normale Grösse und Form, haben aber ihre scharfe Begrenzung verloren. Die Hornhaut kann also im Ganzen eben und doch gleichzeitig matt sein, ähnlich wie die Oberfläche eines mattgeschliffenen Glases. Allerdings ist auch die Glanzlosigkeit der Hornhaut durch Unebenheiten derselben bedingt, welche jedoch so fein sind, dass sie einzeln mit freiem Auge kaum oder gar nicht wahrzunehmen sind. Diese Unebenheiten können in Vertiefungen oder Erhöhungen bestehen. Die ersteren entstehen dadurch, dass stellenweise einzelne Epithelzellen ausgefallen sind und kleine Grübchen hinterlassen haben (Fig. 46 *b*); die Hornhautoberfläche sieht dann wie mit Nadeln gestichelt aus. Umgekehrt kann die Rauhigkeit der Hornhaut dadurch hervorgebracht werden, dass die Oberfläche mit zahlreichen kleinen Hügelchen bedeckt ist, in welchem Falle die Hornhaut wie chagrinirt erscheint. Es handelt sich hier um vielfache Abhebungen von Epithelzellen in Form kleinster Bläschen (Fig. 46 *a*).

3. Die Durchsichtigkeit der Hornhaut ist eine Eigenschaft, welche das Parenchym der Hornhaut betrifft, nicht deren Oberfläche, welche ja nur ein geometrischer Begriff, die Grenzfläche zwischen Hornhaut und Luft ist.

Dichte Hornhauttrübungen sind von Weitem sichtbar; zur Erkennung zarter Trübungen ist aber die seitliche Beleuchtung und oft auch die Benützung der Loupe unerlässlich. Mittelst dieser Hilfsmittel stellt man Form, Ausdehnung und Saturation der Trübung fest. Man constatirt, ob sich dieselbe in den oberflächlichen oder tiefen Lagen der Hornhaut befindet, ferner ob sie gleichmässig ist oder aus einzelnen kleinen Punkten, Flecken oder Strichen sich zusammensetzt. Manche Trübung, welche, mit freiem Auge angesehen, diffus aussieht, erweist sich bei Betrachtung mit der Loupe als zusammengesetzt aus kleineren Trübungen. Durch Vergrösserung und Confluenz dieser kann die Trübung später wirklich gleichmässig werden.

4. Die Sensibilität der Hornhaut wird durch Berührung derselben mittelst des Endes eines Fadens oder Papierschnitzels geprüft. Bei vielen Erkrankungen ist die Empfindlichkeit der Hornhaut herabgesetzt oder ganz aufgehoben.

*) ῥυτίς, Runzel.

Digitized by Illinois College of Optometry

I. Entzündung der Hornhaut.

Allgemeines.

§ 29. Im Verlaufe einer Entzündung der Hornhaut (Keratitis)*) beobachtet man folgende Stadien: Die Entzündung beginnt mit einem Infiltrate (Fig. 47). Es treten innerhalb des Hornhautparenchyms Zellen in vermehrter Zahl auf, welche das Exsudat bilden. In Folge dessen verliert die erkrankte Stelle ihre Durchsichtigkeit. Das Niveau der Hornhaut bleibt darüber normal, nur leidet das Epithel insofern, als es seine Glätte einbüsst, so dass diese Stelle der Hornhaut oberflächlich matt aussieht. Die klinischen Kennzeichen des Infiltrates sind daher: Trübung der Hornhaut, Verlust des Glanzes über der trüben

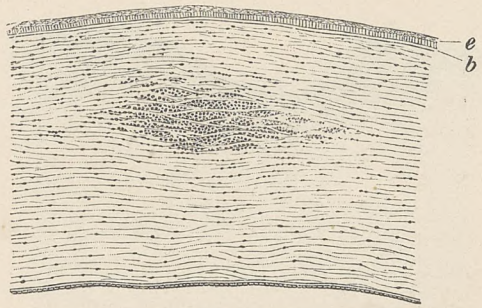

Fig. 47.
Hornhautinfiltrat. Nach Saemisch. — Das Epithel *e* und die Bowman'sche Membran *b* sind über dem Infiltrate erhalten.

Stelle, aber keine Unebenheit der Oberfläche. — Das weitere Schicksal des Infiltrates ist verschieden: es kann in Resorption oder in Eiterung übergehen.

a) Resorption tritt dann ein, wenn das zwischen den Hornhautlamellen angesammelte Exsudat nicht zur Zerstörung dieser Lamellen führt, so dass also das Hornhautgewebe selbst erhalten bleibt. Die Resorption des Exsudates stellt dann das zweite, regressive Stadium der Entzündung dar, mit welchem der Krankheitsprocess abschliesst. — In günstigen Fällen kann, wenn die das Exsudat bildenden Zellen durch Resorption verschwunden sind, die erkrankte Stelle wieder vollständig normal werden und ihre Durchsichtigkeit zurückgewinnen: Heilung ohne bleibende Folgen, d. i. ohne Trübung. Es kommt aber auch vor, dass die Hornhautgrundsubstanz durch die Anlagerung des Exsudates zwar nicht zu Grunde gegangen ist, aber

*) κέρας, Horn.

Digitized by Illinois College of Optometry

doch eine Veränderung ihrer Structur erfahren hat, so dass sie auch nach dem Verschwinden des Exsudates nicht wieder vollständig durchsichtig wird. Oder es kann sein, dass das zwischen die Hornhautlamellen eingelagerte Exsudat nicht vollständig durch Resorption verschwindet, sondern sich zum Theile organisirt und dauernd in der Hornhaut zurückbleibt. In diesen beiden Fällen heilt das Infiltrat mit Zurücklassung einer dauernden Trübung. — Alle jene Fälle, wo es zum Rückgange der Entzündung ohne Zerfall von Hornhautgrundsubstanz kommt, werden unter dem gemeinschaftlichen Namen Keratitis non suppurativa zusammengefasst.

b) Die Infiltration geht in Eiterung über, wenn die Exsudation eine solche wird, dass sie mit dem Leben der Hornhautgrundsubstanz

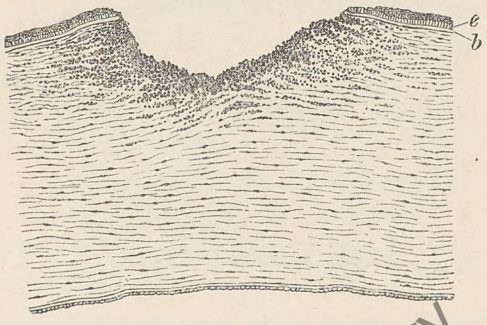

Fig. 48.

Hornhautgeschwür im progressiven Stadium. Nach Saemisch. — Der Grund des Geschwüres wird durch eine Anhäufung von Eiterzellen gebildet, welche sich auch noch eine Strecke weit zwischen die angrenzenden Lamellen der Hornhaut hinein fortschieben. An den Rändern des Geschwüres, welche etwas aufgeworfen sind, hören Epithel *e* und Bowman'sche Membran *b* scharf abgeschnitten auf.

nicht mehr verträglich ist, so dass diese zerfällt. Die Entzündung tritt damit in ihr zweites Stadium, dasjenige der Eiterung, welche mit einer localen Zerstörung der Hornhaut einhergeht. Diese Fälle von Keratitis werden als Keratitis suppurativa bezeichnet. Die häufigste Form derselben, das Hornhautgeschwür, entsteht dann, wenn der eitrige Zerfall in den vordersten Lamellen der Hornhaut beginnt. Dadurch wird ein oberflächlicher Substanzverlust gesetzt, der sich als eine Vertiefung in der Hornhautoberfläche zu erkennen gibt. Der Substanzverlust entspricht zunächst nur jenen Partien, welche am stärksten infiltrirt waren und daher zuerst zerfallen sind; ihn umgeben ringsum Schichten, welche ebenfalls, jedoch nicht in so hohem Grade, von Exsudat durchsetzt sind (Fig. 48). Es sind daher sowohl der Grund als die Ränder des Geschwüres noch infiltrirt, grau und uneben, weshalb man dasselbe als

Digitized by Illinois College of Optometry

ein unreines (belegtes, infiltrirtes, progressives) Geschwür bezeichnet. Im weiteren Verlaufe stossen sich die infiltrirten Partien, welche den Grund und Rand des Geschwüres bilden, gleichfalls ab, soweit sie nicht mehr lebensfähig sind; diejenigen Theile des Hornhautgewebes aber, welche ihre Lebensfähigkeit bewahrt haben, bleiben bestehen, und hellen sich nach Verschwinden des sie durchsetzenden Exsudates wieder auf. So ist das Geschwür zwar noch etwas grösser geworden, aber die Trübung in der Umgebung des Geschwüres ist geschwunden; das Geschwür hat glatten, durchsichtigen Grund und Ränder bekommen: gereinigtes (regressives) Geschwür (Fig. 49).

Von den klinischen Merkmalen, aus welchen wir ein Geschwür diagnosticiren, ist das wichtigste die Unebenheit der Hornhautoberfläche,

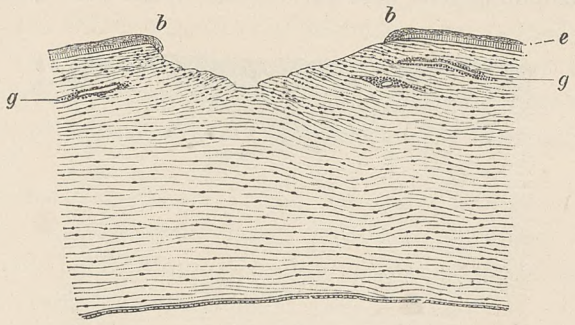

Fig. 49.

Hornhautgeschwür im regressiven Stadium. Nach Saemisch. — Den Grund des Geschwüres bilden die blossliegenden Hornhautlamellen, zwischen welchen noch eine geringe Vermehrung der Zellen bemerkbar ist. An den Rändern des Geschwüres *b* beginnt das Epithel *e* auf den Grund hinüberzuwachsen. Zum Geschwüre ziehen neugebildete Blutgefässe *g* hin, welche in den oberen Schichten der Hornhaut liegen.

welche eine Vertiefung, einen Substanzverlust zeigt. Beim unreinen Geschwüre ist derselbe von getrübtem Hornhautgewebe umgeben, welches überdies an der Oberfläche matt ist; auch der Grund des Geschwüres ist grau und uneben. Beim gereinigten Geschwür ist die Trübung der Umgebung sehr gering oder fehlt ganz und der Grund und die Ränder des Substanzverlustes sind glatt und glänzend; das Geschwür „spiegelt".

Jede Keratitis suppurativa zieht einen Substanzverlust in der Hornhaut nach sich. Dieser muss durch neugebildetes Gewebe wieder ausgefüllt werden, womit der Process in sein drittes Stadium, das der Vernarbung, tritt. Das neugebildete Gewebe ist nicht Hornhautgewebe, sondern Bindegewebe und somit undurchsichtig (Fig. 50). Die Keratitis suppurativa hinterlässt daher stets eine dauernde Trübung. — Die

Digitized by Illinois College of Optometry

klinischen Merkmale der Narbe sind vor Allem die Trübung. Ueber derselben hat die Hornhautoberfläche ihren vollen Glanz wieder bekommen, weil der Epithelüberzug hergestellt ist; die Vertiefung, der Substanzverlust ist verschwunden, höchstens eine leichte Abflachung ist vorhanden.

Zusammenfassung. Nach den obigen Ausführungen hat die Ker. non suppurativa zwei Stadien: das Stadium der Infiltration und dasjenige der Resorption. Bei der Ker. suppurativa dagegen unterscheiden wir drei Stadien: das Stadium der Infiltration, das Stadium der Suppuration und das Stadium der Vernarbung (Reparation). Das Stadium der Suppuration setzt sich aus zwei Perioden zusammen, der progressiven (unreines Geschwür) und der regressiven (gereinigtes Geschwür).

Bei der klinischen Diagnose der Form und des Stadiums der Hornhautentzündung gehe man auf folgende Weise vor: Man lasse zuerst

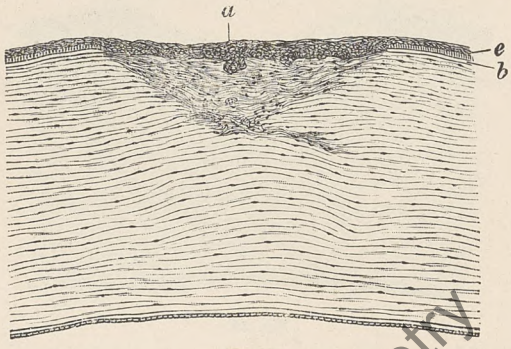

Fig. 50.
Hornhautnarbe. Nach Saemisch. — Das Epithel *e* ist überall vorhanden, jedoch über der Narbe unregelmässig und stellenweise — bei *a* — verdickt. Die Bowman'sche Membran *b* fehlt an der Stelle der Narbe. Diese selbst unterscheidet sich vom normalen Hornhautgewebe durch ihr dichteres und weniger regelmässiges Gefüge.

die Hornhaut spiegeln. Ist die Oberfläche über der getrübten Stelle matt, so handelt es sich um eine frische Affection, und zwar, wenn kein Substanzverlust da ist, um ein Infiltrat, wenn ein Substanzverlust vorhanden ist, um ein unreines Geschwür.

Wenn die Oberfläche glänzend ist, so ist die Erkrankung älter. Ist ein Substanzverlust vorhanden, so hat man ein gereinigtes Geschwür vor sich, ist kein Substanzverlust zu sehen, so handelt es sich um eine Narbe.

§ 30. *Vascularisation der Hornhaut.* Bei Entzündungen der Hornhaut beobachtet man sehr häufig die Entwicklung von Gefässen, welche vom Rande aus in die Hornhaut hineinwachsen. Am häufigsten kommt dies während der Heilung von Hornhautgeschwüren vor. Zur Zeit,

Digitized by Illinois College of Optometry

als das Geschwür beginnt, sich zu reinigen, sieht man von demjenigen Theile des Limbus, welcher dem Geschwüre am nächsten liegt, Gefässe ausgehen. Dieselben liegen in den oberflächlichsten Schichten der Hornhaut und streben dem Geschwüre zu, dessen Ränder sie bald erreichen (Fig. 49 *g*). Ihre Aufgabe scheint darin zu bestehen, das für die Ausfüllung des Substanzverlustes nöthige Material herbeizuschaffen. Ihr Erscheinen ist daher als ein günstiges Ereigniss anzusehen; man weiss, dass an jener Stelle, wo die Gefässe das Geschwür erreicht haben, ein weiteres Fortschreiten desselben nicht mehr zu befürchten ist, dass es sich dort vielmehr zur Heilung anschickt. Nach Ausfüllung des Substanzverlustes bilden sich die Gefässe allmälig zurück, so dass eine Hornhautnarbe deren umsoweniger enthält, je älter sie ist. Aus grossen Narben verschwinden jedoch die Blutgefässe niemals vollständig.

In anderen Fällen begleitet die Neubildung der Gefässe das Fortschreiten des entzündlichen Processes, gehört also, ähnlich wie die Exsudation selbst, zum klinischen Bilde der Entzündung. Das beste Beispiel hiefür wird durch die parenchymatöse Hornhautentzündung geliefert (§ 41).

Verschieden von diesen beiden Arten der Gefässbildung ist diejenige, welche eine Theilerscheinung des Pannus bildet. Hier liegen die Gefässe nicht in der Hornhaut selbst, sondern in einem neugebildeten, der Hornhaut aufgelagerten Gewebe, von welchem sie einen wesentlichen Bestandtheil ausmachen (Fig. 31).

Es ist sehr wichtig, die Lage der Gefässe in der Hornhaut, ob oberflächlich oder tief gelegen, zu bestimmen, indem oft dadurch allein diagnosticirt werden kann, welche Art von Keratitis man vor sich hat. Das Paradigma der oberflächlichen Gefässbildung wird durch den Pannus, dasjenige der tiefen Vascularisation durch die Keratitis parenchymatosa geliefert.

Die Kennzeichen, welche uns erlauben, die beiden Arten von Vascularisation von einander zu unterscheiden, seien hier einander gegenübergestellt:

Oberflächliche Gefässe (Fig. 51).	Tiefliegende Gefässe (Fig. 52 und 53).
Stammen aus dem Randschlingennetze des Limbus und können daher aus der Hornhaut in den Limbus und von da weiter zu den Gefässen der Bindehaut verfolgt werden.	Stammen aus den Gefässen der Sclera zunächst dem Hornhautrande und scheinen daher am Limbus plötzlich aufzuhören, indem sie hinter demselben verschwinden, um in die Sclera einzudringen.

Digitized by Illinois College of Optometry

Oberflächliche Gefässe (Fig. 51).	Tiefliegende Gefässe (Fig. 52 und 53).
Sind wegen ihrer oberflächlichen Lage klar und scharf zu sehen und haben eine lebhaft rothe Farbe.	Sind nur verschwommen oder gar nur als diffuse rothe Färbung zu erkennen und haben eine schmutzig rothe (graurothe) Farbe, beides, weil sie durch die vor ihnen liegenden, trüben Hornhautschichten verschleiert werden.
Die Gefässe verästeln sich baumförmig.	Die Gefässe bilden feine, unter einander parallele „besenreiserartige" Zweigchen oder fahren pinselförmig auseinander.
Die Oberfläche der Hornhaut ist uneben, weil die Gefässe das unmittelbar über ihnen liegende Epithel emporheben.	Die Oberfläche der Hornhaut ist zwar glanzlos, aber nicht uneben.

Betheiligung der Nachbarorgane. Jede Keratitis ist von entzündlichen Erscheinungen begleitet, von welchen die wichtigste

a) die Injection der Blutgefässe ist. Charakteristisch für die Hornhautentzündung ist die Ciliarinjection. Bei starker Entzündung tritt auch conjunctivale Injection auf, welche die Ciliarinjection mehr oder weniger verdeckt. Heftige eitrige Hornhautentzündungen sind von ödematöser Schwellung der Bindehaut, selbst der Lider begleitet.

b) Die Iris und selbst der Ciliarkörper entzünden sich bei starker Keratitis, so dass wir die Symptome der Iritis und Iridocyclitis auftreten sehen. Diese begleitenden Entzündungen können so intensiv werden, dass sie den Untergang des Auges herbeiführen.

c) Hypopyon*) ist die Ansammlung von eitrigem Exsudat auf dem Boden der vorderen Augenkammer. Dasselbe bildet eine häufige Erscheinung bei Keratitis suppurativa. Man findet im untersten Theile der Kammer eine gelbe Masse angesammelt, welche, weil sie flüssig ist, nach oben mit einer horizontalen Linie sich abgrenzt; aus demselben Grunde sieht man bei Neigung des Kopfes dieselbe langsam ihren Ort verändern und nach der tiefsten Stelle der Kammer hingehen. In anderen Fällen ist die Masse breiig, so dass sie, von vorne gesehen, eine nach oben convexe Grenze hat, oder gar in Form eines Klumpens auf dem Boden der Kammer liegt und bei Neigung des Kopfes ihre

*) ὑπό und πῦον, Eiter.

Digitized by Illinois College of Optometry

Lage nicht verändert. Die Menge des Eiters ist sehr verschieden: von einer eben wahrnehmbaren gelben Sichel im unteren Kammerfalze bis zu solchen Massen, dass die ganze Kammer von Hypopyon erfüllt ist. — Das Hypopyon kann durch Resorption verschwinden. Dieselbe geht um so rascher vor sich, je flüssiger das Hypopyon ist. Dickere Exsudatmassen können sich organisiren und zum Verschluss der Pupille oder (in seltenen Fällen) zur Anwachsung der Iris an die hintere Fläche der Hornhaut führen.

d) Die subjectiven Begleiterscheinungen der Hornhautentzündung sind Schmerzen und Lichtscheu mit dem dadurch bedingten Thränenfluss und Lidkrampf, sowie Störung des Sehvermögens, welche Symptome in sehr wechselnden Graden angetroffen werden.

Die histologischen Vorgänge bei der Entzündung der Hornhaut sind der Gegenstand der eifrigsten Untersuchungen, besonders auf experimentellem Wege, geworden, weil man auf diesem Gebiete die Frage der Entzündung im Allgemeinen

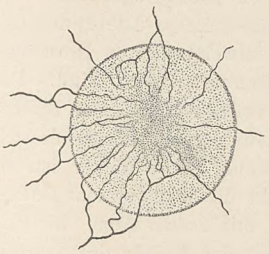

Fig. 51.
Oberflächliche Blutgefässe bei Pannus. Vergr. 2/1.

Fig. 52.
Tiefliegende Blutgefässe bei Keratitis parenchymatosa. Vergr. 2/1. — Frischer Fall, pinselartige Verzweigung.

Fig. 53.
Tiefliegende Blutgefässe bei Keratitis parenchymatosa. Vergr. 2/1. — Aelterer Fall, bäumchenartige Gefässe.

zu studiren versuchte. Vermöge ihrer Durchsichtigkeit, sowie wegen der charakteristischen Form ihrer fixen Gewebselemente eignet sich die Hornhaut ganz besonders zu solchen Studien. — Es ist kein Zweifel, dass bei jeder Keratitis eine Vermehrung der Zahl der zelligen Elemente stattfindet, deren Anhäufung die mit freiem Auge sichtbare Trübung der Hornhaut bedingt und welche endlich, wenn sie besonders massenhaft wird, in Eiterbildung übergeht. Dagegen konnte man sich nicht darüber einigen, welcher Herkunft die in der Hornhaut neu auftretenden Zellen seien. Die Einen, deren Hauptvertreter Cohnheim war, sehen dieselben als weisse Blutkörperchen an, welche in die Hornhaut eingewandert sind. Die Anderen, vor Allen Stricker, leiten sie aus einer Vermehrung der normalen fixen Hornhautzellen ab. Es ist sicher, dass beides der Fall ist, wenn auch den beiden Vorgängen verschiedene Bedeutung zukommt. Wenn ein entzündlicher Reiz die Hornhaut trifft, so wandern zahlreiche weisse Blutkörperchen in dieselbe ein, und zwar auf zweierlei Wegen. Erstens dringen sie vom Bindehautsacke in die erkrankte Stelle der Hornhaut ein, deren Epithel hier defect ist; zweitens stammen sie aus den Gefässen des Hornhautrandes, von welchen aus sie zwischen den Lamellen der Hornhaut bis zum Entzündungsherde wandern. Die vom Hornhautrande kommenden Zellen bilden

Digitized by Illinois College of Optometry

in gewissen Fällen um den Krankheitsherd herum eine ringförmige Infiltration (Einwanderungsring), welcher besonders dem Ulcus serpens sein charakteristisches Aussehen verleiht. Die aus dem Randschlingennetze in die Hornhaut eingewanderten weissen Blutkörperchen bilden die Hauptmasse des Exsudates. Die Proliferation der fixen Hornhautkörperchen nimmt an der Bildung des Exsudates nur unbedeutenden Antheil, liefert dagegen hauptsächlich das Material für den reparativen Process der Gewebsneubildung, welcher auf die Entzündung folgt.

Bei der Ausheilung des durch die Entzündung geschaffenen Substanzverlustes kommt sowohl die Regeneration des Epithels als die des Hornhautstroma in Betracht. Das Epithel ersetzt sich durch Herüberwachsen des Hornhautepithels vom Rande des Substanzverlustes her. Substanzverluste, welche blos das Epithel betreffen, heilen mit vollständiger Restitutio ad integrum, ohne Zurücklassung einer dauernden Trübung. Jeder Substanzverlust des Hornhautstroma dagegen wird durch Narbengewebe ausgefüllt, welches vom Rande und Grunde des Substanzverlustes aus sich bildet. Die Hauptrolle spielen dabei die fixen Hornhautzellen in der nächsten Umgebung des Substanzverlustes, indem dieselben durch Theilung sich vermehren und die daraus entstehenden Zellen zu Bindegewebsfasern auswachsen. Das auf diese Weise gebildete Gewebe unterscheidet sich jedoch wesentlich vom normalen Hornhautgewebe (Fig. 50). Es fehlt ihm die regelmässige Anordnung der normalen Hornhautfasern, sowie auch die sternförmig verzweigten fixen Hornhautkörperchen, welche durch gewöhnliche Bindegewebszellen ersetzt sind. Die Bowman'sche Membran (Fig. 50 *b*) regenerirt sich niemals wieder. Das Epithel (Fig. 50 *e*) sitzt daher unmittelbar dem Narbengewebe auf, gegen welches es sich mit einer unregelmässigen Linie abgrenzt, weil es da dünner, dort dicker ist. In Folge dieser Eigenschaften besitzt das Narbengewebe nicht die vollkommene Durchsichtigkeit der normalen Hornhaut und ist daher schon mit freiem Auge als eine Trübung zu erkennen. Bei längerem Bestande nähert sich das Gefüge des Narbengewebes etwas mehr der regelmässigen Structur des Hornhautgewebes. Es gewinnt dadurch an Durchsichtigkeit und man constatirt eine „Aufhellung" der Trübung, welche aber nur bei ganz kleinen und oberflächlichen Narben bis zum völligen Verschwinden der Trübung geht.

Die Herstellung des normalen Epithelüberzuges findet nicht erst statt, wenn der Substanzverlust selbst durch Narbengewebe vollständig ausgefüllt ist. Das Epithel beginnt vielmehr schon von dem Augenblicke an, wo das Geschwür gereinigt ist, auf dasselbe hinüberzuwachsen und es zu überziehen, zu einer Zeit also, wo von Narbengewebe noch nichts oder nur eine ganz dünne Schichte vorhanden ist (Fig. 49 bei *b*). Das Geschwür ist zu dieser Zeit noch fast durchsichtig (wegen Mangels an trübem Narbengewebe), aber glatt und spiegelnd in Folge der wiederhergestellten Epitheldecke. Unter dieser geht nun die Bildung von Narbengewebe weiter vor sich, durch welche das Epithel allmälig bis zum normalen Niveau emporgehoben wird. In dem Maasse, als die Schichte des Narbengewebes dicker wird, nimmt natürlich die Trübung zu; es wäre aber sehr verfehlt, wenn der Arzt daraus auf ein Fortschreiten der Entzündung schliessen würde.

Zur Diagnose, welcher Art die Hornhauterkrankung ist, dienen die oben angegebenen Merkmale, welche sich auf die Veränderung des Glanzes, der Ebenheit und der Durchsichtigkeit der Hornhaut beziehen. So schematisch, als es dargestellt wurde, finden sie sich freilich nicht immer vereinigt. Einige Beispiele mögen zeigen, in welcher Weise Ausnahmen davon vorkommen: Es können die an einer Horn-

Digitized by Illinois College of Optometry

haut vorhandenen Trübungen alt sein, während doch die Hornhaut wegen gleichzeitiger Drucksteigerung matt, gestichelt aussieht. Die Oberfläche der Hornhaut ist weder bei Infiltraten noch bei Narben stets eben. Bei Infiltraten kommt es wegen Einlagerung einer grösseren Menge von Exsudat häufig zu Vorwölbung der Hornhautoberfläche, bei Narben dagegen zu Abflachung in Folge unzureichender Ausfüllung des Substanzverlustes. Man muss in zweifelhaften Fällen eben noch andere Momente berücksichtigen, welche Anhaltspunkte für die Diagnose gewähren. So ist die Begrenzung der Trübung bei der Narbe gewöhnlich schärfer als bei der frischen entzündlichen Trübung. Die Farbe der letzteren geht von Grau in Gelblichweiss und Gelb über; Narben zeigen dagegen mehr eine reinweisse oder, wenn sie dünn sind, bläulichweisse Farbe. Frische entzündliche Processe sind von entzündlichen Zufällen (Ciliarinjection u. s. w.) begleitet, welche bei Narben fehlen. Aus dem Zusammenhalten aller dieser Umstände wird sich fast immer die richtige Diagnose stellen lassen. — Um Stellen der Hornhaut, welche keinen Epithelüberzug haben (Erosionen und Geschwüre), deutlicher zu machen, bedient man sich auch des Fluorescins. Wenn man eine 1%ige Lösung von Fluorescinkalium in den Bindehautsack eintropft, so dringt die stark fluorescirende Lösung nur in jene Theile der Hornhaut ein, welche nicht durch Epithel geschützt sind; dieselben werden dadurch lebhaft grün gefärbt und heben sich, wenn man dann das überschüssige Fluorescinkalium durch Abspülen des Augapfels mit Wasser wieder entfernt, sehr deutlich von der nicht gefärbten Umgebung ab. Ich verwende diese Methode, um für den klinischen Unterricht kleine Epithelverluste besser sichtbar zu machen; zur Diagnose derselben ist dieses Verfahren jedoch entbehrlich.

Die Exsudation in die Vorderkammer, welche jede stärkere Keratitis begleitet, rührt daher, dass aus der entzündeten Hornhaut reizende Substanzen in das Kammerwasser diffundiren und auf die Gefässe der Uvea (der Iris und des Ciliarkörpers) einwirken. Aus diesen gehen sowohl Fibrin als auch weisse Blutkörperchen in das Kammerwasser über. Durch den vermehrten Gehalt des Kammerwassers an Fibrin kommt es zu Gerinnungen an den Wänden der Kammer; eine Fibrinschichte schlägt sich auf die hintere Fläche der Hornhaut (Fig. 114) und oft auch auf die vordere Fläche der Iris (Fig. 104) nieder. Die Hornhaut zeigt in solchen Fällen nebst der umschriebenen Trübung, welche dem Entzündungsherde entspricht, in ihrer ganzen Ausdehnung eine zarte, diffuse Trübung, welche durch die Exsudatschichte an ihrer hinteren Fläche bedingt ist. Die Leukocythen, welche aus den Gefässen der Iris und des Ciliarkörpers auswandern, verursachen eine Trübung des Kammerwassers, in welchem sie suspendirt sind. Indem sich die Zellen später zu Boden senken, bilden sie das Hypopyon. Dieses stammt also nicht aus der Hornhaut, sondern aus den Gefässen der Uvea, was auch daraus hervorgeht, dass viele der Eiterkörperchen Pigmentkörnchen enthalten, welche sie aus der entzündeten Uvea mitgenommen haben. Auch versteht man auf diese Weise, warum das Hypopyon frei von Eiterkokken gefunden wird. Der Keimfreiheit des Hypopyons ist es zu danken, dass dasselbe ohne besondere Reaction von den Geweben, welche die vordere Kammer begrenzen, ertragen wird. Wenn man gewöhnlichen kokkenhältigen Eiter in die vordere Kammer eines Kaninchens einspritzt, so geht das Auge rasch an Panophthalmitis zu Grunde. Der das Hypopyon bildende Eiter dagegen wird nicht blos vom Auge ungestraft ertragen, sondern auch ohne schädliche Folgen wieder resorbirt. Die Resorption des Hypopyons erfolgt hauptsächlich durch das Maschenwerk des Ligamentum pecti-

Digitized by Illinois College of Optometry

natum hindurch (§ 60). Die Schnelligkeit, mit der die Aufsaugung vor sich geht, ist ungemein verschieden. In manchen Fällen ist ein beträchtliches Hypopyon nach 24 Stunden kaum mehr aufzufinden, in anderen Fällen bleibt das Hypopyon so lange auf dem Boden der Kammer liegen, dass es sich organisirt. Zuweilen beobachtet man einen raschen Wechsel in der Höhe des Hypopyons, welches bald abnimmt, bald wieder zunimmt.

Eintheilung der Keratitis.

§ 31. Die Eintheilung der Keratitis in K. suppurativa und non suppurativa entspricht am meisten dem praktischen Bedürfnisse. Jede K. supp. hinterlässt, weil sie mit Zerstörung von Hornhautgewebe verbunden ist, eine dauernde Trübung, welche in vielen Fällen das Sehvermögen beeinträchtigt. So lange dagegen keine eitrige Einschmelzung des Hornhautgewebes stattgefunden hat — also bei der K. non supp. —, ist eine vollständige Wiederherstellung der Durchsichtigkeit und damit des normalen Sehvermögens möglich und tritt oft auch wirklich ein. Die obige Eintheilung entspricht übrigens auch den wesentlichen Charakteren der Hornhautentzündungen. Es ist nämlich nicht blos etwas Zufälliges, ob ein Infiltrat in der Hornhaut in Eiterung oder Resorption übergeht. Vielmehr zeigen die zur Eiterung neigenden Formen gewöhnlich schon vom Beginne an andere Charaktere als diejenigen, bei welchen es nicht zur Eiterung kommt, so dass diese beiden Kategorien nicht blos in ihren Folgen, sondern auch in ihrer klinischen Erscheinung wohl unterschieden sind. Die eitrigen Keratitiden entstehen in der Regel durch Eindringen von eiterungserregenden Bacterien in die Hornhaut von der Oberfläche aus (ectogene Infection). Sie haben daher ihre Ursache zumeist in äusseren Schädlichkeiten; in der Mehrzahl der Fälle ist nur ein Krankheitsherd vorhanden, welcher an der Oberfläche beginnt und von hier continuirlich nach der Fläche oder in die Tiefe sich ausbreitet. Im Gegensatze dazu sind die tiefen Formen der nicht eitrigen Keratitis in der Regel durch constitutionelle Erkrankungen bedingt. Die Schädlichkeit wird der Hornhaut durch die Circulation des Blutes und der Lymphe zugeführt und indem sie gleichzeitig an vielen Stellen des Hornhautparenchymes ihre Wirkung entfaltet, entstehen viele einzelne Krankheitsherde. Die Trübung in der Hornhaut kann daher mit der Loupe in zahlreiche kleine Fleckchen, die einzelnen Infiltrate, aufgelöst werden. Diese liegen in den mittleren und tiefen Schichten der Hornhaut. — Zu jeder der beiden Kategorien der Keratitis gehört eine Anzahl verschiedener Formen, von welchen die wichtigsten in nachstehendem Schema aufgeführt sind:

Digitized by Illinois College of Optometry

A. Keratitis suppurativa.

1. Ulcus corneae.
2. Ulcus serpens corneae.
3. Keratitis e lagophthalmo.
4. Keratomalacia.
5. Keratitis neuroparalytica.

B. Keratitis non suppurativa.

a) Oberflächliche Formen.

1. Pannus.
2. Keratitis mit Bläschenbildung.

b) Tiefe Formen.

3. Keratitis parenchymatosa.
4. Keratitis profunda.
5. Sclerosirende Keratitis.
6. Keratitis von der hinteren Hornhautwand ausgehend.

A. Keratitis suppurativa.

1. Ulcus corneae.

§ 32. *Symptome und Verlauf.* Jedes Hornhautgeschwür entwickelt sich aus einem Infiltrate. Zuerst findet man eine Stelle der Hornhaut trüb und die Oberfläche darüber matt (Infiltrat). Dann stösst sich das Epithel an der Oberfläche der erkrankten Stelle ab und bald bildet sich durch Zerfall der am stärksten infiltrirten Hornhauttheile auch ein Substanzverlust im Parenchym der Hornhaut selbst, womit das Geschwür gegeben ist. Dieses ist zunächst noch von infiltrirten Hornhauttheilen umgeben, was man daran erkennt, dass sein Grund grau und uneben, seine Ränder gleichfalls grau getrübt sind. Oft sind die letzteren in etwas grösserer Entfernung von einem grauen Hofe umgeben, oder es gehen feine graue Streifen vom Geschwüre aus nach verschiedenen Richtungen in die durchsichtige Hornhaut hinein. Dies ist ein unreines oder progressives Geschwür (Fig. 48). — Günstigen Falles zerfällt im weiteren Verlaufe nur so viel vom Hornhautgewebe, als vom Anfange an zu stark infiltrirt war, um lebensfähig zu bleiben. Das Geschwür reinigt sich dann rasch, ohne grosse Dimensionen erreicht zu haben. Sehr oft geschieht es aber, dass gleichzeitig mit dem Zerfalle der am stärksten infiltrirten

Digitized by Illinois College of Optometry

Theile die entzündliche Trübung sich weiter ausbreitet, indem immer neue Theile der Hornhaut von der Infiltration ergriffen werden. Indem dann auch diese eitrig zerfallen, vergrössert sich das Geschwür immer mehr. Dieses Fortschreiten des Geschwüres findet bald mehr nach der Tiefe, bald mehr nach der Fläche hin statt. Im ersteren Falle ist Perforation der Hornhaut zu befürchten, im zweiten können immer grössere Bezirke der Hornhaut zerstört und dadurch ausgedehnte Trübungen hervorgerufen werden. Das Fortschreiten nach der Fläche findet oft vorzugsweise nach einer Richtung statt, was man leicht daran erkennt, dass an der entsprechenden Seite der Rand des Geschwüres besonders stark grau oder selbst gelblich getrübt ist. Es kann auch geschehen, dass das Geschwür, während es auf der einen Seite verheilt, nach der anderen Seite beständig fortschreitet, so dass es auf der Hornhaut weiterkriecht — serpiginöses Geschwür*).

Das progressive Stadium des Geschwüres ist von Reizerscheinungen, wie Ciliarinjection, Thränenfluss, Lichtscheu und Schmerzen, begleitet, welche nicht selten eine bedeutende Höhe erreichen; auch stellt sich in diesem Stadium Hyperämie oder selbst Entzündung der Iris ein (Trübung des Kammerwassers, Hypopyon, Verfärbung der Iris, Verengerung der Pupille, hintere Synechien). Es gibt jedoch Fälle von Geschwür, wo die Reizerscheinungen sehr gering sind oder ganz fehlen — torpide oder asthenische Geschwüre, welche nichtsdestoweniger sehr gefährlich werden können.

Ist die Infiltration endlich zum Stillstande gekommen, so tritt das Geschwür in sein regressives Stadium ein. Das zerstörte Gewebe stösst sich ab, das nicht zerstörte wird durch Resorption des Exsudates wieder durchsichtig. Das Geschwür „reinigt“ sich (Fig. 49). Ein gereinigtes Geschwür zeigt einen glatten, wenig oder gar nicht getrübten Grund und Ränder und ist hauptsächlich durch die Vertiefung der Hornhautoberfläche zu diagnosticiren, welche man beim Spiegeln der Hornhaut erkennt. In dem Maasse, als das Geschwür sich reinigt, verschwinden die begleitenden Reizerscheinungen.

Nach vollständiger Reinigung des Geschwüres beginnt die Vernarbung desselben. Gefässe ziehen von dem nächstgelegenen Theile des Limbus conj. zum Geschwüre hin, welches sich in Folge der Ausfüllung mit undurchsichtiger Narbenmasse wieder mehr trübt, dabei aber immer seichter wird, bis es endlich das Niveau der angrenzenden normalen Hornhaut erreicht hat. Nicht selten kommt

*) serpere, kriechen.

Digitized by Illinois College of Optometry

jedoch die Neubildung von Narbenmasse zum Stillstande, bevor noch der Substanzverlust ganz ausgefüllt ist, so dass die Oberfläche der Narbe für immer etwas vertieft bleibt. Handelt es sich um kleine Narben, so sind dieselben wegen der dünnen Schichte des Narbengewebes gleichzeitig fast oder ganz durchsichtig und verrathen sich dann nur beim Spiegeln der Hornhaut durch die Abplattung der Hornhautoberfläche — Hornhautabschliff oder Hornhautfacette*). Umgekehrt kommen nicht selten Narben vor, welche über das Niveau der übrigen Hornhaut emporragen. Dies sind jene Fälle, wo die auf dem Grunde des Geschwüres verdünnte Hornhaut dem intraocularen Drucke nicht Stand hält und sich vorbaucht. Durch die Zusammenziehung des Narbengewebes kann die Vorbauchung wieder

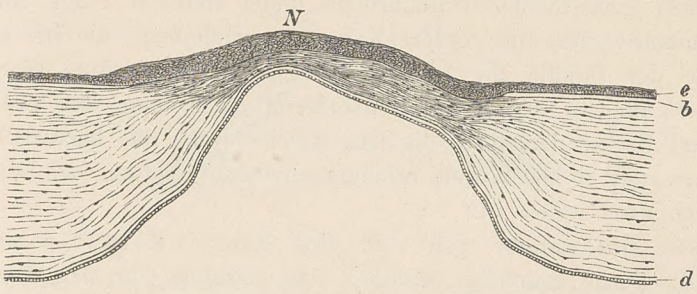

Fig. 54.

Keratectasia ex ulcere. Vergr. 25/1. — Die verdünnte und vorgewölbte Narbe zeichnet sich vor der angrenzenden normalen Hornhaut durch dichteres Gefüge aus. Ueber ihr ist das Epithel *e* verdickt, während die Bowman'sche Membran *b* daselbst fehlt. Dagegen ist die Descemet'sche Membran *d* mit ihrem Epithel durchwegs vorhanden, ein Beweis, dass das Geschwür nicht perforirt hatte.

verschwinden; sie kann aber auch für immer bestehen bleiben — ektatische Narbe (Keratectasia ex ulcere)**) (Fig. 54). Viel häufiger kommt allerdings die Bildung ektatischer Narben nach Perforation der Hornhaut zu Stande.

§ 33. *Perforation der Hornhaut.* Viel complicirter gestaltet sich der Verlauf eines Geschwüres, wenn dasselbe die Hornhaut durchbohrt. Der Durchbruch erfolgt, wenn das Geschwür bis zu den tiefsten Lagen der Hornhaut vorgedrungen ist. Der Patient empfindet plötzlich einen heftigen Schmerz und fühlt eine heisse Flüssigkeit (das Kammerwasser) aus dem Auge sich ergiessen, worauf nicht selten die früher starken Schmerzen nachlassen. Der Durchbruch erfolgt spontan oder in Folge einer plötzlichen Steigerung des intraocularen Druckes, wie sie durch

*) Facette, kleine Fläche, Diminutiv von dem französischen Face, Fläche, z. B. die kleinen Flächen eines geschliffenen Diamanten.

**) ἔκτασις, Ausdehnung von ἐκ-τείνω.

Digitized by Illinois College of Optometry

körperliche Anstrengung (selbst z. B. Bücken) oder durch Husten, Niesen, Zusammenkneifen der Lider, Schreien (bei Kindern) u. s. w. veranlasst wird. Die intraoculäre Drucksteigerung, welche bei solchen Gelegenheiten sich einstellt, ist auf eine doppelte Ursache zurückzuführen. Sie ist theils eine Folge der Steigerung des Blutdruckes (durch die Muskelanstrengung, sowie durch die Stauung in dem Gebiete der oberen Hohlvene), theils wird sie durch directe Compression des Bulbus hervorgerufen, nämlich durch den Druck, welchen die Augenmuskeln und namentlich der Schliessmuskel der Augenlider in solchen Augenblicken auf den Bulbus ausüben. Der durch solche Veranlassungen hervorgerufene Durchbruch kann vehement erfolgen und sehr nachtheilige Folgen nach sich ziehen.

Nach geschehenem Durchbruche findet man in Folge Abflusses des Kammerwassers die vordere Kammer aufgehoben; die Iris und im Bereiche der Pupille die Linse legt sich an die hintere Wand der Hornhaut an. In der Perforationsöffnung sieht man, bei geeigneter Lage und Grösse derselben, die Iris, welche durch das hervorstürzende Kammerwasser in die Wunde hineingeschwemmt worden ist. Das Auge fühlt sich ganz weich an.

Dem Durchbruche geht oft eine Keratokele*) voran. Die Descemet'sche Membran zeichnet sich nämlich vor den Hornhautlamellen durch grössere Resistenz gegen den entzündlichen Process aus. Es kommt daher oft vor, dass bereits das Hornhautstroma in seiner ganzen Dicke durch Eiterung zerstört ist, während die Descemet'sche Membran noch Widerstand leistet. Sie wird dann durch den intraoculären Druck in Form eines durchsichtigen Bläschens vorgetrieben, welches am Geschwürsgrunde sichtbar ist oder selbst über das Niveau der angrenzenden Hornhaut sich erhebt. — Keratokele oder Descemetokele. Erst wenn dieses Bläschen platzt, ist der Durchbruch vollendet. Zuweilen tritt Heilung des Geschwüres ein, ohne dass es zum Bersten oder zur Abflachung der Keratokele kommen würde. Diese bleibt dann für immer als ein über die Oberfläche der Hornhaut hervorragendes Bläschen bestehen, welches, selbst durchsichtig, von einem trüben, narbigen Ringe eingefasst ist.

Die unmittelbaren Folgen der Perforation sind für den Verlauf der Krankheit meist günstig, insofern nicht blos die Schmerzen und die anderen Reizerscheinungen nun nachlassen, sondern auch das Fortschreiten des Geschwüres damit in der Regel ein Ende nimmt und das Geschwür sich rasch reinigt. Die Ursache dieses günstigen Einflusses ist

*) κήλη, der Bruch.

Digitized by Illinois College of Optometry

wahrscheinlich darin zu suchen, dass nach Abfluss des Kammerwassers der intraoculäre Druck bedeutend sinkt und die dadurch gegebene Entspannung der Hornhaut die Circulation der Säfte in derselben erleichtert.

Die Art und Weise, wie sich die Perforationsöffnung in der Hornhaut wieder schliesst, ist verschieden, je nachdem dieselbe vor der Iris oder vor der Pupille gelegen ist. Befindet sich die Oeffnung vor der Iris, sowie es zumeist der Fall ist, so wird dieselbe rasch durch die Iris verlegt, welche nach Abfluss des Kammerwassers bis an die Hornhaut vorrückt. Dadurch wird es ermöglicht, dass sich die Kammer binnen kürzester Zeit wieder herstellt, während freilich die Iris an der Stelle der Perforation nun dauernd mit der Hornhaut in Verbindung bleibt. Ist die Perforationsöffnung ganz klein, so legt sich die Iris blos

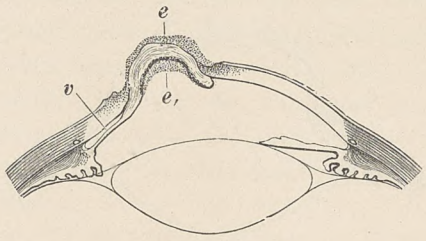

Fig. 55.

Partieller Irisvorfall. Schematisch. — Zwischen den zugeschärften und noch infiltrirten Rändern der Perforationsöffnung erhebt sich die Iris, welche durch Infiltration verdickt und an ihrer vorderen und hinteren Fläche mit Exsudat e, e_1 bedeckt ist. Peripher von dem Prolapse ist die Iris der Hornhaut angenähert, doch besteht hier noch ein Rest v der vorderen Kammer.

von hinten an dieselbe an und wächst hier fest. Bei grosser Perforationsöffnung dagegen wird die Iris regelmässig durch das hervordringende Kammerwasser in dieselbe hineingetrieben und so ein Irisvorfall, Prolapsus oder Hernia iridis (Fig. 55), gebildet. Derselbe stellt eine halbkugelige Prominenz dar, welche, so lange sie frisch ist, die Farbe der Iris, grau oder braun, besitzt. Bald wird dieselbe allerdings durch eine graue Exsudatschichte verändert, welche den Prolaps wie eine Kappe bedeckt und mit der Pincette von ihm abgezogen werden kann (Fig. 55 e). Wird der vorgefallene Iristheil stark ausgedehnt, so geht die eigene Farbe der Iris verloren und der Prolaps sieht schwarz aus, indem durch das verdünnte Stroma der Iris das Retinalpigment an der hinteren Irisfläche hindurchgesehen wird. Dies ist besonders bei grossen Irisvorfällen häufig der Fall. — Die Ausdehnung des Irisvorfalles steht zunächst im Verhältniss zur Grösse der Perforationsöffnung. Dieselbe kann in den schlimmsten Fällen die ganze Hornhaut umfassen, welche vollständig vereitert ist; die Iris liegt dann in ihrer ganzen Ausdehnung

Digitized by Illinois College of Optometry

vor — totaler Irisvorfall (Fig. 56). Die Pupille ist dabei in der Regel durch einen Exsudatpfropf (*p*) verschlossen. Auch die Art, wie der Irisvorfall erfolgt, hat Einfluss auf die Grösse desselben. Wenn der Durchbruch sehr heftig geschieht (z. B. während starken Pressens seitens des Patienten) oder wenn sich der Patient nachher unruhig verhält, so wird ein verhältnissmässig grosser Theil der Iris in die Perforationsöffnung hineingetrieben.

Die Vernarbung eines Hornhautgeschwüres mit Irisvorfall geht, wenn der Vorfall sich selbst überlassen wird, in folgender Weise vor sich: die vorgefallene Iris verklebt zunächst fest mit den Rändern der Bruchpforte und verwandelt sich, soweit sie blossliegt, durch Entzündung in eine Art granulirenden Gewebes, so dass der Prolaps bald die Farbe der Iris verliert und grauroth wird. Später entwickelt sich

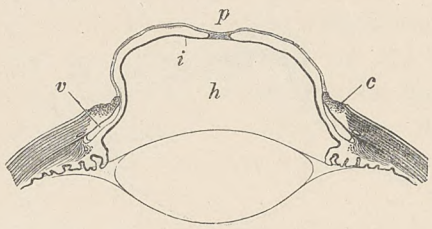

Fig. 56.

Totaler Irisvorfall. Schematisch. — Von der Hornhaut sind nur mehr die Randtheile *c* erhalten, welche noch theilweise infiltrirt sind. Zwischen denselben wölbt sich die Iris vor, welche stark vorgetrieben und in Folge dessen verdünnt ist, so dass das Pigment *i* der hinteren Irisfläche hindurchschimmert und dem Prolapse eine schwärzliche Farbe gibt. Die Pupille *p* ist durch eine Membran verschlossen, die sich in eine dünne Exsudatschichte fortsetzt, welche die ganze Iris überzieht. Der Raum zwischen Iris und Linse *h* ist die vergrösserte hintere Kammer. Von der vorderen Kammer ist nur ein seichter, spaltförmiger, ringsumlaufender Raum *v* vorhanden. Derselbe communicirt nirgends mehr mit der hinteren Kammer (Seclusio pupillae).

aus dem wuchernden Gewebe der Iris Narbengewebe, welches man zuerst in Form einzelner grauer Streifen auftreten sieht. Durch Zusammenziehung derselben bilden sich Einschnürungen an der Oberfläche des Prolapses. In dem Maasse, als die Narbenbildung fortschreitet, werden diese Streifen breiter, verschmelzen miteinander und flachen den Prolaps immer mehr ab. In günstigen Fällen endet der Process also damit, dass an Stelle des vorgewölbten Irisvorfalles eine flache, im Niveau der übrigen Hornhaut gelegene Narbe tritt. Mit dieser Narbe, welche also der Hauptsache nach ein narbig gewordener Theil der Iris ist, steht natürlich der in der Kammer zurückgebliebene Rest der Iris in fester Verbindung. Diese Anwachsung der Iris an eine Hornhautnarbe wird als vordere Synechie (Synechia anterior)*) bezeichnet.

*) συνέχειν, verbinden. — Für Cicatrix corneae cum synechia anteriore wird auch der Ausdruck Leucoma adhaerens (λευκός, weiss) gebraucht.

Digitized by Illinois College of Optometry

Dadurch, dass die Iris nach vorne zur Narbe hinzieht, verliert die Pupille ihre runde Form und wird zur Anwachsungsstelle hingezogen. In welchem Maasse dies der Fall ist, hängt davon ab, wo die Perforationsöffnung gelegen ist. Bei peripheren Geschwüren wird die Pupille stark nach der Perforationsstelle hin verzogen; sie hat die Form einer Birne, deren Spitze nach der Stelle der Synechie gerichtet ist. Wenn die Durchbruchsstelle nahe dem Centrum der Hornhaut gelegen ist, heilt nur der Pupillartheil der Iris in dieselbe ein (Fig. 55), wobei die Verziehung der Pupille gering ist oder ganz fehlt. — Ist die Durchbruchsöffnung so gross, dass der gesammte Pupillarrand der Iris in den Vorfall mit einbezogen wird und in die Hornhaut einheilt, so wird durch die gebildete Narbe die Pupille dauernd verschlossen; es entsteht Occlusio und Seclusio pupillae mit ihren verderblichen Folgen.

Bei der Verheilung grosser Hornhautgeschwüre geht die Zusammenziehung des Narbengewebes oft so weit, dass die Hornhautnarbe gegenüber der normalen Wölbung der Hornhaut abgeflacht erscheint. Die Abflachung kann auch über die narbige Stelle hinaus auf die noch durchsichtigen Theile der Hornhaut sich erstrecken, welche dann im Ganzen flacher ist — Applanatio corneae. Ging die Hornhaut ganz durch die Eiterung verloren, so dass totaler Irisvorfall eingetreten war, dann wird letzterer endlich zu einer kleinen und ganz flachen Narbe, welche an die Stelle der Hornhaut tritt — Phthisis corneae. Der Unterschied zwischen Applanatio und Phthisis corneae ist folgender: Im ersten Falle ist die Hornhaut noch vorhanden, doch theilweise narbig und dadurch im Ganzen abgeflacht. Im zweiten Falle dagegen ist von der Hornhaut nichts übrig geblieben, ausser etwa ein ganz schmaler Randtheil, welcher in der Regel der geschwürigen Zerstörung widersteht. Die flache Narbe, welche die Stelle der Hornhaut einnimmt, ist hier die vernarbte Iris.

Die jetzt beschriebene Heilung eines Irisprolapses mit Bildung einer flachen Narbe muss, wenn diese auch undurchsichtig ist, doch als verhältnissmässig günstiger Ausgang einer grösseren Hornhautperforation angesehen werden. Ein solches Auge ist zwar in seiner Function schwer geschädigt, befindet sich aber doch nach Ablauf des Processes im Ruhezustand und verursacht seinem Besitzer in der Regel keine weiteren Beschwerden. Anders verhält es sich, wenn die Heilung mit Bildung einer ektatischen Narbe erfolgt. Dies geht auf folgende Weise zu: Die vorgefallene Iris überzieht sich mit Narbengewebe; dasselbe ist aber nicht stark genug, um die Abflachung des Prolapses herbeizuführen. Dieser consolidirt sich daher in seiner ursprünglichen

Digitized by Illinois College of Optometry

vorgewölbten Form und wird zu einer ektatischen Narbe mit Einheilung der Iris — Staphyloma corneae. Bedeutende Ausdehnung der Perforationsöffnung, sowie unruhiges Verhalten des Patienten begünstigen die Ausbildung einer solchen Ektasie. Wenn einmal die vorgefallene Iris so weit ausgedehnt worden ist, dass sie durch den Rand der Perforationsöffnung (Bruchpforte) eine Einschnürung erfährt und daher der Irisprolaps pilzförmig wird, so ist eine flache Vernarbung ohne Kunsthilfe überhaupt unmöglich geworden.

Wenn die Durchbruchsstelle der Hornhaut nicht vor der Iris, sondern im Bereiche der Pupille liegt, so kann sie durch die Iris nicht verlegt werden. Der Verschluss derselben erfolgt dann in langsamerer Weise, indem von den Rändern der Oeffnung neugebildetes Gewebe (Narbengewebe) auswächst, bis die Oeffnung ausgefüllt ist. Die Kammer bleibt in diesem Falle etwas länger aufgehoben und während dieser Zeit die Linse mit der hinteren Hornhautwunde in Berührung. Die Linse kann dauernde Spuren dieses Contactes davontragen, am häufigsten in Form einer umschriebenen Trübung an ihrem vorderen Pole (vorderer Centralkapselstaar, siehe § 89). — Wenn während der Vernarbung der noch zarte Verschluss der Oeffnung zu wiederholten Malen wieder aufgesprengt wird (was in der Regel durch unzweckmässiges Verhalten seitens des Patienten geschieht), so kann die Perforationsstelle endlich dauernd offen bleiben; es bildet sich eine Hornhautfistel. Dieselbe erscheint als ein kleiner dunkler Punkt, umrandet von weissgetrübtem, narbigem Gewebe; die vordere Kammer fehlt, das Auge ist weich. Wenn eine Hornhautfistel lange besteht, geht das Auge allmälig daran zu Grunde. Die Hornhaut flacht sich ab, das Auge wird immer weicher und erblindet schliesslich durch Ablösung der Netzhaut. Im Gegensatze dazu kommt es, sobald die Fistel sich schliesst, leicht zur Drucksteigerung, welche wieder zur Sprengung des noch wenig widerstandsfähigen Verschlusses führen kann. Ein solcher Wechsel zwischen offener Fistel mit Weichheit des Bulbus, dann allmäligem Verschluss der Fistel und hierauf stetig zunehmender Drucksteigerung bis zur Wiederaufsprengung der Narbe kann sich durch längere Zeit wiederholen, bis endlich eine schwere Entzündung eintritt, welche zur Schrumpfung des Auges führt und damit dem Spiele ein Ende macht.

Andere üble Folgen des Durchbruches der Hornhaut, welche zuweilen beobachtet werden, sind:

a) Luxation der Linse. Die Linse muss bei Abfluss des Kammerwassers um die ganze Tiefe der vorderen Kammer (2·5 mm) nach vorne

Digitized by Illinois College of Optometry

bis an die Hornhaut rücken, was mit einer bedeutenden Dehnung der Zonula Zinnii verbunden ist. Wenn das Vorrücken sehr plötzlich geschieht, oder wenn die Fasern der Zonula durch Erkrankung zerreisslich geworden sind, berstet die Zonula. In Folge dessen kann die Linse sich schief stellen oder bei genügend grosser Perforationsöffnung selbst aus dem Auge herausgetrieben werden.

b) Intraoculäre Blutungen sind die Folge der raschen Druckherabsetzung, wodurch in die plötzlich entlasteten Gefässe des Augeninneren eine vermehrte Menge Blutes einströmt und dieselben zum Bersten bringt. Die Blutung tritt ein, wenn die Perforation sehr plötzlich erfolgt, oder wenn das Auge vorher unter einem abnorm hohen Drucke stand. Letzteres ist der Fall bei glaukomatösen und staphylomatösen Augen, in welchen überdies auch eine Entartung der Gefässe mit erhöhter Zerreisslichkeit ihrer Wandung vorhanden zu sein pflegt. Die Blutung kann so stark sein, dass der ganze Bulbusinhalt dadurch herausgedrängt wird, ja dass der Kranke nahe daran ist, sich zu verbluten.

c) Die Eiterung setzt sich von der Hornhaut aus in die Tiefe fort und führt durch eitrige Iridocyclitis oder selbst durch Panophthalmitis den Untergang des Auges herbei. Dieses Ereigniss tritt vornehmlich bei ausgedehnter Zerstörung der Hornhaut ein, namentlich, wenn gleichzeitig die Eiterung in der Hornhaut besonders virulenter Art ist, wie bei acuter Blennorrhoe oder bei Ulcus serpens.

Aufhellung der Hornhautnarben. Die nach einem Geschwüre zurückbleibende Narbe erscheint nach längerer Zeit, nach Monaten bis Jahren, weniger gross und weniger undurchsichtig, als sie unmittelbar nach vollendeter Heilung des Geschwüres war: die Narbe hat sich theilweise „aufgehellt". Ganz kleine Narben können auf diese Weise sogar vollständig unsichtbar werden. Der Grad, bis zu welchem die Aufhellung gedeiht, hängt vorzüglich von zwei Umständen ab: von der Dicke des Narbengewebes und von dem Alter des Individuums. Je tiefer die Narbe in die Hornhaut hineingreift, desto weniger hellt sie sich auf; perforirende Hornhautnarben bleiben für immer undurchsichtig, selbst wenn sie noch so klein sind. (Ein schönes Beispiel geben die Stichcanäle, welche die Discissionsnadel setzt, die durch das ganze Leben als graue Punkte in der Hornhaut sichtbar bleiben.) Das Alter des Individuums beeinflusst die Aufhellung insofern, als diese um so weiter geht, je jünger der Kranke ist. Aus diesem Grunde hellen sich Narben nach Blennorrhoea neonatorum oft in wunderbarer Weise auf.

Digitized by Illinois College of Optometry

§ 34. *Aetiologie.* In ätiologischer Beziehung lassen sich sämmtliche Entzündungen der Hornhaut in zwei grosse Gruppen theilen: primäre und secundäre Keratitiden. Unter ersteren verstehen wir jene, welche ihren Ausgangspunkt von der Hornhaut selbst genommen haben, unter letzteren dagegen jene, welche von anderen Gebilden, am häufigsten von der Bindehaut aus, auf die Hornhaut übergegriffen haben. Diese Unterscheidung gilt, sowie in Bezug auf die Keratitis im Allgemeinen, so auch speciell für die Geschwüre der Hornhaut.

Die primären Hornhautgeschwüre verdanken ihren Ursprung sehr häufig Traumen. Hieher gehören nicht blos Verletzungen im engeren Sinne, sondern auch Beleidigung der Hornhaut durch kleine Fremdkörper, durch unrichtig stehende Cilien, durch Warzen am freien Lidrande u. s. w. Geschwüre entwickeln sich ferner nach Abstossung von Schorfen, welche durch Verbrennung oder Verätzung gesetzt wurden. Andere Geschwüre haben ihren Grund in einer gestörten Ernährung der Hornhaut, so die Geschwüre in Augen mit absolutem Glaukom, wo die Hornhaut unempfindlich geworden ist, oder Geschwüre, welche sich in alten Hornhautnarben entwickeln (atheromatöse Geschwüre).

Die secundären Geschwüre sind Folgen einer Erkrankung der Bindehaut. Alle Entzündungen der Bindehaut können sich mit Hornhautentzündungen compliciren; bei den schweren Bindehautentzündungen, wie bei acuter Blennorrhoe und Diphtherie, ist dies sogar die Regel.

Die unmittelbare Ursache der Geschwürsbildung in der Hornhaut ist, entsprechend den heutigen Ansichten über Eiterung, in der Mehrzahl der Fälle wohl in der Einwanderung von Mikroorganismen in das Gewebe der Hornhaut zu suchen. Es mag sich da theils um specifische Organismen handeln, wie die der acuten Blennorrhoe, der Diphtherie u. s. w., theils um die gewöhnlichen Eiterkokken. Diese letzteren finden sich stets im Secret der katarrhalisch erkrankten Bindehaut. Wenn nun die schützende Epitheldecke der Hornhaut an einer Stelle entfernt wird, sei es durch ein leichtes Trauma, sei es durch bläschenförmige Abhebung (beim Herpes corneae) oder durch eine andere Schädlichkeit, so ist den Kokken die Eintrittspforte in das Gewebe der Hornhaut geöffnet. Bei den Leuten der arbeitenden Classe kommen Hornhautgeschwüre wohl deshalb um so viel häufiger vor als unter den wohlhabenden Ständen, weil dieselben sehr oft an vernachlässigten chronischen Katarrhen leiden und sich gleichzeitig Verletzungen der Hornhaut sehr häufig aussetzen.

Therapie. Die Hornhautgeschwüre sind einer richtigen und energischen Therapie sehr zugänglich. Sie geben daher, wenn sie recht-

Digitized by Illinois College of Optometry

zeitig zur Behandlung kommen, im Allgemeinen eine günstige Prognose; es gelingt in der grossen Mehrzahl der Fälle, ihrem Fortschreiten Einhalt zu thun und eine regelrechte Vernarbung herbeizuführen. Die Therapie ist verschieden je nach dem Stadium, in welchem das Geschwür zur Behandlung kommt.

a) Frische, noch unreine (progressive) Geschwüre erfordern vor Allem die Berücksichtigung der Causalindication. Bei traumatischen Geschwüren sind allenfalls noch vorhandene Fremdkörper zu entfernen. Gegen die Hornhaut gerichtete Cilien müssen ausgezogen, Papillome des Lidrandes, welche die Hornhaut beleidigen, müssen abgetragen werden. In den zahlreichen Fällen, wo das Hornhautgeschwür durch ein Bindehautleiden verursacht wird, bildet die Behandlung des letzteren in der Regel den wichtigsten Theil der Therapie, unter welcher auch das Geschwür der Heilung entgegengeht. Man darf sich also durchaus nicht abhalten lassen, bei Hornhautgeschwüren in Folge von Katarrh, Trachom oder acuter Blennorrhoe der Bindehaut diese letztere zu cauterisiren, wenn es durch das Bindehautleiden gefordert wird. Es muss nur die Vorsicht dabei beobachtet werden, dass das Causticum nicht mit der Hornhaut selbst in Berührung geräth, was man dadurch vermeidet, dass man den Ueberschuss desselben sorgfältig von der Bindehaut abspült. Man darf ferner nur mit Silberlösung ätzen, nicht aber mit dem Cuprumstift, welcher zu stark reizt, und noch weniger mit essigsaurem Blei, welches zu Blei-Incrustationen in der Hornhaut führen würde. So lange progressive Geschwüre in der Hornhaut vorhanden sind, sollen auch keine reizenden Augenwässer, wie Collyrium adstr. lut. u. dgl., eingeträufelt werden, da diese ja mit der Hornhaut in Berührung kommen würden.

Die Indicatio morbi erfordert in den meisten Fällen die Anlegung eines Verbandes. Je nachdem der Verband leicht oder fest angelegt wird, unterscheidet man zwischen Schutzverband und Druckverband. Bei frischen Geschwüren passt blos der Schutzverband. Er hat den Zweck, die Lider ruhig geschlossen zu halten, ohne einen Druck auf den Augapfel auszuüben. Die Immobilisirung der Lider soll vor Allem verhindern, dass der Geschwürsgrund bei jedem Lidschlage durch die Lider gescheuert wird, was eine beständige Reizung des Geschwüres und durch Berührung der im Geschwüre blossliegenden Nervenfasern auch Schmerzen verursachen würde. Daher werden die Schmerzen zuweilen durch Anlegung eines regelrechten Verbandes sofort abgeschnitten. Der Verband soll ferner das Geschwür vor Staub schützen. Der stets auf die Hornhaut fallende Staub wird beständig

Digitized by Illinois College of Optometry

durch den Lidschlag abgekehrt; in der Vertiefung aber, welche das Geschwür bildet, wird er durch die darüber hinwegstreifenden Lider nicht erreicht und bleibt daselbst liegen. — Der Verband ist in der Regel so lange zu tragen, bis sich das Geschwür gereinigt und mit einer Epitheldecke überzogen hat, welche die Hornhaut gegen äussere Einflüsse schützt. Wenn der Geschwürsgrund verdünnt ist und Neigung zur Vorwölbung zeigt, muss mit dem Verbande so lange fortgefahren werden, bis die junge Narbe hinreichend stark ist, um dem intraoculären Drucke Widerstand zu leisten.

Eine Contraindication gegen den Verband ist durch starke Secretion gegeben, indem durch den Verschluss der Lider das Secret im Bindehautsacke zurückgehalten würde und mit dem Geschwüre in beständiger Berührung bliebe. Aus diesem Grunde muss bei Geschwüren in Folge von Bindehautentzündung sehr oft auf den Verband verzichtet werden. Auch bei ganz kleinen Kindern ist der Verband in der Regel nutzlos, da er sich alsbald verschiebt und ein schlecht liegender Verband nachtheiliger ist, als das Freibleiben des Auges.

Nächst dem Verbande spielt das Atropin die wichtigste Rolle in der Behandlung der Geschwüre. Es wirkt der Entzündung der Iris entgegen, vermindert dadurch den Reizzustand im Allgemeinen und wirkt so günstig auf das Geschwür selbst zurück. Es muss so oft eingetropft werden, als nöthig ist, um die Pupille stets erweitert zu erhalten. — Mit diesen beiden Mitteln — Verband und Atropin — gelangt man in den leichten Fällen allein zum Ziele. Für solche Geschwüre jedoch, welche durch ihre eitergelbe Farbe oder durch die starke Infiltration ihrer Umgebung einen rasch progressiven Charakter zeigen, muss man noch zu anderen Mitteln greifen. Dies sind die feuchtwarmen Ueberschläge, das Jodoform, die subconjunctivalen Injectionen, die Glühhitze und die Paracentese der Hornhaut.

Die feuchtwarmen Ueberschläge werden in der Weise gemacht, dass man ein ganz leichtes, mehrfach zusammengelegtes Leinwandläppchen nimmt, welches das geschlossene Auge gerade bedeckt, ohne durch seine Schwere darauf zu drücken. Dasselbe wird vor dem Auflegen in heisses Wasser getaucht und dann gut ausgedrückt; es muss oft gewechselt werden, um immer warm zu sein. Man applicirt die warmen Ueberschläge täglich durch eine oder mehrere Stunden, für welche Zeit dann jedesmal der Verband entfernt werden muss. Auf das Geschwür selbst staubt man sehr fein gepulvertes Jodoform auf. Die subconjunctivalen Injectionen geschehen mit einer 1‰ Sublimatlösung unter die Bindehaut des Bulbus. Wenn das

Digitized by Illinois College of Optometry

Geschwür trotz dieser Mittel deutlich sich ausbreitet, so muss man zur Cauterisation desselben mittelst Glühhitze schreiten (Gayet). Man benützt zu diesem Zwecke ein kleines zugespitztes Glüheisen oder die galvanokaustische Schlinge oder den Paquelin'schen Thermocauter. Mit einem dieser Instrumente wird das Geschwür gebrannt, so weit es sich grau belegt zeigt. Bei ausgedehnten Geschwüren ist es nicht nöthig, das ganze Geschwür zu cauterisiren, sondern es genügt, die am stärksten infiltrirte Stelle des Randes, an welcher ein Fortschreiten des Geschwüres zu erwarten ist, zu zerstören. Behufs Ausführung der Cauterisation macht man die Hornhaut durch wiederholtes Aufträufeln einer 5%igen Lösung von Cocaïnum muriaticum unempfindlich.

Ein anderes mächtiges Mittel zur Bekämpfung rasch fortschreitender Geschwüre ist die Paracentese der Hornhaut (Ausführung derselben siehe Operationslehre § 154). Man wurde zu dieser Operation durch die Beobachtung geführt, dass die Geschwüre nach spontanem Durchbruche in der Regel einer raschen Heilung entgegengehen. In gleicher Weise verhindert die künstliche Perforation, d. i. eine rechtzeitig ausgeführte Punction der Hornhaut, das Weitergreifen des Geschwüres und den drohenden Durchbruch desselben. Warum wartet man nicht ab, bis das Geschwür von selbst die Hornhaut durchbricht? Weil inzwischen das Geschwür auch der Fläche nach an Ausdehnung gewinnen und dadurch eine ausgebreitetere Trübung setzen würde, und ferner, weil nach geschwüriger Perforation der Hornhaut fast immer ein Irisvorfall entsteht, welcher zur Bildung einer vorderen Synechie führt, während bei einer regelrecht ausgeführten Punction dies nicht der Fall ist.

Ist der Durchbruch des Geschwüres bevorstehend und zieht man nicht vor, ihn durch Punction künstlich herbeizuführen, so sorge man für Ruhe des Patienten, am besten durch Bettlage, damit die Perforation langsam erfolge und so wenig Iris als möglich in die Oeffnung hineingetrieben werde.

b) Wenn die Perforation der Hornhaut eingetreten ist, so hat die Behandlung anzustreben: erstens, dass die Iris nicht oder wenigstens in möglichst geringer Ausdehnung mit der Hornhaut verwachse, zweitens, dass sich eine feste und flache (nicht ektatische) Narbe bilde. Man erreicht beides auf folgende Weise:

1. Ist die Perforationsstelle ganz klein, so fällt die Iris nicht in dieselbe vor, sondern legt sich nur an deren hintere Oeffnung an. In solchen Fällen genügt als Behandlung ruhige Lage, Verband und Atropin. Es bleibt dann nur eine punktförmige Anwachsung der Iris an die Hornhautnarbe zurück, welche sich später oft in einen dünnen

Digitized by Illinois College of Optometry

Faden auszieht. In besonders günstigen Fällen kommt es überhaupt nicht zu einer vorderen Synechie, wenn nämlich durch das sich wieder ansammelnde Kammerwasser die Iris von der Perforationsstelle abgedrängt wird, bevor sie noch fest mit derselben verwachsen ist.

2. Wenn — bei grösserer Durchbruchsöffnung — die Iris vorgefallen ist, so soll dieselbe excidirt werden. Ein Zurückbringen der Iris in die vordere Kammer (Reposition) wäre in den meisten Fällen unausführbar und würde, selbst wenn sie gelingen sollte, von keinem dauernden Erfolge begleitet sein, da die Iris immer wieder vorfallen würde. Zum Zwecke der Excision macht man zuerst die Hornhaut durch Cocaïn unempfindlich. Darauf löst man mit einem spitzen Instrumente (konische Sonde) ringsum die Verklebung des Irisvorfalles mit der Bruchpforte, zieht die Iris mit der Pincette möglichst weit aus der Wunde hervor und trägt sie knapp an der Hornhaut ab (Leber). Wenn die Operation gut gelungen ist, darf die Iris nirgends mehr an den Rändern der Oeffnung fixirt sein; es soll vielmehr wie nach einer regelrechten Iridektomie ein Iriskolobom mit freien Schenkeln bestehen. Auf diese Weise erhält man eine feste Narbe ohne Einheilung der Iris.

Die Excision ist nur bei frischen (wenige Tage alten) Vorfällen ausführbar, da später die vorgefallene Iris so fest mit den Rändern der Perforationsöffnung verwächst, dass eine Loslösung der Iris von denselben nicht mehr gelingt. Desgleichen ist sie auch bei sehr grosser Durchbruchsöffnung nicht anzuempfehlen. In diesen beiden Fällen, d. h.

3. bei älteren oder bei sehr ausgedehnten Irisvorfällen verzichtet man darauf, die Iris von der Hornhaut frei zu machen; man beschränkt sich, eine feste und flache Vernarbung des Irisprolapses anzustreben. In manchen Fällen reicht ein durch längere Zeit angelegter Druckverband hiezu aus. Wenn man damit nicht zum Ziele kommt, was namentlich der Fall ist, wenn der Vorfall an seiner Basis pilzförmig eingeschnürt ist, so muss man die Abflachung des Vorfalles durch wiederholte Punction oder durch Excision eines kleinen Stückchens aus demselben herbeiführen. Bei stark vorgewölbtem totalen Irisvorfalle empfiehlt es sich, denselben der Quere nach zu spalten und hierauf, nach Eröffnung der vorderen Linsenkapsel, die Linse austreten zu lassen. — Wenn ein genügend breites Stück gut erhaltener Hornhaut vorhanden ist, um eine Iridektomie auszuführen, so ist dies ein ausgezeichnetes Mittel, um eine flache Vernarbung zu erzielen.

4. Bei Keratokele wird ruhiges Verhalten und Verband, eventuell Punction des vorgetriebenen Bläschens angewendet.

Digitized by Illinois College of Optometry

5. Bei Hornhautfistel muss, um den Verschluss derselben zu Stande zu bringen, Alles vermieden werden, was den Augendruck erhöhen und damit die sich eben schliessende Fistel wieder aufsprengen könnte. Zu diesem Ende verordnet man Bettlage bei leichtem Verbande beider Augen, während man zugleich ein Mioticum (Eserin oder Pilocarpin, siehe § 64) behufs Herabsetzung des Druckes in der vorderen Kammer einträufelt. Sehr gut wirkt eine Iridektomie, welche sich aber nur ausführen lässt, wenn sich die Kammer wenigstens ein bischen wiederhergestellt hat. Wenn diese Mittel im Stiche gelassen haben, muss man die narbigen Ränder der Fistel durch Ausschneidung oder durch Cauterisation (mit einem spitzen Galvanocauter oder Thermocauter) entfernen, um die Bildung eines neuen festen Narbengewebes herbeizuführen. Zur Cauterisation ist jedenfalls das Vorhandensein einer wenn auch seichten vorderen Kammer erforderlich, da man sonst die vordere Fläche der Linse versengen würde.

c) Die Behandlung der Geschwüre in der regressiven, der Vernarbungsperiode, soll darnach streben, dass der Substanzverlust durch eine resistente Narbe vollständig ausgefüllt werde und dass diese letztere nach Möglichkeit sich aufhelle. Zu beiden Zwecken kommen Reizmittel in Anwendung. Man beginnt vorsichtig mit den schwächeren Mitteln, um, wenn dieselben gut vertragen werden, allmälig zu den stärkeren überzugehen. Als eines der mildesten Reizmittel gilt Calomelpulver, stärker wirkt gelbe Präcipitatsalbe (1—4%), Collyrium adstringens luteum, Tinctura opii crocata. Bei Application der gelben Präcipitatsalbe bringt man dieselbe mittelst eines Pinsels oder Glasstabes in den Bindehautsack und nimmt dann durch Reiben mit dem oberen Lide eine Massage der trüben Hornhaut vor. Als Reizmittel empfiehlt sich auch die Vaporisation, das ist die Einwirkung heissen Dampfes (von reinem Wasser oder mit Zusatz reizender Flüssigkeiten) auf die Hornhaut vermittelst eines Dampfzerstäubungsapparates (wie ein solcher zur Inhalation angewendet wird). Es ist gerathen, mit der Anwendung dieser Reizmittel lange fortzufahren, um die möglichste Aufhellung der Narbe zu erzielen, doch muss von Zeit zu Zeit mit dem Mittel gewechselt werden, da sich sonst das Auge daran gewöhnt und das Mittel seine Wirkung verliert.

Die Hornhautgeschwüre gehören zu den häufigsten Erkrankungen des Auges, welchen dadurch besondere Bedeutung zukommt, dass die darnach zurückbleibenden Trübungen sehr oft das Sehvermögen beeinträchtigen. Wenn wir von den Hornhautgeschwüren in Folge von Conjunctivitis eczematosa absehen, finden sich Hornhautgeschwüre viel häufiger bei Erwachsenen, und namentlich bei älteren Personen, als bei Kindern. Es scheint, dass die Hornhaut in späteren Lebensjahren weniger gut ernährt und daher mehr zum Zerfalle geneigt ist, als in der Jugend.

Digitized by Illinois College of Optometry

Der Arzt, welcher zu einem Kranken mit Hornhautgeschwür gerufen wird, muss sich nach Untersuchung des Auges nicht blos der Diagnose, sondern auch der Prognose bewusst sein; er muss dem Kranken voraussagen, bis zu welchem Grade das Sehvermögen eine dauernde Einbusse erleiden wird, damit diese nicht etwa nachträglich der ärztlichen Behandlung in die Schuhe geschoben werde. Die Prognose für das Sehvermögen hängt von dem Sitze, der Ausdehnung und der Dichte der Trübung ab, welche das Geschwür zurücklassen wird. Kleine, wenn auch saturirte Trübungen sind dem Sehen in der Regel weniger schädlich als solche, welche zwar wenig dicht, aber ausgedehnt sind (§ 45). Es ist daher weniger bedenklich, wenn ein Geschwür nach der Tiefe, als wenn es nach der Fläche weiter greift. Schreitet ein Geschwür in der Richtung nach dem Centrum der Hornhaut vor, so schädigt jeder Millimeter das Sehvermögen mehr, während eine Ausbreitung nach dem Hornhautrande hin ziemlich gleichgiltig ist. An jenen Stellen des Geschwürsrandes, zu welchen bereits Gefässe vorgedrungen sind, ist kein weiterer Zerfall zu befürchten, sowie ja auch die von Pannus überzogene Hornhaut gegen Vereiterung bei acuter Blennorrhoe geschützt ist. Auf jeden Fall findet das Geschwür am Limbus seine Grenze, indem es niemals in diesen oder gar in die angrenzende Sclera hineingeht. Eine Ausnahme davon machen nur diejenigen Geschwüre, welche nicht selten aus den im Limbus sitzenden Knoten der Conj. eczematosa entstehen. — Ausgedehnte Vereiterungen der Hornhaut, wie bei acuter Blennorrhoe, Ulcus serpens u. s. w., lassen stets einen schmalen Randtheil der Hornhaut unversehrt, der freilich oft nicht hinreicht, um eine Iridektomie zur Wiederherstellung des Sehvermögens möglich zu machen.

Die Hornhautgeschwüre kommen in vielerlei Formen vor, von welchen einige theils durch ihre Aetiologie, theils durch ihr Aussehen und ihren Verlauf gut charakterisirt sind. Dieselben sollen hier aufgezählt werden:

1. Bei Conjunctivitis eczematosa, sowie bei Conjunctivitis ex acne rosacea findet man kleine, oberflächliche, meist randständige Geschwüre, welche in der Regel rasch heilen. Es gibt jedoch Fälle von Conj. ecz., wo die Geschwüre, ohne der Fläche nach sich auszubreiten, unaufhaltsam tiefer greifen, so dass steilrandige, kraterförmige Substanzverluste entstehen, welche rasch perforiren. Auch diese Geschwüre sitzen gewöhnlich am Hornhautrande und hinterlassen jene ganz peripheren Iriseinheilungen mit starker Verziehung der Pupille, welche für überstandene Conj. ecz. charakteristisch sind.

2. Das Gefässbändchen (Keratitis fascicularis) wird gleichfalls bei Conjunctivitis eczematosa beobachtet und entsteht dadurch, dass ein Geschwürchen vom Rande der Hornhaut immer weiter in dieselbe hineinwandert und dabei einen Schweif von Gefässen vom Limbus her nach sich zieht.

3. Die katarrhalischen Geschwüre kennzeichnen sich durch ihre Sichelform, sowie durch ihre Lage nahe dem Hornhautrande und concentrisch mit demselben.

4. Bei Pannus trachomatosus kommen häufig kleine Geschwüre vor, welche sich aus Infiltraten am Rande des Pannus entwickeln. Zuweilen findet sich entlang dem Rande eine ganze Reihe solcher Geschwürchen, welche auch wohl zu einem grossen, sichelförmigen Geschwüre confluiren können. Andere Geschwüre entstehen mitten im Pannus an Stellen, wo die Infiltration tiefer in die Hornhaut hineingeht und zum geschwürigen Zerfalle führt.

Digitized by Illinois College of Optometry

5. Das centrale, reizlose Geschwür bei Trachom entwickelt sich in der Mitte der Hornhaut. Es zeichnet sich durch den Mangel von begleitenden Reizerscheinungen aus, so dass oft nur die Sehstörung den Patienten auf sein Leiden aufmerksam macht. Objectiv kennzeichnet sich das Geschwür dadurch, dass es auch während der progressiven Periode nur sehr wenig getrübt ist, so dass es fast nur durch den gesetzten Substanzverlust sich verräth; es kann daher leicht übersehen werden, wenn man die Hornhaut nicht sorgfältig spiegeln lässt. Es hat die Neigung, sich nur unvollkommen mit Narbengewebe auszufüllen, so dass eine centrale Facette zurückbleibt, welche das Sehvermögen durch unregelmässigen Astigmatismus sehr verschlechtert.

6. Die Geschwüre bei acuter Blennorrhoe und bei Diphtherie der Bindehaut pflegen sich rasch auszubreiten und führen oft zur Zerstörung der ganzen Hornhaut, selbst zu Panophthalmitis.

7. Die traumatischen Geschwüre der Hornhaut sind in der Regel klein und oberflächlich und kommen zumeist bei älteren Leuten vor. Sie sitzen in der Lidspaltenzone der Hornhaut; das obere Drittel der Hornhaut, welches gewöhnlich durch das obere Lid bedeckt ist, bleibt aus diesem Grunde von ihnen zumeist verschont. Ausser diesen rasch und gutartig verlaufenden Geschwüren kommt aber — in der Regel nach unbedeutenden Traumen — auch das gefährliche Ulcus serpens vor (siehe § 35). — Bezüglich der Geschwüre, welche in Folge von Austrocknung der Hornhaut entstehen, siehe Keratitis e lagophthalmo (§ 37).

8. Kleine, randständige Hornhautgeschwüre kommen häufig bei älteren Personen, namentlich männlichen Geschlechtes, vor, ohne dass ein Bindehautleiden oder eine äussere Schädlichkeit als Ursache derselben aufzufinden wäre. Sie treten unter ziemlich heftigen Reizzufällen auf, sind aber kaum stecknadelkopfgross und heilen rasch, ohne in die Tiefe zu greifen. Sie werden besonders dadurch lästig, dass sie gerne recidiviren, so dass manche Personen jährlich ein oder mehrere Male derartige Anfälle von Hornhautentzündung zu überstehen haben. Uratische Diathese scheint eine häufige Ursache dieser Geschwüre zu sein und eine dagegen gerichtete allgemeine Therapie (Diät, Mineralwässer) vermag oft, den Recidiven ein Ende zu setzen.

9. Der Herpes corneae febrilis (selten auch der H. c. zoster, siehe § 40) können zu Geschwüren führen, welche sich aus den geplatzten Herpesbläschen bilden. Dieselben haben die Eigenschaft, nicht in die Tiefe zu greifen, dagegen sich gerne der Fläche nach auszubreiten. Dies kann in doppelter Weise geschehen. Entweder das Geschwür verbreitet sich nach allen Seiten hin gleichmässig. Man hat dann einen grossen, aber ganz oberflächlichen Substanzverlust, welcher überall von einem schmalen, scharfen, meist festonnirten, grau infiltrirten Rande eingefasst ist, der sich täglich weiter vorschiebt (Fig. 57). Oder die Ausbreitung geht nur in bestimmten Richtungen vor sich. Von dem ursprünglichen kleinen Substanzverluste erstrecken sich nach einer oder mehreren Seiten hin graue Streifen in die durchsichtige Hornhaut, welche sich stetig verlängern und dabei sich gabeln, sowie seitliche Zweige ausschicken. So entsteht eine oft sehr zierliche graue Figur in der Cornea, welche baumförmig verästigt ist und oft knopfförmige Anschwellungen an den Enden der Zweige trägt — Keratitis dendritica (Emmert). Dieses verzweigte Infiltrat zerfällt zu einem Geschwüre, welches die Form einer tiefen, verzweigten, von grauen Rändern eingefassten Furche hat (Fig. 58). Dasselbe reinigt sich dann und verheilt mit Hinterlassung einer Trübung, deren verzweigte Form auch noch später

Digitized by Illinois College of Optometry

die vorausgegangene Erkrankung erkennen lässt. — In manchen Fällen entwickeln sich aus dem Herpes statt eines grösseren zahlreiche kleine, mit kurzen Ausläufern versehene, sternförmige Geschwürchen (Keratitis stellata, Fig. 59). Alle diese Keratitisformen zeichnen sich durch lange Dauer (1—3 Monate) aus.

10. Ulcus rodens (Mooren). Es entwickelt sich unter starken entzündlichen Zufällen ein oberflächliches Geschwür vom Rande der Hornhaut (gewöhnlich dem oberen) aus. Gegen den gesunden Theil der Hornhaut grenzt es sich durch einen grau getrübten Rand ab, welcher deutlich unterminirt ist. Dieses letztere Symptom ist charakteristisch für das Ulcus rodens. Nach kurzer Zeit beginnt das Geschwür sich zu reinigen und zu vernarben, indem es sich vom Limbus her mit Gefässen überzieht. Schon glaubt man den Process der vollständigen Heilung nahe, als unter Wiederkehr der Reizerscheinungen ein Nachschub eintritt, wobei das Geschwür sich wieder eine Strecke weiter in die Hornhaut vorschiebt. So geht die Krankheit mit schubweisen Anfällen und dazwischenliegenden Remissionen fort, bis das Geschwür die ganze Hornhaut überzogen hat. Dieselbe ist dadurch

Fig. 57.
Grosses, aber ganz oberflächliches Geschwür nach Herpes febrilis. Der centrale graue Ring entspricht einem früheren Stadium des Geschwüres, das sich seitdem bis nahe an den Hornhautrand vorgeschoben hat.

Fig. 58.
Keratitis dendritica. — Nach links von dem grossen verzweigten Geschwüre liegen in der Hornhaut einige zarte, kleine, gruppenweise stehende Fleckchen als Reste von Herpesefflorescenzen.

Fig. 59.
Keratitis stellata. — In der nasalen, im Ganzen leicht getrübten Hälfte der Hornhaut liegen vier grössere und zwei ganz kleine, sternförmig verzweigte Geschwürchen.

überall ihrer oberflächlichen Schichten beraubt worden und bleibt daher in ihrer ganzen Ausdehnung dauernd trüb, so dass das Sehvermögen ausserordentlich herabgesetzt wird. Perforation der Hornhaut ist dabei niemals beobachtet worden. Diese seltene Krankheit befällt ältere Leute und ergreift nicht selten beide Hornhäute entweder gleichzeitig oder nacheinander. Sie wurde als unheilbar angesehen, so lange man die Cauterisation der Hornhaut mit dem Glüheisen nicht kannte. Wenn man mit diesem den Rand des Geschwüres ausgiebig zerstört, so wird dadurch das Geschwür in den meisten Fällen zur Heilung gebracht.

11. Die Keratitis marginalis superficialis ist gleichfalls eine seltene Krankheit, welche sich bei Personen in mittlerem Lebensalter findet. Eine ganz oberflächliche Ulceration schiebt sich vom Rande aus in die Hornhaut vor, jedoch nicht vom ganzen Rande gleichzeitig und auch nicht in gleichmässiger Weise, so dass die ulcerirte Randzone der Hornhaut gegen die durchsichtigen centralen Theile mit einer buchtigen Grenze sich absetzt, welche durch eine feine graue Linie gebildet wird (Fig. 60). Diese Keratitis zieht sich lange (zuweilen durch Jahre) hin, indem Pausen mit Nachschüben abwechseln, welch' letztere von mässigen Reizerscheinungen begleitet werden. Sie unterscheidet sich vom Ulcus rodens dadurch, dass der Substanzverlust ganz besonders seicht und daher die Hornhaut im Be-

Digitized by Illinois College of Optometry

reiche desselben nur ganz zart grau getrübt ist; auch ist der wenig sichtbare Geschwürsrand nicht unterminirt. Die Ulceration erreicht niemals die Mitte der Hornhaut, so dass die ausserordentlich zarten Trübungen, welche zurückbleiben, das Sehen nicht stören. Die Ker. marg. sup. gibt oft Veranlassung zur Hinüberziehung der Bindehaut auf die Hornhaut in Form eines Pseudopterygiums (siehe Seite 131).

Das Gefässbändchen, die Keratitis dendritica, das Ulcus rodens und die Keratitis marginalis superficialis haben als gemeinschaftliche Züge das langsame Weiterkriechen in der Hornhaut, weshalb sie auch als serpiginöse Hornhautgeschwüre bezeichnet werden.

12. Die atheromatösen Geschwüre entstehen in alten Hornhautnarben, wenn dieselben durch Ablagerung von Kalk oder colloiden Massen degenerirt sind, oder wenn sie mechanischen Insulten ausgesetzt sind (wie z. B. an der Spitze von Staphylomen der Hornhaut). Dieselben belästigen den Patienten durch ihre häufige Wiederkehr und die damit verbundenen Reizerscheinungen; sie können auch Perforation der Hornhaut und vermittelst dieser Panophthalmitis herbeiführen.

13. In Augen, welche an Glaucoma absolutum erblindet sind, entstehen eitrig belegte Hornhautgeschwüre, zumeist in der Form des Ulcus serpens. Sie sind gewöhnlich mit beträchtlichem Hypopyon verbunden und enden häufig mit Perforation der Hornhaut und darauffolgenden Blutungen aus dem Augapfel oder mit Panophthalmitis. Sie haben ihre Ursache gleich den atheromatösen Geschwüren in einer ungenügenden Ernährung und Innervation der Hornhaut, welch' letztere sich schon durch die Unempfindlichkeit derselben verräth. — Bei diesen Geschwüren in Folge von Glaucom sowie auch bei den atheromatösen Geschwüren ist die Enucleation des erblindeten Auges zuweilen das einzige Mittel, welches den Patienten dauernd von der lästigen, oft wiederkehrenden Geschwürsbildung befreit.

Fig. 60.
Keratitis marginalis superficialis. — Am nasalen Hornhautrande ein Pseudopterygium.

In der Augenheilkunde finden sowohl kalte als warme Umschläge Anwendung. Die ersteren werden im Anfangsstadium der acuten Blennorrhoe gebraucht, ferner in den ersten Tagen nach einer Verletzung, um einer Entzündung entgegenzuwirken, falls nicht durch eine perforirende Wunde ein Verband indicirt ist. Ferner erweisen sich kalte Umschläge als wirksam, um die Quellung der Linse nach Eröffnung der Kapsel (durch Verletzung oder Operation) einzudämmen. Die warmen Umschläge finden in der Form feuchtwarmer Compressen viel ausgedehntere Anwendung als die kalten. Sie sind überall angezeigt, wo es gilt, die Resorption von Exsudaten zu begünstigen, also bei den verschiedensten Formen von Scleritis, Keratitis und Iridocyclitis. Wenn schon Eiterung im Anzuge ist, beschleunigen sie die Bildung eines Abscesses und kürzen daher den Verlauf ab. Sie werden deshalb bei Lidabscessen, Dacryocystitis u. dergl. angewendet. Gleichzeitig erweist sich die feuchte Wärme in vielen Fällen als ein ausgezeichnet schmerzstillendes Mittel. — Die Umschläge werden auf die geschlossenen Lider applicirt und da diese dünn sind, vermögen die Umschläge die Temperatur im Inneren des Augapfels wesentlich zu beeinflussen. Unter normalen Verhältnissen ist die Temperatur in der vorderen Kammer und selbst noch im Glaskörper bei offenem Auge um Vieles, bei geschlossenen Lidern etwas niedriger als die Körperwärme (Michel, Silex). Eis-

Digitized by Illinois College of Optometry

umschläge setzen die Temperatur im Bindehautsacke um mehr als 4° herab, warme Umschläge erhöhen sie um mehr als 1° und diese Veränderung der Temperatur erstreckt sich auch auf das Innere des Augapfels (Hertel).

Die Therapie der Hornhautgeschwüre hat in der jüngsten Zeit vor Allem durch die Einführung der Cauterisation mittelst Glühhitze, welche wir vornehmlich Gayet verdanken, einen grossen Fortschritt erfahren, denn gerade die stark eitrig infiltrirten, rasch fortschreitenden Geschwüre, welchen man oft machtlos gegenüberstand, werden dadurch meist sofort zum Stillstande gebracht. Die Application der Glühhitze ist bei Anwendung von Cocaïn schmerzlos und verursacht durchaus nicht, wie man glauben möchte, eine starke Reizung des Auges. Es hören darnach im Gegentheil oft mit einem Schlage die Schmerzen auf, während auch die übrigen Reizerscheinungen zurückgehen. Man kann in der Privatpraxis, wenn man nichts Anderes zur Verfügung hat, einen glühend gemachten Sondenknopf oder eine Stricknadel zur Cauterisation verwenden. Die Hauptsache ist, dass die Cauterisation ausgiebig genug sei. Perforation des verdünnten Geschwürsgrundes kann durch Vorsicht leicht vermieden werden; sollte sie dennoch geschehen, so hat sie keine weiteren üblen Folgen, als die Perforation an und für sich bedingt, da die heisse Spitze durch das hervorstürzende Kammerwasser sofort abgekühlt wird. An der cauterisirten Stelle bleibt für immer eine Trübung zurück; da man aber nur jene Stellen cauterisirt, welche ohnedies dem geschwürigen Zerfalle entgegengehen, so wird die schliessliche Trübung dadurch nicht grösser, als sie auf jeden Fall geworden wäre.

Von den Antisepticis leistet bei eitrig belegten Geschwüren am meisten das Jodoform, welches man als feines Pulver auf die kranke Stelle aufstaubt oder als Jodoformsalbe in den Bindehautsack bringt. Progressive Geschwüre können manchmal zu rascher Reinigung gebracht werden, wenn man den Geschwürsgrund mit einem kleinen, in einer Pincette gehaltenen Wattebäuschchen abreibt, das in absoluten Alkohol getaucht ist; man hat dabei darauf zu achten, dass dieser nicht auf die gesunden Theile der Hornhaut überfliesst. Das Sublimat hat in Form der subconjunctivalen Injection (Reymond, Darier) bei Hornhautgeschwüren vielfach Anwendung gefunden. Nach Cocainisirung des Auges werden 1—3 Theilstriche einer Pravaz'schen Spritze von einer Sublimatlösung 1:1000 (der man gleichfalls Cocaïn zusetzen kann) unter die Conjunctiva bulbi eingespritzt, nicht zu nahe dem Limbus. Nach der Injection treten Schmerzen, sowie starke Röthung und Schwellung der Bindehaut auf, welch' letztere Symptome erst nach einigen Tagen zu verschwinden pflegen. Man macht die Injectionen in Zwischenräumen von einem oder mehreren Tagen. Ausser bei eitrigen Hornhautprocessen wendet man diese Einspritzungen auch bei Keratitis parenchymatosa, bei Scleritis, Iritis und Iridocyclitis, endlich bei Chorioiditis und Retinitis an. Ferner hat man sie bei eitriger Infection von Wunden des Augapfels, sei es nach Verletzung, sei es nach Operation, versucht. Die subconjunctivalen Sublimatinjectionen leisten die besten Dienste bei progressiven Hornhautgeschwüren, während in anderen Fällen ihr Erfolg ziemlich unsicher ist. Aehnlich wie die Sublimatinjectionen wirken subconjunctivale Kochsalzinjectionen (½—1 Pravaz'sche Spritze voll einer 5—10%igen Lösung). Die Wirkung aller dieser subconjunctivalen Einspritzungen ist keine specifische, sondern beruht in der dadurch veranlassten Anregung der Lymphcirculation.

Hornhautfisteln bleiben vorzüglich nach solchen Perforationen zurück, welche gegenüber dem Pupillarrande der Iris liegen, so dass die Iris die Oeff-

Digitized by Illinois College of Optometry

nung nicht ganz zu verlegen vermag, sondern nur mit ihrem Pupillarrande an das Narbengewebe sich anheftet, welches die Lücke verschliesst; indem nun die Iris an diesem Narbengewebe zerrt, verhindert sie dessen Consolidirung. Die Hornhautfisteln stellen nämlich in der Regel nicht weite, vom Epithel ausgekleidete Canäle dar, sondern man findet die Perforationsöffnung von Narbengewebe ausgefüllt, aber dieses ist nicht dicht, sondern von Spalträumen durchsetzt, durch welche das Kammerwasser bis an die Oberfläche der Hornhaut durchsickert (Czermak). Andere Fisteln entstehen in der Weise, dass die vorgefallene Iris unter dem Drucke des andrängenden Kammerwassers dehiscirt und die so entstandene Oeffnung sich nicht wieder fest schliesst. Endlich kommt es bei ausgedehnten Irisvorfällen vor, dass bei der Vernarbung an der der Pupille entsprechenden Stelle eine Fistel zurückbleibt. — Die Hornhautfisteln sind gewöhnlich schwer zu festem Verschluss zu bringen. In einigen Fällen gelangte ich schliesslich dadurch zum Ziele, dass ich über die Fistel einen Lappen nähte, der aus der angrenzenden Bindehaut entnommen war. Indem der Lappen auf der Oberfläche der Narbe, deren Epithel vorher entfernt worden war, anwuchs, verschloss er auch die Fistelöffnung. Ein anderes Verfahren besteht darin, die Fistel sammt ihrer narbigen Umrandung mit dem Hornhauttrepane auszuschneiden und in die Oeffnung ein gleich grosses Stück gesunder Hornhaut einzupflanzen.

2. Ulcus serpens corneae*).

§ 35. *Symptome.* Ein frisches Ulcus serpens stellt sich als eine grauweisse oder gelbliche Scheibe dar, welche ungefähr das Centrum der Hornhaut einnimmt. Die Trübung der Scheibe ist an den Rändern stärker als in der Mitte; nach einer Seite hin pflegt der Rand ganz besonders stark grau oder gelb getrübt zu sein. Die Scheibe ist von einem zarten, grauen Hofe umgeben und oft strahlen feine, radiäre, graue Streifen vom Rande der Scheibe in die durchsichtige Hornhaut aus. Die Oberfläche der Hornhaut ist über der Scheibe gestichelt und im Beginne öfter etwas über das Niveau der Umgebung erhaben. Bald jedoch zeigt sich diese Stelle vertieft, aber nicht mit steil abfallenden Rändern wie bei einem Geschwüre, sondern mehr wie eine seichte Delle. Auch die übrige, nicht vom Ulcus s. eingenommene Hornhaut ist weniger glänzend und von einer zarten, gleichmässigen Trübung eingenommen. — Diese Veränderungen in der Hornhaut sind stets von einer heftigen Iritis begleitet. Das Kammerwasser ist trübe, auf dem Boden der Kammer liegt ein Hypopyon, die Iris ist verfärbt und durch hintere Synechien an die Linsenkapsel befestigt. Der schweren Entzün-

*) Synonyma für das Ulcus s. (Saemisch) sind Hypopyonkeratitis (Roser) und Abscessus corneae. Mit dem letzteren, von den älteren Autoren gebrauchten Namen hatte auch ich in den früheren Auflagen dieses Lehrbuches die Krankheit belegt, doch verdient dieser Name aufgegeben zu werden, weil eine wirkliche Abscesshöhle in der Hornhaut dabei nicht vorkommt.

Digitized by Illinois College of Optometry

dung entsprechen heftige Reizerscheinungen: leichtes Oedem der Lider, intensive Injection der Bindehaut- und Ciliargefässe, Lichtscheu und Schmerzen, welche oft eine sehr bedeutende Höhe erreichen. Doch gibt es auch torpide Fälle, welche mit sehr geringen Reizerscheinungen einhergehen.

Der weitere Verlauf besteht in der Ausbreitung des Ulcus serpens der Fläche und Tiefe nach. Die Ausbreitung in der Fläche findet hauptsächlich nach jener Seite hin statt, wo der Rand durch eine besonders saturirte Trübung sich auszeichnet, welche nicht selten wie eine gelbe Sichel dem Ulcus s. aufzusitzen scheint. Indem im Bereiche des Ulcus s. die vorderen Hornhautlamellen in immer grösserer Ausdehnung zu Grunde gehen, entsteht ein grosser Substanzverlust mit eitrig belegtem Grunde. Bald darauf pflegen auch jene Hornhautschichten, welche nun den Grund des Geschwüres bilden, abgestossen zu werden, so dass es zu ausgedehnter Perforation der Hornhaut kommt. Es entleert sich der aus Kammerwasser und Eiter bestehende Inhalt der Kammer und es bildet sich ein grösserer Irisvorfall. — In demselben Maasse, als das Ulcus s. seinen Entwicklungsgang bis zum Durchbruch der Hornhaut durchmacht, steigert sich die begleitende Iritis; das Hypopyon wächst an, so dass es die vordere Kammer zum grössten Theile erfüllt und die Pupille wird durch eine Exsudatmembran verschlossen.

Nach geschehenem Durchbruch der Hornhaut pflegen die Reizerscheinungen nachzulassen und die Eiterung kann nun zum Stillstande kommen. In anderen Fällen geht aber trotzdem der eitrige Zerfall der Hornhaut fort, so dass dieselbe bis auf einen schmalen Randtheil gänzlich zerstört wird. Es kann selbst durch Uebergreifen der Eiterung auf die tiefen Theile zu Panophthalmitis kommen.

Das Ulcus s. hinterlässt stets eine sehr dichte, unaufhellbare Hornhautnarbe, in welche fast immer die Iris eingeheilt ist. Ausserdem bleiben in Folge der Iritis zumeist auch Verwachsungen der Iris mit der Kapsel (hintere Synechien) oder selbst Verschluss der Pupille durch eine Membran (Occlusio pupillae) zurück. Die Hornhautnarbe selbst ist im günstigen Falle flach, im ungünstigen aber ektatisch, so dass das Ulcus s. mit der Bildung eines Staphyloms endigt. Wenn Panophthalmitis zum Ulcus s. hinzugetreten war, so tritt Schrumpfung des Auges ein — Phthisis bulbi.

Das für die Diagnose des Ulcus s. charakteristische Bild ist nur im Beginne der Krankheit vorhanden. Seine wichtigsten Züge sind: die Scheibenform und centrale Lage der Trübung, die stärkere Trübung des Randes im Vergleiche zur Mitte, die Beschaffenheit der Hornhautoberfläche, welche an Stelle

Digitized by Illinois College of Optometry

des Ulcus s. nur eine seichte Einsenkung zeigt, endlich das frühzeitige Auftreten von Hypopyon und Iritis.

Die Prognose des Ulcus s. ist immer ernst, indem dasselbe durch die Bösartigkeit seines Verlaufes zu den gefährlichsten Krankheiten des Auges gehört und, wenn ihm nicht rechtzeitig Einhalt gethan wird, meist mit Erblindung durch unheilbare Hornhauttrübung endigt. Aber auch in den günstigen Fällen, welche von selbst oder durch Kunsthilfe frühzeitig zum Stillstande kommen, bleibt eine dichte, central gelegene Narbe zurück, so dass meist erst durch Ausführung einer Operation (Iridektomie) das Sehvermögen wieder hergestellt wird.

§ 36. *Aetiologie.* Das Ulcus s. entsteht durch Infection der Hornhaut mit Organismen (Pneumococcus), welche eine eitrige Entzündung derselben hervorrufen. Die Infection setzt zwei Bedingungen voraus: erstens eine Läsion des Hornhautepithels, welches im normalen Zustande die Hornhaut gegen das Eindringen der Mikroorganismen schützt, und zweitens die Gegenwart von eiterungerregenden Organismen, welche an die Stelle des Epithelverlustes gelangen. Diese beiden Bedingungen treffen bei vielen Verletzungen der Hornhaut zu. Es kann der verletzende Körper selbst der Infectionsträger sein, welcher die Keime der Hornhaut einimpft. Viel häufiger gibt die Verletzung nur die Gelegenheit zur Infection, indem sie einen Substanzverlust in der Epitheldecke setzt. Die inficirenden Keime werden durch das im Conjunctivalsacke vorhandene Secret geliefert. Die Verletzungen, welche auf diese Weise zum Ulcus s. führen, sind in der Regel ganz leichte, die nur in einfacher Abschürfung des Epithels bestehen. Hieher gehört z. B. Kratzen der Hornhaut mit dem Fingernagel, wie es besonders häufig die Kinder den Müttern thun, welche dieselben auf dem Arme tragen. Streifen der Hornhaut mit einem rauhen Tuche, mit einem Blatte oder Zweige, Hineinfliegen kleiner Fremdkörper, namentlich kleiner Steinsplitter, setzen gleichfalls oberflächliche Läsionen. Verletzungen sind wohl auch in solchen Fällen vorausgegangen, wo ein typisches Ulcus s. angeblich spontan entstanden sein soll, da eben so leichte Verletzungen der Hornhaut von den Patienten leicht übersehen werden. Ausnahmsweise geben auch schwere, perforirende Verletzungen und in gleicher Weise auch Operationswunden Veranlassung zum Ulcus s. Neben der Verletzung kommt als zweites Moment das Bestehen eines chronischen Bindehautleidens (Katarrh oder Trachom) oder einer Blennorrhoe des Thränensackes (etwa in einem Drittel der Fälle von Ulcus s. vorhanden) hinzu, wodurch eben das inficirende Secret geliefert wird.

Digitized by Illinois College of Optometry

Das traumatische Ulcus s. befällt ausschliesslich erwachsene Personen, und zwar namentlich solche, welche der arbeitenden Classe angehören. Diese setzen sich häufiger Verletzungen aller Art aus und leiden auch öfter an vernachlässigten Bindehaut- und Thränensackleiden, als die Mitglieder der wohlhabenden Stände. Grosse Hitze begünstigt die Entstehung des Ulcus s., welches daher in der heissen Jahreszeit um Vieles häufiger ist, als im Winter. Aus diesen Gründen werden die Schnitter nicht selten von Ulcus s. befallen, indem sie sich beim Schneiden des Getreides mit den Grannen desselben in's Auge kratzen und ausserdem während der heissesten Tage des Jahres ihre Arbeit verrichten. Besonders häufig erkranken auch die Steinklopfer an Ulcus s.

Beim Ulcus s. in Folge von acuter Blennorrhoe und von Diphtheritis der Bindehaut handelt es sich ohne Zweifel gleichfalls um das Eindringen von entzündungerregenden Keimen aus der Bindehaut in die Hornhaut.

Das Ulcus s. kommt auch bei acuten Infectionskrankheiten, wie: Blattern, Masern, Scharlach, Typhus u. s. w., vor. Am häufigsten wird es in Folge von Variola beobachtet. Es tritt hier nicht auf der Höhe der Erkrankung, sondern erst im Exsiccationsstadium auf, ja zuweilen selbst bei Patienten, welche bereits das Bett verlassen haben. Das Blatternulcus findet sich ebensowohl bei Kindern als bei Erwachsenen und befällt nicht selten beide Augen, so dass durch dasselbe gänzliche Erblindung herbeigeführt werden kann. — Da bei Variola das Ulcus s. so lange Zeit nach dem Eruptionsstadium sich einstellt, ist es klar, dass es nicht als eine auf der Hornhaut sich localisirende Blatternpustel anzusehen ist. Man hat es daher hier, sowie auch bei den anderen acuten Infectionskrankheiten, als eine metastatische Erkrankung angesehen. Soll die Metastase auf dem Wege der Embolie erfolgen, so müsste man, da die Hornhaut selbst gefässlos ist, annehmen, dass der Embolus an einer Stelle des Randschlingennetzes der Hornhaut stecken bleibe und von hier aus die Eiterung errege. Damit stimmt aber das klinische Bild des Ulcus s. nicht überein, das in der Mitte der Hornhaut beginnt. Man neigt daher jetzt der Ansicht zu, dass auch das Blatternulcus auf Infection der Hornhaut von aussen zu beziehen sei. An Gelegenheit dazu fehlt es nicht, da gerade der freie Lidrand ein Lieblingssitz von Blatternpusteln ist, welche also unmittelbar mit der Hornhaut in Berührung kommen.

Therapie. Bei den raschen Fortschritten, welche das Ulcus s. zu machen pflegt und welche die ganze Hornhaut mit Zerstörung bedrohen,

Digitized by Illinois College of Optometry

ist ein besonders rasches und energisches Eingreifen nöthig. Die Therapie ist theils medicamentös, theils operativ.

Die medicamentöse Therapie ist dieselbe, wie bei eitrig belegten Hornhautgeschwüren, nämlich Verband, Atropin, Jodoform, feuchtwarme Ueberschläge und subconjunctivale Sublimatinjectionen. Gleichzeitig ist das eventuell vorhandene Leiden der Bindehaut oder des Thränensackes entsprechend zu behandeln. Diese Therapie passt nur für kleine, frische Ulcera mit nicht allzu grossem Hypopyon. Sie darf nur unter der Bedingung eingeschlagen werden, dass das Ulcus s. genau überwacht wird, damit man, wenn es trotzdem fortschreiten sollte, sofort zur operativen Behandlung übergehen könne.

Die operative Therapie muss in allen schweren Fällen von Ulcus s. ohne Zaudern eingeschlagen werden, wird aber auch bei leichteren Fällen nöthig, wenn dieselben der friedlichen Behandlung widerstehen. Sie besteht entweder in der Cauterisation des Abscesses mittelst Glühhitze oder in der Spaltung desselben nach der Methode von Saemisch. Die Cauterisation geschieht in derselben Weise wie bei progressiven Hornhautgeschwüren; man muss vor Allem trachten, den progressiven Rand gründlich zu zerstören. Es hat die Cauterisation vor der Spaltung den Vorzug, keinen Durchbruch der Hornhaut zu setzen und daher zur Einheilung der Iris keine Veranlassung zu geben. Sie passt jedoch nur für solche Ulcera, welche noch nicht durchgebrochen haben und bei welchen das Hypopyon nicht allzu gross ist. Denn dieses letztere wird ja durch diese Methode nicht aus dem Auge entfernt; es kann nur durch Resorption wieder aus der Kammer verschwinden. Die Spaltung des Ulcus s. (Punction nach Saemisch, siehe Operationslehre § 154) bewirkt nebst der ausgiebigen Durchtrennung der von Eiter durchsetzten Hornhautlamellen auch noch die Entleerung des Hypopyons; sie zieht jedoch den Nachtheil einer oft ausgedehnten Einheilung der Iris nach sich. Die Spaltung passt für sehr ausgedehnte Ulcera, für solche, welche dem Durchbruche nahe sind, und für solche, welche mit einem hohen Hypopyon einhergehen. Man darf es nicht bei der einmaligen Spaltung bewenden lassen, sondern muss vielmehr die rasch wieder verklebenden Wundränder täglich durch ein stumpfes Instrument neuerdings trennen, und zwar so lange, bis das Ulcus s. anfängt, sich zu reinigen. — Gleichzeitig mit diesem operativen Verfahren muss die oben genannte medicamentöse Therapie weiter fortgesetzt werden. Ist es einmal zum Durchbruch und zu Vorfall der Iris gekommen, so ist derselbe ebenso zu behandeln, wie dies für perforirende Geschwüre angegeben wurde (Seite 177).

Digitized by Illinois College of Optometry

Nach unseren heutigen Anschauungen sind die eitrigen Entzündungen überhaupt mit seltenen Ausnahmen auf die Gegenwart von Spaltpilzen zurückzuführen. Bei den eitrigen Entzündungen der Hornhaut im Besonderen ist schon seit längerer Zeit die Gegenwart von Pilzen dargethan worden, und zwar hat man vornehmlich Staphylococcus, Streptococcus, Pneumobacillus (Friedländer) und Pneumococcus (Fränkel-Weichselbaum) dabei gefunden. Der Letztere ist der häufigste Erreger des typischen Ulcus s., welches seine charakteristischen Merkmale vielleicht gerade den Eigenschaften dieses Pilzes verdankt (Uhthoff und Axenfeld). In seltenen Fällen sind Schimmelpilze (Aspergillus fumigatus) als Ursache eiteriger Hornhautentzündung gefunden worden.

Die Mikroorganismen, deren Gegenwart in der eiternden Hornhaut nachgewiesen ist, sind ohne Zweifel auch die eigentlichen Erreger der Eiterung. Verletzung allein ohne Infection erzeugt keine Eiterung. Man kann die Hornhaut eines Thieres auf jede Weise schneiden, kratzen oder quetschen, kurz, mechanisch insultiren oder auch ätzen, ohne eine eitrige Entzündung derselben zu bekommen; stets entsteht nur eine graue Trübung, welche meist rasch wieder verschwindet. Wenn man aber zuerst durch öfteres Touchiren der Bindehaut mit Höllensteinlösung künstlich einen Bindehautkatarrh hervorruft und auf diese Weise Gelegenheit zur Infection gibt, so sieht man dann auf dieselben Verletzungen der Hornhaut eitrige Infiltration folgen (Thilo). Was von der Hornhaut der Thiere gilt, gilt auch von derjenigen des Menschen. Man kann, sofern man durch Reinlichkeit und antiseptische Maassregeln Infection vermeidet, die Hornhaut ungestraft leichten und schweren Operationen unterwerfen; auch Quetschungen der Hornhaut, wie sie z. B. beim Ausdrücken eines Staares u. s. w. oft genug gesetzt werden, führen durchaus nicht zur Eiterung. Wenn man aber dieselbe Operation vornimmt bei Gegenwart eines Bindehautkatarrhs oder einer Thränensackeiterung, so riskirt man, das Auge durch eitrige Infection der Wunde zu verlieren.

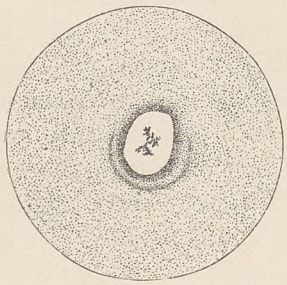

Fig. 61.

Impfkeratitis. Nach Leber. Vergr. 3/1. — Flächenschnitt durch eine Kaninchenhornhaut, in deren Centrum drei Tage vorher eine verdünnte Suspension von Staphylococcus aureus injicirt worden war. Man sieht in der Mitte der Hornhaut den wuchernden Pilzherd, umgeben von einer nekrotischen Zone. Diese wird durch einen breiten Einwanderungsring begrenzt, an den sich nach unten noch ein zweiter, schmälerer und unvollständiger anschliesst.

In welcher Weise führt die Infection der Hornhaut durch die Eiterpilze zur Bildung einer eiterigen Keratitis? Wir verdanken die Kenntniss und die Erklärung dieser Vorgänge vor Allem den Untersuchungen von Leber, welcher bei Thieren Impfungen der Hornhaut mit Pilzen verschiedener Art ausgeführt hat. Die darnach beobachteten Vorgänge leitet er von der toxischen Wirkung her, welche die Stoffwechselproducte der Kokken entfalten. Er nimmt an, dass die von jenen producirten chemischen Substanzen in geringer Concentration reizend, in starker lähmend und endlich tödtend auf das Zellprotoplasma wirken. Wenn man Eiterkokken in die Hornhaut einimpft, so vermehren sich dieselben zunächst im Gewebe der Hornhaut. Dieses stirbt dann in einem gewissen Umkreise um die Kokkencolonie ab, weil hier die von den Kokken gelieferten toxischen Substanzen in starker Concentration vorhanden sind. Die Kokkencolonie liegt also jetzt in der Mitte eines nekrotischen Bezirkes (Fig. 61). Indessen haben sich heftige Entzündungs-

Digitized by Illinois College of Optometry

erscheinungen im Auge eingestellt. Die toxischen Substanzen sind durch Diffusion bis an den Hornhautrand gelangt und verursachen hier Erweiterung der Gefässe mit grösserer Durchlässigkeit ihrer Wände, welche als nothwendige Folge einen vermehrten Durchtritt von Blutplasma nach sich zieht. Ausserdem findet aber auch eine Auswanderung von weissen Blutkörperchen aus den Gefässen statt, und zwar durch active Bewegungen der Leukocythen, welche, durch die toxischen Substanzen gereizt, dem Entzündungsherde zuwandern (Chemotaxis). Man kann die Wanderung der Leukocythen auf folgende Weise erklären: Die Concentration der in den Gewebssäften gelösten toxischen Substanzen nimmt von der Reizstelle nach der Peripherie hin allmälig ab. Die der Reizstelle zugekehrte Seite des Leukocythenkörpers ist also mit einer stärker reizenden Flüssigkeit in Berührung als die von der Reizstelle abgewendete; an ersterer findet das Ausstrecken von Protoplasmafortsätzen in stärkerem Maasse statt als an letzterer, und daher wandert die ganze Zelle der Reizstelle zu. In den nekrotischen Bezirk selbst aber dringen die Leukocythen nicht ein; die Eiterzellen, welche man in diesem findet, sind aus dem Bindehautsacke dahin eingewandert. Die vom Hornhautrande herkommenden Leukocythen werden an der Grenze des nekrotischen Bezirkes durch die hier bestehende starke Concentration der toxischen Substanzen gelähmt. So geschieht es, dass immer mehr Zellen am Rande der nekrotischen Stelle liegen bleiben und absterben, wodurch der schon mit freiem Auge sichtbare Infiltrations- oder Einwanderungsring entsteht. Die Leukocythen haben nun die Eigenschaft, das Gewebe, in welchem sie sich in grösserer Menge angesammelt haben, durch eine Art verdauender Wirkung aufzulösen. Sie veranlassen dadurch die Abstossung des nekrotischen Bezirkes, bilden also die demarkirende Eiterung. Die entzündlichen Erscheinungen in der Hornhaut erscheinen daher als ein zweckmässiger Vorgang, dessen Ziel vor Allem die Elimination des nekrotischen Bezirkes sammt den darin enthaltenen Krankheitserregern ist. Ausserdem kommt den Eiterkörperchen aber auch, wie durch Versuche dargethan worden ist, die Wirkung zu, das Wachsthum der Pilze direct zu hemmen, so dass sie auch der Ausbreitung jener Spaltpilze entgegen wirken, welche etwa über den nekrotischen Herd hinaus gewachsen sind. — Da die Hornhaut ein flächenhaftes Organ ist, bildet die Einwanderungszone nicht eine Kugelschale, sondern einen Ring. Doch fehlt nach Leber auch an der hinteren Hornhautfläche die Einwanderung nicht vollständig. Dieselbe geschieht so, dass zuerst über dem nekrotischen Herd das Endothel der Descemet'schen Membran sich abstösst und ein Fibringerinnsel aus dem Kammerwasser auf diese Stelle der hinteren Hornhautwand sich niederschlägt. In das Gerinnsel wandern Leukocythen ein, so dass man bald an der hinteren Oberfläche der Hornhaut, entsprechend der Impfstelle, einen Eiterpfropf sieht. Indem sich der Eiter von hier auf den Boden der Kammer senkt, bildet er das Hypopyon.

Die Leber'schen Untersuchungen wurden alle an Thieren angestellt, bei welchen es nicht gelingt, ein dem Ulcus s. des Menschen vollkommen gleiches Krankheitsbild hervorzubringen. Die anatomischen Untersuchungen an menschlichen Augen mit Ulcus s. betreffen aus begreiflichen Gründen nicht die ersten Stadien desselben, deren anatomisches Verhalten man aus den weiter vorgeschrittenen Fällen erschliessen muss. Mir liegen Präparate von neun Fällen von Ulcus s. (davon vier von Herrn Dr. Elschnig) vor, nach welchen in übereinstimmender Weise der Verlauf des Ulcus sich folgendermaassen gestaltet: Ungefähr im Centrum der Hornhaut entsteht ein Infiltrat, ähnlich wie das in Fig. 47 dargestellte, nur

Digitized by Illinois College of Optometry

etwas mehr oberflächlich gelegen, dagegen aber dichter. Die über dem Infiltrat gelegenen Hornhautlamellen werden nekrotisch; sie quellen auf und stossen sich ab. Dadurch entsteht an Stelle des Infiltrates ein flaches, offenes Geschwür, dessen Grund von aufgeworfenen und zu einer fast homogenen Masse gequollenen Hornhautfasern gebildet wird, zwischen welchen nur ganz vereinzelte Eiterkörperchen zu sehen sind. Nur an den Rändern des Geschwüres sieht man noch den Rest des Infiltrates, welches — auf dem Querschnitte keilförmig — in die noch gesunde Hornhaut eindringt (Fig. 62 *C* bei *a*). Dasselbe entspricht dem gelben, progressiven Rande des Ulcus s.; es schiebt sich immer weiter zwischen den Hornhautlamellen fort, wobei es die über ihm liegenden zuerst in die Höhe drängt und dann zur Abstossung bringt. In vielen Fällen von Ulcus s. verschwindet der infiltrirte Rand bald in einem Theile des Umfanges, so dass das Ulcus nur mehr nach einer Seite hin fortschreitet. Dieser progressive Theil des Geschwürsrandes erscheint dann als eine gelbe Sichel (Fig. 62 *A, a*), welche dem scheibenförmigen Ulcus anliegt, das selbst oft nur wenig getrübt ist, so dass man es fast nur an der flachen Depression der Hornhautoberfläche erkennt. Das anatomische Präparat lässt dort, wo am lebenden Auge der gelbe Rand nicht mehr zu sehen ist, die keilförmige Infiltration vermissen (Fig. 62 *C, b*). Das Epithel geht hier über den Rand des Geschwüres auf dessen Grund über und überzieht denselben in unregelmässiger Lage oft bis gegen den progressiven Rand hin, was erklärt, dass solche Geschwüre nahezu spiegeln. Es wäre jedoch irrig, anzunehmen, dass die von Epithel wieder überzogenen Hornhauttheile genesen seien. Die Natur hat das Bestreben, jede Wunde so rasch als möglich mit Epithel zu überziehen, um sie gegen die Aussenwelt abzuschliessen. Dabei kommt es oft vor, dass das Epithel auch absterbende Massen, ja selbst Eiterpfröpfe überzieht; auch in Fig. 62 *C* sieht man bei *a*, wie das Epithel über den progressiven Rand hinabwuchert, welcher dort unmittelbar vor dem Zerfalle steht. Auch die zunächst unter dem Epithel liegenden Hornhautlamellen, welche den Geschwürsgrund bilden, sind nicht mehr lebensfähig; sie sind aufgequollen, ohne Hornhautkörperchen und nur von einzelnen Eiterkörperchen durchsetzt. Die zunächst darauf folgenden tieferen Lamellen sind anscheinend normal; bei genauer Betrachtung lassen aber auch sie keine färbbaren Hornhautkörperchen mehr erkennen, sind also auch grösstentheils zum Untergang bestimmt. Es kommt daher beim Ulcus s., obwohl die eitrige Infiltration nicht sehr in die Tiefe greift, doch zur Perforation der Hornhaut in grosser Ausdehnung.

Zur Perforation tragen auch die Veränderungen bei, welche sich gleichzeitig an der hinteren Fläche der Hornhaut entwickeln. Hier kommt es schon frühzeitig zu einer Ansammlung von Eiterkörperchen, welche hauptsächlich an der hinteren Fläche der Membrana Descemeti dem Entzündungsherde zuwandern. Sie stammen aus den Gefässen der Uvea, vorzüglich aus den Gefässen in der Umgebung der Kammerbucht; als Beweis ihrer Herkunft enthalten viele von ihnen kleine, aus der Uvea stammende Pigmentkörnchen. Die Eiterzellen sammeln sich zu einem Eiterklumpen an der hinteren Wand der Hornhaut; dann dringen sie in die Descemet'sche Membran ein, welche man aufgeblättert findet, und endlich in die Hornhaut selbst. Es entsteht hier, entsprechend dem Sitze des Ulcus s., eine Art hinterer Abscesses (Fig. 62 *C, e*). Unmittelbar vor demselben liegen die vorhin erwähnten, der Hornhautkörperchen entbehrenden, absterbenden Hornhautlamellen; der Abscess zusammen mit dieser Nekrose veranlassen den Durchbruch der Hornhaut. Verglichen mit den Leber'schen Experimenten an Kaninchen sind die

Digitized by Illinois College of Optometry

keilförmige Infiltration am progressiven Rande und der hintere Abscess als Theile der Einwanderungszone anzusehen.

Der Eiter des hinteren Abscesses, welcher in der Hornhaut selbst liegt, steht in Verbindung mit den der hinteren Hornhautwand anliegenden Eitermassen. Diese senken sich von hier aus als zäher Klumpen (Fig. 62 *C, c*) nach dem Boden der Kammer, bis sie sich mit dem hier befindlichen Hypopyon (Fig. 62 *C, d*) vereinigen. Der Eiterklumpen an der hinteren Hornhautwand macht es bei Betrachtung des lebenden Auges (Fig. 62 *A*) oft unmöglich, genau die Grenzen des Ulcus s. zu erkennen, da sie sich von der gelben Unterlage nicht gehörig abheben. — Das Hypopyon hat, von vorne gesehen, gewöhnlich eine nach oben convexe Grenze (Fig. 62 *A, d*); es schmiegt sich ferner an die hintere Hornhautwand an (Fig. 62 *C, d*), so dass man, wenn man von oben in die vordere Kammer hineinblickt, zwischen Hypopyon und Iris in die Tiefe sehen kann. Diese Erscheinungen waren schon den älteren Autoren wohl bekannt, wurden aber von ihnen anders gedeutet. Sie verlegten sowohl den in der Kammer herabziehenden Eiterfaden als das

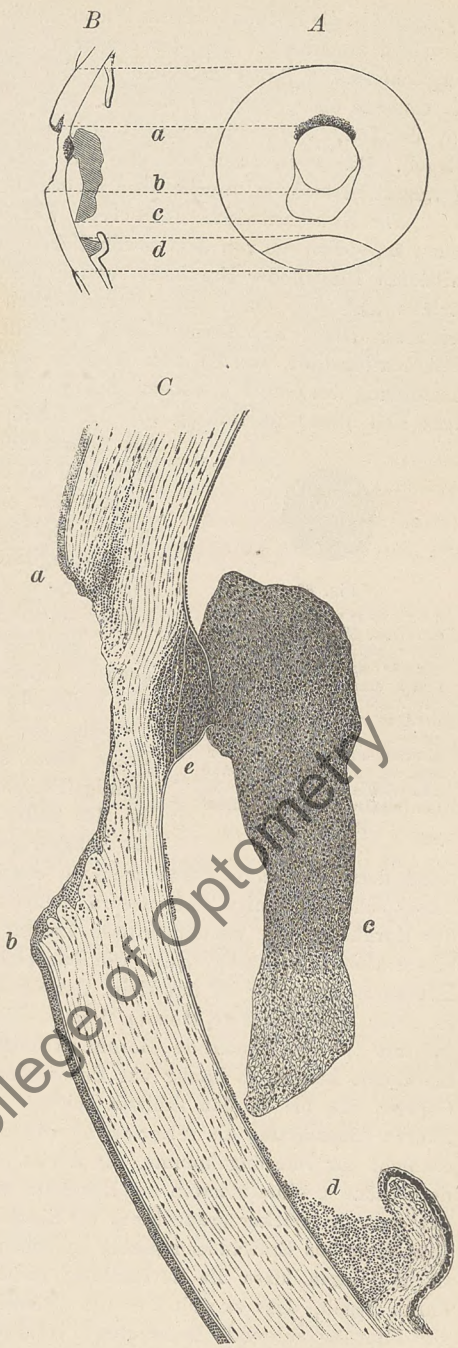

Fig. 62.

Ulcus serpens c. *A* von vorne gesehen, *B* im Querschnitt bei 2½maliger Vergrösserung, *C* im Querschnitt bei 20maliger Vergrösserung. — Es handelt sich, wie in den meisten bis jetzt anatomisch untersuchten Fällen von Ulcus s., um ein Auge mit absolutem Glaucom. Das Ulcus nahm ungefähr die Mitte der Hornhaut ein; sein oberer progressiver Rand *a* war als gelbe Sichel deutlich zu erkennen, während der untere nur wenig getrübte Rand *b* sich von dem dahinter liegenden Eiterklumpen nicht gehörig abhob; letzterer reichte in der vorderen Kammer bis *c* herab. Weiter unten sieht man das Hypopyon, dessen obere Grenze *d* convex ist, zwischen Hornhaut und Iris liegen. Die Iris ist in Folge des Glaucoms an ihrer Peripherie in etwas eigenthümlicher Weise mit der Hornhaut verwachsen. *C, e* hinterer Abscess in der Hornhaut.

Digitized by the College of Optometry

Hypopyon in die Hornhaut selbst, indem sie eine Eitersenkung zwischen den Lamellen derselben annahmen. Aus der beengten Lage des zwischen den Hornhautlamellen eingeschlossenen Eiters erklärten sie die abgeflachte Form des Hypopyons, sowie die convexe obere Grenze desselben. Wegen letzterer verglichen sie das Hypopyon mit der Lunula des Fingernagels und nannten es deshalb Unguis oder Onyx (Nagel). Dieser Ausdruck soll also eine Eitersenkung zwischen den Lamellen der Hornhaut bezeichnen, welche aber thatsächlich nicht vorkommt.

Die Schimmelpilzkeratitis [Keratomykosis aspergillina (Fig. 63)] bietet schon äusserlich ein von dem gewöhnlichen Ulcus s. abweichendes Bild dar. In den mittleren Theilen der Hornhaut entsteht ein Infiltrat, welches später oberflächlich zerfällt und sich durch eine eigenthümlich trockene, krümlige Oberfläche auszeichnet. Rings um diesen Bezirk entsteht eine graue oder gelbe, ringförmige Demarcationslinie, welche sich allmälig zu einer Rinne vertieft und endlich zur Abstossung des eingeschlossenen, nekrotisch gewordenen Hornhautstückes führt, so dass sich dieses im Ganzen von der Hornhaut ablösen lässt, worauf Vernarbung des Substanzverlustes erfolgt. Es besteht Hypopyon, doch sind die Reizerscheinungen gering und der ganze Verlauf sehr chronisch. Die Untersuchung des sequestrirten Stückes zeigt, dass dasselbe von dem Mycelium des Aspergillus fumigatus durchwachsen ist. Dieser Pilz dürfte in der Regel durch den verletzenden Fremdkörper selbst der Hornhaut eingeimpft werden.

Fig. 63.

Keratomycosis aspergillina. Natürl. Grösse. — Einer 35jährigen Frau war vor 14 Tagen die stachliche Frucht einer Rosskastanie auf das Auge gefallen. Der Pilzherd ist von einem Demarcationsringe eingefasst, hängt aber noch fest mit der Unterlage zusammen. Drei kleine Pilzcolonien sind fast bis in den Demarcationsring hineingewachsen.

Eine Keratitis, welche mit dem Ulcus s. eine gewisse Aehnlichkeit besitzt, besteht darin, dass in den mittleren Schichten der Hornhaut eine graue Trübung von Scheibenform sich entwickelt, welche durch einen stärker grauen Rand gegen die durchsichtige Peripherie der Hornhaut scharf abgegrenzt ist. In der Mitte der Scheibe sieht man gewöhnlich ein stärker getrübtes kleines Fleckchen; der graue Rand derselben kann durch mehrere concentrische Kreislinien gebildet werden. Dieses scheibenförmige Infiltrat wird niemals gelb und führt auch nicht zum Zerfall der Hornhaut; nur ausnahmsweise kommt es an einer umschriebenen Stelle zu einem kleinen Substanzverlust. Die Reizerscheinungen sind meist nicht sehr stark; Hypopyon fehlt oder ist nur klein. Der Verlauf der Krankheit ist langwierig, indem es einen oder mehrere Monate dauert, bis das Auge ganz blass wird und das Infiltrat in eine dauernde Hornhauttrübung sich verwandelt. Im Verlaufe der Krankheit kommt es häufig zur Entwicklung einzelner oberflächlicher oder tiefer Gefässe, die bis in das Infiltrat reichen. Fälle ähnlicher Art wurden von den älteren Augenärzten als Abscessus siccus bezeichnet, womit sie meinten, dass es nicht zur Eiterung komme. Es dürfte auch wirklich diesen Fällen, ebenso wie dem Ulcus s. eine Infection der Hornhaut von aussen her zu Grunde liegen, wofür der centrale, stärker graue Fleck als Einbruchspforte der Bacterien und die graue Grenzlinie als Einwanderungsring sprechen. Der Unterschied vom Ulcus s. wäre darin gelegen, dass die Entzündung nicht bis zur Eiterung geht und dies kann daran liegen, dass es sich hier um Bacterien handelt, welche eine mildere, nicht zur Eiterung führende Entzündung veranlassen. Die Art, wie die Infiltration zu Stande kommt, ist nicht bekannt, da eine Verletzung vom Patienten gewöhnlich

Digitized by Illinois College of Optometry

nicht angegeben wird; auch sind Bindehaut- oder Thränensackleiden zumeist nicht vorhanden. — Die Krankheit hat auch eine gewisse Aehnlichkeit mit der Keratitis profunda (§ 42), bei welcher sich gleichfalls in der Mitte der Hornhaut eine tiefliegende, graue, nicht ulcerirende Trübung entwickelt. Diese setzt sich aus grauen Streifen und Flecken zusammen und verliert sich allmälig in die durchsichtige Hornhautperipherie; das hier beschriebene Infiltrat dagegen erscheint gleichmässig grau und löst sich erst bei starker Lupenvergrösserung in feinste, scharfe, weisse, dicht stehende Punkte auf und hat durch die graue Kreislinie am Rande eine ganz scharfe Abgrenzung gegen die gesunde Hornhaut.

Der Ringabscess der Hornhaut entsteht zumeist nach perforirenden Verletzungen der Hornhaut sowie nach Operationen (besonders Staaroperation). Es entwickelt sich — gleichgiltig, wo die Hornhautwunde liegt — ein gelber Ring in den mittleren Schichten der Hornhaut, welcher concentrisch mit dem Limbus verläuft und von demselben durch eine 1—2 Mm. breite, wenig getrübte Randzone getrennt ist. Der Ring selbst hat ungefähr dieselbe Breite; die von ihm eingeschlossenen centralen Theile der Hornhaut sind wieder weniger — nur grau, nicht gelb — getrübt. In den nächsten Tagen breitet sich aber die gelbe Färbung über die ganze Hornhaut aus; dieselbe zerfällt vollständig und nicht selten folgt Panophthalmitis nach. Es handelt sich also hier um eine Infection der Hornhaut mit besonders fulminantem Verlauf, so dass es am besten ist, ein Auge mit Ringabscess sofort zu enucleiren.

Die Therapie des Ulcus s. hatte im Allgemeinen wenig Erfolge zu verzeichnen, bis Saemisch das Verfahren der Spaltung an die Stelle der früher üblichen Punction, Iridektomie u. s. w. setzte. Bei der Ausführung der Operation muss man darauf achten, die Linse nicht zu verletzen und den Abfluss des Kammerwassers nicht allzu plötzlich erfolgen zu lassen. Das Hypopyon entleert sich entweder von selbst, namentlich wenn der Patient mit den Lidern presst, oder es kann mittelst einer Pincette in der Wunde gefasst und herausgezogen werden. Dasselbe ist nämlich beim Ulcus s. nicht dünnflüssig, sondern von zäher, fadenziehender Consistenz. — In Folge der Druckherabsetzung nach Abfluss des Kammerinhaltes kommt es oft zu Blutungen aus der Iris, welche, schon vor der Operation hyperämisch, sich nun noch stärker mit Blut füllt. Dies dürfte auch der Grund der heftigen Schmerzen sein, welche regelmässig auf die Entleerung des Kammerinhaltes folgen, während der Schnitt selbst wenig empfunden wird. Nach der Spaltung des Ulcus s. erhält man stets eine Einheilung der Iris in die Hornhaut, welche aber in jenen Fällen, wo die Spaltung überhaupt angezeigt ist, auch ohne die Operation nicht ausgeblieben wäre. — In neuerer Zeit ist ein älteres, theilweise vergessenes Verfahren wieder mehr in Anwendung gezogen worden, nämlich die Auskratzung des Ulcus s. mit einem kleinen scharfen Löffel; den dadurch gesetzten Substanzverlust kann man mit antiseptischen Substanzen oder mit Jodtinctur bepinseln.

Eine Prophylaxe gegen das Ulcus s. ist in dem Sinne möglich, als man die Quelle der Infection, also namentlich die Secretion von Seite eines blennorrhoischen Thränensackes, zur rechten Zeit beseitigen soll. Entsteht in einem solchen Falle eine kleine Erosion der Hornhaut, so ist diese mit besonderer Sorgfalt unter Anwendung desinficirender Mittel zu behandeln. Auch in den Fällen von Blatternulcus würde eine rechtzeitige Prophylaxe manchmal grossen Schaden verhüten. Während der Blatterneruption sind die Lider stark angeschwollen, werden deshalb vom

Digitized by Illinois College of Optometry

Patienten nicht geöffnet und auch der Arzt versäumt zumeist, das Auge von Zeit zu Zeit anzusehen. Wenn dann im Exsiccationsstadium die Lider abschwellen und der Patient die Augen wieder öffnet, ist oft der krankhafte Process in der Hornhaut schon im Gange und man kommt verhältnissmässig spät dazu, ihn zu behandeln. Horner verlangt daher mit Recht, dass der Arzt, welcher einen Blatternkranken behandelt, das Verkleben der Lider durch Auflegen eines mit Salbe bestrichenen Läppchens verhindere, die Augen täglich ansehe und den Bindehautsack mit antiseptischen Lösungen reinige. Eine genaue Ueberwachung wird den ersten Beginn der Hornhauterkrankung erkennen lassen, welche in diesem frühen Stadium die günstigsten Bedingungen für die Behandlung bietet. — Zur Zeit, als die Blattern sehr verbreitet waren, bildeten sie eine der häufigsten Ursachen der Erblindung, so dass etwa ein Drittel aller Erblindungsfälle dadurch bedingt war. Seitdem mit der Einführung der Impfung die Blattern abgenommen haben, hat sich auch die Erblindung in Folge derselben entsprechend vermindert. So hatten in Frankreich vor Einführung der Impfung 35%, nach Einführung der Impfung 7% aller Blinden durch Blattern ihr Augenlicht verloren (Carron du Villards). In Preussen gab es vor Einführung des Impfzwanges 35%, nach Einführung desselben 2% durch Blattern Erblindete unter sämmtlichen Blinden des Landes.

3. Keratitis e lagophthalmo.

§ 37. Die Keratitis e lag. entsteht bei mangelhafter Bedeckung der Hornhaut durch die Lider. Die Bindehaut des Bulbus zeigt sich, so weit sie in der offenstehenden Lidspalte beständig an der Luft blossliegt, geröthet und meist auch etwas geschwollen. Sie secernirt eine geringe Menge von Secret, welches auf der Bindehaut zu Krusten vertrocknet, die nicht selten auch den blossliegenden Theil der Hornhaut bedecken. Nach Entfernung der Krusten findet man diesen oberflächlich trocken, matt, leicht vertieft und gleichzeitig grau getrübt. Im weiteren Verlaufe wird die Trübung immer saturirter, bis endlich Zerfall der oberflächlichen Hornhautschichten und dadurch Bildung eines Geschwüres erfolgt. Gleichzeitig besteht Iritis mit Hypopyon. — Das Geschwür kann ohne Durchbruch mit Hinterlassung einer Trübung heilen, es kann aber auch die Hornhaut durchbrechen und dadurch zum Vorfalle der Iris, ja selbst zur Panophthalmitis führen.

Die Ursache der Keratitis e lag. ist die Austrocknung der Hornhaut in Folge mangelhaften Lidschlusses (Lagophthalmus). Durch die Austrocknung wird das Epithel der Hornhaut rissig und stösst sich stellenweise ab, worauf nun in die blossliegenden Hornhautlamellen Keime einwandern, welche die Eiterung herbeiführen. Der unvollständige Lidschluss entsteht entweder durch mechanische Hindernisse, wie Verkürzung der Lider, starke Vortreibung des Bulbus u. s. w., oder durch Lähmung des Schliessmuskels der Lider. Bei den hohen

Digitized by Illinois College of Optometry

Graden von Lagophthalmus ist die Hornhaut beständig unbedeckt, bei den leichteren dagegen, wo der Lidschluss nicht unmöglich, sondern nur erschwert ist, besteht die Gefahr der Austrocknung besonders während des Schlafes. Bei Tage wird durch das Gefühl der Trockenheit der Hornhaut auf dem Wege des Reflexes häufiger Lidschlag hervor gerufen und dadurch die Hornhaut oft befeuchtet. Im Schlafe aber bleibt der reflectorische Lidschlag aus, die Hornhaut wird daher durch diesen nicht befeuchtet und vertrocknet, so weit sie in der geöffneten Lidspalte blossliegt. Die Austrocknung betrifft dann stets den untersten Theil der Hornhaut, da während des Schlafes der Augapfel nach oben gewendet ist und daher die untere Hälfte der Hornhaut in die Lidspalte zu liegen kommt. Es entsteht dort ein Geschwür, welches sich nach unten bis an den Rand der Hornhaut erstreckt, während es nach oben bald mehr, bald weniger weit hinaufreicht (je nach der Ausdehnung, in welcher die Hornhaut unbedeckt ist) und mit horizontaler Grenze endigt. Dieselbe Vertrocknung des untersten Hornhautbezirkes tritt ein, wenn die Lider wegen Trübung des Bewusstseins nicht vollständig geschlossen werden, wie dies bei Personen der Fall ist, welche in schweren Krankheiten durch längere Zeit bewusstlos daliegen. Wenn solche Kranke mit dem Leben davonkommen, können sie an beiden Augen Trübungen der Hornhaut von charakteristischer Lage und Form in Folge von Keratitis e lag. davontragen, ja selbst ganz um ihre Augen kommen.

Die Therapie besteht in der Sorge für Bedeckung der Hornhaut durch die Lider. Dadurch wird prophylaktisch die Entstehung einer Keratitis verhindert oder, wenn dieselbe schon da ist, die Hauptbedingung für die Heilung derselben gegeben. Man muss also die zur Heilung des Lagophthalmus geeignete Behandlung einleiten (siehe § 112) und in der Zwischenzeit, bis die Heilung eingetreten ist, durch einen richtig angelegten Verband für den vollkommenen Verschluss der Lidspalte Sorge tragen. Dazu ist es meist nöthig, die Lider selbst zuerst durch Streifen englischen Pflasters miteinander zu verkleben, bevor die Binde über das Auge gelegt wird.

In den leichteren Fällen von Lagophthalmus genügt es, das Auge über Nacht verbunden zu halten. Ist aber der Lagophthalmus bedeutend oder ist schon Keratitis eingetreten, so muss das Auge dauernd verbunden bleiben. Bei rechtzeitig eingeleiteter Behandlung ist die Prognose gut, indem der Process zum Stillstande kommt, sobald die weitere Vertrocknung der Hornhaut hintangehalten wird.

Digitized by Illinois College of Optometry

4. Keratomalacia.

§ 38. *Symptome und Verlauf.* Die Keratomalacie*) kommt nur im Kindesalter vor. Die Krankheit beginnt mit Nachtnebel (Hemeralopie). Dieser besteht darin, dass das Sehvermögen der Kranken am hellen Tage vollständig gut ist, bei verminderter Beleuchtung (in der Dämmerung) aber so sehr herabgesetzt ist, dass dieselben oft nicht mehr im Stande sind, allein umherzugehen. Bei ganz kleinen Kindern, welche noch nicht allein umhergehen, kann dieses Symptom natürlich nicht constatirt werden. Bei diesen fällt erst die Trockenheit der Bindehaut auf, welche sich nun einstellt. Dieselbe tritt in Form dreieckiger, xerotischer Stellen zu beiden Seiten der Hornhaut auf (siehe Seite 136). Die Bindehaut ist daselbst mit feinem weissen Schaum bedeckt und sieht wie mit Fett bestrichen aus, indem die Thränenflüssigkeit sie nicht zu benetzen vermag. Die Trockenheit breitet sich rasch auf die übrige Bindehaut, sowie auf die Hornhaut aus. Diese wird matt, unempfindlich und gleichmässig trübe. Bald nimmt die Trübung in der Mitte der Hornhaut zu, so dass sich hier ein graues Infiltrat bildet. Dasselbe breitet sich rasch aus, nimmt eine eitergelbe Farbe an und führt zum Zerfalle der Hornhaut, welcher in schlimmen Fällen binnen wenigen Stunden eintreten kann. — Das befallene Auge ist anfangs blass; erst später, wenn die Hornhaut schon stark ergriffen ist, stellt sich eine düstere, venöse Injection rings um die Hornhaut ein. Die Thränensecretion ist nicht vermehrt, eher vermindert; auch die übrigen Reizerscheinungen, wie Lichtscheu und Lidkrampf, sind gering oder mangeln ganz. Der auffällige Contrast zwischen der schweren Erkrankung der Hornhaut und den geringen begleitenden Entzündungserscheinungen, sowie die Trockenheit des Auges gibt der Krankheit ein ganz eigenthümliches Gepräge. Diese Erkrankung befällt zumeist beide Augen.

Die an Keratomalacie leidenden Kinder zeigen, zumeist schon vor Ausbruch der Augenkrankheit, eine Störung des Allgemeinbefindens, welche dann noch weiter zunimmt. Die Kinder werden auffallend apathisch, bekommen Durchfall abwechselnd mit Verstopfung, verfallen rasch und viele von ihnen sterben endlich, sei es an Erschöpfung, sei es an Bronchitis oder Pneumonie, welche sich hinzugesellt.

Die Prognose ist bei ganz kleinen Kindern schlecht, indem dieselben in den meisten Fällen nicht nur die Augen, sondern auch das Leben verlieren. Bei etwas älteren Kindern verläuft die Krankheit leichter, so dass dieselben am Leben bleiben und mit grösseren oder

*) Erweichung der Hornhaut, von μαλακός, weich.

Digitized by Illinois College of Optometry

kleineren Hornhautnarben davonkommen, ja es kann sich selbst die Hornhaut später wieder aufhellen (Gouvea).

Aetiologie. Die Keratomalacie ist die Folge einer ungenügenden Ernährung der Hornhaut. Durch dieselbe kommt es zu einer Necrose entweder nur des Epithels oder auch der angrenzenden Hornhautlamellen und im Anschlusse daran zur Einwanderung von Bacterien von aussen und dadurch zur Eiterung. Die Herabsetzung der Ernährung der Hornhaut ist nur eine Theilerscheinung einer schweren allgemeinen Erkrankung. Das eigentliche Wesen dieser letzteren ist uns zwar bis jetzt noch unbekannt, doch lassen verschiedene Umstände an dem Vorhandensein derselben nicht zweifeln. So ist die Hemeralopie nichts Anderes als der Ausdruck einer gesunkenen Ernährung der Netzhaut. Dieselbe functionirt noch gut, wenn sie von kräftigen Eindrücken, wie es lichtstarke Bilder sind, getroffen wird. Sobald aber die Helligkeit der Bilder unter eine gewisse Grenze sinkt, sind diese nicht mehr im Stande, die Netzhautelemente, deren Energie gesunken ist, zu erregen (Torpor retinae). Es kann dieser Zustand der allgemeinen Apathie dieser Kranken an die Seite gesetzt werden. Auf eine schwere allgemeine Erkrankung weist auch der rasche Verfall der Kräfte hin, welcher oft in ganz unerklärlicher Weise auch bei jenen Fällen sich einstellt, wo die Kinder im Beginne der Krankheit anscheinend gesund waren.

Die Keratomalacie tritt in der Regel in Folge von schwächenden Einflüssen auf, welche die Kinder treffen und deren Ernährung beeinträchtigen. Dazu gehört unzureichende oder unzweckmässige Ernährung (künstliches Aufziehen der Kinder), schwere Krankheiten, wie: Scharlach, Masern, Typhus u. s. w., und besonders auch hereditäre Syphilis. Viel häufiger als bei uns kommt die Krankheit in Russland vor, wo sie die Säuglinge während und nach der grossen Fastenzeit befällt, indem während dieser Periode die Mütter in Folge des Fastens ihre Milch verlieren. Desgleichen wird sie in Brasilien häufig an den schlecht genährten Kindern der Negersclaven beobachtet. — Bei Erwachsenen kommt eigentliche Keratomalacie nicht vor, doch dürfte die Hemeralopie mit Xerose der Bindehaut (siehe § 104), welche auch vornehmlich bei schlecht genährten Personen sich einstellt, eine leichtere Form derselben Krankheit sein.

Die Therapie hat vor Allem die Aufgabe, die Kräfte des Kindes durch angemessene Ernährung zu heben. Ausserdem muss man die Lebensthätigkeit des Hornhautgewebes anzuregen suchen, am besten durch feuchtwarme Ueberschläge auf die Augen. Wenn die apathischen kleinen Patienten die Lider nicht gehörig schliessen, müssen die Hornhäute durch Verbinden der Augen vor Vertrocknung geschützt werden.

Digitized by Illinois College of Optometry

5. Keratitis neuroparalytica.

§ 39. *Symptome.* Bei der in Folge von Trigeminuslähmung auftretenden Entzündung wird die Hornhaut matt und leicht trübe. Darauf beginnt das Epithel sich abzustossen, zuerst in der Mitte und dann immer weiter nach der Peripherie, bis endlich die ganze Hornhaut vollständig von Epithel entblösst ist, mit Ausnahme eines 2—3 mm breiten Randtheiles. Dies gibt der Hornhaut ein ganz eigenthümliches Aussehen, wie es bei keiner anderen Erkrankung derselben gefunden wird. Indessen hat auch die Trübung der Hornhaut zugenommen. Dieselbe ist in der Mitte am stärksten und gleichmässig grau; gegen den Rand hin nimmt sie allmälig ab und lässt sich mit der Loupe in einzelne graue Fleckchen auflösen. Später wird der Ton der Trübung gelblich, es tritt Hypopyon hinzu und endlich zerfällt die Hornhaut in der Mitte eitrig. Es bildet sich ein grosses Geschwür, welches mit Einheilung der Iris vernarbt, meist unter Abflachung der ganzen Hornhaut. — Nicht alle Fälle verlaufen indessen so schwer; es kann sich die Keratitis zurückbilden, ohne dass es zum eitrigen Zerfall der Hornhaut kommt, jedoch bleibt stets eine beträchtliche Trübung und oft auch Abflachung der Hornhaut zurück.

Der Verlauf der Krankheit ist langsam und zeichnet sich durch den geringen Grad der begleitenden Reizerscheinungen aus. Es besteht zwar starke Ciliarinjection, jedoch kein Thränenfluss, indem die reflectorische Secretion der Thränendrüse vermindert oder aufgehoben ist. Schmerzen fehlen selbstverständlich ganz wegen der gleichzeitig vorhandenen Trigeminuslähmung.

Die Prognose ist ungünstig, indem die Therapie sehr wenig Einfluss auf den Verlauf der Krankheit hat. Diese führt fast ausnahmslos, ob es nun zur Geschwürsbildung kommt oder nicht, zu einer dichten Trübung der ganzen Hornhaut und damit zur nahezu gänzlichen Vernichtung des Sehvermögens.

Die Keratitis neuroparalytica hat ihre Ursache in einer Lähmung des Nervus trigeminus, welche trophische Störungen in der Hornhaut nach sich zieht. Die Trigeminuslähmung bedingt auch die Störung in der Thränenabsonderung, sowie die Abwesenheit von Schmerz. Die Keratitis kann auftreten, gleichgiltig, ob die Läsion, welche die Lähmung des Trigeminus verursacht, den Stamm des Nerven betrifft oder dessen Ursprungskern im Gehirn.

Die Behandlung besteht in Verband, warmen Umschlägen und Atropin. Ausserdem könnte man Elektricität oder nach Nieden's Vor-

Digitized by Illinois College of Optometry

schlag Strychnin (3—5 Milligr. als subcutane Injection unter die Haut der Schläfe) versuchen.

Die drei vorstehend geschilderten Erkrankungen der Hornhaut, Ker. e lagophthalmo, Ker. neuroparalytica und Keratomalacie, sind vielfach miteinander verwechselt worden. So hat man die Ker. e lag., welche bei Kranken während der Agonie eintrat, als Ker. neuroparalytica aufgefasst, indem man ihre Ursache in dem Sinken des Nerveneinflusses sah. Umgekehrt hat man die Ker. neuropar. und die Keratomalacie durch Vertrocknung der Hornhaut erklären wollen und sie auf diese Weise mit der Ker. e lag. zusammengeworfen. Manche Autoren leugnen geradezu die Existenz einer eigentlichen Ker. neuropar. Es soll daher zuerst diese näher besprochen werden.

Die Lehre von der Ker. neuropar. wurde von Magendie begründet, welcher fand, dass nach der Durchschneidung des Trigeminus bei Thieren eine Keratitis auftrat. Er schob dieselbe auf trophische Störungen. Snellen und Senftleben zeigten, dass man durch Aufnähen einer Drahtkapsel (Pfeifendeckel) auf das Auge dem Auftreten der Keratitis vorbeugen könne. Sie schlossen daraus, dass die Keratitis nicht auf trophischen Störungen beruhe, sondern auf Traumen zurückzuführen sei. Da nämlich das Thier auf der operirten Seite empfindungslos geworden ist, so stösst es mit dem Auge überall an oder reibt das Auge, z. B. an der Wand des Käfigs, in dem es gehalten wird. Da nun aber einfache mechanische Insulte nur Hornhauttrübungen hervorrufen, welche rasch vorübergehen, niemals aber eitrige Hornhautentzündungen, wie die Ker. neuropar., so musste für diese noch weiter angenommen werden, dass die Hornhaut in Folge der Trigeminuslähmung eine verminderte Resistenz gegen äussere Schädlichkeiten besitze. Feuer legte nun durch Versuche das Unrichtige dieser Erklärung dar. Man kann nach Durchschneidung des Trigeminus die Hornhaut unter der vorgenähten Drahtkapsel auf beliebige Weise verletzen, ohne etwas Anderes als vorübergehende Trübungen zu bekommen. Die Hornhaut reagirt also nach Durchschneidung des Trigeminus auf äussere Schädlichkeiten ebenso wie früher und die Wirkung der Drahtkapsel musste in etwas Anderem gesucht werden, als in der Abhaltung von Traumen. Feuer fand sie darin, dass die Drahtkapsel die Austrocknung der Hornhaut verhindert. Bei Trigeminuslähmung bleibt nämlich das reflectorische Blinzeln aus. Die in Folge der Austrocknung entstandene Keratitis, welche Feuer als Ker. xerotica bezeichnete, sollte die angebliche Ker. neuropar. sein. Er konnte ganz dieselbe Entzündung hervorrufen, wenn er bei Thieren mit intactem Trigeminus künstlichen Lagophthalmus erzeugte. Er nähte zu diesem Ende die beiden Lider und die Nickhaut so weit zurück, dass sie nicht mehr im Stande waren, die Hornhaut zu bedecken. Die Wirkung der Drahtkapsel nach der Trigeminusdurchschneidung sollte daher nur darin bestehen, dass sie die Austrocknung der Hornhaut verhindert. Indem nämlich die Thiere damit an die Wände des Käfigs anstossen, schieben sie die Lider, an welchen die Kapsel mittelst Nähten befestigt ist, über die Hornhaut hin und her. Feuer konnte daher mit einem offenen Korkring, welchen er vor den Augen annähte, denselben Effect erzielen. Feuer übertrug nun seine Resultate auf den Menschen, und legte dar, dass die Keratitis, welche man bei soporösen Kranken entstehen sieht, klinisch und anatomisch identisch ist mit derjenigen, welche durch unvollständige Bedeckung der Hornhaut bei Thieren und Menschen entsteht (Ker. e lag.). Er ging aber zu weit, indem er die Existenz einer wahren Ker. neuropar. überhaupt in Abrede stellte.

Digitized by Illinois College of Optometry

Es ist kein Zweifel, dass die Keratitis, welche bei Menschen mit Trigeminuslähmung zuweilen beobachtet wird, in einzelnen Fällen durch Vertrocknung der Hornhaut bedingt und somit eine Ker. e lag. ist. Die Vertrocknung wird hervorgerufen durch das Ausbleiben des regelmässigen Lidschlages und durch die mangelhafte Thränensecretion. Auf solche Weise sind z. B. jene Fälle zu deuten, wo bei Trigeminuslähmung gleichzeitig Lähmung des Oculomotorius und in Folge dessen unvollständige Ptosis bestand und wo die Hornhaut nur in ihrem untersten, vom herabhängenden oberen Lide nicht bedeckten und geschützten Theile erkrankte, wie dies der Ker. e lag. zukommt. Ausserdem gibt es aber Fälle, welche das oben geschilderte charakteristische Bild der echten Ker. neuropar. darbieten, das von dem der Ker. e lag. vollständig verschieden ist. Dasselbe entwickelt sich auch in solchen Fällen von Trigeminuslähmung, wo Lidschlag und Befeuchtung der Hornhaut durchaus normal sind, oder wo in Folge vollständiger Ptosis die Hornhaut ganz vom Lide bedeckt und dadurch vor Vertrocknung geschützt ist. Da auch die Anlegung eines Verbandes, welcher der Ker. e lag. mit Sicherheit vorbeugt, nichts gegen die Entwicklung einer wahren Ker. neuropar. hilft, so kann diese nicht von Vertrocknung der Hornhaut herrühren. Auch oft wiederholte Traumen, auf welche man bei Thieren die Ker. neuropar. zurückführen wollte, kommen beim Menschen, der ja auf sein Auge achtet, nicht in Betracht. Man kann daher die Ker. neuropar. nur durch Annahme einer trophischen Störung erklären. Dass dieselbe nicht in allen Fällen von Trigeminuslähmung auftritt, beweist nichts dagegen. Die Erkrankung kann blos die sensiblen Fasern des Trigeminus betroffen haben, nicht aber die trophischen. Diese sollen nach der Ansicht verschiedener Autoren vom Sympathicus herkommen und sich an die mediale Seite des Trigeminusstammes anlegen. Man hat in der That nach Trigeminusdurchschneidungen, welche nur die innersten Fasern des Nerven trafen, Ker. neuropar. bekommen, während doch in Folge der Unversehrtheit der sensiblen Fasern die Hornhaut und die Lider ihre volle Sensibilität bewahrt hatten. — Wir müssen also eine echte Ker. neuropar. anerkennen und scharf von der Ker. e lag. unterscheiden.

Die Verwechslung der drei Keratitisformen, Ker. e lag., Ker. neuropar. und Keratomalacie, wurde dadurch begünstigt, dass dieselben verschiedene gemeinschaftliche Züge aufweisen. Zu diesen gehört die Trockenheit, welche die Augen zeigen, sowie die im Verhältniss zur schweren Keratitis sehr geringen Reizerscheinungen, also das Fehlen stärkerer Thränensecretion, das Fehlen des Blepharospasmus und oft auch der Schmerzen. Die Trockenheit des Auges ist aber bei diesen drei Keratitisformen auf ganz verschiedene Momente zurückzuführen.

a) Bei der Ker. e lag. besteht eine wirkliche Austrocknung der Hornhautoberfläche durch Verdunstung. Sie betrifft nur die blossliegenden Theile der Hornhaut und kann durch Verschluss der Lider beseitigt werden. Die Austrocknung ist hier die einzige Ursache aller weiteren Veränderungen.

b) Bei der Keratomalacie ist die Hornhaut nicht wirklich ausgetrocknet, sondern sie sieht nur so aus, weil an ihrer Oberfläche die Thränenflüssigkeit nicht haftet. Dieses trockene Aussehen ist auch vorhanden, wenn das Auge in Thränen schwimmt oder beständig geschlossen gehalten wird; selbstverständlich vermag auch das Verbinden des Auges nichts gegen diese Art von Trockenheit. Dieselbe ist bedingt durch die fettige Beschaffenheit der Epitheloberfläche, welche in Folge dessen durch die Thränenflüssigkeit nicht benetzt wird.

Digitized by Illinois College of Optometry

c) Bei Ker. neuropar. besteht weder wirkliche Austrocknung der Hornhaut wie bei Ker. e lag., noch die eigenthümliche fettige Beschaffenheit der Oberfläche, wie bei Keratomalacie; das Auge sieht vielmehr nur trocken aus, weil trotz der starken Entzündung der Hornhaut der Thränenfluss fehlt, den wir sonst unter diesen Umständen zu sehen gewohnt sind. Es ist eben die reflectorische Secretion der Thränendrüse vermindert oder aufgehoben; dabei ist jedoch die Befeuchtung des Auges ganz hinreichend, wie dies ja auch nach Exstirpation der Thränendrüse der Fall ist.

Der Mangel stärkerer Reizerscheinungen, welcher die drei genannten Arten der Keratitis auszeichnet, erklärt sich bei der Ker. e lag. schwer kranker Personen und bei der Keratomalacie aus dem allgemeinen Darniederliegen der Kräfte, bei der Ker. neuropar. aus der Unempfindlichkeit des Auges. Die Reizerscheinungen, welche sonst von den sensiblen Nerven aus auf reflectorischem Wege ausgelöst werden, bleiben bei Lähmung des Trigeminus aus.

Die drei Keratitisformen sind also trotz ihrer äusserlichen Aehnlichkeit durchaus von einander verschieden und lassen sich durch ihr klinisches Bild auch leicht auseinanderhalten. Die Ker. e lag. nimmt in der Regel den untersten Theil der Hornhaut ein. Die Keratomalacie beginnt in der Mitte der Hornhaut und findet sich nur bei Kindern, welche rasch in ihrer Ernährung herabkommen. Die Ker. neur. endlich charakterisirt sich vor Allem durch die rasche Abstossung des Epithels in der ganzen Ausdehnung der Hornhaut und kommt nur gleichzeitig mit einer Trigeminuslähmung vor, welche sich ja sofort diagnosticiren lässt. Die Verwechslung der beschriebenen drei Arten von Keratitis wird auch noch durch die Nomenclatur derselben begünstigt. Die von Feuer gewählte Bezeichnung Ker. xerotica für die Austrocknungskeratitis (Ker. e lag.) wäre ganz gut, wenn sie nicht zur Verwechslung führen würde einerseits mit der einfachen localen Xerose der Hornhaut, andererseits mit der Keratomalacie, bei welcher ja gleichfalls Xerose der Bindehaut und Hornhaut besteht. Thatsächlich bezeichnen einige Autoren die Keratomalacie als Keratitis xerotica. Um diesen Verwechslungen vorzubeugen, habe ich den Ausdruck Ker. xerotica ganz fallen lassen und gebrauche, da ich die Zahl der Benennungen nicht durch Erfindung eines neuen Namens noch weiter vermehren will, den älteren Ausdruck Ker. e lag. für die Austrocknungskeratitis.

B. Keratitis non suppurativa.

a) Oberflächliche Formen.

1. Pannus.

§ 40. Der Pannus besteht in der Neubildung eines granulationsähnlichen Gewebes unter dem Epithel der Hornhaut. Der Pannus ist als eine Erkrankung des Bindehautblattes der Hornhaut (Conjunctiva corneae, siehe Seite 50) anzusehen und bildet stets nur die Theilerscheinung einer Bindehauterkrankung, und zwar entweder der Conjunctivitis trachomatosa oder der Conj. eczematosa. Man unterscheidet daher zwischen Pannus trachomatosus und P. eczematosus. Das Nähere siehe bei diesen beiden Bindehautkrankheiten.

Digitized by Illinois College of Optometry

2. Keratitis mit Bläschenbildung.

Die Bläschen auf der Hornhaut sind in der Regel klein und mit wasserklarer Flüssigkeit gefüllt. Ihre vordere Wand ist sehr zart, denn sie wird nur vom Epithel der Hornhaut gebildet, welches durch Serum von der Bowman'schen Membran abgehoben ist. Seltener kommen grössere Blasen (bullae) vor, deren vordere Wand dann zumeist neben dem Epithel auch noch aus einer neugebildeten Bindegewebslage besteht und daher resistenter ist. Die kleinen Bläschen sind gewöhnlich in der Mehrzahl vorhanden, während die grossen Blasen meist einzeln auftreten. Während der Periode des Entstehens der Bläschen pflegen heftige Reizerscheinungen, wie Ciliarinjection, Thränenfluss, Lichtscheu und namentlich starke Schmerzen, vorhanden zu sein. Dieselben sind ohne Zweifel durch die Zerrung der in das Epithel gehenden Hornhautnerven bedingt, welche bei der Bildung der Blasen zuerst gedehnt und endlich zerrissen werden. Die Reizerscheinungen vermindern sich gewöhnlich mit dem Platzen der Blasen. Dies tritt bei den kleinen Bläschen so rasch ein, dass man diese selbst in der Regel gar nicht zu sehen bekommt, sondern nur die darnach zurückbleibenden kleinen Epithelverluste, an deren Rändern noch das abgehobene Epithel in losen Fetzen haftet. Die grösseren Blasen sind wegen der bedeutenderen Festigkeit ihrer vorderen Wand von längerer Dauer. Sie sind nicht prall gespannt, sondern bilden einen schlaffen, schwappenden, etwas herabhängenden Sack. Nach ihrem Platzen bleibt die vordere schlaffe Wand noch auf der Hornhaut liegen und lässt sich durch Verschieben mittelst der Lider leicht nachweisen. Die Empfindlichkeit der Hornhaut gegen Berührung ist in den Fällen mit Bläschenbildung gewöhnlich herabgesetzt oder ganz aufgehoben. — Es gibt folgende Arten von Keratitis mit Bläschenbildung:

α) Herpes*) febrilis corneae (Horner).

Bei fieberhaften Erkrankungen, namentlich der Respirationsorgane (am häufigsten Grippe, dann Bronchitis, Pneumonie, Influenza u. s. w.), seltener bei anderen, wie Typhus, Intermittens u. s. w., treten oft kleine Bläschen an der Haut der Lippen, der Nasenflügel, der Augenlider, der Ohren u. s. w. auf**). Gleichzeitig damit kommt es unter heftigen Reizerscheinungen zu einer Eruption von kleinen, wasserhellen Bläschen

*) ἕρπειν, kriechen.

**) Herpes facialis nach Hebra.

Digitized by Illinois College of Optometry

auf der Hornhaut. Dieselben sind kaum stecknadelkopfgross und sind oft in Reihen oder Gruppen angeordnet. Die Bläschen platzen sehr rasch und hinterlassen kleine Substanzverluste, deren Grund sich zart trübt. In der Regel heilen dieselben bald, so dass die Krankheit nach 2—3 Wochen beendet ist, ohne dass eine dauernde Trübung der Hornhaut zurückbleibt. In schweren, namentlich in vernachlässigten Fällen können jedoch aus den kleinen Substanzverlusten grössere Hornhautgeschwüre sich entwickeln, welche nicht selten eine verzweigte Form haben (Keratitis dendritica, siehe Seite 181).

Es ist zweifellos, dass die Bläschen auf der Hornhaut vollständig denen analog sind, welche auf der Haut entstehen. Sowie diese in der Regel nur auf einer Seite des Gesichtes vorhanden sind, pflegt auch die Erkrankung des Auges nur einseitig, und zwar auf derselben Seite wie die Bläschen im Gesichte, aufzutreten. Die Prognose ist bei sorgfältiger Behandlung gut, indem dann die Krankheit in der Regel ohne Hinterlassung einer Trübung heilt. Die Behandlung ist rein symptomatisch, wie sie für die Hornhautgeschwüre im Allgemeinen angezeigt ist, also hauptsächlich Schutzverband und Atropin.

β) Herpes zoster corneae.

Dieser ist eine Theilerscheinung des Herpes zoster*) ophthalmicus, d. h. jenes Zoster, welcher im Verbreitungsgebiete des Trigeminus sich localisirt (siehe Krankheiten der Lider, § 106). Die Hornhaut betheiligt sich an dem Krankheitsprocesse durch Bildung von kleinen Bläschen, welche zumeist gruppenweise stehen und rasch platzen, ähnlich wie beim Herpes febrilis. Von diesem unterscheidet sich aber der Herpes zoster durch einen bedeutend schwereren Verlauf, indem auch nach dem Platzen der Bläschen die Reizerscheinungen fortdauern, das Hornhautparenchym an den Stellen, wo die Bläschen sassen, sich stark trübt und Iritis hinzukommt. Es braucht längere Zeit, bis die Trübungen in der Hornhaut sich wieder zurückbilden, was nicht immer vollständig der Fall ist. Die Unempfindlichkeit der Hornhaut gegen Berührung ist beim Herpes zoster ganz besonders ausgesprochen. Nicht selten besteht während der frischen Entzündung eine Herabsetzung des intraocularen Druckes; in anderen Fällen kommt es zur Drucksteigerung. — Die Prognose dieses Herpes ist also weniger günstig als die des Herpes febrilis; die Therapie ist dieselbe.

*) Gürtelausschlag, von ζωστήρ, Gürtel. Man sagt auch Zona ophthalmica.

Digitized by Illinois College of Optometry

γ) Keratitis vesiculosa und bullosa.

Diese tritt in Augen auf, deren Hornhaut mehr oder weniger trüb und unempfindlich ist. Entweder handelt es sich um Augen mit einer grösseren Hornhautnarbe oder um Augen, welche durch Iridocyclitis oder Drucksteigerung erblindet sind. Es bilden sich unter heftigen entzündlichen Zufällen auf der Hornhautoberfläche entweder kleine Bläschen, welche von kurzem Bestande sind (Ker. vesiculosa), oder es können auch grosse, schwappende Blasen entstehen, welche mehrere Tage bleiben, bevor sie platzen (Ker. bullosa). In allen Fällen zeigen die Blasen grosse Neigung, häufig zu recidiviren, wobei jedesmal die Reizerscheinungen von Neuem sich einstellen.

Die Ursache der Blasenbildung scheint in den abnormen Verhältnissen der Lymphcirculation zu liegen, welche in der Hornhaut solcher Augen ohne Zweifel vorhanden sind. Durch Stauung der Lymphe entsteht Oedem der Hornhaut; die Oedemflüssigkeit dringt bis unter das Epithel vor und hebt dasselbe stellenweise von der Bowman'schen Membran ab.

Die Prognose ist insofern ungünstig, als die Krankheit häufig recidivirt, wodurch das davon befallene Auge, welches ohnehin sehuntüchtig ist, zur Quelle beständiger Belästigung für den Patienten wird. Die Therapie soll den durch die Eruption der Blasen herbeigeführten Reizzustand beseitigen und den Recidiven vorbeugen. Ersteres wird durch Eröffnung der Blasen erreicht, indem kleine Blasen angestochen, bei grösseren die vordere Wand abgetragen wird. Bei häufiger Wiederkehr von Blasen an derselben Stelle soll man trachten, den Grund, auf welchem die Blasen aufschiessen, zu modificiren, indem man denselben nach Entfernung der Blasenwand mit dem Galvanocauter oder mit Lapislösung oberflächlich cauterisirt oder indem man daselbst die oberen Schichten der Hornhaut abträgt. Zuweilen setzt man den Recidiven erst durch eine Iridektomie ein Ende, ja man kann sich selbst zur Enucleation des erkrankten Auges veranlasst sehen, um dem Patienten Ruhe zu verschaffen.

Abgesehen von den oben geschilderten Formen wird Bläschenbildung auf der Hornhaut noch in seltenen Fällen unter besonderen Bedingungen beobachtet, so in Folge von Einwirkung verschiedener, besonders ätzender Substanzen auf die Hornhaut, nach Verbrennung, nach Staaroperationen unter dem Verbande u. s. w. Ueber die Blasen, welche die Recidiven früherer Erosionen der Hornhaut einleiten, siehe § 43. Ausserdem kommen Fälle vor, wo ohne bekannte Ursache auf einer ganz gesunden Hornhaut Bläschen oder Blasen entstehen, deren Bildung man, sowie beim Herpes febrilis und Herpes zoster, auf nervöse Einflüsse zurückzuführen geneigt ist.

Digitized by Illinois College of Optometry

Die Fälle dieser Art zeichnen sich meist dadurch aus, dass sie periodisch recidiviren. Ich kenne eine ältere Dame, welche durch 12 Jahre an zeitweiligen Entzündungen der sonst gesunden Augen zu leiden hatte. Die Entzündung trat ein- bis zweimal jährlich auf und befiel bald das eine, bald das andere Auge. Sie ging mit heftigen Schmerzen, starker Lichtscheu und reichlichem Thränenfluss einher. In den ersten Tagen fand man nur Oedem der Lider, starke Ciliarinjection und die Hornhaut mit feinsten Erhebungen bedeckt, als ob sie mit Sand bestreut wäre. Dann entwickelte sich eine grosse, wasserklare Blase auf der Hornhaut. Nach dem Platzen derselben gingen die entzündlichen Erscheinungen rasch zurück und der Epithelverlust heilte, ohne eine Spur zu hinterlassen.

Eine Form oberflächlicher Keratitis, welche dem Herpes febrilis corneae nahesteht, aber nicht mit Blasenbildung einhergeht, ist die Keratitis punctata superficialis. Sie beginnt unter den Erscheinungen einer acuten Bindehautentzündung. Entweder sogleich oder erst nach einigen Tagen oder Wochen bemerkt man die Veränderungen in der Hornhaut. Dieselben bestehen in der Gegenwart kleiner, grauer Fleckchen, welche, wie beim Herpes febrilis, oft zu Gruppen oder kurzen Reihen angeordnet sind (Fig. 64). Sie sind bald nur 10—20 an der Zahl, bald sehr reichlich, bis zu 100. Entweder sind sie unregelmässig über die Hornhaut zerstreut oder hauptsächlich in den centralen Partien derselben zusammengedrängt; in jedem Falle jedoch sind die Randtheile der Hornhaut am wenigsten von Flecken besetzt. Die Flecken liegen in den oberflächlichsten Schichten der Hornhaut, welche matt aussieht, weil das Epithel über den Flecken hügelig emporgewölbt ist. —

Fig. 64.
Keratitis punctata superficialis.

Die Reizerscheinungen schwinden bald, aber die Flecken, sowie das gestichelte Aussehen der Hornhautoberfläche bleiben meist monatelang fast unverändert bestehen, um dann ganz allmälig zu verschwinden. Das Sehvermögen bleibt, wenn die Flecken nicht zahlreich sind, ungestört; sind dagegen viele Flecken, besonders in der Mitte, vorhanden, so kann die Sehschärfe beträchtlich herabgesetzt sein.

Die K. punctata superficialis findet sich am häufigsten bei jugendlichen Individuen und befällt bald ein, bald beide Augen. Sie beginnt oft gleichzeitig mit Katarrh der Luftwege, sowie der Herpes febrilis corneae, von dem sie sich jedoch hauptsächlich dadurch unterscheidet, dass es bei ihr nicht zur Bildung von eigentlichen Bläschen kommt. Es fehlen daher auch bei der K. punctata sup. die oberflächlichen Substanzverluste, welche beim Herpes aus den Bläschen entstehen, und aus demselben Grunde wird bei ersterer Keratitisform Geschwürsbildung nur als seltene Ausnahme beobachtet.

Bei verschiedenen leichten, oberflächlichen Erkrankungen der Hornhaut, bei welchen das Epithel derselben leidet, beobachtet man die Bildung feiner Fädchen, welche mit dem einen Ende ziemlich fest an der Oberfläche der Hornhaut haften, während ihr anderes Ende, welches oft kolbig angeschwollen ist, frei herabhängt. Man hat diese Erscheinung als Fädchenkeratitis beschrieben (Leber, Uhthoff, Fischer). Die Fädchen entstehen durch Auswachsen der Hornhautepithelzellen (Hess, Nuel).

Digitized by Illinois College of Optometry

b) Tiefe Formen der Keratitis non suppurativa.

§ 41. Diese Formen haben als gemeinschaftliches Kennzeichen, dass ein Infiltrat in den mittleren und tiefen Schichten der Hornhaut entsteht, welches aber keine Neigung zum eitrigen Zerfalle besitzt, sondern — gewöhnlich erst nach längerem Bestande — durch Resorption wieder verschwindet. Dabei hellt sich in günstigen Fällen die Hornhaut wieder vollständig auf, in anderen bleiben Trübungen von verschiedener Intensität, zuweilen selbst mit Abflachung der Hornhaut, zurück. Entsprechend der tiefen Lage der Infiltrate in der Hornhaut ist der Uvealtractus, vor Allem Iris und Ciliarkörper, fast immer mitbetheiligt.

3. Keratitis parenchymatosa *).

Symptome und Verlauf. Die Erkrankung kann auf zweierlei Weise verlaufen, indem sie entweder in der Mitte oder am Rande der Hornhaut beginnt. Wenn die Krankheit die Mitte der Hornhaut zuerst ergreift, so sieht man hier kleine, graue, verwaschene Fleckchen auftreten, welche in den mittleren und tiefen Schichten der Hornhaut liegen; die Oberfläche der letzteren ist glanzlos, matt. Die Zahl der Fleckchen nimmt allmälig zu, so dass sich dieselben immer weiter gegen den Rand verbreiten; stets aber sind sie in der Mitte am dichtesten, so dass sie hier häufig confluiren. Da die Hornhaut auch zwischen den Fleckchen nicht klar, sondern zart diffus getrübt ist, so kann in schweren Fällen endlich die ganze Hornhaut gleichmässig grau, milchglasähnlich aussehen. Sobald die Trübung der Hornhaut etwas weiter gediehen ist, beginnt die Vascularisation, indem von verschiedenen Stellen des Hornhautrandes aus Gefässe in die Hornhaut eintreten. Man sieht die Gefässstämmchen unter dem Limbus hervorkommen, weil sie — im Gegensatze zu den Gefässen bei Pannus — von den tiefliegenden Gefässen der angrenzenden Sclera stammen (Fig. 52 und 53). Sie verzweigen sich pinselförmig in den tiefen Lagen der Hornhaut und sind oft nur ganz undeutlich und in schmutzig rother oder graurother Farbe zu sehen, weil sie durch die trüben, oberflächlichen Schichten der Hornhaut gedeckt werden.

In jenen Fällen, wo die Krankheit am Rande der Hornhaut beginnt, fällt zuerst auf, dass diese an einer Stelle ihres Randes glanzlos und trübe geworden ist. Die Trübung sitzt in der Tiefe und

*) Synonyma: Keratitis interstitialis, profunda, diffusa, Uveitis anterior.

Digitized by Illinois College of Optometry

sieht, mit freiem Auge betrachtet, gleichmässig grau aus, lässt sich aber mit der Loupe in der Regel in einzelne Fleckchen oder verwaschene, parallele Streifen auflösen. Bald treten ähnliche Trübungen auch an anderen Stellen des Hornhautrandes auf und rücken nun concentrisch von allen Seiten gegen die Hornhautmitte zu. Gleichzeitig mit dem Auftreten der randständigen Trübungen injiciren sich die betreffenden Stellen des Limbus und beginnen die Gefässe des Hornhautrandes auszuwachsen. So weit die Gefässbildung vom Randschlingennetze im Limbus ausgeht, findet sie bald ihr Ende, so dass der Limbus nur ein wenig auf die Hornhaut vorrückt und roth und gewulstet aussieht („epaulettenförmige" Schwellung des Limbus). Dagegen wachsen die unter dem Limbus hervorkommenden, tiefliegenden Gefässe immer weiter in die Hornhaut hinein und rücken der voranschreitenden Trübung nach; es sieht aus, als ob sie diese Trübung vor sich herschöben. Diese Gefässe kennzeichnen sich, gleichwie bei der ersten Form, durch ihre besenreiserartige Verästelung und durch ihren gedämpften, graurothen Ton als tiefliegende Gefässe.

Wenn die Ker. par. ihren Höhepunkt erreicht hat, ist die Hornhaut oft so trübe, dass man kaum die Iris hindurch erkennt. Gleichzeitig hat sie ihren Glanz vollständig verloren, so dass sie wie mit Fett bestrichen aussieht (mit der Loupe erkennt man viele kleinste Erhebungen des Epithels, welche die Oberfläche der Hornhaut fein chagrinirt machen). Das Sehvermögen ist so weit reducirt, dass nur die ganz nahe vorgehaltenen Finger gezählt oder gar nur die vor dem Auge bewegte Hand erkannt wird. Nun beginnt allmälig die Rückbildung, und zwar vom Rande her, wo die Hornhaut zuerst wieder durchsichtig wird, während gleichzeitig die Gefässe immer spärlicher werden. Am längsten bleibt das Centrum der Hornhaut trüb, klärt sich jedoch schliesslich auch so weit, dass nur eine zarte, diffuse Trübung zurückbleibt, welche das Sehvermögen nur wenig beeinträchtigt. Diese Trübung, sowie einzelne sehr feine, nur mit der Loupe sichtbare tiefliegende Blutgefässe, welche noch nach Jahren nachgewiesen werden können, sind sichere Kennzeichen einer überstandenen Ker. par.

Die Ker. par. nimmt stets einen schleppenden Verlauf. Die entzündlichen Erscheinungen steigen durch 1—2 Monate an, bis die Krankheit ihren Höhepunkt erreicht hat. Nun verlieren sich die Reizerscheinungen sehr bald und die Aufhellung der Hornhaut macht anfangs rasche Fortschritte. Dann geht es aber wieder langsamer und namentlich das Centrum der Hornhaut bleibt lange trüb, so dass das Sehvermögen sich erst später wieder herstellt. Bis die Hornhaut so durchsichtig

Digitized by Illinois College of Optometry

geworden ist, als es nach der Schwere der Entzündung überhaupt möglich ist, vergeht ½—1 Jahr und selbst mehr.

Nicht alle Fälle verlaufen in der geschilderten Art, namentlich gibt es viele leichtere, bei welchen die Veränderungen nicht so weit gedeihen und welche daher auch binnen kürzerer Zeit ablaufen. So kann es bei der Bildung von einigen wenigen Flecken bleiben, welche allmälig wieder verschwinden, ohne dass jemals stärkere entzündliche Erscheinungen hinzugekommen wären. Wenn die Trübung am Rande der Hornhaut beginnt, bleibt sie oft auf jenen Abschnitt desselben beschränkt, von dem sie zuerst ausgieng. Wenn sie sich dann von hier aus ein Stück weit gegen die Mitte vorschiebt, wird nur ein Sector, nicht aber die ganze Hornhaut getrübt. Umgekehrt gibt es auch — glücklicherweise selten — sehr schwere Fälle, in welchen dichte Trübungen für immer zurückbleiben. Es kann durch die entzündliche Infiltration zur Erweichung der Hornhaut kommen, so dass sie dem intraoculären Drucke nachgibt und Keratektasie entsteht; in diesem Falle bleibt die Hornhaut auch immer ziemlich trübe. Am schlimmsten sind jene Fälle, wo durch die nachträgliche Schrumpfung der Exsudate die Hornhaut abgeflacht wird und dicht getrübt, von sehnigem Aussehen ist, wobei das Sehvermögen fast oder ganz verloren geht.

Sowie die Dichte und Ausdehnung der Infiltration, so unterliegt auch die Vascularisation grossen Verschiedenheiten. In manchen Fällen ist die Hornhaut so reichlich vascularisirt, dass sie wie ein rothes Tuch aussieht, in anderen dagegen ist sie fast frei von Gefässen und gleicht einem weissen Milchglase. Dazwischen gibt es zahlreiche Fälle, wo nur von einigen Stellen des Hornhautrandes aus Gefässe sich entwickeln, so dass nur ein Sector der Hornhaut roth aussieht oder nur vereinzelte Gefässpinsel zu entdecken sind. Man kann daher nach dem Verhalten der Gefässe zwischen einer vasculären und avasculären Form unterscheiden. Es muss jedoch bemerkt werden, dass auch bei der letzteren mit der Loupe in der Regel einzelne Gefässe nachweisbar sind.

Wenn man bedenkt, wie verschieden die Fälle sowohl in Bezug auf die Trübung als in Bezug auf die Gefässbildung sich verhalten, so begreift man, dass die Ker. par. ein sehr wechselndes Bild darbietet und deshalb dem Anfänger oft Schwierigkeiten in der Diagnose bereitet. Man wird aber diese zumeist mit Sicherheit stellen können, wenn man sich an jene Symptome hält, welche allen Fällen gemeinsam sind: der tiefe Sitz der Trübung und der Gefässe, das typische Ansteigen der Infiltration bis zu einem gewissen, in der Regel erheblichen Grade und

Digitized by Illinois College of Optometry

endlich die Abwesenheit des eitrigen Zerfalles, so dass es niemals zur Bildung von Geschwüren kommt.

Die Ker. par. wird von entzündlichen Reizerscheinungen, wie Schmerzen, Lichtscheu und Thränenfluss, begleitet. Dieselben sind bald sehr gering, bald heftig; im Allgemeinen kann man sagen, dass sie um so stärker sind, mit je mehr Vascularisation die Keratitis einhergeht. Ausserdem ist die Ker. par. fast immer mit Entzündung des Uvealtractus complicirt. In den leichtesten Fällen besteht blos Hyperämie der Iris, welche sich dadurch kundgibt, dass sich die Pupille auf Atropin nicht oder nur wenig erweitert. In den schwereren Fällen besteht Iridocyclitis, welche zur Bildung hinterer Synechien, zu Präcipitaten an der hinteren Hornhautwand, zu Seclusio und Occlusio pupillae führen kann. In besonders schlimmen Fällen kommt es zu einer plastischen Iridocyclitis, welche dann in Applanatio corneae oder selbst in Atrophie des Bulbus ihren Ausgang nimmt.

Die Ker. par. befällt in der Regel beide Augen, und zwar häufiger nacheinander als gleichzeitig. Zuweilen liegt selbst ein Zeitraum von mehreren Jahren zwischen der Erkrankung beider Augen. Recidiven der Krankheit kommen, wenn auch nicht gerade häufig, vor.

Die Prognose der Krankheit ist nach dem Gesagten ungünstig, was die Dauer der Krankheit betrifft, indem sich dieselbe monate- und jahrelang hinzieht, besonders wenn beide Augen nacheinander befallen werden. Dagegen ist sie in Bezug auf den Ausgang gut zu stellen, weil weitaus in den meisten Fällen ein gutes oder doch wenigstens brauchbares Sehvermögen zurückkehrt. Mit dieser Aussicht auf Wiederherstellung muss der Arzt den Muth des Patienten aufrecht erhalten, welcher beim langsamen Verlaufe der Krankheit leicht geneigt ist, die Hoffnung auf Wiederkehr des Sehvermögens zu verlieren.

Aetiologie. Die Ker. par. ist eine Krankheit der Jugend, indem sie in der Regel zwischen dem 6. und 20. Lebensjahre auftritt. Nur ausnahmsweise werden Personen vor oder nach diesem Alter (zuweilen selbst nach den Dreissiger-Jahren) davon befallen. Das weibliche Geschlecht leidet häufiger daran als das männliche. Die gewöhnliche Ursache der Krankheit ist Syphilis, und zwar Syphilis hereditaria. Der directe Nachweis der ererbten Syphilis durch die Anamnese, d. h. dadurch, dass Vater oder Mutter des Kindes die Syphilis zugestehen, ist oft schwer zu erbringen. Es ist dies übrigens in den meisten Fällen gar nicht nöthig, da die hereditäre Syphilis durch eine Reihe von Symptomen sich zumeist sicher genug erkennen lässt. Man wird dann um so lieber darauf verzichten, die Eltern in dieser Beziehung zu befragen, da es

Digitized by Illinois College of Optometry

für diese ein schwerer Vorwurf ist, sich als die Ursache der Krankheit ihrer Kinder bekennen zu müssen. Dagegen ist es nützlich, durch Fragen festzustellen, ob viele Kinder in der Familie gestorben sind (die Mortalität der Kinder syphilitischer Eltern beträgt durchschnittlich über 50%), ob Frühgeburten, besonders todter und todtfauler Früchte, vorgekommen sind u. s. w.

Die Symptome der hereditären Syphilis, welche die Patienten mit Ker. par. häufig darbieten, sind folgende:

1. Eine eigenthümliche Bildung des Gesichtes und des Schädels. Die Oberkiefer sind auffallend flach, der Nasenrücken niedrig, selbst eingesunken. Nicht selten besteht Ozaena oder Blennorrhoe des Thränensackes, letztere in Folge der Veränderungen in der Nase. Die Stirnhöcker treten stark hervor. Die Intelligenz dieser Patienten ist oft nicht normal, indem dieselben entweder frühreif oder umgekehrt geistig zurückgeblieben sind.

2. Die Schneidezähne sind abnorm gebildet (Hutchinson), so dass sie anstatt einer geraden Schneide eine halbmondförmige Einbuchtung zeigen. Diese Veränderung besteht blos an den Zähnen der zweiten Dentition, und zwar am häufigsten an den mittleren oberen Schneidezähnen. Die Schneidezähne sind oft auch im Ganzen verkümmert, indem sie entweder zu klein sind oder einige von ihnen ganz fehlen.

3. An den Mundwinkeln findet man feine, linienförmige Narben als Spuren ehemaliger Rhagaden; desgleichen weisen Narben in der Mund- und Rachenhöhle (besonders am harten und weichen Gaumen) auf vorausgegangene syphilitische Ulcerationen hin.

4. Zahlreiche vergrösserte Lymphdrüsen sind namentlich am Halse nachzuweisen. Dieselben sind klein, hart, schmerzlos, ohne Neigung zur Ulceration, wodurch sie sich von den grossen, weichen, leicht verkäsenden Lymphdrüsen scrofulöser Individuen unterscheiden.

5. An den langen Röhrenknochen kommen Auftreibungen des Periosts (Tophi) vor, welche hart und wenig oder gar nicht schmerzhaft sind. Am häufigsten und am leichtesten aufzufinden sind dieselben an der vorderen Kante der Tibia. Zuweilen ist eine seröse Entzündung des Kniegelenkes (Hydrops genus) vorhanden; selten kommt Caries vor.

6. Häufig findet man Schwerhörigkeit, welche mit dem Ausbruch der Keratitis zuweilen bis zur Taubheit sich steigert.

Es ist wichtig, nach allen diesen Symptomen zu forschen, denn Eines derselben allein ist wohl nicht als beweisend für Lues hereditaria anzusehen, sowie man andererseits nicht erwarten darf, an einem

Digitized by Illinois College of Optometry

Individuum alle angegebenen Veränderungen gleichzeitig deutlich ausgeprägt zu finden. Je sorgfältiger man untersucht, desto mehr von diesen Symptomen gelingt es, festzustellen, so dass man zur Ueberzeugung kommt, dass weitaus die grösste Zahl der Fälle von Ker. par. auf vererbte Syphilis zurückzuführen ist. In sehr seltenen Fällen wird diese Keratitis auch bei Lues acquisita beobachtet. Einzelne Fälle dürften auf Scrofulose oder Tuberculose beruhen, während in manchen überhaupt keine sichere Ursache für die Erkrankung des Auges aufzufinden ist.

Therapie. Die locale Therapie besteht während der progressiven Periode in der Bekämpfung der Entzündung durch Schutz gegen Licht und durch Einträufelung von Atropin, welches letztere den Complicationen von Seite der Iris entgegenwirken soll. Feuchtwarme Umschläge mildern oft die Reizerscheinungen und beschleunigen etwas den Verlauf der Krankheit. In der regressiven Periode handelt es sich darum, eine möglichst weitgehende Aufhellung der Hornhaut zu erzielen. Zu diesem Zwecke sind die bekannten Reizmittel, wie: Calomel, Opiumtinctur, gelbe Präcipitatsalbe, heisse Wasserdämpfe u. s. w., indicirt (siehe Seite 179). Dieselben dürfen aber erst in Anwendung gezogen werden, wenn bei vorsichtigen Versuchen das Auge sie gut verträgt, d. h. nicht neuerdings in einen stärkeren Reizzustand verfällt. Es empfiehlt sich, diese Mittel mit öfterem Wechsel sehr lange — monate- und jahrelang — fortzusetzen. Wenn Ektasie der Hornhaut droht, so ist dieselbe durch einen Druckverband zu bekämpfen, welcher, wenn nöthig, mit wiederholter Punction der Hornhaut verbunden werden kann.

Die allgemeine Therapie muss in denjenigen Fällen, wo hereditäre Lues zu Grunde liegt, gegen diese gerichtet sein. Die Quecksilberbehandlung, welche bei der acquirirten Syphilis so ausgezeichnete Dienste leistet, ist hier gewöhnlich weniger wirksam. Da sie gleichzeitig eine sehr eingreifende Behandlungsmethode ist, so empfiehlt es sich, dieselbe nur in den schweren Fällen anzuwenden. Bei Erwachsenen wählt man am besten die Inunctionscur. Wenn diese aus äusseren Gründen nicht durchführbar ist, kann man Quecksilber innerlich geben oder noch besser in Form von subcutanen Injectionen. Man injicirt täglich oder jeden zweiten Tag eine Pravaz'sche Spritze voll einer 1% Sublimatlösung (welcher man 1—5% Chlornatrium zusetzen lässt) in die Glutaei. Bei Kindern ist die innerliche Darreichung von Sublimat vorzuziehen (man gibt Pillen zu 1 mg, indem man mit einer täglich beginnt und je nach dem Alter des Kindes auf 6 bis 10 Pillen täglich steigt). Dabei muss man auf die sorgfältige Pflege des Mundes zur Vermeidung von Salivation bedacht sein. — In den leichteren

Digitized by Illinois College of Optometry

Fällen von Ker. par. zieht man dem Quecksilber eine einfach roborirende Behandlung mit gleichzeitigem Gebrauche von jodhaltigen Mitteln vor (Leberthran mit Jod, Jodeisen, jodhaltige Mineralwässer, letztere vorzüglich zur Nachcur). Man muss leider sagen, dass im Allgemeinen die Therapie dieser Krankheit gegenüber ziemlich ohnmächtig ist. Die Ker. par. verläuft in vielen Fällen unter der sorgfältigsten Behandlung nicht wesentlich anders, als dies ohne jede Behandlung der Fall wäre; nicht selten sieht man mitten unter der Behandlung die Krankheit am zweiten Auge ausbrechen, wenn auch diese dann meist etwas milder verläuft als am ersterkrankten Auge. Der hauptsächliche Nutzen der Behandlung besteht in der Bekämpfung der Complicationen von Seite der Uvea, sowie, während der regressiven Periode, in der rascheren und vollständigeren Aufhellung der Hornhauttrübungen.

Die anatomische Untersuchung eines an Ker. par. erkrankten Auges konnte bisher nur in wenigen Fällen angestellt werden. Sie zeigt dichte Infiltration der hintersten Schichten der Hornhaut, so dass diese zuweilen wie in granulirendes Gewebe verwandelt erscheinen (Fig. 65 *i*); ausserdem sieht man in den hintersten und mittleren Schichten zahlreiche neugebildete Blutgefässe (Fig. 65 *g*). Die Infiltration setzt sich am Rande der Hornhaut auf das Ligamentum pectinatum, auf die Iris und auf den Ciliarkörper fort. In einem Falle (bei einem 14jährigen Jungen) fand ich diese Theile von zahlreichen kleinzelligen Knoten durchsetzt, welche eine gewisse Aehnlichkeit mit Tuberkelknoten hatten, ohne dass es mir jedoch gelungen wäre, Tuberkelbacillen oder andere Mikroorganismen darin nachzuweisen. Aehnliche Befunde von Knötchenbildung sind seitdem auch von Anderen constatirt und darauf hin die Vermuthung ausgesprochen worden, dass die Ker. par. häufiger, als man bisher gedacht hatte, durch Tuberculose bedingt sei.

Nach dem anatomischen wie klinischen Befunde hat also die Keratitis parenchymatosa ihren Sitz in den hintersten Schichten der Hornhaut, welche nach der Entwicklungsgeschichte der Uvea zuzurechnen sind (siehe Seite 150). Es darf daher nicht Wunder nehmen, dass auch die eigentliche Uvea stets mit ergriffen ist. Allerdings ist die Betheiligung der Uvea an der Entzündung durchaus nicht immer gleich ausgesprochen. Fast niemals fehlen feine Präcipitate, welche man bei genauer Besichtigung der Hornhaut mit der Loupe zu jener Zeit entdeckt, wo die Trübung sich zurückbildet. Nebst diesen kommen hintere Synechien, sowie chorioiditische Herde am häufigsten vor; Hypopyon ist dagegen ausserordentlich selten. In manchen Fällen ist die Betheiligung der Uvea so gering, dass sie klinisch nicht nachweisbar ist; in anderen Fällen dagegen tritt sie gegen den Hornhautprocess so sehr in den Vordergrund, dass man eigentlich eine Iridocyclitis vor sich hat, an welcher sich die Hornhaut nur durch die Gegenwart einzelner trüber Flecken in ihren tiefen Schichten betheiligt. So entsteht eine continuirliche Reihe von Uebergangsformen von der typischen Ker. par. zur Iridocyclitis e lue hereditaria.

Von den häufiger vorkommenden Variationen im klinischen Bilde der Ker. par. seien folgende hervorgehoben: Bei jener Form, welche fleckig in den mittleren Hornhauttheilen beginnt, kommt es nicht selten vor, dass die Fleckchen in einer

Digitized by Illinois College of Optometry

gewissen Entfernung vom Hornhautcentrum besonders dicht stehen und so einen stark trüben Ring bilden, welcher auch dann noch als grauer Kreis sichtbar bleibt, wenn die einzelnen Flecken zu einer continuirlichen Trübung zusammengeflossen sind (deshalb von Vossius als Ker. centralis annularis beschrieben). Diesen Fällen verwandt sind jene, wo der centrale Theil der Hornhaut durch Confluenz der Flecken besonders stark sich trübt und als weisse Scheibe ziemlich scharf

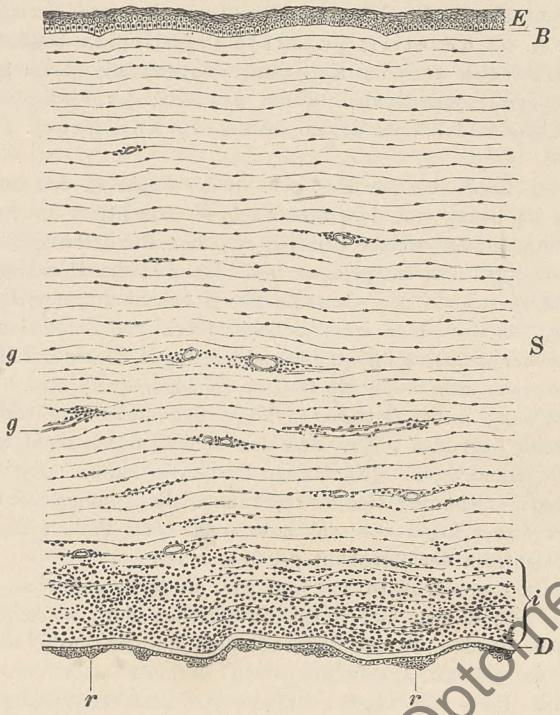

Fig. 65.

Querschnitt durch eine Hornhaut mit Keratitis parenchymatosa. Vergr. 100/1. Nach einem Präparate des Herrn Dr. Nordenson. — Das Stroma der Hornhaut *S* zeigt eine Infiltration, welche in den mittleren Schichten beginnt und nach hinten immer mehr zunimmt, so dass die tiefsten Schichten *i* das Aussehen eines granulirenden Gewebes angenommen haben. Durch die ungleichmässige Verdickung dieser Schichten ist die Descemet'sche Membran *D* wellig gefaltet; dem Endothel derselben sind stellenweise kleine Häufchen von Rundzellen *r* aufgelagert. In den mittleren und tiefen Hornhautschichten sieht man die Quer- und Längsschnitte neugebildeter Blutgefässe *g*, *g*, während die vordersten Schichten sowie die Bowman'sche Membran *B* und das Epithel *E* normal sind.

gegen die weniger trüben Randtheile der Hornhaut sich abgrenzt. Ich habe mehrere Fälle gesehen, wo diese centrale Trübung nach Aufhellung der Randtheile für immer zurückblieb und einen dichten, weissen, scharf umschriebenen Fleck in der Mitte jeder Hornhaut bildete, gerade so, als ob ein tiefes centrales Geschwür vorausgegangen wäre. — Zuweilen ist die Vertheilung der Infiltration in der Hornhaut eine derartige, dass die dichteste Trübung den untersten Theil der Hornhaut einnimmt, als ob die Entzündungsproducte nach dem Gesetze der Schwere in der Hornhaut sich anordnen würden. Diese Trübung grenzt sich dann nach oben mit

Digitized by Illinois College of Optometry

einer convexen Linie ab oder sie bildet ein Dreieck, dessen Basis dem unteren Hornhautrande entspricht, während die Spitze nach aufwärts sieht. Die daraus hervorgehende dauernde Trübung hat die grösste Aehnlichkeit mit jenen dreieckigen Trübungen im unteren Theile der Hornhaut, welche nach Iridocyclitis zurückbleiben, wenn durch längere Zeit ein Exsudat auf dem Boden der Kammer der hinteren Hornhautwand angelagert war. — Bei Iridocyclitis in Folge von Lues acquisita geschieht es nicht selten, dass in den mittleren und tiefsten Schichten der Hornhaut isolirte graue Fleckchen auftreten. Dieselben sind von Mauthner, Hock, Purtscher u. A. als Keratitis punctata syphilitica beschrieben worden. Diese unterscheidet sich von der Ker. punct. superficialis (Seite 207) nicht nur durch die Aetiologie, sondern auch durch den Sitz der Flecken in den tiefen Lagen der Hornhaut und könnte daher passend als Ker. punct. profunda bezeichnet werden.

Die Gefässe liegen bei der Ker. par. in der Regel in den tiefen Schichten. Doch kommt es oft genug vor, dass man auch — namentlich mit Hilfe der Loupe — einzelne Gefässe findet, welche deutlich aus dem Randschlingennetze oder aus grösseren Bindehautgefässen entspringen und daher in der Hornhaut oberflächlich liegen. Alle Gefässe streben dem Centrum der Hornhaut zu, erreichen jedoch dasselbe meist nicht, so dass hier ein rundlicher Fleck von der Grösse eines Hirsekornes oder darüber gefässlos bleibt. Die gefässhaltigen Theile der Hornhaut sehen roth aus und erheben sich, wenn die Gefässe reichlich sind, über das Niveau des gefässlosen Centrums; dieses letztere, in Folge der starken Infiltration grau oder selbst gelblichgrau, liegt also tiefer. Man darf sich hiedurch nicht täuschen lassen und die vertiefte graue Stelle etwa für ein Geschwür halten. Die Ker. par. führt eben in der Regel nicht zur Geschwürsbildung. Es kommen allerdings seltene Ausnahmen von dieser Regel vor; ich habe sogar zwei Fälle gesehen, wo es zur Perforation im Centrum der Hornhaut gekommen ist.

Die vordere Kammer wird bei Ker. par. oft tiefer gefunden, was man aber nicht sofort auf eine Ektasie der Hornhaut beziehen darf, welche ziemlich selten eintritt. Vielmehr handelt es sich da gewöhnlich um ein Zurückweichen der Iris in Folge von vermehrter Ansammlung von Kammerwasser, wozu sowohl der Reizzustand der Uvea als auch veränderte Filtrationsverhältnisse beitragen mögen. — Oft gelingt es nicht, durch Atropin eine genügende Erweiterung der Pupille zu erzielen, obwohl keine deutlichen Zeichen von Iritis vorhanden sind. Es scheint, dass in diesen Fällen das Atropin durch die entzündete Hornhaut nicht in dem Maasse diffundirt, wie durch die gesunde, so dass es wohl überhaupt nicht in hinreichender Menge in das Kammerwasser gelangt.

Der intraoculäre Druck zeigt sich bei Ker. par. nicht selten verändert. Zumeist ist er herabgesetzt, so dass das Auge weicher erscheint, ohne dass man jedoch gleich an beginnende Atrophie des Bulbus zu denken brauchte. Nur selten wird Drucksteigerung beobachtet, und zwar zumeist dann, wenn die Keratitis zur Ektasie der Hornhaut geführt hatte; die Drucksteigerung stellt sich dann zuweilen erst nach Jahren ein. Ich habe indessen Drucksteigerung auch in solchen Fällen gesehen, wo keine Ektasie der Hornhaut zurückgeblieben war. Vielleicht war hier die Drucksteigerung auf die Chorioiditis zurückzuführen, welche viele, ja die meisten Fälle von Ker. par. begleitet. Dieselbe localisirt sich im vordersten Abschnitte der Chorioidea (Chorioiditis anterior), welche mit zahlreichen Flecken — in den meisten Fällen sind dieselben schwarz — bedeckt ist. Man würde diese

Digitized by Illinois College of Optometry

Chorioiditis wahrscheinlich als eine der häufigsten Begleiterscheinungen der Ker. par. aufführen, wenn nicht während der Entzündung durch die Trübung der Hornhaut die Untersuchung mit dem Augenspiegel und damit die Feststellung der Chorioiditis unmöglich gemacht würde. Dies kann erst geschehen, wenn nach Ablauf der Entzündung die Hornhaut sich wieder aufhellt. Oft gelingt es auch, an dem anderen, noch nicht entzündeten Auge die periphere Chorioiditis nachzuweisen. — Eine weitere, seltener vorkommende Complication der Ker. par. ist eine diffuse Scleritis im Umkreise der Hornhaut. Dieselbe kann später zu Ektasien der Sclera Veranlassung geben.

Der typische Verlauf und die Betheiligung beider Augen bei der Ker. par. hat schon frühzeitig den Gedanken an eine constitutionelle Ursache derselben nahegelegt. So hat Mackenzie diese Krankheit als Corneitis scrophulosa in vorzüglicher Weise beschrieben und gleichzeitig eine Anzahl der begleitenden Symptome angegeben, welche er für Zeichen der Scrofulose ansah. Hutchinson hat das Verdienst, die Reihe dieser Symptome vervollständigt und gleichzeitig den Nachweis geführt zu haben, dass dieselben nicht der Scrofulose, sondern der hereditären Syphilis angehören. Diese neue Anschauung brach sich nur langsam Bahn. Viele wollten sie zunächst nur für eine beschränkte Anzahl von Fällen gelten lassen, und schieden daher die Ker. par. in zwei Formen, welche sie als Keratitis scrophulosa und Keratitis syphilitica bezeichneten. Je genauer man aber die Symptome der hereditären Syphilis kennen lernt, umsomehr kommt man zur Ueberzeugung, dass dieselbe den meisten Fällen von Ker. par. zu Grunde liegt, welche Form diese immer darbieten möge. Die Ker. par. gehört zu den spätesten Erscheinungsformen der ererbten Syphilis und wird daher mit Recht als eines der wichtigsten und häufigsten Symptome der Lues hereditaria tarda angesehen. — Manche behaupten, es gebe keine Lues her. tarda in dem Sinne, dass die in späterem Lebensalter auftretenden Symptome der Lues wirklich die ersten seien; es müssten vielmehr immer schon zur Zeit der Geburt oder bald nachher luetische Symptome dagewesen sein, welche aber entweder übersehen wurden oder von denen der später behandelnde Arzt Nichts erfährt. So sei auch die Ker. par. niemals wirklich das erste Symptom der ererbten Syphilis. Dieser Auffassung widersprechen aber sichere Beobachtungen, wie z. B. die folgende: Ein Arzt brachte seinen 6jährigen Knaben zu mir, welcher seit Kurzem an einer typischen Keratitis parenchymatosa erkrankt war; sonst war das Kind gesund, gut entwickelt und von gutem Aussehen. Der Vater hatte vor 12 Jahren, also 6 Jahre vor der Geburt des Kindes, Syphilis acquirirt und hatte einige Jahre später geheiratet. Seine Frau brachte zuerst ein todtes Kind zur Welt und als zweites den mir vorgeführten kleinen Patienten. Diesen hatte der Vater im Bewusstsein seiner Lues von der Geburt an ängstlich und sorgfältig beobachtet, hatte aber an demselben niemals die geringsten Zeichen von Syphilis entdecken können, bis auf einmal die Ker. par. sich zeigte. Diese muss also hier als das erste nachweisbare Zeichen der ererbten Syphilis angesehen werden.

Die folgende Krankengeschichte mag zeigen, wie man aus verschiedenen Symptomen zur Diagnose der Syphilis heredit. gelangt: Ein 12jähriges Mädchen wird mit Ker. par. beider Augen von ihrer Mutter in die Klinik gebracht. Die letztere will von Syphilis nichts wissen, weder was sie selbst, noch was ihren verstorbenen Mann anbelangt. Sie gibt nur an, dass letzterer ein unregelmässiges Leben geführt hat. Die Frau erzählt ferner, dass sie von diesem Manne im Ganzen

Digitized by Illinois College of Optometry

zehnmal schwanger geworden sei. Von den ersten vier Schwangerschaften stammen vier Kinder her (von denen das älteste gegenwärtig 22 Jahre alt ist) und welche sämmtlich gesund sind. Das fünfte Kind stirbt im Alter von einem Jahre, die sechste Schwangerschaft endigt mit einer Fehlgeburt, das siebente Kind ist die in die Klinik gebrachte kleine Patientin, das achte Kind stirbt im Alter von 19 Monaten, das neunte Kind lebt, ist aber stets kränklich, das zehnte endlich stirbt im Alter von sechs Wochen. Da stirbt der Mann in Folge eines Unfalles; die Frau heiratet ein zweites Mal und bekommt von ihrem zweiten Manne zwei vollkommen gesunde Kinder. — Die in die Klinik gebrachte Tochter der Frau war taub; sie wies ausser der Ker. par. beider Augen die charakteristische Schädelbildung der syphilitischen Kinder auf. Die Zähne zeigten die von Hutchinson beschriebene Form; am Halse fanden sich zahlreiche kleine, harte Lymphdrüsen. Ich liess noch die jüngere Schwester (das neunte Kind der Frau) kommen. Dieselbe, ein schwächliches Mädchen, ist zwar nicht taub, hört aber sehr schlecht, hat die charakteristische Gesichtsbildung, geschwellte Lymphdrüsen am Halse und die Zähne — es sind noch die Milchzähne — sind auffallend klein und durch weite Zwischenräume getrennt. Die Augen sehen äusserlich gesund aus, aber an beiden findet man mit dem Augenspiegel die Peripherie des Augenhintergrundes mit tintenschwarzen, in der Chorioidea liegenden Flecken besetzt. — Die richtige Auslegung dieser Krankengeschichte ist ohne Zweifel die, dass der erste Mann dieser Frau nach der vierten Schwangerschaft derselben Syphilis acquirirte. Während daher die ersten vier Kinder der Frau sich einer guten Gesundheit erfreuen, sind von den nun folgenden sechs Geburten nur noch zwei lebende Kinder vorhanden, beide kränklich, beide mit deutlichen Symptomen der hereditären Syphilis versehen. Als die Frau dann von ihrem zweiten gesunden Manne schwanger wurde, bekam sie wieder gesunde Kinder.

Aus der vorliegenden Krankengeschichte geht hervor, dass die Untersuchung der Geschwister der kleinen Patienten oft zur Aufklärung beitragen kann, indem man bei jenen ebenfalls Symptome der hereditären Syphilis auffinden und so die Diagnose weiter befestigen kann. Es ist auch gar nicht selten, dass zwei und selbst drei Geschwister von Ker. par. befallen werden. Ferner kann man aus dieser Krankengeschichte die wichtige Thatsache entnehmen, dass eine Frau von ihrem kranken Manne syphilitische Kinder gebären kann, ohne dabei selbst Syphilis zu bekommen; sie wird nur gegen die Syphilis ihrer eigenen Kinder immun.

4. Keratitis profunda*).

§ 42. Ganz allmälig entwickelt sich in der Hornhaut, und zwar gewöhnlich in der Mitte derselben, eine graue Trübung, welche in den mittleren und tiefsten Hornhautschichten sitzt, und über welcher die Hornhautoberfläche matt, gestichelt, aber nicht vertieft ist. Mit freiem Auge betrachtet, sieht die Trübung gleichmässig grau aus, während sie sich mit der Loupe in einzelne Punkte und Fleckchen oder in graue, einander durchkreuzende Streifen auflösen lässt. Nachdem die

*) Synonyma: Centrales parenchymatöses Hornhautinfiltrat, Keratitis parenchymatosa circumscripta.

Digitized by Illinois College of Optometry

Trübung durch längere Zeit (einige Wochen) auf ihrem Höhepunkte sich erhalten hat, bildet sie sich wieder sehr langsam zurück, ohne dass es zur Geschwürsbildung kommen würde. Gefässentwicklung fehlt entweder ganz oder ist sehr unbedeutend. Die begleitenden entzündlichen Reizerscheinungen sind bald gering, bald ziemlich heftig. Die Betheiligung der Iris beschränkt sich meist auf Hyperämie derselben.

Die Krankheit befällt nur Erwachsene; ihre Dauer ist 4—8 Wochen und darüber. In den leichteren Fällen endigt sie mit vollständiger Wiederaufhellung der Hornhaut, während in anderen diffuse Trübungen im Centrum der Hornhaut für immer zurückbleiben.

Die Ursache der Ker. prof. ist in der grossen Mehrzahl der Fälle unbekannt. Für einzelne Fälle wurde als Ursache angegeben: 1. Erkältung. Arlt hat diese Fälle als Keratitis rheumatica bezeichnet. Dieselben verlaufen gewöhnlich mit starken Entzündungserscheinungen, namentlich heftigen Schmerzen und Lichtscheu. 2. Intermittens in seiner chronischen Form, Malariakachexie (Arlt). Hier entsteht zuweilen eine Ker. prof., welche sich durch den Mangel starker Reizerscheinungen, sowie durch ungemein schleppenden Verlauf auszeichnet. 3. Nach Traumen, besonders nach Contusion, entwickelt sich nicht selten eine Ker. prof., welcher ein verhältnissmässig rascher Verlauf und eine schnelle Wiederaufhellung der Hornhaut eigenthümlich ist.

Die Therapie besteht local in der Anwendung von Verband oder Schutzgläsern, von Atropin und feuchtwarmen Umschlägen, vorausgesetzt, dass diese gut vertragen werden. Nach Ablauf der entzündlichen Erscheinungen sind Reizmittel zur Aufhellung der Trübung angezeigt. Die allgemeine Therapie hängt von der Ursache ab, welche man für die Keratitis aufzufinden im Stande ist.

5. Sclerosirende Keratitis.

Dieselbe ist eine Begleiterscheinung der Scleritis (siehe § 52). Wenn ein scleritischer Knoten nahe dem Hornhautrande sitzt, so entsteht in dem angrenzenden Theile der Hornhaut eine Trübung, welche in den tieferen Schichten derselben ihren Sitz hat (Fig. 77). Sie hat ungefähr die Form eines Dreieckes, dessen Basis dem Hornhautrande aufsitzt, während die abgerundete Spitze nach der Hornhautmitte sieht und sich allmälig in die durchsichtige Hornhaut verliert. Die Trübung nimmt also einen Sector der Hornhaut ein, dessen Basis dem scleritischen

Digitized by Illinois College of Optometry

Knoten entspricht. In manchen Fällen entstehen auch entfernt vom Rande, ja selbst in der Mitte der Hornhaut saturirte Trübungen von rundlicher oder unregelmässiger Form. Die Trübungen sind grau oder graugelb und nehmen allmälig an Intensität zu, bis die Hornhaut an der betreffenden Stelle vollkommen undurchsichtig geworden ist. Die Oberfläche der Hornhaut ist über der Trübung gestichelt, aber nicht vertieft; Gefässbildung fehlt entweder ganz oder ist doch sehr spärlich, und zwar in den tiefen Schichten der Hornhaut. Nachdem die Trübung ihre grösste Dichte erreicht hat, tritt allmälig Rückbildung derselben ein, ohne dass es jemals zur Geschwürsbildung kommen würde. Die Aufhellung betrifft den dünnen Rand und die nach der Hornhautmitte sehende Spitze der Trübung; der grösste Theil der Trübung bleibt für immer zurück und wird schliesslich bläulichweiss, gleich der angrenzenden Sclera, in welche er ohne scharfe Grenze übergeht. Es sieht daher aus, als ob an der Stelle, wo die Trübung sich befindet, die Sclera in das Gebiet der Hornhaut hinübergreifen würde, woher der Name sclerosirende Keratitis (v. Graefe). Dieselbe macht, gleich der Scleritis selbst, häufige Nachschübe und so kann es geschehen, dass in schweren Fällen nach und nach die ganze Hornhaut bis auf einen kleinen centralen Bezirk sclerosirt wird. — Die Reizerscheinungen, welche diese Keratitis begleiten, sind weniger durch diese selbst hervorgerufen, als vielmehr durch die Scleritis und die davon abhängige Entzündung der Uvea.

Die Therapie ist im Wesentlichen diejenige der Scleritis.

6. Keratitis, von der hinteren Hornhautwand ausgehend.

Wenn die hintere Oberfläche der Hornhautwand nicht wie im normalen Auge vom Kammerwasser bespült wird, sondern wenn sich Exsudat oder Gewebe an dieselbe anlegt, so trübt sich die Substanz der Hornhaut. Dazu ist es aber nöthig, dass die Anlagerung durch längere Zeit fortbesteht. Daher wird diese Trübung beim gewöhnlichen Hypopyon in der Regel nicht gefunden, da dieses zu rasch wieder verschwindet, wohl aber bei jenen festeren, grauen Exsudaten, welche namentlich bei scrofulöser und syphilitischer Iridocyclitis in der Kammer auftreten. Auch grosse Präcipitate pflegen, wenn sie lange bestehen bleiben, graue Flecken in der Hornhaut zu hinterlassen. Zu derselben Keratitis gibt, nebst Exsudaten, auch Anlagerung von Geweben an die hintere Hornhautwand Veranlassung, so bei Vortreibung der Iris, bei Iriscysten oder anderen Irisgeschwülsten, welche bis an die Hornhaut

Digitized by Illinois College of Optometry

heranreichen, bei Linsen, welche in die vordere Kammer vorgefallen sind. Die Trübung der Hornhaut entsteht entsprechend jener Stelle, wo die Anlagerung stattfindet, daher bei Exsudaten am häufigsten nach unten. Die Oberfläche der Hornhaut ist an dieser Stelle matt, zuweilen leicht uneben, wie sulzig. Die Trübung ist grau und wird bei längerem Bestande ziemlich intensiv und von Gefässen durchzogen, welche in den tiefen Schichten der Hornhaut liegen. Sie verschwindet auch nach Beseitigung der Schädlichkeit nicht wieder vollständig. Die Entstehung dieser Keratitis hat man sich wahrscheinlich so zu denken, dass die Berührung der Hornhaut mit fremdem Gewebe das Endothel der Descemet'schen Membran verändert. Dieses allein schützt, nach Leber's Versuchen, die Hornhaut gegen das Kammerwasser. Wird das Endothel defect, so kann Kammerwasser in das Gewebe der Hornhaut eindringen, welches sich dadurch trübt.

Die Bilder, unter welchen die nicht suppurative Keratitis auftritt, sind sehr mannigfaltig. Nur eine Anzahl derselben lässt sich unter bestimmte Typen einreihen, wie dies in den vorausgehenden Zeilen geschehen ist. Manche, zuweilen sehr eigenthümliche Formen kommen zu selten zur Beobachtung, als dass man ein typisches Krankheitsbild daraus zu construiren vermöchte; solche Fälle können bis jetzt nur casuistisch verwerthet werden. Einige etwas häufiger vorkommende Formen mögen hier im Anschluss an die oben genannten noch aufgezählt werden.

7. Tiefe Keratitis bei Iridocyclitis. Bei jeder stärkeren Iridocyclitis ist die Hornhaut leicht matt und nicht vollständig klar. In manchen Fällen schwerer Iridocyclitis tritt aber die Betheiligung der Hornhaut noch mehr in den Vordergrund, indem sich in den tiefen Schichten der Hornhaut eine Infiltration von grauer, später häufig gelblicher Farbe einstellt. Diese bildet sich nachher unter Vascularisation wieder zurück, wobei sie jedoch stets eine dauernde Trübung hinterlässt, in schweren Fällen mit Abplattung der ganzen Hornhaut. Das Sehvermögen ist in diesen Fällen nahezu oder ganz vernichtet, nicht blos durch die Veränderung der Hornhaut, sondern hauptsächlich durch die Producte der Iridocyclitis. — Diese Fälle, welche übrigens sehr selten sind, dürfen nicht mit jenen Fällen von Keratitis parenchymatosa verwechselt werden, welche mit starker Betheiligung der Uvea einhergehen.

8. Tiefe scrofulöse Infiltrate, welche in Form ausgedehnter, grauer, später gelber Trübungen in den mittleren und tiefen Schichten der Hornhaut bei Conj. ecz. vorkommen. Dieselben können entweder in Suppuration übergehen oder sie gelangen zur Resorption, wobei die Hornhaut zuweilen in überraschender Weise sich wieder aufhellt. Genaueres siehe bei Conj. ecz. (Seite 108).

9. Keratitis marginalis profunda. Diese seltene Krankheit betrifft zumeist ältere Leute und tritt gewöhnlich einseitig, nur selten beiderseitig auf. Unter mässigen Reizerscheinungen bildet sich am Rande der Hornhaut eine schmale, graue, später graugelbe oder selbst eitergelbe Trübung aus, welche sich unmittelbar an die Sclera anschliesst und daher sich unter den Limbus schiebt, während sie andererseits 1—2 mm weit in die durchsichtige Hornhaut hineinreicht (Fig. 66). Diese randständige trübe Zone umfasst zumeist $^1/_3$—$^1/_2$ des Hornhautumfanges (am

Digitized by Illinois College of Optometry

häufigsten oben), selten die ganze Hornhautperipherie. Die Oberfläche der Hornhaut ist über der Trübung nur etwas matt, zeigt aber keinen Substanzverlust, nicht einmal eine Abstossung des Epithels. Bald schiebt sich der Limbus so weit vor, dass er mit seinen Gefässen die Trübung vollständig bedeckt. In 1—2 Wochen schwinden die Reizerscheinungen, während das randständige Infiltrat in eine bleibende graue Trübung der Hornhaut sich umwandelt. Diese hat grosse Aehnlichkeit mit dem Arcus senilis, von welchem sie sich hauptsächlich dadurch unterscheidet, dass sie nicht durch eine durchsichtige Zone vom Rande der Sclera getrennt ist, sondern in diese ohne deutliche Grenze übergeht. Zur Iritis kommt es bei dieser Hornhauterkrankung nicht, ebenso in der Regel nicht zur Geschwürsbildung in der Hornhaut; nur zweimal habe ich kleine, oberflächliche Geschwürchen in der Hornhaut entstehen sehen. Wegen des randständigen Sitzes der zurückbleibenden Trübung ist diese Keratitis ohne jede Gefahr für das Sehvermögen.

10. Streifentrübung der Hornhaut. Bei sorgfältiger Untersuchung einer entzündeten Hornhaut mit der Loupe entdeckt man oft graue Streifen in derselben Diese können kurz und unregelmässig sein, und nach den verschiedensten

Fig. 66.

Keratitis marginalis profunda. — Der fein radiär gestreifte Rand stellt den Limbus dar, an welchen sich oben, aussen und innen die dunkel dargestellten, bogenförmigen Infiltrate anschliessen.

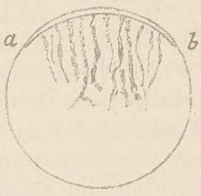

Fig. 67.

Streifentrübung der Hornhaut nach Extraction einer Cataract. Die Schnittnarbe *a b* liegt am oberen Hornhautrande.

Richtungen verlaufen, wie gewöhnlich bei der Keratitis profunda. Ein anderes Mal sieht man ein System paralleler Streifen, z. B. in jenen dichten Trübungen, welche sich bei Keratitis parenchymatosa vom Rande der Hornhaut nach der Mitte vorschieben. Auch radiär von einem Punkte ausstrahlende Streifen kommen vor, z. B. ausgehend von einem Hornhautgeschwüre. Die anatomischen Veränderungen, welche den Streifen zu Grunde liegen, sind nicht immer die gleichen. Es kann sich um Zellen oder um Flüssigkeit handeln, welche sich in geradliniger Richtung zwischen den Hornhautfasern fortschieben, indem sie dieselben auseinanderdrängen, so wie es künstlich bei Einstichsinjection der Hornhaut geschieht, bei welcher man ein System von parallelen Spalträumen füllt, welche sich in aufeinander folgenden Hornhautlamellen unter rechten Winkeln kreuzen (Bowman'sche Röhren). Einzelne lange, sehr zarte graue Linien scheinen dadurch zu entstehen, dass der Canal in der Hornhautsubstanz, in welchem ein Nerv vom Rande nach der Mitte der Hornhaut verläuft, mit trüber Flüssigkeit sich erfüllt hat. Sehr häufig aber sind die Streifen nicht durch Exsudation, sondern durch Faltung bedingt. Dies gilt vor Allem für die traumatische Streifentrübung. Man beobachtet dieselbe nach Schnittwunden der Hornhaut, am schönsten nach der Kataraktoperation. In den ersten 24 Stunden nach der Operation treten graue Streifen in der Hornhaut auf,

Digitized by Illinois College of Optometry

welche, von der Wunde ausgehend, zuweilen bis zum entgegengesetzten Hornhautrande reichen und stets senkrecht auf der Längsrichtung der Wunde stehen (Fig. 67). Diese Streifen sind namentlich in jenen Fällen zu sehen, wo, z. B. bei schwerer Linsenentbindung, die Wundränder etwas gequetscht wurden. Sie verschwinden zumeist innerhalb der ersten 8 Tage, nur wenn sie besonders stark sind, erst nach mehreren Wochen. Diese Trübung bedingt keine Reizerscheinungen und stört die Wundheilung nicht im mindesten. Dies weist darauf hin, dass man es nicht mit einer eigentlichen Entzündung zu thun hat. Die anatomische Untersuchung hat in der That ergeben, dass in diesen Fällen jede zellige Infiltration fehlt, und dass nur eine Erweiterung der Lymphlücken in der Hornhaut vorhanden ist, welche mit Flüssigkeit erfüllt sind (Becker, Laqueur, Recklinghausen). Die streifigen Trübungen selbst sind auf Faltung der Descemet'schen Membran zu beziehen, welche in Folge des Schnittes am Hornhautrande in der einen Richtung entspannt wird, in der anderen dagegen nicht (vgl. Fig. 79). Aber auch manche der streifigen Trübungen bei wirklicher Keratitis, z. B. die radiären Streifen, welche man oft bei einem Ulcus serpens in die durchsichtige Hornhaut ausstrahlen sieht, können auf solchen Faltungen beruhen (Hess, Schirmer).

Eine ähnliche streifige Trübung der Hornhaut wird zuweilen in Fällen von Netzhautabhebung beobachtet, welche mit Druckverband behandelt werden. Es wird das Auge plötzlich sehr weich, die vordere Kammer auffallend tief, und in der Hornhaut zeigen sich feine, graue Streifen, welche sich oft in verschiedenen Richtungen durchkreuzen, so dass die Trübung aussieht wie zerknittertes Seidenpapier. Es ist zweifellos, dass Faltungen der Hornhaut auch hiebei eine Rolle spielen (Deutschmann, Nuel).

II. Verletzungen der Hornhaut.

§ 43. 1. Fremdkörper in der Hornhaut. Das Eindringen kleiner Fremdkörper in die oberflächlichen Schichten der Hornhaut gehört zu den gewöhnlichsten Vorkommnissen. Selbstverständlich ist es der Lidspaltenbezirk der Hornhaut, welcher, sowie von anderen Verletzungen, so auch von Fremdkörpern vor Allem getroffen wird. Am häufigsten werden kleine Eisenpartikel in denselben beobachtet, namentlich bei gewissen Handwerkern, wie Schlossern, Schmieden, Eisendrehern u. s. w. Dieselben sehen nicht wie metallisches Eisen aus, sondern sind dunkelbraun bis schwarz. Die Eisenpartikel nämlich, welche z. B. beim Hämmern des Eisens abspringen, werden durch die Kraft des Schlages erhitzt, so dass sie als Funken wegsprühen. Dabei oxydiren sie sich zu Eisenoxydoxydul (sogenanntem Hammerschlag), und als solches finden sie sich dann in der Hornhaut. Bleibt das Eisenstückchen in der Hornhaut stecken, so wird es sehr bald von einem braunen Ringe umgeben, indem sich die unmittelbar angrenzenden Hornhauttheile mit Eisen (Eisenoxydhydrat) imprägniren und dadurch braun färben. — Auch Kohlensplitter findet man häufig in der Hornhaut, z. B. bei Feuerarbeitern

Digitized by Illinois College of Optometry

oder nach einer Eisenbahnfahrt, ferner Steinfragmente bei Steinmetzen, Steinklopfern u. s. w.

Die in die Hornhaut eingedrungenen Fremdkörper sind so bald als möglich zu entfernen. Bei oberflächlichem Sitz derselben gelingt es leicht, sie mit einem geeigneten Instrumente herauszuheben. Man bedient sich dazu einer eigenen, am oberen Ende verbreiterten Nadel oder eines Instrumentes nach Art eines kleinen Hohlmeissels. In Ermanglung solcher Instrumente kann man auch eine spitze Nähnadel benützen, welche man vorher durch Ausglühen sterilisirt hat. Von Vortheil ist es, die Hornhaut vorher durch mehrmaliges Einträufeln einer 5%igen Cocainlösung unempfindlich zu machen. Bei Eisensplittern soll nebst dem Fremdkörper auch noch der angrenzende Ring braungefärbten Hornhautgewebes mit herausgekratzt werden.

Wenn der Fremdkörper nicht rechtzeitig entfernt wird, so erfolgt Ausstossung desselben durch Eiterung. Es bildet sich um denselben eine entzündliche Infiltration, welche als grauer Ring den Fremdkörper umgibt. Dann zerfällt hier das Gewebe der Hornhaut, so dass der Fremdkörper locker wird und endlich herausfällt. Das zurückbleibende Geschwür reinigt sich in der Regel rasch und heilt mit Zurücklassung einer kleinen Trübung. Dieser Eliminationsprocess geht mit starken Reizerscheinungen, namentlich auch mit Hyperämie der Iris oder selbst mit Iritis einher, welche sich durch Bildung von Hypopyon und von Synechien verräth. Nur von Pulver- und Kalkkörnchen ist es bekannt, dass sie, ohne Entzündung zu erregen, in der Hornhaut verweilen und definitiv in dieselbe einheilen können.

Viel seltener, aber auch viel ernster sind jene Fälle, wo ein kleiner Fremdkörper in die tiefen Schichten der Hornhaut eingedrungen ist. Hier ist es zur Entfernung des Fremdkörpers oft nothwendig, die darüber liegenden Hornhautlamellen durch einen Schnitt zu spalten, um den Körper mit der Pincette fassen zu können. Wenn die Spitze des Fremdkörpers bis in die vordere Kammer hineinragt, so besteht die Gefahr, dass bei den Versuchen, den Körper zu fassen, derselbe weiter vorgestossen wird und mit seiner Spitze die Linsenkapsel verletzt. In einem solchen Falle ist es daher zuweilen angezeigt, zuerst die Hornhaut nahe dem Rande zu eröffnen und von hier aus ein Instrument in die vordere Kammer einzuführen, mit welchem man den Fremdkörper von rückwärts nach vorn drückt, so dass man ihn an seinem vorderen Ende fassen und extrahiren kann.

2. Continuitätstrennungen der Hornhaut. Oberflächliche Abschürfungen der Hornhaut, welche blos einen Substanzverlust in der

Digitized by Illinois College of Optometry

Epitheldecke setzen, bezeichnet man als Erosionen. Dieselben gehören zu den häufigsten Verletzungen, welche man sich durch Kratzen mit dem Fingernagel, mit einem rauhen Tuche, einem steifen Blatte oder feinem Zweige u. s. w. zufügt. Eine solche Verletzung ist gewöhnlich von ziemlich starken Reizerscheinungen, wie Lichtscheu, Thränenfluss, und namentlich lebhaften Schmerzen begleitet. Die Untersuchung des Auges zeigt neben Ciliarinjection einen Defect im Epithel, dessen Grund vollkommen durchsichtig ist, so dass man nur durch Spiegelnlassen der Hornhaut den Substanzverlust aufzufinden vermag. Die Heilung erfolgt zumeist binnen wenigen Tagen durch vollständige Regeneration des Epithels von den Rändern des Epitheldefectes aus; eine dauernde Trübung bleibt nicht zurück. — Eine grössere Bedeutung kommt diesen traumatischen Erosionen dadurch zu, dass sie nicht selten der Ausgangspunkt eines Hornhautgeschwüres oder Ulcus serpens werden, wenn nämlich Gelegenheit zur Infection gegeben ist. Dies ist namentlich der Fall bei Gegenwart eines Conjunctivalleidens mit abnormer Secretion der Bindehaut oder bei Gegenwart einer Blennorrhoe des Thränensackes.

Bemerkenswerth ist, dass zuweilen Recidiven der Hornhauterosionen vorkommen, ohne dass eine neuerliche Verletzung vorausgegangen wäre (Arlt). Nachdem die Verletzung scheinbar gut geheilt war, treten nach mehreren Wochen oder Monaten ohne bekannte Veranlassung plötzlich wieder starke Reizerscheinungen auf, und an der Hornhaut findet man abermals einen Substanzverlust im Epithel an der Stelle der früheren Verletzung. Solche Recidiven können zu wiederholten Malen auftreten. Wahrscheinlich haben dieselben ihre Ursache darin, dass an der ursprünglich verletzten Stelle das Epithel sich nicht in vollkommen normaler Weise regenerirt hat, so dass es auf eine unbedeutende Veranlassung hin wieder abgehoben und abgestossen werden kann. Zumeist geschieht dies in Form einer Blase, welche aber so rasch platzt, dass man gewöhnlich nur den Substanzverlust im Epithel zu sehen bekommt. — Hieher sind auch jene Fälle zu rechnen, wo nach einer Erosion der Hornhaut durch Monate, ja selbst durch Jahre Schmerzen auftreten, wenn des Nachts oder des Morgens beim Erwachen das Auge rasch geöffnet wird. Die Schmerzen vergehen nach einigen Minuten und objectiv ist an der Hornhaut in der Regel Nichts nachzuweisen. Dennoch dürfte es sich auch hier um immer wiederkehrende, sehr unbedeutende Läsionen des Hornhautepithels handeln, welche durch Reibung der Lider beim raschen Oeffnen derselben an der einmal verletzten Stelle gesetzt werden.

Digitized by Illinois College of Optometry

Die Erosionen werden am besten mit Anlegung eines einfachen Schutzverbandes behandelt, welcher so lange fortgesetzt werden soll, bis das Epithel vollständig regenerirt ist. Bestehen starke entzündliche Begleiterscheinungen, welche durch den Verband allein nicht beseitigt werden, so kann man Atropin eintropfen. Die Recidiven verlangen, so lange ein Epitheldefect nachweisbar ist, dieselbe Behandlung. Nach vollständiger Wiederherstellung der Epitheldecke empfiehlt es sich, zur Vorbeugung weiterer Recidiven die Hornhaut durch längere Zeit mit gelber Präcipitalsalbe massiren zu lassen.

Die tieferen Wunden der Hornhaut sind zumeist Schnitt- oder Risswunden. Die Wundränder werden sehr bald nach der Verletzung durch Inbibition mit Flüssigkeit (Thränen oder Kammerwasser) trüb und gequollen, bei unregelmässigen, gerissenen Wunden oft in grosser Ausdehnung. Mit der Verheilung verschwindet diese Trübung grösstentheils, doch bleibt entsprechend der Continuitätstrennung stets eine saturirte Trübung zurück, welche sehr häufig mit unregelmässiger Wölbung der ganzen Hornhaut (unregelmässiger Astigmatismus) verbunden ist. Besondere Gefährlichkeit erlangen die Wunden der Hornhaut unter zwei Umständen, nämlich wenn sie inficirt sind oder wenn sie die Hornhaut perforiren. Im ersten Falle entsteht eitrige Keratitis, welche zu ausgedehnter Zerstörung der Hornhaut Veranlassung geben kann. Im letzteren Falle kommt es, falls die Wunde gross genug ist, zu Vorfall der Iris. Es kann auch die Iris oder Linse mit verletzt werden, und endlich besteht, wie bei allen perforirenden Verletzungen des Bulbus, die Gefahr einer durch Infection hervorgerufenen Entzündung der tiefen Theile des Auges, welche sehr häufig mit dem Untergange des Auges endigt.

Die Behandlung frischer Wunden der Hornhaut erfordert vor Allem, dass man einer Infection derselben entgegenarbeite. Man reinigt das Auge mit antiseptischen Lösungen, bestreut die Wunde mit fein gepulvertem Jodoform und legt, nachdem man noch Atropin gegen eine etwaige Iritis eingeträufelt hat, einen Schutzverband an. Wenn es sich um eine perforirende Wunde der Hornhaut handelt, ist möglichste Ruhe von Seite des Patienten (Bettlage) erforderlich, um einen raschen und festen Verschluss der Wunde herbeizuführen. Ist die Iris vorgefallen, so soll sie nach sorgfältiger Lösung von den Wundrändern excidirt werden, so dass keine Iris mehr in der Wunde eingeklemmt ist, gerade so, wie dies für spontan entstandene Irisvorfälle gilt. (Genaueres über die perforirenden Wunden der Hornhaut siehe §§ 53 und 54.)

Digitized by Illinois College of Optometry

3. Aetzungen und Verbrennungen der Hornhaut kommen gleichzeitig mit analogen Verletzungen der Bindehaut vor und werden durch die gleichen Veranlassungen wie diese herbeigeführt (siehe Seite 125). Bei derartigen Verletzungen des Augapfels ist gerade der Antheil, welchen die Hornhaut daran nimmt, für die Prognose ausschlaggebend, denn die nachtheiligsten Folgen dieser Verletzungen sind die Trübungen, welche in der Hornhaut zurückbleiben. Die geätzte oder verbrannte Hornhaut sieht matt und trüb aus. Die Ausdehnung der Trübung hängt von der Ausdehnung der Verbrennung ab, die Intensität der Trübung aber von der Tiefe, bis zu welcher das Hornhautgewebe zerstört ist. In leichteren Fällen ist die Farbe der trüben Hornhaut grau, in schweren aber weisslich. In den schlimmsten Fällen ist die Hornhaut ganz porzellanweiss, oberflächlich trocken und ganz unempfindlich; eine solche Hornhaut ist vollständig nekrotisch. — Im Ganzen ist es nicht immer leicht, gleich nach der Verletzung zu bestimmen, wie tief die Zerstörung in die Hornhaut gedrungen ist, und es ist daher Vorsicht in der Prognose anzuempfehlen.

Die Verletzung ist zumeist von heftigen Schmerzen gefolgt. Sie heilt durch Abstossung des abgestorbenen Gewebes. In den leichtesten Fällen, wo die Verletzung nur das Epithel betroffen hat, erfolgt die Abstossung und Heilung sehr rasch (so in den häufigen Fällen von Verbrennung der Hornhaut durch Haarbrenneisen). Wenn die Zerstörung in das Parenchym der Hornhaut hineingreift, so stellt sich eine demarkirende Entzündung ein, welche zur Abstossung des Schorfes führt; der dadurch gesetzte Substanzverlust heilt mit Zurücklassung einer dauernden Trübung. Hat die Zerstörung an einer Stelle durch die ganze Dicke der Hornhaut gegriffen, so entsteht nach Abstossung des Schorfes Perforation der Hornhaut. Die Iris fällt vor und die nachfolgende Vernarbung verbindet die Iris mit der Hornhaut (Cicatrix corneae cum synechia anteriore). Desgleichen entstehen oft Verwachsungen zwischen der Hornhaut und der Bindehaut der Lider, wenn an letzterer ebenfalls Substanzverluste vorhanden waren (Symblepharon). — Die Behandlung der Verbrennungen und Verätzungen der Hornhaut fand bereits bei den analogen Verletzungen der Bindehaut ihre Erwähnung.

Contusionen der Hornhaut, welche dieselbe entweder direct oder durch die Lider treffen, haben oft eine ausgedehnte Trübung der centralen Theile der Hornhaut zur Folge, welche sich unter der Loupe in feine, graue Striche auflöst, die sich in verschiedenen Richtungen durchkreuzen. Da diese Trübung in den mittleren und tiefen Theilen der Hornhaut sitzt, wurde sie auf Seite 219 unter Keratitis profunda aufgeführt. Die Streifen mögen theilweise auf Faltung der Descemet'schen Membran zu beziehen sein und damit in Zusammenhang stehen,

Digitized by Illinois College of Optometry

dass nach Contusionen der Hornhaut der intraoculäre Druck häufig herabgesetzt ist (siehe § 86). Schwere Contusionen der Hornhaut können zur Berstung derselben, Ruptura corneae, führen. Diese wird viel seltener als die Berstungen der Sclera beobachtet. Während diese in Bezug auf Lage und Richtung sich zu gleichen pflegen (siehe § 53), verlaufen die Berstungen der Hornhaut in ganz regelloser Weise. In den meisten Fällen sind die Wunden ungefähr geradlinig, zuweilen aber sehen sie wie gerissen aus und sind lappenförmig. Die meisten Fälle von Berstung der Hornhaut habe ich nach Peitschenhieben, in der Regel bei Jungen, gesehen.

Die Heilung von Schnittwunden der Hornhaut erfolgt rasch, wenn die Wundränder glatt sind und aneinander liegen, was vor Allem bei Operationswunden

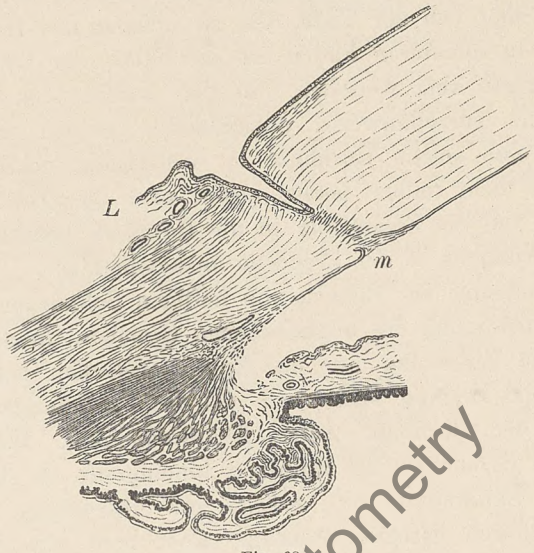

Fig. 68.

Narbe der Hornhaut, 13 Tage nach einer Staaroperation. Vergr. 22/1. — Der Schnitt durchsetzte schräg die Hornhaut und den Rand des Limbus conjunctivae ***L***. Sowohl von dem peripheren Wundrande (Limbus) als von dem centralen (Hornhaut) ist das Epithel in die Tiefe der Wunde hineingewachsen, welche daher am lebenden Auge als eine dem Hornhautrande entlang ziehende glatte Rinne erschien. Nur in den tiefsten Lagen der Hornhaut sind deren Lamellen durch junges Narbengewebe vereinigt, welches sich auch zwischen die nach vorne umgebogenen Ränder der Descemet'schen Membran ***m*** einschiebt. Da die Operation mit Iridektomie vorgenommen wurde, steht von der Iris nur ein Stumpf, dessen Schnittfläche keine Spur einer Reaction zeigt.

zutrifft. Die Wundränder verkleben dann bald miteinander durch eine aus Fibrin und Rundzellen bestehende Masse, welche sich später zu einer zarten, die Hornhautlamellen verbindenden Narbe organisirt; Bowman'sche und Descemet'sche Membran wachsen nicht wieder zusammen. In den ersten Tagen wuchert auch das Epithel der vorderen Hornhautfläche über die Wundränder rasch in die Tiefe; diese Epitheleinsenkung reicht zuweilen bis in die hinteren Schichten der Hornhaut (Fig. 68). Durch die nachfolgende definitive Verwachsung der Wundränder wird das eingedrungene Epithel allmälig wieder von der Tiefe nach der Oberfläche zurückgedrängt und die Epitheleinsenkung verschwindet. Zuweilen bleibt sie jedoch dauernd bestehen; die Narbe sieht äusserlich glatt aus oder zeigt höchstens eine feine Furche, während doch nur die hinteren Hornhautschichten durch festes

Digitized by Illinois College of Optometry

Gewebe vereinigt sind. Derartige Narben können durch leichten Druck zum Platzen gebracht werden; es erklärt sich so, dass nach einer Staaroperation die Narbe zuweilen selbst nach Jahren auf eine geringfügige Veranlassung hin wieder auseinander geht.

Grössere perforirende Wunden der Hornhaut klaffen zuweilen stark. Dies gilt namentlich für Lappenwunden, indem der Lappen mit Kammerwasser sich imbibirt und dadurch stark quillt, so dass er die übrige Hornhaut überragt, ja selbst sich umschlägt. In solchen Fällen kann man versuchen, die Wundränder der Hornhaut durch feine Nähte zu vereinigen. Leider geschieht es dann zuweilen, dass von den Nähten eine eitrige Infiltration der Hornhaut ausgeht oder — falls die Nähte bis in die vordere Kammer reichten — eine Iridocyclitis. Günstiger sind jene Fälle, wo die klaffende Hornhautwunde derart gelegen ist, dass man eine Naht durch den angrenzenden Limbus legen und durch deren festes Zusammenziehen die Wundränder nähern kann. Auch noch auf andere Weise kann die Bindehaut zur Vereinigung der Wunde benützt werden. Man schneidet aus der Bindehaut nächst der Hornhaut geeignet geformte Lappen, welche man unter entsprechender Anspannung über den verletzten Theil der Hornhaut hinübernäht, ja man kann selbst die Bindehaut rings um die Hornhaut am Limbus abtrennen und beutelförmig über der Hornhaut zusammennähen. Dieses Verfahren hat allerdings wieder den Nachtheil, dass die undurchsichtige Bindehaut die Vorgänge im Auge selbst dem Blicke entzieht und daher auch eine zweckmässige Behandlung derselben unmöglich macht. Bei stark zerfetzter Hornhaut ist der praktische Erfolg aller dieser Bemühungen doch recht fraglich, selbst gute Verheilung der Wundränder vorausgesetzt. Die Hornhaut bleibt dauernd abgeflacht und so trübe, dass nur ein unbedeutender Rest von Sehvermögen erhalten wird. Dabei ist das Auge durch lange Zeit zu Entzündungen geneigt und auch die Gefahr der sympathischen Ophthalmie ist nicht gänzlich ausgeschlossen, so dass man in solchen Fällen dem Patienten durch eine sofortige Enucleation wohl besser gedient hätte.

III. Trübungen der Hornhaut.

§ 44. Trübung der Hornhaut ist die ständige Begleiterin jeder Entzündung derselben. Diese frische entzündliche Trübung ist von veränderlicher Natur, indem sie je nach dem Verlaufe der Entzündung zunimmt oder abnimmt. Davon müssen wir jene Trübungen unterscheiden, welche stationär sind, sei es, dass sie die Residuen bereits abgelaufener Entzündungen darstellen, sei es, dass sie ohne Entzündung entstanden sind. Diese stationären Trübungen, von welchen hier allein die Rede sein soll, bezeichnen wir als Hornhauttrübungen im engeren Sinne des Wortes (Opacitates corneae). Sie sind weitaus die häufigste Ursache der Schwachsichtigkeit und nehmen daher ganz besonders das Interesse des Arztes in Anspruch.

Die stationären Hornhauttrübungen unterscheiden wir in solche entzündlichen Ursprunges und in solche, welche sich ohne vorausgegangene Entzündung entwickelt haben. Die Hornhauttrübungen ent-

Digitized by Illinois College of Optometry

zündlichen Ursprunges sind die Folge einer Keratitis, sei es Ker. suppurativa oder non suppurativa. Im ersten Falle ist das durch Eiterung zerstörte Hornhautgewebe durch Narbengewebe ersetzt und die dadurch bedingten Trübungen sind Hornhautnarben im eigentlichen Sinne des Wortes. Hieher sind auch die meisten nach Verletzungen zurückbleibenden Trübungen zu rechnen. Nach einer Ker. non suppurativa kann die Hornhaut trübe bleiben, indem entweder ihr Gewebe durch die vorausgegangene Einlagerung des Exsudates derart verändert worden ist, dass es auch später seine physiologische Durchsichtigkeit nicht wieder erlangt, oder indem das Exsudat selbst zum Theile sich organisirt und so als neues Gewebe in der Hornhaut zurückbleibt (z. B. ein in Bindegewebe umgewandelter Pannus). Verhältnissmässig selten kommen Trübungen vor, welche blos im Epithel der Hornhaut ihren Sitz haben, so z. B. in jenen Fällen, wo das Epithel in Folge beständiger mechanischer Reizung — bei Trichiasis — sich verdickt und dadurch undurchsichtig wird.

Das Aussehen der Hornhauttrübungen ist nach der Intensität und dem Alter derselben verschieden. Zarte Trübungen erscheinen als durchscheinende, bläulichweisse Flecken mit ganz verwaschenen Rändern — Maculae oder Nubeculae corneae. Dichte Trübungen sind grauweiss oder reinweiss und gewöhnlich schärfer begrenzt; auch pflegen sie anfangs von Gefässen durchzogen zu sein, welche sich späterhin vermindern oder ganz verschwinden. Die Oberfläche der Trübung liegt meist im Niveau der angrenzenden gesunden Hornhaut, namentlich bei kleineren Trübungen, doch wird auch oft Erhöhung oder Vertiefung der Hornhautoberfläche an der Stelle der Narbe beobachtet. Die Erhöhung der Oberfläche ist gewöhnlich die Folge einer Ektasie der Narbe; seltener ist sie durch übermässige Entwicklung des Narbengewebes oder Verdickung des Epithels an der Oberfläche der Narbe bedingt. Die Vertiefung der Hornhautoberfläche an der Stelle der Narbe entsteht bei kleineren Narben am häufigsten dadurch, dass der Substanzverlust sich nicht völlig mit Narbengewebe ausgefüllt hat — Hornhautabschliff oder Hornhautfacette. Bei grösseren Narben, welche nach ausgedehnter Perforation der Hornhaut entstanden sind, seltener in Folge schwerer, nicht eitriger Keratitis, kann sich eine Abflachung der ganzen Hornhaut in Folge der Retraction des Narbengewebes ausbilden — Applanatio corneae. Diese tritt namentlich dann ein, wenn gleichzeitig mit der Entzündung der Hornhaut eine plastische Iridocyclitis bestand. Durch dieselbe wurden ausgedehnte Exsudate im Augeninnern gesetzt, welche durch Schrumpfung

Digitized by Illinois College of Optometry

den intraoculären Druck herabsetzen und so die Abflachung der Hornhaut begünstigen.

Bei vielen Narben besteht Einheilung der Iris. Dieselbe beweist, dass Perforation der Hornhaut vorausgegangen ist; solche Narben sind daher stets recht dicht. Es ist von Wichtigkeit, in jedem speciellen Falle festzustellen, ob eine Hornhautnarbe mit der Iris in Verbindung steht oder nicht, da eine Einheilung der Iris schwere Folgen nach sich ziehen kann. Man erkennt die Gegenwart einer vorderen Synechie an der Verziehung der Pupille nach dem Orte der Einheilung, ferner an der ungleichen Tiefe der vorderen Kammer, welche gegen die Stelle der Irisanwachsung hin immer seichter wird. In vielen Fällen verräth auch die dunkle Farbe der Narbe die eingeheilte Iris, deren Pigment durch das Narbengewebe hindurchschimmert. — Die Verbindung zwischen Iris und Narbe ist oft nur auf eine ganz kleine Stelle beschränkt, zuweilen selbst so, dass nur ein ganz feiner Faden aus der Iris sich erhebt und zur Hornhautnarbe hinzieht; andere Male bestehen breite Verwachsungen, ja selbst Einheilung des ganzen Pupillarrandes der Iris in die Narbe. In letzterem Falle ist eine Occlusio und Seclusio pupillae mit ihren schädlichen Folgen gegeben (siehe § 68).

§ 45. *Sehstörung durch Hornhauttrübungen.* Jede Hornhauttrübung hat Sehstörung zur Folge, wenn sie ganz oder zum Theile in den Pupillarbereich der Hornhaut fällt. An der Stelle der Trübung nämlich wird die Summe der auffallenden Strahlen, anstatt ganz durch die Hornhaut hindurch gelassen zu werden, in zwei Theile zerlegt: der eine Theil wird von der Narbe absorbirt oder nach aussen zurückgeworfen (weshalb wir eben die Narbe als weissen Fleck sehen), der andere Theil dringt durch dieselbe in das Auge hinein. Das Verhältniss zwischen den beiden Theilen hängt von der Dichte der Trübung ab; je dichter dieselbe, desto zahlreicher werden die zurückgeworfenen, desto weniger die durchgelassenen Strahlen. Die Narbe schadet daher durch Abhaltung von Licht. Allerdings kommt dieser Factor nur bei sehr dichten Trübungen ernstlich in Betracht, da wir ja mit viel weniger Licht sehen können, als wir gewöhnlich erhalten. So sieht man durch eine stenopäische Lücke nahezu ebenso deutlich — und Personen mit Refractionsfehlern sogar deutlicher (§ 139) — als mit freiem Auge, obwohl die Lücke nur wenig Licht durchlässt. Desgleichen können Personen mit abnorm engen Pupillen doch vollkommen scharf sehen. Die eigentliche Ursache der Sehstörung durch Hornhauttrübungen ist

Digitized by Illinois College of Optometry

also nicht die Lichtabhaltung, sondern vielmehr die Zerstreuung (Diffusion) des Lichtes. Die durch ein trübes Medium gehenden Strahlen werden nicht regelmässig gebrochen, sondern nach allen Richtungen hin zerstreut, so als ob sie von der trüben Schichte selbst ausgehen würden. Wenn die Physiker eine gleichmässige Beleuchtung brauchen, so lassen sie das Licht einer Lichtquelle durch eine matte Glasplatte oder durch geöltes Papier fallen, welche Körper dann gleichsam selbst als Lichtquelle fungiren. Die Zerstreuung der Strahlen ist um so vollkommener, je dichter die Trübung ist.

In Bezug auf Dichte und Ausdehnung der Trübung sind folgende Fälle möglich: 1. eine dichte Trübung nimmt den ganzen Pupillarbereich der Hornhaut ein. Dann wird alles Licht, welches durch die Narbe hindurchgeht, diffundirt; es entsteht überhaupt kein Bild der äusseren Gegenstände auf der Netzhaut und es kann daher kein qualitatives, sondern nur quantitatives Sehen vorhanden sein; 2. eine zarte Trübung bedeckt den ganzen Pupillarbereich. In diesem Falle ist die Diffusion des Lichtes keine vollständige. Ein Theil der Strahlen wird, wenn auch nicht in ganz regelmässiger Weise, gebrochen, ein anderer Theil zerstreut. Es sind also Netzhautbilder vorhanden, welche aber nicht scharf sind, und ausserdem ist viel zerstreutes Licht da; 3. es wird nur ein Theil des Pupillarbereiches von der Trübung eingenommen, während der andere Theil normal durchsichtig ist. Dann werden zwar durch den letzteren scharfe Netzhautbilder geliefert, aber gleichzeitig durch den trüben Theil viel zerstreutes Licht in das Augeninnere geworfen. Das Sehen ist daher auch in diesem Falle gestört, und zwar durch die Blendung, welche das zerstreute Licht verursacht.

Zur Sehstörung durch Diffusion kommt oft jene hinzu, welche durch unregelmässige Wölbung der Hornhautoberfläche verursacht wird, die so häufig an den trüben Stellen der Hornhaut vorhanden ist. Es entsteht dadurch jener Brechzustand, welchen man als unregelmässigen Astigmatismus bezeichnet (siehe § 148). Entspricht der Hornhauttrübung eine Abflachung, wie bei Hornhautabschliffen, so bricht diese Stelle weniger stark und ist hypermetropisch; ist die Hornhaut an der Stelle der Trübung vorgewölbt, wie bei Ektasien der Hornhaut, so wird dadurch eine stärkere Brechung und damit Myopie bedingt. Bei ektatischen Hornhautnarben beschränkt sich die abnorme Krümmung nicht auf die Narbe selbst, sondern erstreckt sich auch auf die angrenzenden durchsichtigen Theile der Hornhaut, so dass in der Regel kein Theil der Hornhaut mehr seine normale Wölbung besitzt. — In Folge des un-

Digitized by Illinois College of Optometry

regelmässigen Astigmatismus werden die Objecte undeutlich, verzerrt und oft auch doppelt oder mehrfach gesehen.

Die durch die Hornhauttrübung gesetzte Sehstörung zieht oft noch weitere indirecte Folgen nach sich. Zu diesen gehören das Schielen, der Nystagmus und die Kurzsichtigkeit. Die letztere ist in vielen Fällen nur scheinbar. Der an Hornhauttrübungen Leidende nähert feine Objecte dem Auge ungewöhnlich stark an, um von denselben möglichst grosse Netzhautbilder zu bekommen und dadurch deren Undeutlichkeit einigermaassen zu ersetzen. Durch die starke Accommodation und Convergenz, welche bei grösserer Annäherung der Objecte erforderlich ist, kann aber schliesslich Axenverlängerung des Auges, d. h. wahre Myopie, entstehen.

Therapie. Dieselbe sieht bei Hornhauttrübungen ihre Hauptaufgabe in der Verbesserung des Sehvermögens. Die zu diesem Zwecke aufgebotenen Mittel sind:

a) Aufhellung der Trübung. Bei jeder Trübung jüngeren Datums muss man zuerst versuchen, durch Anwendung von Reizmitteln eine möglichst weitgehende Aufhellung zu erzielen (siehe Seite 179). Bei älteren, auf medicamentöse Weise nicht weiter aufzuhellenden Trübungen wäre wohl am nächsten liegend, durch Abtragung der trüben Schichten mit dem Messer die Hornhaut wieder durchsichtig zu machen. Es hat sich aber gezeigt, dass solche Versuche erfolglos bleiben, denn der nach Abtragung der Trübung zurückbleibende Substanzverlust heilt wieder durch Bildung von Narbengewebe, also ebenfalls mit einer Trübung. Eine operative Entfernung der Trübungen ist nur dann angezeigt, wenn diese im Epithel sitzen, da Epithelverluste durch normales, durchsichtiges Epithel ausgefüllt werden. Fälle, in welchen die Entfernung des Epithels — Abrasio corneae — angezeigt ist, sind jene, wo das Epithel durch mechanische Reizung, wie bei Trichiasis, verdickt ist, ferner bei Ablagerung von Blei, Kalk oder Pulverkörnern im Epithel. — In Fällen, wo die Hornhaut durchaus narbig ist, hat man versucht, durch die Transplantatio corneae (Keratoplastik) das Sehvermögen wieder herzustellen. Man excidirt mittelst eines kleinen Trepans ein rundes Stück aus der trüben Hornhaut und setzt in die Lücke ein gleich grosses Stück normaler durchsichtiger Hornhaut (von einem Menschen- oder Thierauge) ein. Das transplantirte Stück der Hornhaut heilt zwar in der Regel ein, trübt sich aber nachher meist so vollständig, dass der Kranke nichts gewinnt.

b) Die optischen Hilfsmittel, welche zur Verbesserung des Sehvermögens angewendet werden können, sind die stenopäische Lücke

Digitized by Illinois College of Optometry

sowie Brillen. Erstere hat den Zweck, blos den durchsichtig gebliebenen Theil der Hornhaut zum Sehen zu verwenden und den trüben Theil davon auszuschliessen, wodurch die Blendung wegfällt. Die Brillen können zuweilen Nutzen stiften, wenn die Trübung mit Veränderungen in der Krümmung der Hornhaut complicirt ist.

c) Die Verlagerung der Pupille durch Iridektomie (nach Beer) ist bei dichten, die Pupille ganz verdeckenden Hornhautnarben in der Regel das einzige Mittel, das Sehen wieder herzustellen. Die Indicationen und die Ausführung dieser Operation siehe Operationslehre § 155.

Bei grossen, saturirt weissen Hornhautnarben ist es oft wünschenswerth, die dadurch bedingte Entstellung zu beseitigen. Zu diesem Zwecke dient die Tätowirung der Hornhaut (Wecker). Sie beruht auf der Beobachtung, dass manche Körper, wie z. B. Pulverkörner, in die Hornhaut einheilen und dauernd darin verbleiben können. Die Tätowirung besteht in der Schwarzfärbung der weissen Narbe durch chinesische Tusche. Man bringt dieselbe durch wiederholte Nadelstiche in das Narbengewebe hinein. Die dazu verwendeten Tätowirnadeln bestehen entweder aus einem Bündel gewöhnlicher spitzer Nadeln (Taylor) oder aus einer breiteren Nadel, welche mit einer Rinne zur Aufnahme der Tusche versehen ist (Hohlnadel von Wecker).

Die Hornhauttrübungen lassen oft durch ihre Form und Lage vermuthen, welcher Art von Keratitis sie ihren Ursprung verdanken: *a*) Maculae corneae rühren von kleinen Hornhautgeschwüren her. Sie entstehen am häufigsten im Kindesalter durch Conjunctivitis eczematosa und zeichnen sich dann oft durch ihre randständige Lage aus. Ganz charakteristisch sind die nach einem Gefässbändchen zurückbleibenden langgestreckten Trübungen. *b*) Zarte, diffuse, über einen grossen Theil der Hornhaut verbreitete Trübungen sind zumeist die Folge von Pannus oder von Keratitis parenchymatosa. Die Trübungen nach Pannus liegen oberflächlich, die Trübungen nach Keratitis parenchymatosa dagegen in der Tiefe der Hornhaut; auch lassen letztere selbst nach Jahren mit der Loupe einzelne tiefliegende Gefässe erkennen (Hirschberg). *c*) Ausgebreitete, sehnig aussehende Trübungen ohne Iriseinheilung, in welchen oft kreideweisse Pünktchen sichtbar sind, werden nach besonders schweren Fällen von Keratitis parenchymatosa beobachtet. Aehnliche weisse Pünktchen kommen auch zuweilen in Trübungen nach Pannus vor (siehe Seite 95), ferner nach Kalkverätzung, wo sie von eingeheilten Kalkpartikelchen herrühren. Endlich zeichnen sich auch die Narben mit Bleiincrustation durch eine scharf umschriebene, saturirt weisse Trübung aus. *d*) Randständige, sichel- oder bogenförmige Trübungen bleiben nach katarrhalischen Geschwüren oder nach Keratitis marginalis zurück; sie dürfen nicht mit einem Arcus senilis verwechselt werden. *e*) Randständige Narben mit Iriseinheilung entstehen nach perforirenden Geschwüren bei Conjunctivitis eczematosa. Sie sind rund, oft bestehend aus einer dunklen und dünneren Mitte (der eingeheilten Iris), umgeben von einem weissen, narbigen Ringe; sie liegen so peripher, dass sie häufig in den Limbus hineinreichen und wegen ihrer peripheren Lage mit einer besonders starken Verziehung der Pupille sich verbinden.

Digitized by Illinois College of Optometry

f) Grosse, dichte Narben mit Iriseinheilung, welche oft die ganze Hornhaut bis auf einen schmalen Randtheil einnehmen, rühren am häufigsten von Ulcus serpens oder von acuter Blennorrhoe her. Auch nach Keratomalacie, nach Diphtherie und nach Verbrennungen kommen solche ausgedehnte Hornhautnarben vor; in den beiden letzten Fällen fehlen wohl niemals Narben in der Bindehaut, welche auf die richtige Diagnose leiten. *g*) Scharf begrenzte, punkt- oder strichförmige Narben bleiben nach Verletzungen, sowohl zufälligen als absichtlichen (Operationen) zurück. *h*) Dichte weisse Narben, welche den untersten Theil der Hornhaut einnehmen und nach oben mit ungefähr horizontaler Grenze enden, sind durch Keratitis e lagophthalmo verursacht. Zuweilen sieht man Menschen, bei welchen auf beiden Augen derartige Narben vorhanden sind. Diese sind dann gewöhnlich nach einer schweren Krankheit entstanden, während welcher durch einige Zeit ein somnolenter Zustand und in Folge dessen unvollständiger Lidschluss bestand. *i*) Trübungen im untersten Theile der Hornhaut, welche sich in Dreiecksform nach oben abgrenzen, sind die Folge einer Keratitis parenchymatosa, welche sich ausnahmsweise in der unteren Hälfte der Hornhaut localisirte oder die Folge von Anlagerung eines Exsudates an die hintere Wand der Hornhaut. *k*) Kleine, bläulich weisse Trübungen, welche am Rande der Hornhaut sitzen und in Form stumpfer Dreiecke in die durchsichtige Hornhaut hineinragen, sind die Residuen einer sclerosirenden Keratitis. — Eine Trübung besonderer Art entsteht, wenn die Kammer durch einige Zeit mit Blut erfüllt ist. Dann nimmt die Hornhaut eine intensiv röthliche, bräunliche oder braungrüne Farbe an und wird gleichzeitig so undurchsichtig, dass man die tieferen Theile nicht mehr hindurch erkennt. Allmälig hellt sie sich vom Rande her wieder auf, aber nur in seltenen Fällen wird sie endlich (nach Monaten oder Jahren) wieder vollkommen durchsichtig. In jenem Stadium, wo die centralen braunen Theile von einer schmalen, schon wieder durchsichtigen Randzone eingefasst sind, sieht es aus, als ob eine braune, in die vordere Kammer vorgefallene Linse hinten an der Hornhaut läge. Diese Färbung der Hornhaut beruht darauf, dass durch Diffusion gelöster Blutfarbstoff in die Hornhaut eindringt und sich in Form von Haematoidinkrystallen daselbst ablagert (Vossius, Treacher Collins u. A.).

Jene Trübungen, welche durch Anlagerung von Exsudat hervorgerufen werden, zeigen zuweilen auch eine Verwachsung der Iris mit der Hornhaut. Sie gehören daher zu jenen seltenen Fällen, wo eine vordere Synechie entsteht, ohne dass ein Durchbruch der Hornhaut vorausgegangen wäre. Die Iris ist vielmehr durch das schrumpfende und sich organisirende Exsudat an die hintere Wand der Hornhaut herangezogen und daselbst fixirt worden. Desgleichen werden vordere Synechien ohne vorherige Perforation der Hornhaut in jenen Fällen beobachtet, wo durch längere Zeit Vortreibung der Iris bis an die hintere Oberfläche der Hornhaut bestand. Die Iris verklebt dann stellenweise mit der Hornhaut und wenn später, sei es spontan oder nach einer Iridektomie, die Iris wieder in ihre normale Lage zurückkehrt, so bleiben diese Theile der Iris an die Hornhaut fixirt. Man findet dann entweder die Iris in grösserer Ausdehnung mit der Hornhaut verwachsen oder es erheben sich aus der Iris einzelne Zipfel, deren Spitzen sich an der hinteren Hornhautwand inseriren. Das Gleiche kann eintreten, wenn durch längere Zeit die Kammer aufgehoben war, so dass Iris und Hornhaut sich in unmittelbarem Contact befanden.

Die Hornhautnarben unterliegen oft späteren Metamorphosen. Zarte, aus der Kindheit herrührende Narben erscheinen beim Erwachsenen häufig nicht mehr als continuirliche Trübung, sondern durchzogen von hellen Strichen, die sich in

Digitized by Illinois College of Optometry

verschiedenen Richtungen kreuzen und dadurch die Trübung in kleine Felder zerlegen. Diese Beschaffenheit einer Trübung weist also immer auf sehr langen Bestand derselben hin und dürfte so zu erklären sein, dass beim interstitiellen Wachsthum der Hornhaut zwischen den alten trüben Fasern junge durchsichtige entstehen. — Ursprünglich flache Narben können auch später noch ektatisch werden. — Stark ektatische Narben, deren höchster Punkt nur unvollkommen von den Lidern bedeckt wird, zeigen an dieser Stelle nicht selten eine xerotische Beschaffenheit des Epithels, welches daselbst epidermisähnlich und trocken aussieht. — In alten, dichten Narben entstehen zuweilen gelbe Flecken, bedingt durch Ablagerung von Concrementen hyaliner oder amyloider Substanz in der Narbe. Kleine, kreideweisse, in die Narbe eingelagerte Punkte sind auf Kalkablagerung zu beziehen. Manchmal bilden sich sogar kleine, aus Kalk bestehende Plättchen, die man, wenn sie lose geworden sind, mit der Pincette abheben kann. — Es handelt sich hier also um regressive Metamorphosen verschiedener Art, welche auf die unzureichende Ernährung des dichten Narbengewebes zurückzuführen sind. Derartige Processe können zur Erweichung und zum geschwürigen Zerfalle alter Narben Veranlassung geben — sogenannte atheromatöse Geschwüre, welche nicht selten zur Perforation führen.

Hornhauttrübungen nicht entzündlichen Ursprunges. Diese sind zumeist auf Herabsetzung der Ernährung der Hornhaut zurückzuführen. Das physiologische Paradigma einer nicht entzündlichen Trübung, welche in der Hornhaut gesunder Augen im höheren Alter auftritt, ist der Greisenbogen (Arcus senilis oder Gerontoxon corneae), welcher bei der Anatomie der Hornhaut seine Besprechung gefunden hat. Dem Greisenbogen ähnliche Trübungen findet man auch bei anderen Erkrankungen des Limbus, so bei den Wucherungen des Frühjahrskatarrhes, bei kleinen Neoplasmen und sogar zuweilen bei einer grossen Pinguecula.

Fig. 69.
Gürtelförmige Hornhauttrübung.

Von pathologischen Trübungen nicht entzündlichen Ursprunges muss vor Allem die gürtelförmige Hornhauttrübung*) genannt werden. Dieselbe bildet ein graues Band von 3—5 mm Breite, welches etwas unterhalb des Hornhautcentrums quer über die Hornhaut zieht. Sie entwickelt sich ausserordentlich langsam, im Verlaufe von Jahren, und zwar sind es zuerst die beiden Endpunkte des trüben Bandes, nämlich die dem äusseren und inneren Hornhautrande zunächst gelegenen Theile der Trübung, welche am frühesten auftreten. Dieselben sind stets vom Hornhautrande durch eine schmale, durchsichtige Zone getrennt. Von den beiden Endpunkten aus rückt nun die Trübung allmälig gegen die Mittellinie vor, wo sie sich vereinigt und so den die untere Hornhauthälfte bedeckenden trüben Gürtel schliesst. Dieser ist daher an den beiden Enden, als den ältesten Theilen, am breitesten und getrübtesten (Fig. 69). Bei genauer Betrachtung, besonders mit der Loupe, erkennt man, dass die nach allen Seiten hin scharf begrenzte Trübung aus feinen weissen oder grauen Pünktchen sich zusammensetzt, welche ganz oberflächlich — im Epithel oder unmittelbar darunter — liegen; in Folge dessen findet man die Oberfläche der Hornhaut über der Trübung gewöhnlich chagrinirt

*) Synonym: bandförmige Hornhauttrübung, Kalkband der Hornhaut.

Digitized by Illinois College of Optometry

oder fein höckerig. Oft findet man inmitten der Trübung rundliche oder unregelmässige ganz klare Stellen wie in Fig. 69 oder es ist die Trübung von durchsichtigen Rissen und Sprüngen durchzogen; auch können Stückchen aus der Trübung ganz ausfallen.

Die gürtelförmige Hornhauttrübung entwickelt sich in der Regel in Augen, welche in Folge einer intraoculären Erkrankung (Iridocyclitis, Glaukom) ihr Sehvermögen nahezu oder ganz eingebüsst haben, und ist dann praktisch von wenig Bedeutung. Nur äusserst selten (und nur bei älteren Leuten) trifft man sie in Augen an, welche sonst vollkommen gesund sind, so dass hier die Hornhauttrübung selbst die einzige Ursache der Sehstörung ist (senile, gürtelförmige Trübung).

Die anatomischen Veränderungen, welche der gürtelförmigen Hornhauttrübung zu Grunde liegen, bestehen in der Ablagerung von Kalk in Form feinster Körnchen in der Bowman'schen Membran (Fig. 70*b*), welche hiedurch undurchsichtig, weiss, starr

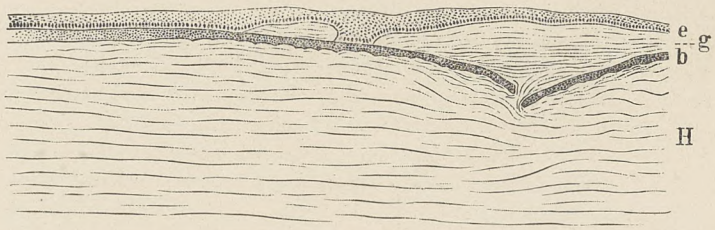

Fig. 70.

Gürtelförmige Hornhauttrübung in einem atrophischen Bulbus. Vergr. 68/1. — Die Bowman'sche Membran *b* tritt durch ihre dunkle Tinction hervor, welche sie den eingelagerten feinen Kalkkörnchen verdankt. Am linken Ende der Zeichnung ist diese Einlagerung noch gering und nimmt nach rechts hin so zu, dass man die einzelnen Körnchen nicht mehr unterscheiden kann. Gleichzeitig wird die Membran dünner und an ihrer hinteren Oberfläche uneben. Wo die Verkalkung der Membran am stärksten ist, findet man auf ihr eine Schichte derben Bindegewebes *g* liegen. Dieses drängt, wo es am mächtigsten ist, die Bowman'sche Membran nach rückwärts gegen das Hornhautparenchym *H* und hat zu einem Bruche der spröden Membran geführt. Durch die Bruchstelle wächst etwas Bindegewebe in die Tiefe. Das Epithel *e* ist nur dort normal, wo die Verkalkung der Bowman'schen Membran noch gering ist; weiterhin wird es durch das Bindegewebe emporgehoben und ist von ungleicher Dicke.

und brüchig wird. An jenen Stellen, wo die Verkalkung weiter gediehen ist, findet man gewöhnlich neugebildetes Bindegewebe (*g*) auf der Bowman'schen Membran, zwischen dieser und dem Epithel. Durch den Druck dieses Gewebes wird die Oberfläche des Epitheles (*e*) unregelmässig, was die höckerige Beschaffenheit der Hornhautoberfläche über der Trübung erklärt. Andererseits drängt das Bindegewebe die Bowman'sche Membran nach rückwärts und führt zu Brüchen derselben und Verschiebungen der Bruchstücke. In vorgeschrittenen Fällen treten feine Kalkkörnchen auch in den unter der Bowman'schen Membran liegenden Hornhautlamellen auf.

Auch die gürtelförmige Hornhauttrübung beruht auf einer Ernährungsstörung, verursacht durch verminderte Widerstandsfähigkeit der Hornhaut gegen äussere Einflüsse. Die Lage und Ausdehnung der Trübung entspricht der Lidspaltenzone der Hornhaut, d. h. jenem Theile der Hornhaut, welcher auch bei wenig geöffneter Lidspalte stets in derselben blossliegt. Da diese Trübung Hornhäute befällt, welche in der Regel durch eine vorausgegangene Krankheit bereits unempfindlich und oft auch trüb geworden sind, so ist anzunehmen, dass dieselben den äusseren Schäd-

Digitized by Illinois College of Optometry

lichkeiten, von welchen sie im Bereiche der Lidspalte getroffen werden, nicht mehr gehörig zu widerstehen vermögen. Auch gesunde Hornhäute können auf solche Schädlichkeiten mit einer gürtelförmigen Trübung antworten, wenn diese durch sehr lange Zeit einwirken. Topolanski hat diese Trübung bei drei Hutmachern gesehen, welchen beim Scheeren der Hasenfelle beständig Theile von Hasenhaaren gegen die Augen flogen. Ich selbst fand gürtelförmige Trübung beider Augen bei einem Arzte, welcher sich durch 12 Jahre täglich Calomel eingestaubt hatte. Nach Leber gehört zu den Schädlichkeiten, welche den Lidspaltenbezirk treffen, auch die Verdunstung; die Ernährungsflüssigkeit in der Hornhaut sei in den Fällen gürtelförmiger Trübung reicher an Kalksalzen, welche unter dem Einfluss der Verdunstung ausgefällt werden. — Bei der oberflächlichen Lage der gürtelförmigen Trübung ist die Entfernung derselben durch Abrasio corneae, d. h. Abschaben des Epithels und der unmittelbar darunter liegenden trüben Schichte, leicht möglich, hat aber natürlich nur dann einen Zweck, wenn es sich um sonst noch sehfähige Augen handelt, wie bei der senilen Form.

Eine Erkrankung der Hornhaut, welche ähnlich der gürtelförmigen Hornhauttrübung durch langdauernde Einwirkung äusserer Schädlichkeiten sich einstellt, findet sich bei Arbeitern, welche bei der Fabrikation von Anilinfarben und von Naphthalin, sowie bei der Färberei mit Anilinfarben beschäftigt sind und sich jahrelang den Dämpfen der genannten Substanzen aussetzen. Es entsteht dann allmälig eine ziemlich starke rauchige Trübung, grau oder bräunlich, welche hauptsächlich den Lidspaltenbezirk der Hornhaut einnimmt; die Oberfläche der Hornhaut ist über den trüben Partien grob chagrinirt. Entzündliche Erscheinungen fehlen. Die Trübung sitzt im Epithel und in den oberflächlichsten Schichten der Hornhaut selbst und vergeht, wenn die Arbeit in der Fabrik aufgegeben wird, nach längerer Zeit (manchmal mehr als ein Jahr) wieder.

Zu den Trübungen, welche nicht auf Entzündung beruhen, gehört auch die Drucktrübung der Hornhaut, d. h. jene Trübung, welche sich bei Erhöhung des intraocularen Druckes einstellt. Es ist eine diffuse, rauchige Trübung, welche in der Mitte der Hornhaut am stärksten ist und gegen den Rand allmälig abnimmt. Dass sie nicht entzündlicher Natur ist, geht daraus hervor, dass sie nach Aufhören der Druckerhöhung sehr bald, oft binnen weniger als einer Stunde, vollständig verschwindet, was nicht möglich wäre, wenn sie auf entzündlicher Infiltration der Hornhaut beruhen würde. Es handelt sich bei der Drucktrübung vielmehr blos um ein Oedem der Hornhaut, welches hauptsächlich im Epithel seinen Sitz hat und welches einer schnellen Rückbildung fähig ist (siehe Fig. 46). — Gleichfalls nicht entzündlicher Natur ist die traumatische Streifentrübung der Hornhaut (Seite 222).

Es kommen, wenn auch selten, angeborene Trübungen der Hornhaut vor, welche theils entzündlicher, theils nicht entzündlicher Herkunft sind. Erstere rühren von einer fötalen Keratitis her. Letztere sind verhältnissmässig häufiger und finden sich zugleich mit anderen angeborenen Anomalien des Auges. Als Embryontoxon bezeichnet man eine angeborene Trübung, welche in Form und Aussehen dem Gerontoxon gleicht.

Die Sehstörung durch Blendung, welche bei Gegenwart einer Trübung im Pupillarbereiche der Hornhaut entsteht, erklärt sich auf folgende Weise: Im normalen Auge liegen die Bilder der im Gesichtsfelde vorhandenen Gegenstände auf der Netzhaut nebeneinander, gegenseitig scharf abgegrenzt, helle und dunkle Partien

Digitized by Illinois College of Optometry

gegen einander contrastirend. Wenn nun von einer trüben Stelle der Hornhaut Licht in gleichmässiger Weise auf die Netzhaut ausgegossen wird, so wird der Unterschied zwischen den hellen und dunklen Theilen der Netzhautbilder weniger auffallend. Folgender Vergleich dürfte diese Verhältnisse anschaulich machen. Auf einer gelungenen Photographie werden alle Details scharf und deutlich gesehen. Wenn nun dieselbe etwas stärker gefirnisst ist und man sie schräg ansieht, so glänzt der Firniss so, dass man die Details der Photographie nicht mehr zu unterscheiden vermag. Da der Firniss vollständig durchsichtig ist, so gelangen auch in diesem Falle die von der Photographie ausgehenden Strahlen auf unsere Netzhaut und entwerfen dort scharfe Bilder von den Details der Photographie. Aber dazu kommen noch die zahlreichen, von der Oberfläche des Firnisses reflectirten Strahlen, welche die Netzhaut derart mit Licht überfluthen, dass die scharfen Netzhautbilder darin gleichsam untergehen.

Ein Mensch mit gesunden Augen kann sich von dem Gefühle der Blendung durch Hornhauttrübungen eine Vorstellung verschaffen, wenn er z. B. in einer Bildergallerie ein Gemälde betrachtet, welches an einem schmalen Mauerpfeiler zwischen zwei Fenstern aufgehängt ist. Er sieht dann kaum, was das Gemälde darstellt und hat ein sehr unangenehmes Gefühl der Blendung. Wie kommt in diesem Falle die Diffusion des Lichtes zu Stande? Die normale Hornhaut ist nicht, wie gewöhnlich angenommen wird, absolut durchsichtig. Man ersieht dies daraus, dass eine Stelle der Hornhaut, welche durch focale Beleuchtung concentrirtes Licht erhält, grau aussieht, so dass der Unerfahrene an eine pathologische Trübung der Hornhaut denken könnte. Dieselbe reflectirt also immer eine ziemliche Menge Lichtes. Das Gleiche gilt für die Linse, sowie überhaupt für alle brechenden Medien des Auges. In Folge dieser unvollständigen Durchsichtigkeit der brechenden Medien findet auch im normalen Auge Diffusion des Lichtes statt, welche freilich unter gewöhnlichen Verhältnissen zu unbedeutend ist, um sich bemerklich zu machen. In dem angeführten Beispiele aber wirkt die Diffusion deshalb so störend, weil eine im Verhältnisse zum Gemälde ungemein grosse Menge Lichtes durch die beiden Fenster in das Auge eindringt und also auch eine relativ grosse Menge Lichtes über die Netzhaut diffundirt wird.

Behufs Aufhellung alter Trübungen, besonders nach Keratitis parenchymatosa, hat mir in einigen Fällen die Elektricität gute Dienste geleistet. Der positive Pol einer Batterie für constanten Strom kommt an die Schläfe oder den Nacken, der negative Pol wird auf die vorher cocainisirte Hornhaut aufgesetzt. Derselbe besteht aus einem soliden silbernen Cylinder von 7 mm Durchmesser, welcher von einer isolirenden Kautschukhülle umgeben ist. Nur die Endfläche ist frei und entsprechend der Hornhautoberfläche concav. Der Contact zwischen der Elektrode und der Hornhaut wird durch einen Tropfen Quecksilbers hergestellt, welches leicht an der concaven Oberfläche des Silbers haftet; die verwendete Stromstärke ist 0·2—0·5 Milliampères (Allemand).

Die Tätowirung soll nur an älteren, festen, flachen Narben vorgenommen werden. Bei verdünnten oder ektatischen Narben kann durch die entzündliche Reaction, welche auf jede Tätowirung folgt, die Narbe erweicht und dadurch eine Zunahme der Ektasirung (eventuell mit Drucksteigerung) hervorgerufen werden. Die Tätowirung eignet sich auch nicht für Augen, welche eine schwere Iridocyclitis durchgemacht haben, die durch die Operation wieder angefacht werden könnte. — Wenn man eine grössere Narbe zu tätowiren hat, empfiehlt es sich, dies auf

Digitized by Illinois College of Optometry

mehrere Sitzungen zu vertheilen, um die entzündliche Reaction nicht zu stark werden zu lassen. Bei dichten weissen Narben ist das Verfahren von Fröhlich zu empfehlen. Man umgrenzt in der Narbe eine kreisrunde Stelle von der Grösse der Pupille, indem man mit dem Hippel'schen Hornhauttrepan eine seichte Furche einschneidet. Innerhalb derselben werden entweder blos das Epithel oder auch die oberflächlichsten Hornhautlamellen entfernt, der blossliegende Grund fein scarificirt und dann Tusche darauf eingerieben. — Nach Ablauf von Jahren blasst die schwarze Färbung etwas ab und erfordert eine Auffrischung durch Wiederholung der Tätowirung. — In Fällen, wo nur ein Theil des Pupillarbereiches der Hornhaut trüb, der Rest aber durchsichtig ist, kann die Tätowirung des trüben Theiles auch das Sehvermögen verbessern, indem die Narbe nun weniger Licht diffundirt, weil sie undurchsichtiger geworden ist.

IV. Ektasien der Hornhaut.

Gleichwie bei den Trübungen, muss man auch bei den Ektasien der Hornhaut vor Allem unterscheiden, ob sie durch Entzündung entstanden sind oder nicht. Auf Grund dieser Unterscheidung theilen wir die Hornhautektasien in folgender Weise ein:

Ektasien entzündlichen Ursprunges . .	{ Staphyloma. { Keratektasia.
Ektasien nicht entzündlichen Ursprunges	{ Keratoconus. { Keratoglobus.

1. Staphyloma corneae.

§ 46. *Symptome.* Das Staphylom ist eine vorgewölbte, aus prolabirter Iris hervorgegangene Narbe, welche die Hornhaut ganz oder zum Theile ersetzt. Darnach unterscheidet man totale und partielle Staphylome der Hornhaut. Beim totalen Hornhautstaphylom findet man an Stelle der Hornhaut eine undurchsichtige, vorgewölbte Narbe, deren Basis von dem Rande der Sclera oder von dem noch erhaltenen äussersten Saume der Hornhaut umgeben ist. In einer Reihe von Fällen hat die vorgewölbte Narbe Kegelform (Staph. totale conicum). Die Vorwölbung steigt beim konischen Staphylome ganz allmälig vom Rande der Sclera angefangen bis zum Gipfel an (Fig. 75). In anderen Fällen ist dagegen die Vorwölbung halbkugelförmig (Staph. totale sphaericum). Die Ränder derselben setzen scharf gegen die Sclera ab, indem sie sich steil oder selbst überhängend erheben (Fig. 72). Bei totalen Staphylomen ist die Kugelform häufiger als die konische. Manche kugelförmige Staphylome, vor Allem diejenigen jüngeren Datums, haben eine sehr dünne Wand, so dass der schwarze Pigmentbelag an der hinteren Fläche (Fig. 72 *i*) bläulich hindurchscheint. In Folge

Digitized by Illinois College of Optometry

dessen stellen solche Staphylome eine schiefergrau bis blauschwarz gefärbte Halbkugel dar, welche in Form und Farbe eine gewisse Aehnlichkeit mit der Beere einer blauen Weintraube hat, woher der Name Staphylom (σταφυλή, die Traube) herrührt. Später erfolgt Verdickung der Wand des Staphyloms. Wenn diese zuerst in Form einzelner festerer Stränge sich einstellt, durch welche die Oberfläche des

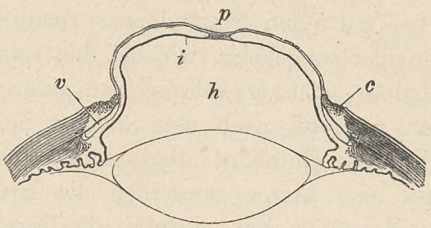

Fig. 71.
Totaler Irisvorfall.

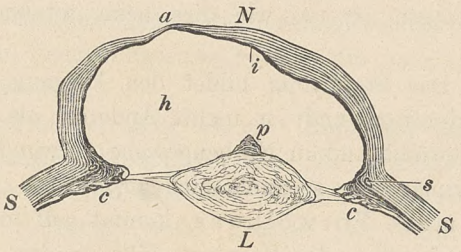

Fig. 72.
Totales kugelförmiges Hornhautstaphylom mit consecutiver Drucksteigerung, aus dem in Fig. 71 dargestellten totalen Irisvorfall hervorgegangen. Vergr. 3/1.

Aus der durch die Vorbauchung verdünnten Iris *i* (Fig. 71) ist eine dichte Narbe ***N*** geworden, an welcher eine dünnere Stelle *a* der alten Pupille *p* (Fig. 71) entspricht, während an ihrer hinteren Seite das retinale Irispigment als schwarzer Belag *i* zurückgeblieben ist. Das Staphylom scheint unmittelbar in die Sclera ***S*** überzugehen, von der es nur durch den Schlemmschen Canal *s* abgegrenzt ist. Es ist nämlich durch die Drucksteigerung die Peripherie der Iris an die Hornhaut angedrängt worden, so dass die vordere Kammer *v* (Fig. 71) verschwunden und die Iris mit dem Randtheile der Cornea zu einem Ganzen verschmolzen ist, welches nun mit in das Staphylom einbezogen ist. Wie eine Vergleichung der beiden Figuren ergibt, hat die Corneoscleralgrenze eine Erweiterung ihres Umfanges erfahren. Dadurch, sowie durch die Schrumpfung der Linse ***L*** ist die Zonula stark gedehnt und hat die atrophischen Ciliarfortsätze *c* nach einwärts gezerrt. Die Linse ist kataraktös, geschrumpft und trägt an ihrem vorderen Pole einen Pyramidenstaar *p*.

Staphyloms stellenweise eingeschnürt wird, etwa nach Art einer Brombeere, so entsteht das Staphyloma racemosum. Alte Staphylome haben zumeist eine dicke, weisse Wandung, in welcher gewöhnlich einige dunkle Stellen, theils in Folge der Einlagerung von Pigment, theils in Folge localer Verdünnung (Fig. 72 *a*) bemerkbar sind. Die Staphylome sind in der Regel von einzelnen grösseren, aus der Bindehaut stammenden Gefässen durchzogen. Von den tieferen Theilen des Auges ist wegen

Digitized by Illinois College of Optometry

der Undurchsichtigkeit des Staphyloms nichts zu sehen. Die Iris ist in dem Staphylom aufgegangen, bis auf ihre äusserste Peripherie, welche sich an die hintere Fläche des stehengebliebenen Randtheiles der Hornhaut angelegt hat, so dass keine vordere Kammer existirt.

Das partielle Staphylom nimmt nur einen Theil der Hornhaut ein. Es erhebt sich als weisse Vorwölbung, zumeist in Kegelform (Staph. partiale conicum); kugelförmige Vorwölbungen (Staph. partiale sphaericum) sind bei partiellen Staphylomen ziemlich selten. Dieses Verhältniss ist also hier umgekehrt wie bei den totalen Staphylomen. Das partielle Staphylom reicht gewöhnlich an einer Stelle bis an den Rand der Hornhaut, während nach den anderen Seiten hin ein verschieden breiter Theil der Hornhaut erhalten und zumeist auch durchsichtig ist, so dass man hinter demselben die Iris erkennen kann. Dieselbe zieht zum Staphylom hin, wodurch die Pupille gegen dasselbe verlagert und oft zum Theile verdeckt ist. Auch kann die Pupille ganz verschlossen sein, wenn der ganze Pupillarrand der Iris in das Staphylom einbezogen ist (so wie dies beim totalen Staphylom die Regel ist).

Aetiologie. Das Staphylom bildet den Ausgang einer Hornhauteiterung mit Perforation und ist nichts Anderes, als die vorgefallene Iris, welche vorgewölbt und in Narbengewebe verwandelt ist. Die Vorwölbung kann primär oder secundär sich ausbilden.

a) Die primäre Vorwölbung kommt auf folgende Weise zu Stande: Nach Perforation der Hornhaut fällt die Iris vor und baucht sich nach vorne aus. Die nachfolgende Uebernarbung, welche in günstigen Fällen die Abflachung des Vorfalles herbeiführt, ist in den ungünstigen Fällen nicht im Stande, die Vorwölbung zu beseitigen. Es verwandelt sich vielmehr die vorgefallene Iris allmälig in Narbengewebe mit Beibehaltung ihrer Vorbauchung; sie consolidirt sich gleichsam in ihrer vorgewölbten Lage (aus dem Irisvorfalle in Fig. 17 entsteht das in Fig. 72 dargestellte Staphylom). Je nachdem nun totaler oder partieller Irisvorfall bestand, entwickelt sich totales oder partielles Staphylom. — Die Ursachen, welche der flachen Vernarbung des Irisvorfalles hindernd entgegenstehen und die Staphylombildung begünstigen, sind vornehmlich zwei. Die erste ist die Grösse der Perforationsöffnung. Bei ganz kleinem Durchbruche entsteht überhaupt kein Staphylom; je grösser die Durchbruchsöffnung, um so wahrscheinlicher wird es zum Staphylom kommen. Die zweite Ursache ist ungeeignetes Verhalten des Patienten. In dieser Beziehung kommt bei Erwachsenen hauptsächlich schwere körperliche Arbeit, bei Kindern Schreien sowie Kneifen

Digitized by Illinois College of Optometry

mit den Lidern, bei Beiden endlich starkes Pressen beim Stuhlgange in Betracht. Die dadurch gesetzte, temporäre Spannungsvermehrung dehnt das junge, nachgiebige Narbengewebe etwas aus; da dasselbe aber keine Elasticität besitzt, so kehrt es nach Aufhören der erhöhten Spannung nicht wieder auf seinen früheren Umfang zurück, sondern bleibt dauernd mehr vorgewölbt.

b) Von secundärer Vorwölbung sprechen wir dann, wenn ein Irisvorfall zuerst mit einer flachen Narbe heilt, welche sich aber nachträglich wieder vorbaucht. Die Ursache dazu ist häufig durch dieselben Schädlichkeiten gegeben, welche oben aufgezählt worden sind; z. B. dadurch, dass ein Kranker mit frisch vernarbtem Irisvorfalle die Arbeit zu früh wieder aufnimmt. Die junge Narbe ist noch zu nachgiebig, um den wiederholten, wenn auch vorübergehenden Erhöhungen des intraoculären Druckes gehörigen Widerstand zu leisten, und dehnt sich allmälig aus. Mit Sicherheit aber kommt es zur Vorwölbung, wenn der ganze Pupillarrand der Iris in die junge Narbe eingeheilt ist. Dann entsteht in Folge des Abschlusses der vorderen von der hinteren Kammer (Seclusio pupillae) Drucksteigerung, welche die noch nachgiebige Narbe vorwölbt (Fig. 73—75).

Das Staphylom ist also seinem Ursprunge nach nicht vorgebauchtes Hornhautgewebe, sondern Iris. Es entsteht aus einem Irisvorfalle, der sich in Narbengewebe verwandelt, also an einer Stelle, wo eben keine Hornhaut mehr existirt. Es wäre daher richtiger, von Staphyloma iridis zu sprechen. In der That ist der Uebergang vom Irisvorfalle zum Staphylom ein ganz allmäliger, so dass man in einem gewissen Stadium der Entwicklung die im Auge vorhandene Vorwölbung ebensogut als älteren Irisvorfall, wie als junges Staphylom bezeichnen kann.

Folgen des Hornhautstaphyloms. Das Sehvermögen ist stets herabgesetzt. Bei totalem Hornhautstaphylom ist es auf die blosse Unterscheidung von Hell und Dunkel reducirt. Beim partiellen Staphylom hängt der Grad des Sehvermögens von der Beschaffenheit der noch erhaltenen Hornhaut, sowie von der Lage der Pupille ab. Selbst im besten Falle, wo ein Theil der Pupille noch hinter vollkommen durchsichtige Hornhaut zu liegen kommt, ist die Sehschärfe beträchtlich vermindert durch die unregelmässige Krümmung, welche nicht blos an der Stelle des Staphyloms selbst, sondern in geringerem Grade in der ganzen Hornhaut vorhanden ist. — Grössere Staphylome bedingen eine sehr auffallende Entstellung. Sie verursachen auch Beschwerden, indem sie durch mechanische Irritation zu katarrhalischen Zuständen der Bindehaut

Digitized by Illinois College of Optometry

mit vermehrter Secretion, Thränenfluss u. s. w. Veranlassung geben. — Der Lidschluss wird bei grossen Staphylomen durch die starke Vorwölbung erschwert; die von den Lidern nur unvollständig bedeckte Spitze der Vorwölbung wird trocken (xerotisch) oder sie wird der Sitz von Geschwüren — atheromatöse Geschwüre. — Zuweilen werden die Lider durch das Staphylom so sehr abgedrängt, dass Ektropium entsteht.

Das Hornhautstaphylom ist fast ausnahmslos mit Drucksteigerung verbunden. In Bezug auf das Verhältniss zwischen Staphylom und Drucksteigerung kommen zwei Fälle vor: Die Drucksteigerung kann die Ursache oder die Folge des Staphyloms sein. Der erste Fall tritt ein, wenn die Vernarbung des Irisvorfalles zur Seclusio pupillae geführt hat, welche zuerst Drucksteigerung und durch diese Ektasie der Narbe veranlasst (siehe oben secundäre Vorwölbung). Der zweite Fall aber gilt für alle jene Staphylome, welche bei normalem Augendruck — nur durch die Nachgiebigkeit der Narbe — entstanden sind, während die Drucksteigerung erst später hinzukommt. Die Drucksteigerung äussert sich nebst der tastbaren Spannungsvermehrung des Bulbus hauptsächlich durch die Abnahme des Sehvermögens, welche schliesslich in völlige Erblindung übergeht. Auch Schmerzen gesellen sich zuweilen zur Drucksteigerung hinzu. Ist diese einmal eingetreten, so gibt sie zu weiteren Veränderungen des Staphyloms, sowie des ganzen Augapfels Veranlassung. Dünnwandige Staphylome werden durch den erhöhten Druck weiter vorgetrieben und erfahren dadurch eine zunehmende Verdünnung ihrer Wand, welche dann leicht aus einer geringfügigen Veranlassung an einer besonders nachgiebigen Stelle platzt. Die Eröffnung des Staphyloms kann auch durch Perforation eines jener Geschwüre eintreten, welche so häufig an der Spitze des Staphyloms sich bilden, sei es in Folge der mechanischen Insulte, sei es in Folge der ungenügenden Ernährung des Narbengewebes. In jedem Falle entleert sich bei der Perforation das sehr reichlich vorhandene Kammerwasser, das Staphylom sinkt zusammen und ist für einige Zeit kleiner geworden. Es kann aber auch die Perforation des Staphyloms von einer starken intraoculären Blutung oder von schwerer Iridocyclitis oder Panophthalmitis gefolgt sein, und es fällt dann der Bulbus der Schrumpfung anheim, wodurch eine Art Selbstheilung des Staphyloms eintritt. — Auch der sclerale Antheil des Bulbus gibt bei längerer Dauer der Drucksteigerung nach und dehnt sich aus, namentlich bei jugendlichen Individuen, bei welchen die Sclera dehnbarer ist. Man beobachtet dann sowohl totale als partielle Ektasie der Sclera. In ersterem Falle dehnt sich die Sclera in gleichmässiger Weise aus; der ganze

Digitized by Illinois College of Optometry

Bulbus wird grösser und die Sclera wird so dünn, dass sie in Folge des Durchscheinens des Aderhautpigments bläulich aussieht. In letzterem Falle wölbt sich die Sclera in Form eines umschriebenen, dunkel durchscheinenden Wulstes in der Nähe der Hornhaut vor; es entstehen Intercalar- und Ciliarstaphylome (siehe § 55). Sehr häufig findet man allgemeine und partielle Ektasie der Sclera gleichzeitig an demselben Auge, welches dadurch zu enormer Grösse anwachsen kann.

§ 47. *Therapie.* Das Hauptgewicht ist auf die Prophylaxe zu legen. Der Arzt, welcher ein Auge mit Irisvorfall zu behandeln hat, muss Alles aufbieten, um eine flache Vernarbung zu erzielen. Er darf nicht dulden, dass sich unter seinen Augen ein Staphylom entwickle. Man sehe in dieser Beziehung das über die Behandlung des Irisvorfalles Gesagte nach (Seite 178). Wenn es schliesslich gelungen ist, eine flache Vernarbung herbeizuführen, muss man verhüten, dass die junge Narbe sich wieder vorbaucht. Zu diesem Zwecke soll man den Patienten nicht zu früh aus der Behandlung entlassen und muss ihm vor Allem längere Enthaltung von jeder schweren körperlichen Anstrengung anrathen. Oft empfiehlt es sich, vor der Entlassung des Patienten eine Iridektomie, wofern eine solche ausführbar ist, vorzunehmen, da man dadurch am wirksamsten einer späteren Ektasirung entgegenwirkt.

Wenn man es mit einem bereits ausgebildeten Staphylom zu thun hat, so muss die Behandlung verschiedene Ziele im Auge haben, je nachdem es sich um totales oder partielles Staphylom handelt. Bei ersterem ist das Sehvermögen unwiederbringlich verloren, da ja keine durchsichtige Hornhaut mehr vorhanden ist; man muss sich also darauf beschränken, die durch das Staphylom bedingten Beschwerden, sowie die Entstellung zu beseitigen. Bei partiellem Staphylom ist das erste Gebot, das noch vorhandene Sehvermögen zu verbessern oder wenigstens vor weiterer Schädigung (durch Drucksteigerung) zu bewahren. Die Methoden, welche zur Heilung des Staphyloms in Anwendung kommen, sind sämmtlich operativer Art.

a) Totales Staphylom. Das einfachste Verfahren ist die Spaltung des Staphyloms. Man macht dieselbe in der Erwartung, dass in Folge davon das Staphylom collabiren und durch die Retraction des Narbengewebes, aus dem es besteht, dauernd flach bleiben werde. Dieses Verfahren ist selbstverständlich nur dann von Erfolg gekrönt, wenn das Staphylom dünnwandig genug ist, um nach der Spaltung zusammenzusinken; es ist daher nur bei jungen, dem Irisvorfalle noch nahestehenden Staphylomen angezeigt. Die Spaltung wird mittelst eines Staarmessers gemacht. Man führt den Schnitt in verschiedener Weise:

Digitized by Illinois College of Optometry

entweder geradlinig, und zwar quer durch die Mitte des Staphyloms (Küchler) oder bogenförmig und concentrisch mit dem unteren Hornhautrande, so dass ein Lappen aus der Wand des Staphyloms gebildet wird. Letztere Art der Schnittführung hat den Vorzug eines stärkeren Klaffens der Wunde, indem durch die Retraction des Narbengewebes der Lappen sich verkürzt. Dadurch wird verhindert, dass die Wundränder zu rasch wieder miteinander verkleben, in welchem Falle die Ektasie sich bald wieder herstellen würde und die Spaltung wiederholt werden müsste. — Sollte die Lappenwunde nicht genügend klaffen, so muss man den Lappen durch Abtragung eines Theiles verkürzen. — Nach Vollführung des Schnittes wird die Linse, falls sie noch im Auge vorhanden ist, entfernt, indem man die vordere Kapsel einreisst.

Die Abtragung des Staphyloms nach Beer wird in der Weise ausgeführt, dass man zuerst durch einen bogenförmigen Schnitt mit dem Staarmesser die untere Hälfte des Staphyloms von seiner Basis abtrennt. Den so gebildeten Lappen fasst man mit der Pincette und schneidet nun auch die obere Hälfte des Staphyloms mittelst einer Scheere von ihrer Basis ab. Hierauf wird die vorliegende Linse durch Eröffnung ihrer Kapsel herausgelassen. Die durch die Operation an Stelle des Staphyloms gesetzte Lücke kann man nun einfach der Vernarbung überlassen. Besser ist es, die Lücke durch Nähte zu verschliessen, welche oben und unten durch den zurückgelassenen Rand des Staphyloms geführt werden und bei ihrer Zusammenziehung die Wundränder in horizontaler Richtung vereinigen. Noch sicherer wird die Vereinigung erzielt, wenn man der Abtragung die Bindehautnaht (Wecker) folgen lässt, in welcher Form die Operation gegenwärtig gewöhnlich ausgeführt wird. Man beginnt die Operation mit der Durchtrennung der Bindehaut ringsum am Limbus, worauf man sie in einiger Ausdehnung von der unterliegenden Sclera freimacht, damit sie sich gehörig nach vorne ziehen lasse. Dann führt man die Fäden durch den freien Rand der Bindehaut. Man legt eine Anzahl verticaler Fäden durch den oberen und unteren Rand, welche später zu Knopfnähten geschlossen werden, vorläufig aber nur lose geschlungen werden. Man kann die Naht auch so anlegen, dass man mit einem einzigen Faden ringsum durch den Rand der abgelösten Bindehaut geht, immer ein- und ausstechend, so dass die beiden Enden des Fadens nahe nebeneinander herauskommen und, wenn sie miteinander geknüpft werden, die Bindehaut nach Art eines Tabaksbeutels zusammenschnüren (Tabaksbeutelnaht). Nach Durchführung der Fäden durch die Bindehaut schlägt man diese sammt den Fäden zurück und kratzt nun den zurück-

Digitized by Illinois College of Optometry

gelassenen Limbus conjunctivae sowie das Epithel am Rande des Staphyloms sorgfältig ab, weil auf diesen epithelbekleideten Flächen die darüber genähte Bindehaut sonst nicht haften würde. Dann trägt man das Staphylom nach der Beer'schen Methode ab, so dass oben und unten ein schmaler Randtheil zurückbleibt. Durch diesen werden jetzt Fäden geführt und geschlungen, welche die Lücke im Bulbus zu schliessen bestimmt sind. Bevor nun die Suturen zusammengezogen werden, lässt man durch Eröffnung der Linsenkapsel die Linse austreten. Man hat die Suturen schon vorher anzulegen, weil nach Entfernung der Linse der Glaskörper hervorzustürzen droht. Man soll dann keine Zeit mehr mit der Anlegung der Suturen verlieren, sondern vielmehr durch Knüpfung der bereits durchgeführten Fäden die Wunde rasch schliessen. Zuletzt werden auch die durch die Bindehaut gelegten Suturen zusammengezogen.

Die Abtragung mit Naht ist für alle Fälle älterer dickwandiger Staphylome angezeigt, für welche die Spaltung allein nicht ausreichend wäre.

Nur jene Fälle von Staphylom der Hornhaut, in welchen es in Folge der Drucksteigerung zu bedeutender Ektasie der Sclera gekommen ist, eignen sich meist nicht mehr für die Abtragung. Man würde Gefahr laufen, in Folge der plötzlichen Herabsetzung des früher gesteigerten Druckes eine heftige Blutung zu bekommen. Für solche Fälle, in welchen der Bulbus zuweilen ganz enorm vergrössert ist, passt nur die Enucleation, welche die Beschwerden beseitigt und gleichzeitig auch die Entstellung, indem an Stelle des hässlichen, vergrösserten Augapfels ein künstliches Auge getragen werden kann. Ueber die Ausführung der Enucleation siehe Operationslehre (§ 165).

b) Partielles Staphylom. Die Behandlung verfolgt hier einen dreifachen Zweck: Verbesserung des Sehvermögens, Abflachung der Ektasie und Hintanhaltung der Drucksteigerung, respective Beseitigung derselben, falls sie schon eingetreten sein sollte.

Die einfache Spaltung, welcher man durch längere Zeit die Anlegung eines Druckverbandes folgen lässt, führt nur bei frischen, noch dünnwandigen Staphylomen zum Ziele. Bei älteren, dicken Narben ist die Excision, ohne oder mit Vereinigung der Wundränder durch Nähte, vorzuziehen. Das vorzüglichste Heilmittel aber, welches wir gegen ektatische Narben besitzen, ist die Iridektomie. Dieselbe soll so ausgeführt werden, dass der Einstich in der Sclera liegt und ein breites bis an den Rand reichendes Kolobom gesetzt wird. Man wähle für die Iridektomie nicht etwa jenen Theil der Iris, welcher zur Narbe hinzieht,

Digitized by Illinois College of Optometry

in der Idee, die Iriseinklemmung dadurch beseitigen zu wollen; an dieser Stelle würde aus technischen Gründen die Iridektomie sehr schwer ausführbar sein und oft unvollkommen ausfallen. Man sucht vielmehr für die Iridektomie diejenige Stelle aus, welche die meiste Verbesserung für das Sehvermögen verspricht, indem sie die Pupille hinter den durchsichtigsten Theil der Hornhaut verlagert. Durch die Iridektomie wird ferner der Drucksteigerung vorgebeugt, oder dieselbe, falls sie schon eingetreten ist, behoben. Auch eine Abflachung der Ektasie wird in Fällen von dünnwandigen Staphylomen durch die Iridektomie erreicht, wenn man nach der Operation das Auge noch durch längere Zeit unter Druckverband hält. Bei dickwandigen und unnachgiebigen Staphylomen empfiehlt es sich, die Excision des Staphyloms mit der Iridektomie zu combiniren. Man beginnt mit ersterer und schickt einige Wochen später, wenn flache Vernarbung eingetreten ist, die Iridektomie nach, um eine neuerliche Vorwölbung der jungen Narbe zu verhüten.

Hat man es mit einem partiellen Staphylom zu thun, bei welchem durch Drucksteigerung das Sehvermögen bereits grösstentheils oder ganz vernichtet ist, so ist zwar für dieses nichts mehr zu hoffen; dennoch aber wird sich in den meisten Fällen die Ausführung der Iridektomie empfehlen, um den weiteren Folgen der Drucksteigerung, wie partielle Vorbauchung der Sclera, Vergrösserung des ganzen Augapfels u. s. w., vorzubeugen. Allerdings ist in solchen Fällen die Iridektomie nur so lange ausführbar, als die vordere Kammer noch vorhanden ist. Wenn einmal in Folge der Drucksteigerung Andrängung der Iris an die hintere Wand der Hornhaut und Verlöthung mit derselben stattgefunden hat, ist die Iridektomie technisch unmöglich geworden.

Es ist nicht zu leugnen, dass trotz der uns zu Gebote stehenden Hilfsmittel in manchen Fällen die Narbe immer wieder von Neuem sich vorwölbt, die Drucksteigerung sich jedesmal wieder einstellt und so das Auge langsam aber unabwendbar erblindet.

Anatomie des Hornhautstaphyloms. Die Wandung des Staphyloms besteht aus einem dichten, derben Narbengewebe, welches von spärlichen Gefässen durchzogen ist und oft Pigment eingesprengt enthält. Die Dicke der Wandung ist sehr verschieden; sie variirt von der Stärke eines Papierblattes bis zur dreifachen Dicke der normalen Hornhaut und darüber. Sehr dicke Staphylome sind oft knorpelhart und bei der Abtragung kaum zu durchtrennen. Häufig sind in einem und demselben Staphylom dicke und dünne Stellen in der Wandung vorhanden (Fig. 72 und 75). — Die vordere Oberfläche des Staphyloms ist von einer dicken, unregelmässigen Epithellage überzogen. Die hintere Oberfläche ist häufig uneben wegen ungleicher Dicke der Wandung. Sie ist von einem schwarzen Pigmentüberzuge bekleidet (Fig. 72 *i* und 75), welcher nichts Anderes als die retinale Pigmentlage der Iris ist.

Digitized by Illinois College of Optometry

Da sich diese aber auf eine so grosse Oberfläche vertheilen musste, ist sie rareficirt worden, so dass der Pigmentüberzug vielfache Lücken zeigt. In der Mitte des Staphyloms, welche der ehemaligen Pupille entspricht, fehlt derselbe oft gänzlich. Dünnwandige Staphylome kann man mittelst focaler Beleuchtung durchleuchten und dadurch am lebenden Auge den Pigmentbelag demonstriren. Dass an der vorderen Oberfläche des Staphyloms die Bowman'sche, an der hinteren Oberfläche die Descemet'sche Membran fehlt, ist selbstverständlich, da das Staphylom eben nicht die narbig gewordene Hornhaut, sondern die Iris ist und einer Stelle entspricht, wo die Hornhaut zu Grunde gegangen ist. Nur an den Abhängen und Rändern des Staphyloms, welche von den Resten der Hornhaut gebildet werden, sind auch diese beiden Membranen nachweisbar. Dies gilt vom Staphyloma conicum mehr als vom St. sphaericum. — Das St. sphaericum entsteht, wenn die Ränder der Perforationsöffnung steil abfallen, so dass die Hornhaut schon unmittelbar neben der Bruchpforte ihre normale Dicke hat. Wenn nun die vorgefallene Iris vorgetrieben wird, so nimmt das angrenzende Hornhautgewebe daran wenig oder keinen Antheil. Die Ränder des Irisvorfalles erheben sich im rechten Winkel zur angrenzenden Hornhaut und es bildet sich ein kugelförmiges Staphylom (Fig. 71 und 72). Das Staphyloma conicum dagegen ist die Folge einer weniger ausgedehnten Perforation (Fig. 73). Die Ränder der Bruchpforte schärfen sich gegen diese hin zu und werden wegen ihrer Dünnheit zugleich mit der vorgefallenen Iris nach vorne gedrängt. Die fertige Ektasie besteht daher nur in ihrem centralen Theile aus dem alten Irisvorfalle; ihre Abdachungen werden zum grossen Theile durch die zugeschärfte und vorgetriebene Hornhaut gebildet (Fig. 75). Aus diesem Grunde erhebt sich die Ektasie nicht unvermittelt aus der Hornhaut, sondern steigt vom Rande derselben ganz allmälig an, wodurch eben die Kegelform gegeben ist. — Die Iris bleibt beim Staphylom nur dann als selbständiges Gebilde erhalten, wenn wenigstens ein Theil der Pupille frei geblieben ist, durch welche vordere und hintere Kammer miteinander communiciren. Ist dagegen der ganze Pupillarrand eingeheilt (Seclusio pupillae), so entsteht Drucksteigerung; die seichte vordere Kammer, welche anfangs noch vorhanden ist (Fig. 71 und 73 *v*), verschwindet, indem die Iris bis an die Hornhaut vorgedrängt wird (Fig. 74). Dann verwächst die Iris mit der Hornhaut immer inniger und wird in Folge von Atrophie immer dünner, so dass zuletzt fast nur mehr ihr Pigmentblatt als Ueberzug der hinteren Fläche des Staphyloms übrig bleibt (Fig. 75). Es ist daher in solchen Fällen, selbst wenn die Randtheile der Hornhaut noch etwas durchsichtig wären, doch eine Iridektomie technisch nicht mehr ausführbar.

In dem Maasse, als die vordere Kammer seichter ist, wird die hintere Kammer tiefer; bei totalen Staphylomen ist der ganze grosse Raum zwischen Wand des Staphyloms und Linse als hintere Kammer anzusehen (Fig. 72 und 75). Der Ciliarkörper leidet hauptsächlich durch die Drucksteigerung, welche ihn zur Atrophie bringt, besonders wenn sich eine Ektasie der Sclera im Bereiche des Ciliarkörpers entwickelt (Staphyloma ciliare). Ausserdem werden die Ciliarfortsätze zuweilen durch die Zonulafasern sehr stark gezerrt und in die Länge gezogen (Fig. 72 *c*).

Die Linse erleidet bei Staphylomen sehr häufig Veränderungen. Bei totalen Staphylomen fehlt sie oft ganz, weil sie zur Zeit, als eine grosse Perforationsöffnung bestand, durch die Pupille aus dem Auge sich entfernte. Wenn die Linse vorhanden ist, zeigt sie häufig Lageveränderungen dadurch, dass sie in Folge ungleicher Vorbauchung des Staphyloms sich schief gestellt hat. Zuweilen findet man sie stellenweise mit dem Staphylom verwachsen oder sie schlottert bei Be-

Digitized by Illinois College of Optometry

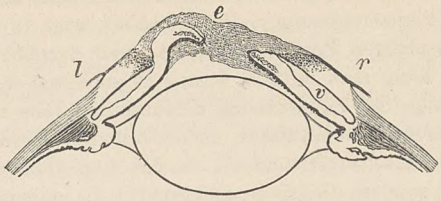

Fig. 73.

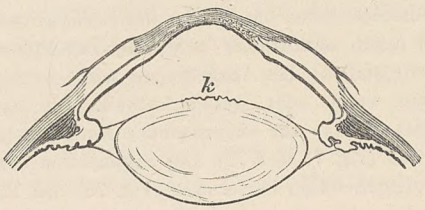

Fig. 74.

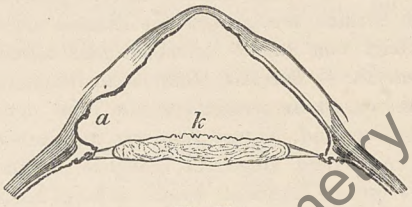

Fig. 75.

Fig. 73—75. Entstehung eines totalen kegelförmigen Staphylomes. Vergr. 3/1.

Fig. 73. Ein grosses Hornhautgeschwür hat die centralen Theile der Hornhaut zerstört. In der Perforationsöffnung liegt die Iris vor, und zwar auf der rechten Seite *r* des Präparates nur mit ihrem Pupillarrande, während sie auf der linken Seite *l* einen wirklichen Vorfall bildet. Eine graue Masse *e*, bestehend aus geronnenem Fibrin, Eiterkörperchen und Detritus, füllt die Perforationsöffnung aus und bedeckt die blossliegende Iris. Die vordere Kammer *v* ist sehr seicht, aber auch die hintere Kammer ist seichter geworden, weil die Linse vorgerückt ist. Diese hat in Folge der Entspannung der Zonula eine stärkere Wölbung angenommen.

Fig. 74. An die Stelle der vorgefallenen Iris ist eine etwas vorgewölbte Narbe getreten, welche dünner ist als die Hornhaut, und in welche der ganze Pupillarrand der Iris eingeheilt ist. In Folge dieser Seclusio pupillae ist die Iris bis an die Hornhaut vorgetrieben, die vordere Kammer verschwunden und die hintere entsprechend tiefer geworden. Die Linse hat ihre normale Form wieder bekommen, zeigt beginnende Trübung der Rindenschichten und Faltung der vorderen Linsenkapsel im Bereiche der ehemaligen Pupille *k*.

Fig. 75. Die in Folge der Seclusio pupillae eingetretene Drucksteigerung hat zu einer gleichmässigen Vortreibung der Randtheile der Hornhaut geführt, welche jetzt die Abhänge der kegelförmigen Vorwölbung bilden und durch keine scharfe Grenze von der centralen Narbe geschieden sind. Auf der rechten Seite der Zeichnung erkennt man noch, mit der Hornhaut verwachsen, die sehr verschmälerte Iris; auf der linken Seite ist von der Iris nur mehr die retinale Pigmentlage vorhanden, welche die hintere Wand des Staphyloms bekleidet. Diese zeigt verschiedene, durch die andauernde Drucksteigerung verursachte Ausbiegungen; die grösste derselben *a*, unmittelbar vor dem Ciliarkörper gelegen, entspricht einem beginnenden Intercalarstaphylom. Die hintere Kammer ist sehr tief, der Ciliarkörper durch Atrophie abgeflacht, die Linse geschrumpft, flach kuchenförmig, mit Kapselverdickung *k*.

Digitized by Google

wegungen des Auges wegen Atrophie der gedehnten Zonula Zinnii. Diese Veränderungen an der Linse begünstigen die Drucksteigerung; aus diesem Grunde entfernt man auch nach Spaltung oder Abtragung des Staphyloms die Linse aus dem Auge. Sehr häufig ist die Linse getrübt, entweder in toto oder nur an ihrem vorderen Pole (vordere Polarcataracta, Fig. 72 *p*). In einzelnen Fällen kann man die Linse stark verkleinert, ja selbst zu einer Membran zusammengeschrumpft finden (Fig. 75).

Durch die Drucksteigerung leiden auch die tiefen Theile des Auges. Es entsteht Excavation des Sehnerven, Atrophie der Netzhaut und Aderhaut, Verflüssigung des Glaskörpers.

In der Regel bildet sich die Drucksteigerung in Folge des Staphyloms ganz allmälig aus. Zuweilen aber entsteht Vorwölbung der Narbe und Drucksteigerung gleichzeitig und auf plötzliche Art, wie das folgende Beispiel erläutern soll: Es hatte Jemand ein Ulcus serpens gehabt, das die Hornhaut im Centrum zerstört hat. Unter angemessener Behandlung ist die vorliegende Iris im Begriffe, in eine flache Narbe sich zu verwandeln. Da klagt der Patient eines Morgens über heftige Schmerzen, die plötzlich im Auge aufgetreten sind. Nach Entfernung des Verbandes findet man das Auge, welches Tags vorher fast reizfrei war, von einer düsteren Ciliarinjection eingenommen. Die Narbe ist jetzt kegelförmig vorgetrieben, die vordere Kammer sehr seicht oder ganz aufgehoben, indem die Iris an die Hornhaut angedrängt ist, welch' letztere matt aussieht. In der Narbe oder in der vorderen Kammer sind kleine Blutaustritte zu sehen. Das Auge ist hart und gegen Berührung sehr empfindlich. Eine äussere Veranlassung für diese plötzliche Veränderung im Heilverlaufe ist in der Regel nicht aufzufinden.

Bei kleinen partiellen Staphylomen, welche so oft allen Heilversuchen trotzen, habe ich günstige Erfolge mit der Transplantation der Hornhaut erzielt. Ich entfernte mit dem Trepan die ektatische Narbe und schnitt dann an den Rändern der Oeffnung die Iris sorgfältig aus, so dass sie nicht mehr mit der Hornhaut in Verbindung war. Dann setzte ich in die Lücke ein gleich grosses Stück Hornhaut von einem eben enucleirten menschlichen Auge ein. Die Einheilung geht in der Regel gut von Statten und wenn das eingeheilte Stück sich auch später trübt, so wird doch der angestrebte Zweck erreicht, nämlich der Ersatz des Staphyloms durch eine flache, nicht mit der Iris verwachsenen Narbe.

2. Keratektasia.

§ 48. Unter Keratektasie verstehen wir eine Vorwölbung der Hornhaut, weche nach Entzündung derselben eintritt, ohne dass es jedoch zur Perforation gekommen wäre. Die Vorwölbung besteht daher hier aus Hornhautgewebe, zum Unterschiede von den Staphylomen, wo sie von Irisgewebe gebildet wird. Von den Ektasien der Hornhaut nicht entzündlichen Ursprunges, dem Keratoconus und Keratoglobus, unterscheidet sich die entzündliche Ektasie dadurch, dass der vorgewölbte Theil der Hornhaut in Folge der Entzündung trüb ist.

Die Entzündung führt die Vorwölbung der Hornhaut durch Verdünnung oder durch Erweichung derselben herbei. Durch Verdünnung

Digitized by Illinois College of Optometry

in jenen Fällen, wo ein Hornhautgeschwür die oberflächlichen Lamellen der Hornhaut zerstört hat, so dass die hinteren Lamellen allein dem intraoculären Drucke nicht mehr Widerstand zu leisten vermögen — Keratektasia ex ulcere (Fig. 76). — Sind sämmtliche Schichten bis auf die Membrana Descemeti zu Grunde gegangen, so entsteht eine Hernie dieser Membran, Keratokele, welche in dieser ektatischen Form vernarben kann. Dieselbe persistirt dann als ein ganz durchsichtiges, über die Oberfläche der Hornhaut emporragendes Bläschen, welches von einem trüben, narbigen Ringe umgeben ist.

Die Ektasie der Hornhaut kann auch durch Erweichung in Folge von Entzündung derselben zu Stande kommen. Hieher gehört die Keratektasia e panno, welche entsteht, wenn ein dicker Pannus

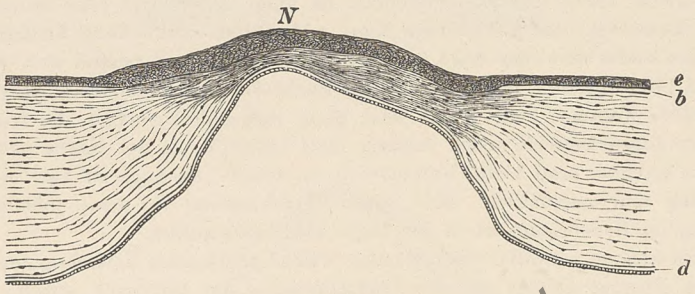

Fig. 76.

Keratektasia ex ulcere. Vergr. 25/1. — Die verdünnte und vorgewölbte Narbe *N* zeichnet sich vor der angrenzenden normalen Hornhaut durch dichteres Gefüge aus. Ueber ihr ist das Epithel *e* verdickt, während die Bowman'sche Membran *b* daselbst fehlt. Dagegen ist die Descemet'sche Membran *d* mit ihrem Epithel durchwegs vorhanden, ein Beweis, dass das Geschwür nicht perforirt hatte.

tiefer in das Hornhautstroma eindringt; ferner die Keratektasie nach Keratitis parenchymatosa. In diesen Fällen ist die Hornhaut im Ganzen in gleichmässiger Weise vorgewölbt, während bei der Keratektasia ex ulcere zumeist nur eine locale Vorbauchung besteht.

Sämmtliche entzündliche Ektasien der Hornhaut haben gemeinschaftlich, dass die Aufhellungsfähigkeit der vorgewölbten Partien sehr gering ist. Dementsprechend wird man die Prognose für das Sehvermögen bei Pannus, bei Ker. parenchymatosa u. s. w. wesentlich ungünstiger stellen müssen, sobald sich Vorwölbung der Hornhaut zeigt. Nebst der Trübung der vorgewölbten Hornhaut kommt noch die veränderte Wölbung und die dadurch veränderte Refraction des Auges in Betracht. — Zuweilen wird die Keratektasie von Drucksteigerung gefolgt.

Die Therapie ist gegen die vollkommen ausgebildete Keratektasie machtlos; sie ist nur von Erfolg begleitet, wenn es sich darum

Digitized by Illinois College of Optometry

handelt, eine im Entstehen begriffene Vorwölbung zu bekämpfen. Die dazu geeigneten Mittel sind: wiederholte Punction der Hornhaut mit darauffolgendem Druckverbande, sowie Iridektomie. Ganz kleine Ektasien, wie z. B. kleine Keratokelen, kann man mit der Spitze des Glüheisens perforiren und dann durch lange fortgesetzten Druckverband zur flachen Vernarbung bringen.

3. Keratoconus.

§ 49. Symptome und Verlauf. Ganz allmälig und ohne entzündliche Erscheinungen beginnt der mittlere Theil der Hornhaut kegelförmig sich vorzuwölben. Dabei ist die Hornhaut anfangs vollständig durchsichtig und die peripheren Theile derselben besitzen ihre normale Krümmung. Man erkennt daher die Vorbauchung des Centrums der Hornhaut, so lange sie noch nicht sehr weit gediehen ist, nur an der Verkleinerung, welche das Spiegelbild der Hornhaut in deren centralen Partien erfährt. Im weiteren Verlaufe der Krankheit nimmt die Vorwölbung des Centrums stetig zu und auch die peripheren Theile der Hornhaut werden in die kegelförmige Vorwölbung einbezogen, so dass man ohne Weiteres — namentlich bei seitlicher Ansicht des Auges — die Kegelform der Hornhaut wahrnimmt. Zuletzt wird die Spitze des Kegels trüb und oberflächlich uneben.

Für den Patienten verräth sich die Krankheit nur durch die Sehstörung. Das Auge wird anscheinend kurzsichtig, so dass alle Gegenstände sehr nahe gebracht werden müssen. Dennoch ist durch sphärische Concavgläser kein vollkommen scharfes Sehen zu erzielen, weil die Wölbung der Hornhaut eben keine kugelförmige, sondern eine kegelförmige (hyperbolische) ist. Durch Auftreten der Trübung an der Spitze des Kegels wird das Sehvermögen natürlich noch weiter herabgesetzt.

Der Keratoconus ist eine seltene Krankheit, welche in der Regel beide Augen befällt. Sie beginnt zumeist zwischen dem 12. und 20. Lebensjahre, entwickelt sich im Laufe der Jahre ganz allmälig zur oben beschriebenen Höhe und kommt endlich, bald früher, bald später, zum Stillstande. Rückbildung der Ektasie wird nicht beobachtet, ebensowenig aber Verschwärung oder Berstung der Hornhaut. Desgleichen kommt es nicht zur Drucksteigerung, welche bei den entzündlichen Ektasien der Hornhaut so häufig sich einstellt.

Die Ursache der Vorwölbung liegt in einer Erweichung der mittleren Theile der Hornhaut, welche in Folge dessen dem intraoculären Drucke nachgeben. Wodurch diese Erweichung hervorgerufen wird, ist nicht bekannt.

Digitized by Illinois College of Optometry

Die Therapie hat bei dieser Krankheit nur geringe Erfolge aufzuweisen. In frischen, noch nicht zu weit gediehenen Fällen kann man versuchen, Stillstand des Processes zu erzielen durch vollkommene Schonung der Augen, allgemein roborirendes Verfahren und lange fortgesetztes Einträufeln eines Mioticums (Eserin oder Pilocarpin). Die dadurch herbeigeführte starke Verengerung der Pupille verringert den Druck in der vorderen Augenkammer und vermindert dadurch die auf der verdünnten Hornhaut ruhende Last; einzelne Fälle sind dadurch zum Stillstande gebracht worden (Arlt). Eine Reihe von Methoden endlich zielt darauf hin, eine widerstandsfähige Narbe an die Stelle der verdünnten Spitze des Kegels zu setzen. Zu diesem Zwecke wird die letztere durch Excision oder Aetzung zerstört. Da die auf solche Weise erzielte Hornhautnarbe gerade vor der Pupille liegt, ist nachher in der Regel eine Verlagerung der Pupille nach der Seite durch Iridektomie erforderlich.

4. Keratoglobus.

§ 50. Beim Keratoglobus ist die Hornhaut im Ganzen grösser als normal. Derselbe bildet nur eine Theilerscheinung der allgemeinen Vergrösserung des Augapfels, welche dem Hydrophthalmus (Buphthalmus) zukommt, weshalb auf die Beschreibung dieser Krankheit verwiesen wird (§ 83).

Von vielen Autoren wird der Ausdruck Staphyloma corneae weiter gefasst und alle Ektasien der Hornhaut damit bezeichnet. Die weitere Eintheilung geschieht dann in der Weise, dass die durchsichtigen Ektasien der Hornhaut, Keratoconus und Keratoglobus, als Staphyloma pellucidum von den Narbenstaphylomen und Keratektasien unterschieden werden.

Beim Keratoconus geht die Ektasirung der Hornhaut mit einer entsprechenden Verdünnung derselben im Bereiche der kegelförmigen Vorwölbung einher. Die Verdünnung kann man dadurch nachweisen, dass die Spitze des Kegels sich leicht mit einer Sonde eindrücken lässt. Ebenso haben anatomische Untersuchungen nachgewiesen, dass die Hornhaut im Centrum bis auf ein Drittel ihrer normalen Dicke reducirt sein kann (Wagner, Hulke). Ein geringer Grad von Keratoconus wird leicht übersehen, da die Hornhaut dabei vollkommen durchsichtig ist. Die Diagnose lässt sich jedoch auch in frühen Stadien aus den Spiegelbildern der Hornhaut machen, besonders, wenn man dazu das Keratoskop von Placido benützt (§ 148). Bei der ophthalmoskopischen Untersuchung erscheint, wenn man mit dem Augenspiegel die Pupille erleuchtet, in dem Roth derselben ein ringförmiger Schatten, der an einer Stelle besonders dunkel ist; diese Stelle wandert bei Bewegungen des Spiegels. — Bei den hohen Graden von Keratoconus, wo bereits die Spitze getrübt ist, ist die Unterscheidung von einer Keratektasie nach einem centralen Hornhautgeschwüre oft recht schwierig. Man muss dann das Verhalten des anderen Auges in Rücksicht ziehen. Bei Keratoconus findet man fast immer

Digitized by Illinois College of Optometry

auch das zweite Auge erkrankt, wenn auch gewöhnlich nicht in demselben Grade, während eine centrale Keratektasie nur durch einen seltenen Zufall auf beiden Augen zugleich vorhanden sein könnte.

Der Keratoconus befällt das weibliche Geschlecht häufiger als das männliche. Die davon Betroffenen sehen nicht blos geradeaus schlechter, sondern sind auch im indirecten Sehen gestört, indem die Strahlen, welche durch die Seiten des Kegels in das Auge fallen, besonders unregelmässig gebrochen werden. Die Folge davon ist die schlechte Orientirung beim Herumgehen, wie sie bei einfacher Myopie, selbst sehr hohen Grades, nicht vorhanden ist (Arlt). — Eine mässige Verbesserung des Sehens kann zumeist durch starke sphärische Concavgläser allein oder combinirt mit concaven Cylindergläsern erzielt werden. In manchen Fällen leisten die von Raehlmann angegebenen hyperbolisch geschliffenen Gläser gute Dienste. Bei diesen muss der Patient genau entlang der optischen Axe des Glases hindurchsehen, um deutlich zu sehen; sie sind daher für den bewegten Blick, also für das Herumgehen, nicht verwendbar. Das Gleiche gilt von der stenopäischen Lücke, welche, vom Patienten selbst mit der Hand knapp vor das Auge gehalten, demselben das Erkennen kleiner Gegenstände (feiner Druckschrift) erleichtert.

Geschwülste der Hornhaut. Geschwülste, welche sich primär in der Hornhaut entwickeln, gehören zu den grössten Seltenheiten. Man hat einzelne Fälle von primärem Papillom, Fibrom, Myxom und Sarkom der Cornea veröffentlicht. Die Carcinome und Sarkome, welche nicht selten auf der Hornhaut beobachtet werden, haben ihren Ursprung nicht in dieser, sondern in der angrenzenden Bindehaut, und zwar zumeist im Limbus conjunctivae, genommen. Diese Geschwülste sind bereits bei den Bindehautkrankheiten abgehandelt worden, desgleichen auch das Dermoid, eine angeborene Geschwulstform, welche zum Theile auf der Hornhaut, zum Theile in der Bindehaut sitzt.

Digitized by Illinois College of Optometry

III. Capitel.

Krankheiten der Sclera.

Anatomie.

§ 51. Die Lederhaut oder Sclera*) bildet zusammen mit der Hornhaut die fibröse Hülle des Bulbus, dessen Gestalt ungefähr die einer Kugel ist, welche, entsprechend der Hornhautbasis, eine Einschnürung besitzt. Der durchschnittliche Durchmesser dieser Kugel (Länge der Augenaxe) beträgt 24 mm. Die Sclera ist am dicksten im hinteren Abschnitte des Augapfels, wo sie einen Dickendurchmesser von ungefähr 1 mm besitzt. Nach vorne nimmt sie allmälig an Dicke ab, um im vordersten Abschnitte wieder etwas dicker zu werden, weil dort die Sehnen der geraden Augenmuskeln mit ihr verschmelzen und sie verstärken.

Der histologische Bau der Sclera ist demjenigen der Hornhaut sehr ähnlich. Die Sclera besteht aus feinen Bindegewebsfibrillen und elastischen Fasern, welche zu Bündeln vereinigt sind. Dieselben verlaufen im Allgemeinen in zweierlei Richtung: einerseits von vorne nach rückwärts (meridionale Fasern), andererseits concentrisch mit dem Hornhautrande (circuläre oder äquatoriale Fasern). Zwischen den Bündeln befinden sich Saftlücken, welche theilweise von flachen Zellen ausgekleidet sind, analog dem Saftlückensystem und den Hornhautkörperchen der Hornhaut. Die Gewebe der Sclera und der Hornhaut sind demnach einander sehr ähnlich und gehen auch am Hornhautrande ohne scharfe Grenzen in einander über. Sie unterscheiden sich hauptsächlich dadurch von einander, dass die Anordnung der Faserbündel in der Hornhaut viel regelmässiger ist als in der Sclera.

Die Sclera enthält auch verzweigte Pigmentzellen, welche zumeist nur in den tiefen Lagen derselben zu treffen sind, sowie längs der Gefässe und Nerven, welche die Sclera durchsetzen. Am lebenden Auge nimmt man das Pigment oft dort wahr, wo die vorderen Ciliarvenen aus der Sclera emportauchen, indem diese Stellen als kleine braune Pünktchen auf der weissen Sclera hervortreten. Zuweilen findet man an menschlichen Augen grössere, schiefergraue oder leicht violette Flecken auf der Sclera in Folge einer abnormen Pigmentirung derselben, wie dies bei vielen Thieren die Regel ist. — Wenn die Sclera dünn ist, sieht man das Pigment der darunter liegenden Uvea dunkel

*) σκληρός, hart.

Digitized by Illinois College of Optometry

hindurchscheinen. In diesem Falle, der sich namentlich bei Kindern findet, hat das Weisse des Auges einen Stich in's Bläuliche, gleich dünnem weissen Porzellan.

Die Sclera wird von den Gefässen und Nerven durchsetzt, welche in das Augeninnere eindringen, besitzt aber selbst sehr wenig Gefässe. Dagegen sind reichliche Gefässe in dem sogenannten episcleralen Gewebe enthalten, jenem lockeren Bindegewebe, welches im vorderen Abschnitte die Bindehaut an die Sclera befestigt. — Im hinteren Abschnitte des Auges tritt der Sehnerv durch die Sclera hindurch. Dieselbe scheint hier ein Loch für den Durchtritt des Nerven zu haben (Foramen sclerae). Thatsächlich aber setzen sich die inneren Schichten der Sclera als Lamina cribrosa durch das Foramen sclerae hindurch fort (Fig. 10; Genaueres siehe § 100).

I. Entzündung der Sclera.

§ 52. Die Entzündung der Sclera (Scleritis), welche zu den selteneren Erkrankungen des Auges gehört, befällt stets nur den vorderen Abschnitt der Sclera, welcher zwischen dem Aequator des Bulbus und dem Hornhautrande liegt. Sie betrifft bald nur die oberflächlichen, bald auch die tiefen Schichten der Sclera. Im ersten Falle verläuft die Krankheit ohne dauernden Nachtheil für das Auge, im zweiten Falle aber wird sie dem Sehvermögen gefährlich, indem die Entzündung von der Sclera auf die anderen Membranen des Auges übergreift. Es ist daher von praktischer Wichtigkeit, zwischen einer oberflächlichen und tiefen Form der Krankheit (Episcleritis und Scleritis der Autoren) zu unterscheiden.

a) Oberflächliche Form der Scleritis (Episcleritis).

Diese Form tritt als herdförmige Entzündung auf, indem in der Sclera ein umschriebener entzündlicher Knoten sich bildet. Die Sclera ist an der erkrankten Stelle durch Einlagerung von Exsudat buckelförmig emporgewölbt, so dass man hier einen bald flacheren, bald steileren Hügel findet, der Linsengrösse und darüber erreichen kann. Derselbe ist von violetten, weil tiefliegenden (episcleralen) Gefässen durchzogen und sitzt auf der Sclera unverschieblich fest, während die Bindehaut über demselben wohl injicirt, aber frei verschieblich ist. Der Knoten fühlt sich hart an, und ist zuweilen auf Berührung sehr empfindlich. Abgesehen von der Stelle des Knotens, kann das Auge vollkommen frei von Injection sein. Die subjectiven Beschwerden sind sehr verschieden; manchmal ist die Krankheit nur mit geringer Be-

Digitized by Illinois College of Optometry

lästigung für den Patienten verbunden, während in anderen Fällen sehr heftige Schmerzen vorhanden sind, welche dem Patienten durch längere Zeit den Schlaf rauben.

Im weiteren Verlaufe der Krankheit kommt es niemals zum Zerfalle und zur Ulceration der Knoten, vielmehr verschwinden dieselben stets wieder durch Resorption. Nachdem die Entzündung durch einige Wochen auf ihrem Höhepunkte gestanden, flacht sich der Knoten allmälig ab, wird blässer und verschwindet endlich vollständig, nachdem er im Ganzen 4—8 Wochen bestanden hatte. Er hinterlässt zuweilen keine Spur; häufiger aber bleibt dort, wo er sass, eine schiefergrau gefärbte Stelle zurück, an welcher die Sclera etwas vertieft erscheint und wo die Bindehaut fester der Sclera anhaftet — Narbe in der Sclera. Sonst trägt das Auge keinen Schaden von der Entzündung davon.

Die Scleritis hat die Eigenthümlichkeit, gerne zu recidiviren. Es kann bei einem oder zwei Anfällen bleiben, oder es können Jahre zwischen den einzelnen Anfällen liegen; in anderen Fällen aber ist kaum der erste Knoten verschwunden — oder selbst noch früher — so tritt ein zweiter an einer anderen Stelle der Sclera auf. Zuweilen hört die Krankheit nicht eher auf, als bis nach und nach im ganzen Umkreise der Hornhaut Knoten aufgetreten sind und man zuletzt rings um die Hornhaut eine grau verfärbte Zone sieht. Dann hat sich die Krankheit erschöpft, indem an einer Stelle, wo einmal ein Knoten sass, in der Regel ein neuer Knoten sich nicht mehr entwickelt. Bis es aber so weit gekommen ist, können mehrere Jahre vergehen, während welcher der Patient mit kurzen Unterbrechungen von Entzündungen geplagt ist. Dazu kommt noch, dass die Krankheit sehr häufig beide Augen befällt. Die Prognose der oberflächlichen Form der Scleritis ist daher in Bezug auf die Dauer der Krankheit ungünstig, während sie bezüglich des Ausganges günstig gestellt werden kann, indem die Sehtüchtigkeit des Auges auch bei langer Dauer des Processes keine Einbusse erleidet.

Die oberflächliche Scleritis kommt in der Regel nur bei Erwachsenen und namentlich bei älteren Leuten vor. In einigen Fällen scheint sie mit rheumatischen oder gichtischen Erkrankungen zusammenzuhängen, in anderen ist ihr Ursprung dunkel. Die Therapie ist ziemlich ohnmächtig gegen sie. Man vermag die Beschwerden zu lindern und die Rückbildung der Knoten etwas zu beschleunigen, ohne dass man im Stande wäre, den Recidiven vorzubeugen. Man gibt innerlich Natron salicylicum, zuweilen auch Colchicin; ausserdem empfehlen

Digitized by Illinois College of Optometry

sich Schwitzcuren, ableitende Mittel in Form von leicht abführenden Mineralwässern, Jodkali u. s. w. Local kann man durch Massage des Knotens eine schnellere Rückbildung desselben herbeizuführen trachten (Pagenstecher). Man bringt etwas Fett, sei es rein oder als gelbe Präcipitatsalbe, in den Bindehautsack und reibt und drückt dann durch das Lid hindurch mittelst des Fingers den Knoten, den man durch das Lid durchfühlt. Wenn die Krankheit mit heftigen Schmerzen einhergeht, kann man feuchtwarme Ueberschläge, Atropin und locale Blutentziehungen (6—10 Stück Blutegel an die Schläfe gesetzt) nebst der Massage anwenden; letztere ist übrigens in diesem Falle wegen zu grosser Schmerzhaftigkeit des Knotens oft nicht ausführbar. Man hat in solchen Fällen auch Application des constanten Stromes auf den Knoten mittelst einer kleinen Elektrode (Reuss) oder Scarificationen des Knotens (Adamück) empfohlen.

b) Tiefe Form der Scleritis.

Auch bei dieser Form besteht eine Anschwellung der Sclera, welche entweder in Gestalt einzelner Hügel auftritt, häufiger aber nicht so scharf umschrieben ist. Im letzteren Falle ist die Sclera in grösserer Ausdehnung, zuweilen rings um die Hornhaut, bläulich-roth injicirt und mehr gleichmässig, nicht hügelig geschwellt. Später nimmt die Sclera hier oft eine eigenthümliche blassviolette Farbe und durchscheinende Beschaffenheit, wie feines Porzellan, an. — Vor Allem aber unterscheidet sich die tiefe von der oberflächlichen Form durch den Verlauf der Entzündung und durch das Uebergreifen derselben auf andere Theile des Auges.

Die Entzündung in der Sclera führt auch hier nicht zum Zerfalle der Entzündungsproducte, sondern zur Rückbildung durch Resorption mit Hinterlassung einer dunkelgefärbten Narbe. Zugleich hat aber die Sclera dort, wo sie entzündet gewesen ist, eine solche Verminderung ihrer Festigkeit erfahren, dass sie dem intraoculären Druck nicht mehr Widerstand leisten kann, auch wenn derselbe das normale Maass nicht übersteigt. Es kommt daher zur Ektasie der erkrankten Stelle. Dieselbe tritt in zweifacher Form auf, entweder als einfache Ausdehnung in der Fläche oder als buckelförmige Vortreibung der Sclera. Im ersten Falle verbreitert sich die ganze, durch die Scleritis grau verfärbte Zone der Sclera, welche die Hornhaut umgibt, immer mehr und mehr. Die Hornhaut rückt in Folge dessen sammt dem angrenzenden Theile der Sclera weiter nach vorne, so dass der Augapfel sich in sagittaler

Digitized by Illinois College of Optometry

Richtung verlängert und birnförmig wird. — Im zweiten Falle kommt es dagegen zu einer umschriebenen Vorwölbung der verdünnten Stellen über das Niveau der gesunden Sclera, so dass man rings um die Hornhaut eine Anzahl von Buckeln sich erheben sieht, welche in Folge ihrer dünnen Wandung dunkel durchscheinend sind. Da dieselben der Gegend des Ciliarkörpers angehören, werden sie als Ciliarstaphylome bezeichnet (siehe § 55).

Die Complicationen seitens der übrigen Theile des Auges sind gleichfalls eine Eigenthümlichkeit der tiefen Form der Scleritis. Sie betreffen die Hornhaut, sowie die Uvea. In der Hornhaut entstehen tief liegende Infiltrate, welche nicht eitrig zerfallen, sondern unter Zurücklassung einer dauernden Trübung sich wieder resorbiren — sclerosirende Keratitis (siehe Seite 219). An der Iris finden wir die Zeichen der Iritis, und zwar hauptsächlich hintere Synechien und selbst Seclusio pupillae, aber niemals Hypopyon. In der Chorioidea befällt die Entzündung vornehmlich den vordersten Antheil und beeinträchtigt namentlich durch die begleitenden Glaskörpertrübungen das Sehvermögen. Es leiden somit bei dieser Form der Scleritis fast sämmtliche Theile des Auges, weshalb sie viel gefährlicher als die oberflächliche Form ist.

Die tiefe Scleritis befällt fast immer beide Augen und zieht sich, da die Therapie nicht im Stande ist, ihr Stillstand zu gebieten, durch Jahre hin. Sie führt zu dichten Hornhauttrübungen, zu Seclusio pupillae mit ihren schädlichen Folgen, zu Trübungen der Linse und des Glaskörpers, zu hochgradiger Myopie in Folge der Axenverlängerung des Auges, endlich zu Drucksteigerung in Folge der Ektasie der Sclera. Die Krankheit endigt daher stets mit schwerer Schädigung oder selbst mit vollkommenem Verluste des Sehvermögens.

Die tiefe Form befällt im Gegensatze zur oberflächlichen hauptsächlich jüngere Individuen (jedoch keine Kinder). Man findet sie oft zusammen mit den Zeichen der Scrofulose, der Tuberculose oder der hereditären Syphilis. Beim weiblichen Geschlechte, welches häufiger als das männliche von dieser Krankheit befallen wird, scheinen Störungen in der Menstruation zu derselben Veranlassung zu geben.

Die Therapie vermag sehr wenig gegen die tiefe Scleritis. Sie muss vor Allem eine der Krankheit etwa zu Grunde liegende constitutionelle Erkrankung durch diätetische und medicamentöse Mittel bekämpfen, wobei namentlich jodhaltige Medicamente (Jodkali, Jodeisen, jodhaltige Mineralwässer) oder bei Störungen in der Menstruation Eisenpräparate zur Anwendung kommen. Am Auge selbst müssen die Ent-

Digitized by Illinois College of Optometry

zündungen der Hornhaut und Iris auf die entsprechende Weise behandelt werden. Im weiteren Verlaufe der Erkrankung wird häufig die Iridektomie nöthig, sei es aus optischen Gründen, um die Pupille hinter den noch durchsichtig gebliebenen Theil der Hornhaut zu verlegen, sei es, um der Drucksteigerung vorzubeugen, welche durch Seclusio pupillae oder durch Ektasien der Sclera hervorgerufen wird. Die Iridektomie soll jedoch, wenn möglich, erst nach Ablauf aller entzündlichen Erscheinungen vorgenommen werden.

Die oberflächliche und die tiefe Form der Scleritis sind durchaus nicht scharf von einander geschieden, sondern zeigen mannigfache Uebergänge. Wir können ja überhaupt am lebenden Auge nicht sehen, wie tief die Entzündung in die Sclera eindringt. Wenn wir von der tiefen Form annehmen, dass die Entzündung weiter in die Tiefe greife, so haben wir keine directen Beweise dafür; wir erschliessen dies vielmehr nur indirect aus der nachfolgenden Verdünnung der Sclera und aus dem Uebergreifen der Entzündung auf die unterliegende Uvea. Manche Autoren nehmen geradezu an, dass bei dieser Form der eigentliche Ausgangspunkt der Entzündung in der Uvea liege und benennen sie als Sclerochorioiditis oder Uveoscleritis. — In einem Falle tiefer Scleritis, den Herr Dr. Kostenitsch an meiner Klinik untersuchte, entsprach den äusserlich sichtbaren Knoten eine sehr dichte Infiltration mit Rundzellen, welche hauptsächlich die mittleren Schichten der Sclera einnahm (Fig. 77); von diesen Herden aus erstreckte sich die Infiltration theils nach vorne in die Hornhaut (sclerosirende Keratitis), theils nach rückwärts in den Ciliarkörper und die Iris.

Die Scleritis ist in den ausgeprägten Fällen eine sehr charakteristische und leicht zu erkennende Krankheit. Schwierig wird die Diagnose zuweilen in leichten, abortiv verlaufenden Fällen. So könnte z. B. ein scleritischer Knoten, wenn er klein ist und besonders nahe dem Hornhautrande sitzt, für eine Efflorescenz der Conjunctivitis eczematosa gehalten werden. Als unterscheidende Merkmale sind zu beachten, dass der scleritische Knoten nie im Limbus selbst liegt, ferner dass er nicht in der Bindehaut, sondern unter derselben sitzt, so dass diese über ihm verschoben werden kann. Endlich wird der weitere Verlauf die Diagnose bald klären, indem der eczematöse Knoten durch oberflächlichen Zerfall in ein Bindehautgeschwür sich verwandelt, was beim scleritischen Knoten niemals vorkommt. — Bei Keratitis parenchymatosa findet man zuweilen gleichzeitig eine leichte, diffus ausgebreitete Scleritis um die Hornhaut herum. In Folge von Lues werden zuweilen auch einzelne Knoten in der Sclera beobachtet, doch kommt es gewöhnlich nicht zur typischen recidivirenden Scleritis. — In manchen Fällen diffuser tiefer Scleritis entstehen in der entzündeten Zone stecknadelkopfgrosse, harte, weissliche Knötchen, welche unter der Bindehaut liegen, meist alle ziemlich in derselben Entfernung vom Hornhautrande. Man könnte sie für Tuberkelknötchen halten, was sie aber nicht sind; auch verschwinden sie wieder, ohne zu zerfallen.

Unter Episcleritis periodica fugax (Subconjunctivitis nach v. Graefe) versteht man eine Entzündung des gefässreichen episcleralen Gewebes, welche sich durch ihre Flüchtigkeit sowie durch ihre Neigung zu Recidiven auszeichnet. Dieselben treten oft mit ziemlicher Regelmässigkeit in Zwischenräumen von einigen Wochen bis Monaten auf und können sich jahrelang wiederholen. Der einzelne

Digitized by Illinois College of Optometry

Anfall betrifft bald ein, bald beide Augen. Das erkrankte Auge zeigt starke Röthung und ödematöse Schwellung des episcleralen Gewebes und der darüber liegenden Bindehaut. Oft ist die Entzündung partiell, indem sie sich auf einen Theil des vorderen Bulbusabschnittes beschränkt oder in einem Quadranten desselben beginnt

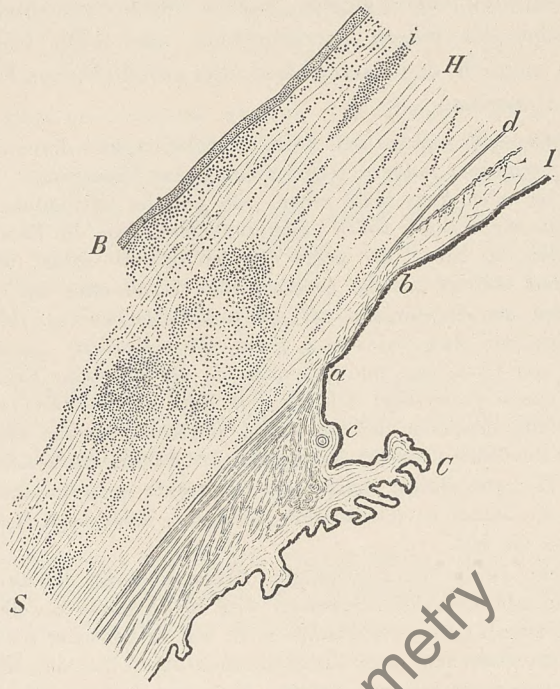

Fig. 77.

Tiefe Scleritis. Schnitt durch die Ciliarkörpergegend des Bulbus eines 24jährigen Mädchens. Vergr. 24/1. — Die Bindehaut ***B***, welche bei der Enucleation nahe dem Limbus abgeschnitten worden war, ist ziemlich stark infiltrirt. In der darunter liegenden Sclera ***S*** finden sich zahlreiche schmale Züge von Rundzellen, welche besonders die Blutgefässe begleiten, und ausserdem ein grosser, unregelmässig gestalteter Infiltrationsherd, welcher fast die ganze Dicke der Sclera einnimmt. Der hintere Theil des Herdes zeigt die stärkste Anhäufung von Zellen; im vorderen Theile desselben liegen die Zellen am dichtesten entlang jenem Rande, welcher nach der Hornhaut sieht, als ob das Infiltrat in diese sich vorschieben wollte. Die Hornhaut ***H*** ist in ihren vorderen Schichten von einem grösseren Infiltrate ***i*** eingenommen (sclerosirende Keratitis). In den hinteren Schichten sind Zellenzüge bemerkbar, welche die in der Tiefe liegenden, neugebildeten Gefässe begleiten; diese streben aus den tiefen Schichten nach den mittleren empor. Der Ciliarkörper ***C*** und die Iris ***I*** sind atrophisch. An ersterem sind namentlich die Ciliarfortsätze sehr verkleinert; am vorderen Rande des Ciliarmuskels ist der Querschnitt des Circulus arteriosus iridis major ***c*** kenntlich. Auch die Iris ist verdünnt, am meisten in ihrem peripheren Theile, welcher in der Ausdehnung ***a b*** der hinteren Hornhautwand anliegt und fest mit ihr verwachsen ist. Die Descemet'sche Membran ***d*** und das Lumen des Schlemm'schen Canales sind daher an dieser Stelle nicht mehr aufzufinden. Die periphere Anwachsung der Iris entspricht der Drucksteigerung, welche im lebenden Auge bestand.

und von da weiter wandert. Bei schweren Anfällen ist Verengerung der Pupille und Krampf des Ciliarmuskels (vorübergehende Myopie) vorhanden. Die Schmerzen sind bald gering, bald ziemlich heftig. Gewöhnlich ist nach wenigen Tagen die Entzündung abgelaufen und das Auge wieder normal. Die Krankheit ist daher ungefährlich, aber wegen der häufigen Recidiven sehr lästig. Sie ist im Ganzen

Digitized by University of Illinois Ophthalmology

selten und betrifft gewöhnlich Personen im mittleren Lebensalter, bald ohne bekannte Ursache, bald in Folge rheumatischer oder gichtischer Anlage. Chinin, salicylsaures Natron sowie eine gegen uratische Diathese gerichtete Behandlung erweisen sich nützlich; manche Fälle trotzen aber jeder Behandlung.

II. Verletzungen der Sclera.

§ 53. *Perforirende Bulbuswunden.* Dieselben Arten von Verletzung, welche wir bezüglich der Bindehaut und Hornhaut kennen gelernt haben, können auch die Sclera treffen. Die erste Frage, welche man bei der Beurtheilung einer Verletzung sich stellen muss, ist, ob durch die Verletzung eine Perforation der Augenhüllen gesetzt worden ist oder nicht. Jede perforirende Verletzung ist an und für sich als eine schwere anzusehen, weil mit der Perforation die Möglichkeit einer Infection des Augeninnern gegeben ist; diese aber führt gewöhnlich zu einer schweren, für das Auge höchst verderblichen Entzündung. Dies gilt für die perforirenden Wunden der Hornhaut ebenso, wie für die Sclera, weshalb das in den folgenden Zeilen Gesagte auf beide seine Anwendung findet.

Die wichtigsten Symptome einer vorhandenen Perforation sind:

a) Die Herabsetzung des intraoculären Druckes. Dieses Symptom ist besonders werthvoll bei kleinen Wunden in der Sclera, welche von der blutunterlaufenen Bindehaut bedeckt und daher der Inspection nicht direct zugänglich sind. Die Herabsetzung der Spannung besteht natürlich nur so lange, als die Wunde offen ist.

b) Hat die Perforation im Bereiche der vorderen Kammer stattgefunden, so ist diese seichter oder ganz aufgehoben, so lange die Wunde sich nicht geschlossen hat.

c) Bei etwas grösseren Wunden verräth der Vorfall der unterliegenden Gebilde die vorhandene Perforation. Am häufigsten ist es die Uvea, welche als dunkel pigmentirte Masse aus der Wunde sich hervordrängt. Je nach der Lage der Wunde gehört das vorgefallene Stück der Iris, dem Ciliarkörper oder der Aderhaut an. Bei Durchtrennung der beiden letzteren findet man oft etwas Glaskörper aus der Wunde heraushängen. — Sehr häufig sind Blutaustritte in das Innere des Auges, welche übrigens auch bei nicht perforirenden Contusionen des Auges oft vorkommen. Das in die vordere Kammer ergossene Blut senkt sich bald nach geschehener Verletzung zu Boden, so dass es, ähnlich dem Hypopyon, den untersten Theil der Kammer ausfüllt und nach oben mit einer horizontalen Linie sich abgrenzt — Hyphaema*).

*) Von ὑπό und αἷμα, Blut.

Digitized by Illinois College of Optometry

Das Blut im Glaskörper verräth sich oft durch einen röthlichen Reflex aus der Pupille — Haemophthalmus.

Die perforirenden Wunden der Sclera können Schnitt-, Stich- oder Risswunden sein. Zu den ersten beiden gehören nebst den absichtlich gesetzten Operationswunden alle jene, welche durch das Eindringen spitzer oder scharfkantiger Fremdkörper entstehen. Die gerissenen Wunden sind die Folge einer Berstung der Sclera (Ruptura sclerae). Dieselbe wird durch Einwirkung einer stumpfen Gewalt auf das Auge — Contusion — hervorgebracht, z. B. durch einen Schlag mit der Faust oder mit einem Stocke, durch Steinwurf, durch Anfliegen grösserer Stücke Holz oder Metall, durch Stoss mit dem Horn einer Kuh (bei Landleuten nicht selten), durch Anstossen des Auges an eine vorspringende Ecke u. s. w. Der Riss der Sclera ist stets ziemlich lang, bogenförmig und liegt ganz nahe dem Hornhautrande, mit dem er concentrisch verläuft. Die meisten Rupturen werden am inneren oberen Rande der Hornhaut beobachtet. — In der Regel ist es mit der Zerreissung der Sclera allein nicht abgethan, sondern es wird auch ein Theil des Augeninhaltes, vor Allem die Linse, aus dem Auge herausgeschleudert; zuweilen sieht man auch den Glaskörper aus der Wunde heraushängen. Die Iris scheint entsprechend der Ruptur zu fehlen und das Auge gewährt oft den Anschein, als ob durch Iridektomie das betreffende Stück der Iris entfernt worden wäre (siehe § 73). Häufig bleibt die Bindehaut, Dank ihrer grossen Dehnbarkeit, über der zerrissenen Sclera unversehrt. Man findet dann zuweilen die aus dem Auge herausgetriebene Linse unter der Bindehaut liegend (Fig. 79).

Der Krankheitsverlauf nach einer perforirenden Verletzung gestaltet sich verschieden, je nachdem ein Fremdkörper im Auge zurückgeblieben ist oder nicht. Wir wollen zuerst annehmen, es sei kein Fremdkörper zurückgeblieben. Dann kommt nur die Heilung der Wunde an und für sich in Betracht. Für diese ist es maassgebend, ob die Verletzung von Infection der Wunde gefolgt war oder nicht, denn davon hängt es ab, ob die Heilung mit oder ohne Entzündung vor sich geht.

a) Heilung ohne Entzündung ist nur bei reinen, nicht inficirten Wunden zu erwarten. Die günstigsten Bedingungen bieten die reinen Schnitt- oder Stichwunden dar, wie sie z. B. durch Operationen gesetzt werden, wo gleichzeitig dafür gesorgt wird, dass kein fremdes Gewebe, wie Uvea oder Glaskörper, sich in die Wunde hineinlegt. Aber auch wenn dies der Fall wäre, ist Heilung ohne Entzündung noch immer möglich, wenn auch die Wundränder sich nicht unmittelbar mit einander vereinigen können, da sie sich nicht berühren.

Digitized by Illinois College of Optometry

Das zwischen sie gelagerte Gewebe der Uvea oder des Glaskörpers verwächst mit dem Narbengewebe und nimmt so an dem definitiven Verschlusse der Wunde Antheil. Freilich bleibt es dann für immer an der Narbe fixirt, was oft in späterer Zeit schlimme Folgen nach sich zieht. Auf dieselbe Weise, d. h. durch Interposition eines Narbengewebes zwischen die Wundränder, und ohne Entzündung können auch gerissene Wunden, wie sie z. B. nach Berstung der Sclera entstehen, heilen, so dass das Auge sehfähig bleibt. — Bei Scleralwunden, welche nahe dem Hornhautrande sich befinden, beobachtet man öfter unvollständigen Verschluss, indem zwar die Bindehaut über der Scleralwunde wieder zusammenwächst, aber diese selbst in gewisser Ausdehnung klaffend bleibt. Dies wird gewöhnlich dadurch veranlasst, dass sich Iris oder Linsenkapsel in die Wunde gelegt hat und dadurch die unmittelbare Berührung der Wundlippen verhindert. Durch die Lücke sickert beständig Kammerwasser unter die Bindehaut, welche entweder in der Gegend der Narbe ödematös ist oder zu einem umschriebenen, cystenartigen Bläschen emporgewölbt wird (Fig. 78 *h*). Man bezeichnet diesen Zustand nach v. Graefe als cystoide Vernarbung (siehe Seite 139). Dieselbe wird vorzüglich nach Operationen (Extraction des Staars und Iridektomie) beobachtet.

b) Die perforirenden Wunden der Sclera sind von heftiger Entzündung gefolgt, wenn eine Infection der Wunde oder des Augeninnern stattgefunden hat. Die Infection geschieht entweder durch den verletzenden Körper selbst, indem derselbe beschmutzt und Träger infectiöser Keime ist, oder nachträglich, indem die Oeffnung in den Bulbushüllen eine Eingangspforte für die Einwanderung von Keimen, namentlich aus dem Bindehautsacke her, bildet. Das Augeninnere ist für die Infection ungemein empfänglich, indem es offenbar einen guten Nährboden für Spaltpilze verschiedener Art abgibt. — Die Entzündung betrifft hauptsächlich die Uvea. In den acutesten Fällen handelt es sich um eine eitrige Entzündung derselben, welche zur Vereiterung des ganzen Auges führt — Panophthalmitis. In den weniger heftigen Fällen kommt es zur plastischen Iridocyclitis, d. h. die Entzündung der Iris und des Ciliarkörpers liefert ein Exsudat, welches sich später zu Pseudomembranen organisirt. Das Auge ist auch in diesem Falle meist verloren, nur geht es nicht auf so stürmische Weise zu Grunde, wie bei der Panophthalmitis, sondern durch langwierige Entzündung. Die sich organisirenden Exsudate schrumpfen und bringen dadurch den Bulbus allmälig zur Verkleinerung — Atrophia bulbi. Dieser Ausgang einer Verletzung ist für den Patienten noch gefährlicher als der in

Digitized by Illinois College of Optometry

Panophthalmitis, indem im ersteren Falle sehr häufig sympathische Entzündung des anderen Auges auftritt, was bei Panophthalmitis nicht der Fall ist.

Fremdkörper im Auge. Die Gegenwart eines Fremdkörpers im Augeninnern macht jede Verletzung, sei sie sonst auch noch so unbedeutend, zu einer schweren, welche in den meisten Fällen den Untergang des Auges nach sich zieht. Wir müssen uns daher bei jeder perforirenden Verletzung sofort die Frage stellen, ob ein Fremdkörper

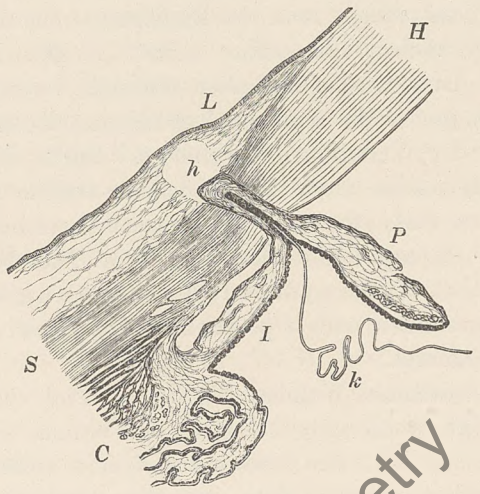

Fig. 78.

Einheilung der Iris mit cystoider Vernarbung nach Extraction einer Cataracta senilis mittelst des Graefe'schen peripheren Linearschnittes. Vergr. 13:1. — Der Extractionsschnitt halbirt die Grenze zwischen Sclera *S* und Hornhaut *H*, so dass er mit seiner vorderen Hälfte in der Sclera, mit seiner hinteren in der Hornhaut liegt. Die Wundränder haben sich wegen der Zwischenlagerung der Iris *I* nicht mit einander vereinigt, ja der Wundcanal erstreckt sich in Form eines Hohlraumes *h* noch in das Gewebe der Bindehaut am Limbus *L* hinein. Die Wunde wird daher nach aussen nur durch eine dünne Schichte von Bindehaut geschlossen, welche in Folge des darunter befindlichen Hohlraumes wie ein Bläschen aussieht. Durch die Einklemmung ist die Iris innerhalb des Wundcanales zu einer Falte verdoppelt, deren Umbiegungsstelle der äusseren Oberfläche der Sclera entspricht. Peripher von der Stelle der Einheilung zieht die Iris geradlinig ausgespannt zum Ciliarkörper *C* hin, wodurch die vordere Kammer hier zu einer schmalen Spalte verengert ist, doch ist die Kammerbucht offen geblieben. Central von der Narbe ragt der Pupillartheil der Iris *P* frei in die vordere Kammer hinein. Er lässt an seiner vorderen Fläche den Eingang in eine Krypte, nahe seiner hinteren den Querschnitt des Sphincter pupillae erkennen. Nebst der Iris zieht auch die vielfach gefaltete Linsenkapsel *k* zur Narbe hin und ist in dieselbe eingewachsen.

im Auge zurückgeblieben sei oder nicht. In den meisten Fällen ergibt schon die Anamnese gewichtige Anhaltspunkte. Wenn sich z. B. Jemand mit einer Scheere in's Auge gestochen hat, wird man wohl keinen Fremdkörper in demselben vermuthen; umgekehrt ist bei einem Menschen, der durch Explosion eines Zündhütchens, beim Hämmern des Eisens u. s. w. eine perforirende Verletzung des Auges davon ge-

Digitized by Illinois College of Optometry

tragen hat, die Gegenwart eines Fremdkörpers in demselben höchst wahrscheinlich. — Die Beschaffenheit der Fremdkörper, welche in Frage kommen, ist ausserordentlich verschieden. Am häufigsten handelt es sich um feine Splitter, deren Spitzen und scharfe Kanten es ihnen möglich machen, die Sclera zu durchdringen. Hieher gehören vor Allem Metallsplitter, Glassplitter, Steinfragmente, seltener Holzstückchen u. s. w. Der Fremdkörper kann in jedem Theile des Auges sitzen; er kann selbst, wenn er hinreichende Flugkraft besitzt, nach Durchsetzung des ganzen Augapfels die Sclera an der entgegengesetzten Seite abermals durchbohren und in die Gewebe der Orbita eindringen. Die genaue Bestimmung des Ortes, an welchem sich der Fremdkörper innerhalb des Auges befindet, ist meist mit grossen Schwierigkeiten verbunden. Den Fremdkörper direct zu sehen, gelingt in der Regel nur in der ersten Zeit nach der Verletzung, obwohl auch da oft durch Blutergüsse der Einblick in das Augeninnere unmöglich gemacht wird. Später ist dies in noch höherem Grade der Fall durch die Trübung der Medien, welche sich bald einstellt, sowie durch Exsudate, welche den Fremdkörper einhüllen und unkenntlich machen. Handelt es sich um Metallsplitter von nicht zu kleinen Dimensionen, so kann man sie auch dann noch mittelst der Röntgen-Strahlen nachweisen und localisiren; für Eisensplitter ist auch eine empfindliche Magnetnadel (Sideroskop) anwendbar. Wenn diese Mittel im Stiche lassen, ist man bezüglich des Sitzes des Fremdkörpers auf Vermuthungen angewiesen, welche sich auf die Flugrichtung desselben, auf die Lage der Einbruchspforte, auf die Empfindlichkeit gewisser Stellen des Auges gegen Berührung, auf das Vorhandensein einer umschriebenen Verdunkelung im Gesichtsfelde (Skotom) u. s. w. stützen.

Die Folgen, welche die Gegenwart eines Fremdkörpers im Augeninnern nach sich zieht, führen fast immer zum Untergange des Auges. Nur in seltenen Fällen wird der Fremdkörper auf die Dauer ohne Entzündung ertragen, indem er entweder frei oder in organisirtes Exsudat eingekapselt im Auge verweilt. Doch selbst diese Augen sind keineswegs sicher, dass nicht — zuweilen selbst nach Jahren — plötzlich eine Entzündung ausbricht, welche das Auge zu Grunde richtet. In der grossen Mehrzahl der Fälle folgt die Entzündung der Verletzung auf dem Fusse. Dieselbe ist, geradeso wie bei einfach perforirenden Verletzungen, entweder eine Panophthalmitis oder eine plastische Iridocyclitis, tritt jedoch bei Zurückbleiben eines Fremdkörpers im Auge viel häufiger, ja fast ausnahmslos ein und führt auch viel öfter zu sympathischer Erkrankung des anderen Auges.

Digitized by Illinois College of Optometry

Die Prognose der perforirenden Verletzungen des Bulbus ergibt sich aus den obigen Auseinandersetzungen. Sie ist auf jeden Fall eine ernste, denn selbst die kleinste Stichwunde, mit einer feinen Nadel beigebracht, kann Vereiterung des Bulbus nach sich ziehen, wenn die Nadel mit septischen Substanzen verunreinigt war. Da man zumeist nicht weiss, ob der verletzende Körper aseptisch war oder nicht, und da die Folgen der Wundinfection oft erst nach einigen Tagen sich einstellen, muss man in den ersten Tagen nach einer Verletzung in der Stellung der Prognose sehr vorsichtig sein. — Im Allgemeinen sind für die Prognose die Beschaffenheit der Wunde und die Gegenwart eines Fremdkörpers im Auge maassgebend. Bezüglich ersterer kommt die Lage und Ausdehnung der Wunde und die Beschaffenheit der Wundränder in Betracht; ferner ob die inneren Augenhäute in die Wunde vorgefallen sind oder nicht, ob und wie viel Glaskörper ausgeflossen ist. Grosse Wunden mit ausgedehntem Vorfalle der inneren Augenhäute sind stets von Entzündung und Schrumpfung des Augapfels gefolgt. Die Frage nach dem Fremdkörper ist oft schwierig zu entscheiden. Ist ein Fremdkörper im Auge und kann derselbe nicht alsbald entfernt werden, so ist das Auge fast immer verloren. Bei der Stellung der Prognose darf auch nicht die Gefahr vergessen werden, welche dem anderen Auge durch sympathische Entzündung droht.

§ 54. *Therapie.* Wenn man eine frische perforirende Wunde zur Behandlung bekommt, muss man zuerst festzustellen trachten, ob die Gegenwart eines Fremdkörpers im Auge wahrscheinlich ist oder nicht.

a) Es sei kein Fremdkörper im Auge. Dann fragt man sich zunächst, ob überhaupt Aussicht auf Erhaltung eines sehfähigen Auges vorhanden ist oder nicht. Im ersten Falle reinigt man die Wunde von etwa anhaftendem Schmutze und berieselt sie mit einer antiseptischen Flüssigkeit. Wenn die Iris in die Wunde vorgefallen ist, was nur bei Wunden in der Cornea oder im vordersten Theile der Sclera der Fall sein kann, muss dieselbe sorgfältig excidirt werden. Liegt aber Ciliarkörper oder Aderhaut in der Wunde vor, so sollen dieselben nicht abgetragen werden, weil sonst der Glaskörper vorfallen würde. Kleine Wunden schliessen sich durch Vernarbung bald von selbst, grössere, klaffende Wunden der Sclera sollen vereinigt werden, indem man die Nähte entweder durch die Ränder der Sclera selbst (jedoch nur durch die oberflächlichen Schichten derselben) oder besser durch die darüber befindliche Bindehaut legt. — In jenen Fällen, wo man wegen zu grosser Ausdehnung der Verletzung keine Aussicht hat, den Bulbus in brauchbarem Zustande zu erhalten, schlage man dem Patienten die sofortige

Digitized by Illinois College of Optometry

Enucleation vor. Durch dieselbe wird er vor einem langen Krankenlager, sowie vor einer sympathischen Erkrankung des anderen Auges bewahrt. — In vielen Fällen ist es, selbst bei grosser Erfahrung, unmöglich, im Vorhinein zu bestimmen, ob das Auge zu erhalten sein wird oder nicht. Dann ist es am besten, durch einige Wochen zuwartend sich zu verhalten, um zur Enucleation zu schreiten, sobald der Verlauf eine ungünstige Wendung nimmt. Es darf dann allerdings mit der Enucleation nicht mehr lange gezögert werden, da man sonst durch den Ausbruch der sympathischen Entzündung des anderen Auges überrascht werden könnte.

b) Wenn ein Fremdkörper sich im Auge befindet, so ist dieses ziemlich sicher verloren, wenn es nicht gelingt, den Fremdkörper zu entfernen. Dies muss also vor Allem angestrebt werden. Eine unerässliche Bedingung dazu ist, den Sitz des Fremdkörpers wenigstens ungefähr zu kennen. Wenn die Wunde noch klafft und gross genug ist, kann man durch dieselbe mit einem gut desinficirten Instrumente eingehen und den Fremdkörper zu fassen trachten. Wenn die Wunde sich hiezu nicht eignet, sei es, dass sie schon geschlossen ist oder dass sie vermöge ihrer Grösse oder Lage ungünstige Bedingungen darbietet, so ist es besser, eine neue Wunde anzulegen. Je nach dem Sitze des Fremdkörpers wird dieselbe in der Hornhaut oder Sclera gemacht. In letzterem Falle muss die Gegend des Ciliarkörpers vermieden werden; der Schnitt muss hinter denselben fallen und wird am besten in meridionaler Richtung (von vorne nach rückwärts gehend) geführt, da solche Wunden am wenigsten Blutgefässe verletzen und auch am wenigsten klaffen. Durch die Wunde geht man mit Instrumenten nach dem Fremdkörper ein; das Fassen und Herausziehen desselben ist oft mit grossen Schwierigkeiten verbunden und misslingt sehr häufig. Die besten Aussichten geben Fremdkörper in der vorderen Kammer, weil man sich bei der Entfernung derselben durch das Auge leiten lassen kann, ferner Eisensplitter, zu deren Herausbeförderung man sich des Elektromagneten bedient.

Wenn keine Aussicht vorhanden ist, den Fremdkörper entfernen zu können, so kann man versuchsweise einige Zeit zuwarten, ob derselbe vielleicht ohne Entzündung vom Auge ertragen wird. Dies ist namentlich dann der Fall, wenn der Fremdkörper in der Linse steckt; diese trübt sich und kann später, nach Ablauf aller entzündlichen Erscheinungen, sammt dem in ihr enthaltenen Fremdkörper durch eine Kataraktoperation entfernt werden. — Sobald einmal plastische Iridocyclitis eingetreten ist, empfiehlt es sich überhaupt nicht mehr, Versuche zur Entfernung des Fremdkörpers anzustellen; dann ist einzig und allein die Enucleation angezeigt.

Digitized by Illinois College of Optometry

Die Verletzungen des Auges sind sehr häufig von Blutaustritt in das Augeninnere — vordere Kammer und Glaskörperraum — gefolgt. Uebrigens werden derartige Blutaustritte auch ohne Verletzung, in Folge von Entzündung oder auch ganz ohne bekannte Ursache beobachtet. In der vorderen Kammer senkt sich das Blut zu Boden und wird resorbirt. In sonst gesunden Augen können geringere Blutmengen oft schon binnen 24 Stunden vollkommen verschwinden. Länger dauert die Resorption, wenn viel Blut in der Kammer ist und besonders dann, wenn das Auge auch anderweitig krank ist und keinen normalen Stoffwechsel hat. Je länger das Blut in der Kammer verweilt, desto dunkler wird seine Farbe. So sieht man in Fällen, wo eine Blutung in die Kammer nach einiger Zeit sich wiederholt, ein Hyphaema, welches sich aus zwei verschieden gefärbten Lagen zusammensetzt: die untere dunkle Lage entspricht der ersten Blutung, die obere helle gehört dem frisch ausgetretenen Blute an. Sehr alte Blutergüsse bekommen zuweilen eine braune bis schwarze oder eine schmutzig grüne Farbe und auch die Hornhaut kann eine solche Färbung annehmen (siehe Seite 235). An der Iris hat man gleichfalls nach Blutung in die Kammer oder in den Glaskörper eine dauernde Verfärbung in's Grüne oder Braune beobachtet. — Bei längerem Verweilen des Blutes in der Kammer kann dasselbe als Unterlage für die Bildung von neuem Gewebe dienen, namentlich wenn gleichzeitig Entzündung vorhanden ist. Auf diese Weise wird nicht selten der Erfolg von Operationen, welche die Wiederherstellung einer freien Pupille bezwecken (Iridektomie und Iridotomie), vereitelt. Das bei der Operation austretende Blut bedeckt die geschaffene Lücke und gibt Veranlassung zum späteren Wiederverschluss derselben durch eine Membran. — Das in den Glaskörper ergossene Blut befindet sich daselbst in Form von Flocken oder Klumpen. Dieselben erscheinen, mit dem Augenspiegel betrachtet, entweder einfach schwarz oder mit einem schwachen röthlichen Schimmer. Nehmen sie den vorderen Abschnitt des Glaskörpers ein, so erkennt man sie, wenn die Pupille genügend weit ist, schon bei seitlicher Beleuchtung an dem dunkelrothen Reflexe, der aus der Tiefe kommt. Das im Glaskörper befindliche Blut braucht immer lange bis zu seiner völligen Resorption. Wenn viel Blut ausgetreten war, bleiben stets beträchtliche Glaskörpertrübungen zurück, welche das Sehen stark beeinträchtigen. — In einigen Fällen von traumatischen Glaskörperblutungen habe ich beobachtet, dass einige Zeit nach der Verletzung der Blutfarbstoff sich auf einmal in den Augenflüssigkeiten auflöste, worauf er alsbald im ganzen Auge diffundirte. Es wurde dann auch das Kammerwasser roth gefärbt, so dass man die Iris wie durch ein rubinrothes Glas hindurch sah.

Die perforirenden Verletzungen der Hornhaut sind im Allgemeinen weniger gefährlich als diejenigen der Sclera. Es scheint, dass die ersteren sich weniger leicht inficiren, weil das herausströmende Kammerwasser die in die Wunde hineingebrachten Keime wieder wegspült (aus diesem Grunde beobachtet man wohl auch das Ulcus serpens hauptsächlich nach oberflächlichen Verletzungen der Hornhaut und nur selten nach tiefen, perforirenden Wunden). Die grössere Gefährlichkeit der perforirenden Scleralwunden mag ferner auch darin begründet sein, dass durch dieselben der Ciliarkörper und die Aderhaut blossgelegt werden, welche zu Entzündungen so sehr geneigt sind. Endlich ist der Vorfall des Glaskörpers wohl auch ein für die Infection sehr günstiges Moment, indem derselbe gleichsam eine Art natürlicher Nährgelatine darstellt, in welcher die Mikroorganismen üppig gedeihen. — Der durch die Wunde vorgefallene Glaskörper trübt sich allmälig, soweit er

Digitized by Illinois College of Optometry

ausserhalb des Auges sich befindet, so dass er das Aussehen einer Schleimflocke bekommt, welche an der Stelle der Wunde fest anhaftet. Es dauert oft mehrere Wochen, bis sich diese Flocke endlich abstösst.

Die Berstung der Sclera erfolgt durch einen Stoss, welcher entweder das Auge direct trifft oder indirect, indem der stumpfe Körper, z. B. die Spitze des Kuhhornes, zwischen Orbitalwand und Bulbus eindringt und den Bulbus an die gegenüberliegende Orbitalwand anpresst. In dem zusammengedrückten Auge wird der Augeninhalt plötzlich unter höheren Druck gesetzt und veranlasst dadurch eine Berstung der Bulbuskapsel. Diese erfolgt daher von innen nach aussen, und zwar beginnt sie in der Gegend des Schlemm'schen Canales, weil hier die festen inneren Sclerallagen in die zarten Lamellen des Ligamentum pectinatum übergehen (Fig. 89) und dadurch die Resistenz der Sclera an dieser Stelle vermindert ist. Vom Schlemm'schen Canal aus durchsetzt der Riss die Sclera bald mehr senkrecht, bald schräg nach rückwärts verlaufend, in welchem Falle die äussere Rissöffnung einige Millimeter hinter dem Hornhautrande liegt. Dass die meisten Scleralrisse nach innen-oben entstehen, geschieht durch die Trochlea, welche im inneren oberen Winkel der Orbita eine knöcherne Hervorragung bildet (Fig. 195 und 196 *T*). Wenn der Bulbus durch einen von unten oder aussen kommenden Stoss an die obere oder innere Orbitalwand gedrängt wird, so drückt sich die Trochlea in die Sclera ein und bewirkt, dass in diesem Meridiane der Riss beginnt (Müller).

Die Berstungen der Sclera sind deshalb so schwere Verletzungen, weil die Gewalt, welche stark genug ist, den Bulbus zum Platzen zu bringen, stets auch anderweitige Verletzungen im Inneren des Auges setzt. Die Iris (Fig. 79 *b*) ist fast immer entsprechend der Ausdehnung der Scleralruptur von ihrer Insertion abgerissen (Iridodialyse) und entweder in die Wunde eingeheilt oder durch diese unter die Bindehaut herausgeschlagen und daselbst angewachsen. Das Auge zeigt dann, entsprechend dem Scleralrisse, ein Kolobom. Die im Auge zurückgebliebene Iris findet man gewöhnlich weit zurückliegend (Fig. 79 an der unteren Seite) und dadurch die vordere Kammer ungewöhnlich tief, besonders wenn die Linse und ein Theil des Glaskörpers ausgetreten sind. In vielen Fällen wird ein Stück der Iris oder selbst die ganze Iris aus dem Auge völlig herausgerissen. Die Linse bleibt nur in den wenigsten Fällen an Ort und Stelle. Zumeist wird sie durch die Scleralwunde aus dem Auge ganz herausgeschleudert oder bleibt unter der Bindehaut liegen, wenn diese unzerrissen ist (Fig. 79). Der Glaskörper ist oft dicht von Blut durchsetzt; ausserdem kann Zerreissung oder blutige Abhebung der Netzhaut oder Aderhaut vorhanden sein. Da nebst der Schwere der Verletzung auch noch die Gefahr der nachfolgenden Wundinfection besteht, so begreift man, dass die meisten Augen, welche eine Scleralruptur erlitten haben, zu Grunde gehen. Nur ausnahmsweise kommt es vor, dass eine solche Verletzung mit Erhaltung eines brauchbaren Sehvermögens heilt. Es hat sich einmal an meiner Klinik ein Landmann vorgestellt, welcher durch das Horn einer Kuh zuerst in das eine, einige Jahre später auch in das andere Auge gestossen worden war. An beiden Augen bestand eine verheilte Scleralruptur nach innen mit anscheinend regelrechtem Kolobom der Iris. Es fehlte beiderseits die Linse, aber der Augenhintergrund war gesund und das Sehvermögen mit Staargläsern recht gut. Dieser Mann hatte also durch die Kuh gleichsam eine beiderseitige Linsenextraction erfahren, und zwar mit mehr Glück, als manche Operateure bei ihren Operationen zu haben pflegen. — Berstung der Hornhaut, siehe Seite 228.

Digitized by Illinois College of Optometry

Die ungünstige Prognose, welche perforirende Scleralwunden im Allgemeinen geben, gilt zum Theile selbst für jene Fälle, wo zunächst glatte Heilung der Wunde eingetreten ist. Solche Augen, welche oft mit gutem Sehvermögen von der Verletzung wiederhergestellt sind, erblinden doch nicht selten später durch secundäre Veränderungen, welche die Folgen der Narbe in der Sclera sind. Wenn die Uvea

Fig. 79.

Ruptura sclerae et luxatio lentis subconjunctivalis. Vergr. 3/1. — Verticalschnitt durch einen Bulbus, welcher sieben Wochen vor der Enucleation durch das Horn eines Kalbes verletzt worden war. Der Riss in der Sclera liegt nahe dem oberen Hornhautrande, nicht ganz einen Millimeter hinter der Corneoscleralgrenze, so dass der untere Wundrand noch einen schmalen Saum von Sclera trägt. Der Riss klafft auf nahezu einen Millimeter und ist durch zartes Narbengewebe ausgefüllt, welches sich von hier aus nach rückwärts in das Bulbusinnere erstreckt — *a* — und den Ciliarkörper sowie den Rest der Iris einhüllt. Letzterer — *b* — liegt zusammengeballt und nur mehr durch das retinale Pigment als Iris kenntlich am unteren Rande des Risses. Der Ciliarkörper *c* befindet sich, gleichfalls stark verändert, hinter dem oberen Rissrande. Er setzt sich in die Aderhaut *d* fort, welche um die grossen Blutgefässe starke entzündliche Infiltration aufweist. Die Netzhaut *e* ist bis zur Ora serrata abgehoben und an letzterer Stelle abgerissen und mehrfach gefaltet. Nach unten vom Risse ist auf dem Schnitte die Hornhaut zu sehen, welche in verticaler Richtung zusammengedrückt und in Folge dessen an ihrer hinteren Fläche gefaltet ist. An der unteren Seite des Bulbus ist der Ciliarkörper geschwollen und die Iris nach rückwärts geschlagen, so dass sie theilweise der Oberfläche des Ciliarkörpers anliegt. Die Abhebung der Aderhaut d_1 und der Netzhaut e_1 in der unteren Hälfte des Schnittes hat während des Lebens nicht bestanden, sondern ist Folge der Präparation. — Der Scleralriss ist vorne durch eine Masse bedeckt, welche durch ihre concentrische Schichtung als Linse kenntlich ist; die darüber liegende Bindehaut *f* wird durch dieselbe bis zum Limbus *g* von der Sclera abgehoben. *h* Rest von Bindehaut am unteren Hornhautrande.

in die Narbe eingeheilt ist, so kann sie dadurch eine Zerrung erleiden und zu andauernden Reizerscheinungen Veranlassung geben; auch können von der Einheilungsstelle wiederholte Entzündungen ausgehen und dadurch selbst sympathische Iridocyclitis des anderen Auges herbeigeführt werden. Bei scleralen Wunden, welche weiter rückwärts, im Bereiche der Netzhaut, liegen, kann diese an die Narbe fixirt werden. Durch nachträgliche Schrumpfung des Narbengewebes wird die Netzhaut

Digitized by Illinois College of Optometry

mehr und mehr zur Narbe hingezogen und dadurch von ihrer Unterlage abgehoben; das Auge erblindet durch Netzhautablösung (v. Graefe). Auf diese Weise gehen auch manche Augen zu Grunde, welche anscheinend mit ausgezeichnetem Erfolge durch Scleralschnitt operirt wurden, z. B. behufs Extraction eines Fremdkörpers oder eines Cysticercus. Eine weitere Gefahr erwächst den Augen durch den Umstand, dass die scleralen Narben später leicht ektatisch werden und zur Bildung von Scleralstaphylomen sowie zu Drucksteigerung führen.

Fast absolut ungünstig ist die Prognose dann zu stellen, wenn ein Fremdkörper im Auge zurückgeblieben ist. Es ist zwar eine Reihe von Fällen bekannt, wo Fremdkörper ohne Nachtheil jahrelang im Auge herumgetragen wurden, aber im Vergleiche zur ungemeinen Häufigkeit derartiger Verletzungen ist die Zahl dieser Fälle verschwindend klein und selbst bei diesen ist das Auge keineswegs als für immer gesichert zu betrachten. Beispielsweise sei hier folgender von mir beobachtete Fall angeführt: Ein 25jähriges Fräulein wurde dadurch verletzt, dass das Zündhütchen eines Kindergewehres in der Nähe ihres Auges explodirte. Ein Stückchen der kupfernen Hülle des Zündhütchens drang durch die Hornhaut in das linke Auge; man konnte es daselbst auf dem untersten Theile der Iris liegen sehen. Es folgte zunächst auf die Verletzung eine Iritis, welche aber nach einigen Wochen mit Zurücklassung mehrerer Synechien heilte. Von da ab blieb das Auge frei von Entzündung und hatte ein gutes Sehvermögen. Das Metallstückchen, welches eine Länge von ungefähr 1 mm besass, konnte man stets auf der Iris liegen sehen, nur hatte es allmälig eine schwarze Farbe angenommen. Erst volle 10 Jahre nach der Verletzung begann das Sehvermögen sich zu vermindern und die Patientin wurde durch Funkensehen gequält; auch klagte sie, dass die fixirten Gegenstände sich zu bewegen schienen und verbogen aussähen, so dass z. B. gerade Linien ihr wellenförmig vorkämen. Das Auge war jetzt zwar frei von Entzündung, zeigte aber nach längerer Untersuchung eine leichte Ciliarinjection. Die Untersuchung mit dem Augenspiegel konnte keine anderen Veränderungen nachweisen, als dass in der unteren Hälfte der Augenhintergrund nicht so schön roth wie oben, sondern leicht grau gefärbt war. Es wurde deshalb angenommen, dass es sich hier um den ersten Beginn einer Netzhautabhebung handle. Die dadurch bedingte Zerrung der Netzhaut erklärte das Funkensehen, das Flottiren der Netzhaut die scheinbare Bewegung der Gegenstände, während das verbogene Aussehen gerader Linien auf Niveauunterschiede in der abgehobenen Netzhaut zurückzuführen war. Die Abhebung der Netzhaut war vermuthlich durch ein altes Exsudat herbeigeführt worden, welches im unteren Theile des Augapfels, etwa auf dem Ciliarkörper und dem vordersten Theile der Netzhaut, lag und durch allmälige Schrumpfung die Netzhaut mehr und mehr an sich zog. Ich habe die Patientin später nicht mehr zu sehen bekommen, doch lässt sich der weitere Verlauf dieses Falles mit grosser Wahrscheinlichkeit voraussehen. Die Netzhautabhebung wird total geworden sein; aus der Ciliarreizung des Auges dürfte sich später eine Iridocyclitis entwickelt haben, so dass nach einiger Zeit das Auge vollständig erblindet, weicher und der Sitz häufig wieder kehrender Schmerzen und Entzündungen wurde. Vielleicht ist auch das andere Auge von sympathischer Entzündung ergriffen worden.

Leber hat durch eine Reihe von Experimenten an Thieren festgestellt, welches die Ursachen sind, warum die Gegenwart eines Fremdkörpers im Auge in der Regel eine schwere Entzündung zur Folge hat. Dieselbe wird entweder durch die Gegenwart von Mikroorganismen erregt, welche mit dem Fremdkörper oder

Digitized by Illinois College of Optometry

nachträglich aus dem Bindehautsacke in das Augeninnere gelangt sind, oder sie ist Folge einer chemischen Reizung der Gewebe durch solche Fremdkörper, welche chemisch different sind. So konnte z. B. durch Kupferstückchen und noch mehr durch Quecksilberpartikelchen, welche aseptisch in die vordere Kammer eingebracht wurden, eitrige Entzündung hervorgerufen werden. Diese setzt also nicht nothwendig das Eindringen von Spaltpilzen in das Auge voraus. Die Beobachtung am Menschen stimmt mit den durch das Experiment erhaltenen Thatsachen im Allgemeinen überein. Es hängt von folgenden Umständen ab, ob der eingedrungene Fremdkörper vom Auge gut vertragen wird oder nicht: 1. Vor Allem davon, ob er aseptisch ist oder nicht; 2. von seiner chemischen Beschaffenheit. Chemisch indifferente Körper, wie z. B. Glassplitter, können, wenn sie aseptisch in's Auge gelangen, am ehesten ohne weiteren Nachtheil in demselben verweilen. Das Gegentheil gilt von den häufigsten Fremdkörpern, den Metallsplittern. Dieselben erregen fast immer eine schwere Entzündung, welche man aber in den meisten Fällen nicht auf septische Beschaffenheit beziehen darf. Gerade die Metallsplitter sind oft unmittelbar, bevor sie in's Auge dringen, stark erhitzt (z. B. die Splitter, die beim Hämmern des Metalles abspringen) und werden dadurch sterilisirt. Ihre entzündungserregenden Eigenschaften verdanken sie dem Umstande, dass sie sich in den Geweben des Auges unter Oxydation allmälig lösen und dadurch chemisch reizen. Dies gilt für Eisen und noch mehr für Kupfer; die in dieser Beziehung unschädlichen Metalle, wie z. B. die edlen Metalle, gelangen verhältnissmässig selten in's Auge; 3. das Volumen des Fremdkörpers ist insofern von Einfluss, als die Fremdkörper um so schwerer vertragen werden, je grösser sie sind. Während nämlich kleine Fremdkörper rasch im Auge fixirt werden, erfahren grössere leicht Lageveränderungen bei Bewegungen des Auges, namentlich wenn sie von hohem specifischen Gewichte sind, wie dies gerade bei Metallstückchen der Fall ist. Durch die Verschiebungen des Fremdkörpers werden die umgebenden Gewebe mechanisch gereizt; 4. die Toleranz der einzelnen Gewebe des Auges gegen Fremdkörper ist verschieden. Die Uvea, namentlich Iris und Ciliarkörper, reagiren am stärksten gegen jede Verletzung. Die Linse dagegen ist, vermuthlich wegen ihres trägen Stoffwechsels, derjenige Theil des Auges, in welchem Fremdkörper verhältnissmässig am besten ertragen werden. Hat sich z. B. ein kleiner Eisensplitter in die Linse eingebettet, so trübt sich diese wohl, aber es kommt gewöhnlich nicht zur Entzündung. Später färbt sich dann die Linse zuweilen braun durch das sich bildende Oxyd. Eine saturirtere braune Färbung tritt vorzüglich in Form rostbrauner Punkte auf, welche unter der vorderen Linsenkapsel liegen und einen Kranz bilden, welcher ungefähr dem Rande der erweiterten Pupille entspricht (Samelsohn). Später kann sich die Färbung auf die Iris erstrecken, welche, wenn sie früher grau oder blau war, eine rostbraune Farbe annimmt. Auch in den anderen Geweben des Auges kommt Eisenimprägnation vor, namentlich in der Netzhaut, welche dadurch allmälig atrophisch wird, so dass selbst in solchen Fällen, wo der Splitter ohne Entzündung vertragen wird, schliesslich Erblindung eintreten kann (Hippel jun.). Die Imprägnation der Gewebe mit Eisen wird als Siderosis bulbi bezeichnet (σίδηρος, Eisen). — Kleine Eisensplitter können unter Oxydation mit der Zeit gänzlich aufgelöst werden.

Die perforirenden Verletzungen des Auges sind bei der arbeitenden Classe sehr häufig und stellen ein grosses Contingent zu den Blinden. Dies gilt namentlich für industriereiche Gegenden. Einen guten Begriff von der Häufigkeit der Ver-

Digitized by Illinois College of Optometry

letzungen, welchen die Augen mancher Arbeiter ausgesetzt sind, gibt folgender Bericht von Cohn: Von 1283 Metallarbeitern, welche in 6 Fabriken beschäftigt waren, erlitt jeder durchschnittlich 2—3 Augenverletzungen im Jahre. Die grosse Mehrzahl dieser Verletzungen war natürlich leichter Art; die meisten bestanden wohl nur in dem Eindringen kleiner Metallpartikel in die Oberfläche der Hornhaut, welche zumeist schon in der Fabrik selbst entfernt wurden. Etwa die Hälfte der Arbeiter war gezwungen gewesen, wegen einer Augenverletzung ärztliche Hilfe aufzusuchen; von je 1000 Arbeitern hatten 28 einen Theil des Sehvermögens, 16 ein Auge völlig durch Verletzung eingebüsst. — Gibt es denn keinen Schutz gegen diese erschreckend häufigen Verletzungen der Augen? Gewiss, und noch dazu einen sehr einfachen, nämlich das Tragen von Schutzbrillen. Man hat solche aus Glas oder, damit sie unzerbrechlich seien, aus Glimmer oder aus feinem Drahtgeflecht. Leider stösst der Gebrauch dieser Schutzbrillen bei den Arbeitern, welche deren bedürfen, bis jetzt noch immer auf grossen Widerstand.

Die Entfernung der in's Auge eingedrungenen Fremdkörper hat oft mit grossen Schwierigkeiten zu kämpfen und gelingt sehr häufig nicht. Es lassen sich keine bestimmten Regeln für das dabei einzuschlagende Verfahren aufstellen, da fast jeder einzelne Fall seine Eigenthümlichkeiten hat und eine ihm speciell angepasste Operation erheischt. Bei Verletzungen durch Eisensplitter wird der Magnet in Anwendung gezogen. Man hat Apparate construirt, um in zweifelhaften Fällen festzustellen, ob sich überhaupt ein Eisensplitter im Auge befindet. Das verletzte Auge wird möglichst nahe an eine sehr empfindliche Magnetnadel herangebracht, welche bei Gegenwart eines Eisensplitters im Auge einen Ausschlag gibt (astatische Nadel von Léon Gérard, Sideroskop von Asmus). Dadurch, dass man feststellt, an welcher Stelle der Bulbusoberfläche der Ausschlag am grössten ist, kann man ungefähr die Lage des Eisensplitters bestimmen. Viel häufiger wird der Magnet zur Entfernung des Fremdkörpers angewendet. Die Extraction eines Eisensplitters aus dem Glaskörper mittelst eines Stabmagneten, welcher durch eine Incision in der Sclera eingeführt wurde, hat Mac Keown zum ersten Male vorgenommen (1874). Hirschberg construirte den ersten brauchbaren Elektromagneten, welcher jetzt in der Regel benützt wird. Um einen Stab von weichem Eisen windet sich eine Spirale von nicht zu dünnem Kupferdrahte, dessen beide Enden mit einem kräftigen Elemente verbunden werden. Die Enden des Eisenstabes, welche etwas über die Spirale hervorragen, sind ein wenig gekrümmt und endigen in eine stumpfe Spitze, welche bestimmt ist, in das Augeninnere eingeführt zu werden. Man geht zu diesem Zwecke entweder durch die Wunde selbst ein, falls diese gross genug und noch offen ist, oder man legt einen Schnitt in geeigneter Lage in der Hornhaut oder Sclera an, je nach dem Sitze des Fremdkörpers. In der jüngsten Zeit bedient man sich auch sehr mächtiger Elektromagneten (Haab, Schloesser). Ein solcher wird nicht in das Auge eingeführt, sondern an dasselbe blos angelegt, da er auch kleine Eisensplitter schon aus grösserer Entfernung anzieht. Nur selten eignet sich die Einbruchspforte des Eisensplitters, um denselben durch Anlegen der Magnetspitze an die Wunde zu extrahiren. Zumeist ist es besser, die Magnetspitze auf die Mitte der Hornhaut anzusetzen, um den Splitter durch die Pupille in die vordere Kammer zu bringen, aus welcher er durch einen Einschnitt am Hornhautrande entfernt wird. Der grosse Magnet hat vor dem kleinen den Vortheil, dass man 1. keine Wunde in der Sclera anzulegen braucht, 2. den Ort des Splitters nicht genau kennen muss, 3. auch sehr kleine Splitter herausbekommt.

Digitized by Internet Archive

III. Ektasien der Sclera.

a) Partielle Ektasie.

§ 55. Die partielle Ektasie der Sclera stellt eine umschriebene Vorwölbung in Form eines dunklen Hügels oder Wulstes dar. Die Sclera ist an dieser Stelle verdünnt, so dass sie sich leicht mit dem Sondenknopfe eindrücken lässt; in Folge der Verdünnung scheint das Aderhautpigment durch und verleiht der Ektasie eine dunkle, schiefergraue oder blauschwarze Farbe. Mittelst focaler Beleuchtung kann man die Sclera an der ektatischen Stelle oft durchleuchten und den Pigmentbelag an ihrer Innenfläche hindurchsehen. — Man unterscheidet je nach dem Sitze der Ektasie verschiedene Formen derselben:

1. Vordere Ektasien (vordere Scleralstaphylome). Diese nehmen den an die Hornhaut angrenzenden Theil der Sclera ein (Fig. 80 und 81). Sie erscheinen im Beginne als kleine, dunkle Flecken, welche später sich vergrössern und vorwölben. Wenn mehrere nebeneinander stehen, confluiren sie zu einem grösseren Wulst, welcher sich bogen- oder ringförmig um die Hornhaut herumlegt. Dieser Wulst wird durch stärkere, weniger ausgedehnte Scleralfasern an manchen Stellen in radiärer Richtung eingeschnürt, so dass er im Kleinen dem Dickdarm mit seinen Haustris ähnlich ist. Der Limbus bildet als eine etwas vertiefte, graue Linie die Grenze zwischen der Ektasie und der Hornhaut. Wenn die letztere ebenfalls trüb und ektatisch ist, so geht oft die scharfe Grenze zwischen der scleralen und cornealen Ektasie verloren und beide bilden zusammen eine einzige, den vorderen Abschnitt des Bulbus einnehmende Vorwölbung. — Es kommt oft vor, dass ein vorderes Scleralstaphylom nur an einer Seite besteht, oder wenigstens dort hauptsächlich entwickelt ist. An dieser wird die Hornhautbasis nach vorne verschoben, so dass die ganze Hornhaut schief zu stehen kommt. Wenn z. B. das Scleralstaphylom nach innen sich befindet, so sieht die Hornhaut nach aussen, statt geradeaus (Fig. 81 *h*).

2. Aequatoriale Ektasien (Aequatorialstaphylome). Dies sind dunkle Hügel in der Gegend des Aequator bulbi. Man bekommt sie nur zu sehen, wenn man den Bulbus stark nach der dem Staphylom entgegengesetzten Seite wenden lässt. Sie finden sich an einer oder mehreren Stellen des Aequators, gehen aber niemals ringförmig um den ganzen Bulbus herum, wie dies bei den vorderen Scleralstaphylomen häufig der Fall ist.

3. Hintere Ektasien. Dieselben nehmen den hinteren Abschnitt des Augapfels ein und können daher am lebenden Auge nicht

Digitized by Illinois College of Optometry

gesehen werden. Sie unterscheiden sich bezüglich ihres Ursprunges und ihrer Bedeutung wesentlich von den vorderen und äquatorialen Staphylomen der Sclera. Es gibt zwei Arten von hinteren Scleralektasien: α) Das Staphyloma posticum Scarpae. Dasselbe besteht in einer Verdünnung und Vorwölbung der Sclera am hinteren Augenpol, nach aussen vom Sehnerveneintritte. Wenn die Ektasie grössere Dimensionen einnimmt, wird auch der Sehnerv mit in dieselbe einbezogen (Fig. 252). Diese Ektasie ist, wie Arlt zuerst erkannt hat, die häufigste Ursache der Kurzsichtigkeit, indem durch das Zurückweichen der Sclera der Bulbus eine Verlängerung seiner sagittalen Axe erfährt (Axenmyopie). Die Diagnose eines Staphyloma posticum am lebenden Auge geschieht auch nur durch den Nachweis einer hohen Myopie und der Veränderungen im Augenhintergrunde, welche dieselbe begleiten (§ 77). β) Die hintere Scleralprotuberanz von Ammon. Diese liegt nicht gerade am hinteren Augenpole, wie das Staphyloma posticum, sondern nach abwärts davon. Sie ist im Gegensatze zu den übrigen Ektasien der Sclera nicht erworben, sondern angeboren, und zwar in Folge eines unvollkommenen Verschlusses der fötalen Augenspalte. Sie findet sich gleichzeitig mit Spaltbildung (Kolobom) in der Aderhaut und häufig auch mit Spaltbildung in der Iris (siehe §§ 76 und 80).

Die erworbenen Ektasien der Sclera werden, wie dies auch in den vorhergehenden Zeilen geschah, als Staphylome der Sclera bezeichnet, während auf die angeborene Ammon'sche Scleralprotuberanz der Ausdruck Staphylom nicht angewendet wird.

b) Totale Ektasie der Sclera.

Dieselbe besteht in einer gleichmässigen Ausdehnung der ganzen Sclera, so dass der Augapfel in toto vergrössert ist. Die Sclera ist überall verdünnt und lässt das Aderhautpigment durchscheinen, so dass sie bläulichweiss aussieht. — Die totale Ektasie kann nur im jugendlichen Alter entstehen, wo die Sclera noch allseitig nachgiebig ist; die Sclera erwachsener Personen ist bereits so rigid, dass sie nur an bestimmten schwächeren Punkten sich vorwölben kann und also nur partielle Ektasien zulässt. Die totale Ektasie kommt am häufigsten gleichzeitig mit Hornhautstaphylomen oder vorderen Scleralstaphylomen vor. Durch Combination beider Arten von Ektasie entsteht dann zuweilen eine ganz ausserordentliche Vergrösserung des Augapfels. — Viel seltener wird eine zweite, reine Form der totalen Scleralektasie beobachtet, wo das Auge nur eine gleichmässige Vergrösserung in allen

Digitized by Illinois College of Optometry

seinen Dimensionen zeigt, an der also auch die Hornhaut theilnimmt (Megalocornea). Man bezeichnet diesen Zustand als Hydrophthalmus oder Buphthalmus (βοῦς, Ochs, wegen der Aehnlichkeit mit den grossen Augen der Ochsen). Der Hydrophthalmus ist angeboren oder in der ersten Kindheit erworben und ist wahrscheinlich dem Glaukom der Erwachsenen analog, bei welcher Krankheit daher der Hydrophthalmus näher abgehandelt werden wird (siehe § 83).

Aetiologie. Jede Ektasie der Sclera ist die Folge eines Missverhältnisses zwischen dem intraoculären Drucke und der Resistenz der Sclera. Es ist entweder der Augendruck pathologisch erhöht oder die Festigkeit der Sclera herabgesetzt. Das Erstere ist weitaus die häufigere Ursache der Scleralektasien (wenn man von den hinteren Scleralektasien absieht). Die scleralen Ektasien entstehen langsam und es bedarf eines längeren Bestandes des Missverhältnisses zwischen Augendruck und Resistenz der Sclera, um diese letztere zur Ektasirung zu bringen.

a) Die Erhöhung des intraoculären Druckes hat zur Folge, dass jeder Quadratmillimeter der inneren Scleraloberfläche den gleichen höheren Druck zu tragen hat. Würde die Sclera durchwegs dieselbe Beschaffenheit besitzen, so würde sie, falls sie überhaupt dem Drucke nachgibt, in vollkommen gleichmässiger Weise sich ausdehnen. Da aber einzelne Theile der Sclera weniger fest gefügt sind als andere, so geben die ersteren dem erhöhten Drucke früher nach. Diese Stellen geringerer Festigkeit sind jene, wo die Sclera Nerven oder Gefässe in das Augeninnere hindurchtreten lässt und hiedurch eine Durchlöcherung und locale Verdünnung erfährt. Zu diesen Stellen gehört vor Allem die Lamina cribrosa, ferner diejenigen Theile der Sclera, wo die Wirbelvenen und die vorderen Ciliargefässe die Sclera durchbohren. An der Stelle der Lamina cribrosa ist die Sclera auf eine dünne, siebförmig durchlöcherte Membran reducirt, welche unter dem erhöhten Drucke nach rückwärts sich ausbaucht. Diese Ausbauchung wird aber nicht zu den Scleralstaphylomen gerechnet, sondern als Excavatio nervi optici bezeichnet, weil der Sehnervenkopf gleichzeitig mit der Lamina cribrosa nach rückwärts ausweicht (§ 81). An jener Stelle, wo die Wirbelvenen die Sclera durchsetzen, entstehen die Aequatorialstaphylome, an den Durchtrittsstellen der vorderen Ciliargefässe aber die vorderen Scleralstaphylome. Die übrigen, resistenteren Abschnitte der Sclera bleiben auch unter dem erhöhten intraoculären Drucke unverändert; nur bei Kindern, wo die Sclera im Ganzen dehnbar ist, kommt

Digitized by Illinois College of Optometry

es zu totaler Ektasie der Sclera. — Die häufigsten Ursachen des erhöhten intraoculären Druckes sind Glaukom, Seclusio pupillae und ektatische Hornhautnarben. Beim Glaukom, wo hauptsächlich die Wirbelvenen der Sitz von Stauungen und Entzündungen sind, bilden sich in der Regel Aequatorialstaphylome; Seclusio pupillae und Hornhautstaphylome dagegen, bei welchen sich die Entzündung im vordersten Abschnitte des Augapfels abspielt, führen zumeist zu vorderen Scleralektasien.

b) Verminderte Resistenz der Sclera kann verursachen, dass diese auch dem normalen Augendrucke nicht mehr Stand zu halten vermag. Dieselbe stellt sich in Folge von Entzündungen der Sclera ein, also bei der tiefen Form der Scleritis, welche zu vorderen Scleralektasien führt (Seite 259), ferner dann, wenn Geschwülste (bösartige Neubildungen, gummöse oder tuberculöse Knoten) in oder unter der Sclera sich entwickeln. Auch Verletzungen der Sclera setzen deren Festigkeit herab, weshalb die Narben nach penetrirenden Scleralwunden (namentlich nach Rupturen der Sclera) sehr häufig ektatisch werden. — Die auf solche Weise entstandenen Scleralektasien führen später zu einer Erhöhung des intraoculären Druckes, welche dann aber nicht als die Ursache, sondern als die Folge der Ektasie angesehen werden muss, wenn sie auch mithilft, die Ektasie noch weiter zu vergrössern. Es wiederholt sich hier also derselbe Vorgang, wie bei den Ektasien der Hornhaut (Seite 244). — Die hinteren Scleralektasien werden ebenfalls auf eine verminderte Resistenz der Sclera zurückgeführt. Bezüglich der Entstehung des Staphyloma posticum wird eine angeborene Nachgiebigkeit der Sclera in ihrem hinteren Antheile angenommen. Betreffs der Ammon'schen Scleralprotuberanz stellt man sich vor, dass bei Störung der fötalen Spalte der Netzhaut auch die anliegenden Theile der mesodermalen Augenhüllen, Aderhaut und Lederhaut, ungenügend ausgebildet werden und daher dem Augendrucke nachgeben.

Folgen der Scleralektasien. Bei den vorderen und äquatorialen Scleralstaphylomen geht das Sehvermögen durch Drucksteigerung endlich ganz verloren. Wenn die Ektasie nicht zum Stillstande kommt, so bildet sich eine immer stärkere Vergrösserung des Bulbus aus. Derselbe ragt weit aus der Lidspalte hervor, kann nur unvollständig von den Lidern bedeckt werden und ist auf das Höchste entstellend. In Folge der mechanischen Reizung besteht Bindehautkatarrh, Thränenfluss und Lidkrampf; nicht selten wird das untere Lid so weit durch den vergrösserten Bulbus vorgedrängt, dass es sich nach vorne umschlägt

Digitized by Illinois College of Optometry

Ektropium). Endlich genügt ein geringfügiges Trauma, um die Berstung des Staphyloms an einer besonders verdünnten Stelle zu veranlassen. Es entleert sich der grösste Theil des verflüssigten Glaskörpers, wonach es zu einer heftigen Blutung kommen und das Auge unter den Erscheinungen der Panophthalmitis zu Grunde gehen kann.

Das Staphyloma posticum bedingt, wenn es zunimmt, eine beständige Erhöhung der Kurzsichtigkeit, ohne indessen zur Drucksteigerung und den anderen deletären Folgen der vorderen und äquatorialen Staphylome zu führen. Die Ammon'sche Scleralprotuberanz bleibt stationär und zieht keine weiteren nachtheiligen Folgen nach sich.

Therapie. Es sind nur die vorderen und äquatorialen Scleralektasien einer Behandlung zugänglich, nicht aber die hinteren. Bei den ersteren, welche in der grossen Mehrzahl der Fälle in Folge von Drucksteigerung entstanden sind, ist vor Allem die Iridektomie, soferne sie technisch noch ausführbar ist, angezeigt. Indem dieselbe den intraoculären Druck vermindert, setzt sie der weiteren Vergrösserung der Scleralektasien ein Ziel (in günstigen Fällen verkleinert sich selbst die schon bestehende Ektasie) und bewahrt zugleich das Sehvermögen, so weit es etwa noch vorhanden ist, vor dem gänzlichen Untergange. — Wenn, wie dies allerdings meist der Fall ist, eine Iridektomie aus technischen Gründen nicht mehr ausgeführt werden kann, so bleibt nichts als die Enucleation übrig, falls das Auge durch Grösse, Schmerzhaftigkeit oder Entstellung den Patienten belästigt.

Die anatomische Beschaffenheit des Scleralstaphyloms ist eine wesentlich andere als die des Hornhautstaphyloms. Während dieses aus einem Narbengewebe besteht, das an die Stelle der verloren gegangenen Hornhaut getreten ist, wird das Scleralstaphylom durch die Sclera selbst gebildet. Diese ist an der Stelle der Ektasie nicht verschwunden, sondern nur verdünnt, so dass sie oft nicht dicker als ein Blatt Papier ist. Beim Staphyloma posticum handelt es sich um eine gleichmässige Verdünnung. Bei den vorderen und äquatorialen Staphylomen findet man oft eine ungleichmässige, plötzlich einsetzende Verdünnung, indem die inneren Schichten am Rande der Ektasie wie abgeschnitten aufhören. Die Sclera sieht dann an der vorgebauchten Stelle aus, als ob sie von innen her angenagt und dadurch ihrer innersten Schichten beraubt wäre (Fig. 75 *a*). Vermuthlich kommt dies so zu Stande, dass in Folge der starken Dehnung die innersten Faserlagen der Sclera zuerst an einer Stelle zerreissen und dann allmälig weiter auseinander weichen (Czermak und Birnbacher). Die Uvea ist stets fest mit der inneren Oberfläche der Ektasie verwachsen und daselbst so atrophisch, dass fast nur ihr Pigmentblatt übrig bleibt, welches die dunkle Auskleidung der Innenfläche der Ektasie bildet.

Die Section ektatischer Bulbi zeigt, dass das vordere Scleralstaphylom von zweierlei Art sein kann: entweder Ciliarstaphylom oder Intercalarstaphylom. Das erstere (Fig. 80) gehört demjenigen Theile der Sclera an, dessen

Digitized by Illinois College of Optometry

Innenfläche vom Ciliarkörper bekleidet wird; das letztere (Fig. 81 und 82) dagegen entwickelt sich in jenem schmalen Antheile der Sclera, der nach vorne vom Ciliarkörper, zwischen diesem und dem Hornhautrande gelegen ist. Der vordere Rand des Ciliarkörpers und damit die Wurzel der aus dem Ciliarkörper entspringenden Iris entsprechen nämlich nicht genau der Corneoscleralgrenze, sondern liegen etwas hinter derselben (Fig. 84 und 89). Der nach vorne von der Iriswurzel befindliche vorderste Theil der Sclera gehört bereits der vorderen Kammer an. Obgleich sich nun gerade in diesem das Intercalarstaphylom entwickelt, liegt die Iris dennoch nicht hinter, sondern vor demselben, gerade so wie beim Ciliarstaphylom. Dies kommt auf

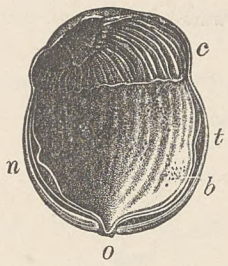

Fig. 80.

Staphyloma ciliare. Nach Pagenstecher. — Das Auge ist in horizontaler Richtung entzwei geschnitten. Rings um die Hornhaut geht eine Ektasie der Sclera *c*, welche an der temporalen Seite *t* die grösste Breite erreicht, an der nasalen Seite *n* dagegen schmäler und weniger vorgewölbt ist, wodurch die Hornhaut nach der Nasenseite verschoben erscheint. Die innere Oberfläche der Ektasie ist von den lang ausgezogenen Ciliarfortsätzen bekleidet; die Iris ist nicht zu sehen, weil sie an die hintere Oberfläche der Hornhaut angepresst ist, welche daher schwarz pigmentirt aussieht. Netzhaut und Aderhaut sind durch die Präparation etwas von der Unterlage abgelöst; in ersterer sind Gruppen punktförmiger Hämorrhagien *b* bemerkbar. Der Sehnervenkopf *o* zeigt eine tiefe Druckexcavation.

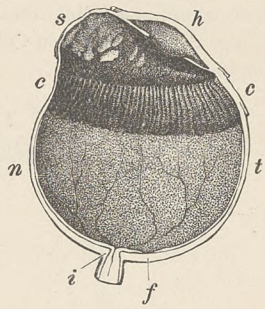

Fig. 81.

Staphyloma intercalare. — Der Bulbus ist in horizontaler Richtung halbirt und in etwas mehr als natürlicher Grösse abgebildet. Die Ektasie der Sclera *s* schiebt sich an der Nasenseite *n* zwischen den Ciliarkörper *c* und die Hornhaut *h* ein, wodurch die letztere nach der Schläfenseite hin verschoben wird. Die Innenfläche der Ektasie ist von Pigment überzogen, welches den Rest der mit der verdünnten Sclera verwachsenen Iriswurzel darstellt; die Pigmentauskleidung hat in Folge ihrer Ausdehnung über eine so grosse Fläche zahlreiche Lücken bekommen. Die Ektasie nimmt nach aussen immer mehr an Breite ab, so dass an der Durchschnittsfläche der temporalen Bulbuswand *t* nur mehr ein ganz schmaler Zwischenraum zwischen Ciliarkörper und Iris bemerkbar ist, in Folge der für Drucksteigerung charakteristischen Anlöthung der Iriswurzel an die Sclera. — An dem halbirten Sehnerven *i* ist keine Excavation vorhanden, an der Netzhaut erkennt man die Fovea centralis *f* und die Ausbreitung der Netzhautgefässe.

folgende Weise zu Stande: Der Ausbildung der Ektasie geht Drucksteigerung voraus, welche dazu führt, dass der peripherste Theil der Iris nach vorne rückt und mit der Sclera verwächst (siehe § 84 und Fig. 138 und 139). Der frei in die Kammer hervorragende Theil der Iris geht daher erst weiter vorne von der Sclera ab; es sieht bei Betrachtung mit freiem Auge aus, als ob die Insertion der Iris nach vorne gerückt wäre, bis zur Corneoscleralgrenze oder noch weiter. Das Intercalarstaphylom entsteht nun gerade in jenem Bezirke der Sclera, welcher mit der Irisperipherie verwachsen ist, also in Fig. 82 bei *l*, wo man bereits den Anfang einer Ektasie sieht, indem knapp vor dem Abgange der Iris die innersten Scleral-lamellen auseinandergewichen sind und die Iris in die Lücke hineingepresst ist.

Digitized by Illinois College of Optometry

Die Ektasie liegt daher auch später, selbst wenn sie noch so gross wird, immer zwischen dem eigentlichen Ursprunge der Iris aus dem vorderen Rande des Ciliarkörpers (Fig. 82 *a*) und dem scheinbaren Ursprunge derselben an jener Stelle, wo der noch freie Theil der Iris beginnt (Fig. 82 *b*). Die Innenfläche des Intercalarstaphyloms ist von einer Pigmentschichte bekleidet, welche nichts Anderes als die ganz atrophische, mit der Sclera verwachsene Wurzel der Iris ist. — Am uneröffneten Bulbus ist die Unterscheidung zwischen Ciliar- und Intercalarstaphylom schwieriger als am anatomischen Präparate, lässt sich aber doch nach folgenden Anhaltspunkten machen: Beim Intercalarstaphylom sieht man die vorderen Ciliargefässe am hinteren, beim Ciliarstaphylom am vorderen Rande der Ektasie aus der Sclera herauskommen. Ein dünnes Ciliarstaphylom lässt sich meist durchleuchten, so dass man die verlängerten Ciliarfortsätze als schwarze Streifen an seiner Innenfläche erkennt (Fig. 80 *c*).

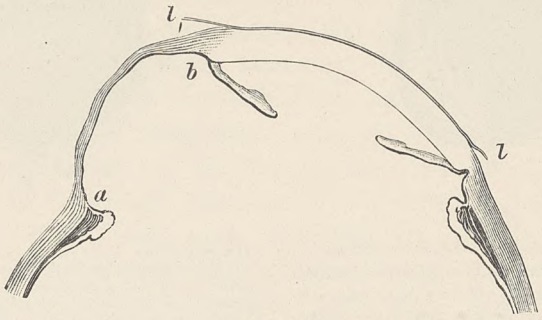

Fig. 82.

Staphyloma intercalare. Vergr. 4/1. — Die Figur stellt einen Verticalschnitt durch die vordere Hälfte des ektatischen Bulbus dar, welcher grosse Aehnlichkeit mit dem in Fig. 81 dargestellten Auge darbietet, nur dass bei ersterem die stärkste Ektasie nach oben von der Hornhaut sitzt. Die Grenzen der Hornhaut sind durch den Limbus *l* und *l*, gegeben. Bei *l* sieht man die Anlegung der Iriswurzel an die Sclera und den Beginn einer Verdünnung der letzteren; auf der anderen Seite dagegen besteht ein ausgebildetes Intercalarstaphylom, das von *a* bis *b* reicht und am lebenden Auge einen dunkel durchscheinenden Hügel bildete. Die Sclera ist im Bereiche des Staphylomes auf die Hälfte ihrer Dicke reducirt und an ihrer inneren Fläche von einem dünnen Pigmentüberzuge als Rest der Iris bekleidet. Die Iris ist vom Ciliarkörper *a* bis zum vorderen Rande der Ektasie *b* mit der Sclera verwachsen; die Ciliarfortsätze sind durch Atrophie flacher.

Die Ektasirung der Sclera zieht zumeist noch weitere Veränderungen im Bulbusinnern nach sich. In Folge der Vergrösserung des vom Ciliarkörper gebildeten Ringes wird die Iris gedehnt und atrophisch, kann sich auch wohl stellenweise von ihrer Insertion ablösen (spontane Iridodialyse). Das Gleiche gilt für die Zonula Zinnii, welche durch Atrophie defect wird, so dass die Linse schlottert, ja selbst sich luxirt. Ciliarkörper, Aderhaut, Netzhaut und Sehnerv werden atrophisch; letzterer zeigt meist eine tiefe, von der Drucksteigerung herrührende Excavation (Fig. 80 *O*).

Geschwüre und Geschwülste der Sclera. Die Sclera besitzt wenig Neigung zur Entzündung und noch weniger Neigung zum eitrigen Zerfalle ihrer entzündlichen Producte; so wird z. B. niemals Ulceration der scleritischen Knoten beobachtet. Geschwüre, welche in der angrenzenden Hornhaut entstehen, machen stets Halt, sobald sie an die Sclera gelangen; ebensowenig greifen Geschwüre der Binde-

Digitized by Illinois College of Optometry

haut auf die unterliegende Sclera über. Geschwüre in der Sclera gehören daher zu den grossen Seltenheiten. Sie entstehen durch Verletzungen mit gleichzeitiger Infection, sowie durch Zerfall von Neubildungen (syphilitische, tuberculöse und lepröse Knoten, bösartige Neubildungen).

Auch Neubildungen kommen primär in der Sclera nur äusserst selten vor, während allerdings die in anderen Theilen des Auges entstandenen Geschwülste auf die Sclera übergreifen. Als primäre Geschwülste der Sclera hat man Fibrome, Sarkome und Osteome beobachtet.

IV. Capitel.

Anatomie und Physiologie der Uvea, Entwicklungsgeschichte des Auges.

I. Anatomie.

§ 56. Wenn man von einem Augapfel vorsichtig Sclera und Cornea entfernt, so hat man die Iris, das Corpus ciliare und die Chorioidea im Zusammenhange vor sich. Dieselben bilden zusammen die mittlere Augenhaut, welche eine durch ihren Pigmentgehalt dunkelbraune Kugel darstellt. Diese hat vorne eine grosse Oeffnung, die Pupille, hinten eine kleine, das für den Durchtritt des Sehnerven bestimmte Loch. Wegen der Aehnlichkeit der dunklen Kugel, welche am Opticus wie an einem Stiele hängt, mit einer Weinbeere (uva) hat die mittlere Augenhaut den Namen Uvea, auch Tractus uvealis erhalten.

a) Iris.

Die Regenbogenhaut (Iris)*) ist eine scheibenförmige, in der Mitte von der Pupille**) durchbohrte Membran. Mit ihrem peripheren Rande, dem Ciliarrande, entspringt sie aus der vorderen Fläche des Ciliarkörpers. Von hier aus spannt sie sich zur Linse hinüber, auf deren vorderer Kapsel sie mit ihrem centralen Rande, dem Pupillarrande, aufruht und bei den Bewegungen der Pupille schleift (Fig. 84). Durch das Aufliegen auf der Linse erhält die Iris ihre feste Stütze. Man sieht daher, wenn die Linse fehlt oder den Contact mit der Iris verloren

*) Iris wegen der Bogenform, nicht wegen der Farbe.

**) Pupilla heisst eigentlich Mädchen, vielleicht weil man in der Pupille sein eigenes verkleinertes, von der Hornhaut gespiegeltes Bild sieht. In alten deutschen Werken wird die Pupille gleichfalls als Kindlein bezeichnet. Auch im Griechischen hiess die Pupille κόρη, das Mädchen, wovon die Ausdrücke Korektopie, Korelysis u. s. w. stammen.

Digitized by Illinois College of Optometry

hat, die letztere bei Bewegungen des Augapfels erzittern oder schlottern — Irisschlottern, Iridodonesis*). — Da der Linsenscheitel weiter vorne liegt, als die Ursprungsstelle der Iris am Corpus ciliare, so bildet die Iris einen niedrigen Kegel, dessen nach vorne sehende Spitze durch die Pupille abgestutzt ist. Je seichter durch Vorrücken der Linse die vordere Kammer wird, desto höher wird dieser Kegel; fehlt dagegen die Linse, so spannt sich die Iris in einer Ebene aus.

Bei Betrachtung der Iris mit freiem Auge oder noch besser mit der Loupe erkennt man an derselben eine zierliche Zeichnung, welche durch Erhabenheiten und Vertiefungen der vorderen Irisfläche gebildet wird (Relief der Iris, Fig. 83). In normalen Augen scharf und deutlich, wird diese Zeichnung in der entzündeten oder atrophischen Iris verwaschen oder selbst unkenntlich, weshalb sie ein wichtiges Kennzeichen für Erkrankungen der Iris bildet. — Die Zeichnung wird vor

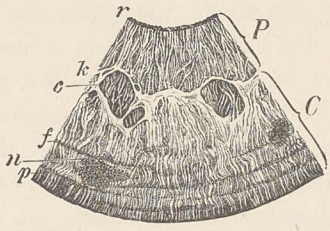

Fig. 83.

Vordere Fläche der Iris. Vergr. 6/1. — *P* Pupillarzone, *C* Ciliarzone, *r* retinaler Pigmentsaum, *k* kleiner Kreis, *c* Krypte, *f* Contractionsfurche, *n* Naevus, *p* periphere dunkle Zone.

Allem durch radiär gerichtete, vorspringende Leisten gebildet, welche nichts Anderes als die im Irisstroma liegenden Blutgefässe sind, die vom Ciliarrande dem Pupillarrande zustreben. Nahe dem letzteren verflechten sich dieselben mit einem Kranze circulärer Leisten — dem kleinen Kreise der Iris (Fig. 83 *k*). Derselbe theilt die Iris in zwei Zonen: die peripher vom kleinen Kreise gelegene ist die Ciliarzone (*C*), die central davon gelegene ist die viel schmälere Pupillarzone (*P*), welche oft durch eine etwas andere Färbung von der Ciliarzone sich abhebt. Entlang dem kleinen Kreise bemerkt man grubige Vertiefungen in der Oberfläche der Iris, die Krypten (*c*). Aehnliche, nur viel kleinere Löcher in der vorderen Fläche existiren auch an der Peripherie der Iris, zunächst ihrer Wurzel, welche jedoch am lebenden Auge nicht wahrgenommen werden, theils weil sie zu klein sind, theils weil sie durch den

*) δονέομαι, ich schwanke.

Digitized by Illinois College of Optometry

vorspringenden Rand der Sclera verdeckt werden. Nur an blauen Augen, besonders bei Kindern, fällt diese periphere, durchlöcherte Zone als ein dunkler, fast schwarzer Kreis zunächst der Wurzel der Iris in die Augen (*p*). — Den Pupillarrand der Iris sieht man von einem schmalen, schwarzen Saume eingefasst (*r*), welcher besonders an Augen mit Cataracta deutlich hervortritt. Er hebt sich hier nämlich von dem weissen Hintergrunde der getrübten Linse viel besser ab, als von dem Schwarz der Pupille eines normalen Auges.

Mikroskopische Anatomie. Das Stroma der Iris besteht hauptsächlich aus den zahlreichen Gefässen, welche in radiärer Richtung vom Ciliar- zum Pupillarrande verlaufen. Die Gefässe sind in eine dicke Adventitia eingehüllt und werden von einem lockeren Netzwerke verzweigter und pigmentirter Zellen umsponnen, welche die Zwischenräume zwischen den Gefässen ausfüllen (Fig. 104). Die Gefässe mit dem Zellennetze bilden zusammen das Irisstroma, welches demnach ein sehr lockeres, schwammartiges Gewebe ist. — Zunächst dem Pupillarrande der Iris findet man den Schliessmuskel der Pupille, Sphincter iridis, in das Irisstroma eingelagert (Fig. 84 *sp*). Derselbe ist ein 1 mm breites, flaches Band glatter Muskelfasern, welches zunächst der hinteren Oberfläche der Iris liegt.

An der vorderen Fläche liegen die Zellen besonders dicht (vordere Grenzschichte, Fig. 104 *v*). Darauf folgt ein Endothelbelag, welcher eine Fortsetzung des Endothels der Descemet'schen Membran bildet und die ganze vordere Fläche der Iris bis zum Pupillarrande überzieht. Er fehlt nur an jenen Stellen, welche den Krypten entsprechen, die sich am Pupillarrande (Fig. 84 *cr*) und am Ciliarrande (*c*, *c*) befinden. Diese bilden daher Oeffnungen, welche in das Innere des Irisgewebes führen und dessen Gewebslücken in offene Communication mit dem Kammerraume setzen. Diese Einrichtung begünstigt den raschen Wechsel des Volumens der Iris beim Spiel der Pupille, indem sie gestattet, dass schnell Flüssigkeit aus dem Irisgewebe in die Kammer übertritt und umgekehrt. — Die hintere Fläche des Irisstroma wird von der hinteren Grenzmembran und der retinalen Pigmentschichte bedeckt. Die Erstere (auch Bruch'sche Membran genannt, Fig. 85 und 89 *h*) besteht aus Fasern, welche in radiärer Richtung vom Ciliar- zum Pupillarrande ziehen und den Dilatator pupillae bilden. Die Fasern sind Muskelfasern eigenthümlicher Art, welche aus der vorderen Zellenreihe der retinalen Pigmentschichte entstehen (ektodermale Muskelzellen, Grynfeltt, Heerfordt). — Auf die hintere Grenzmembran folgt die retinale Pigmentschichte, welche die hintere Oberfläche der Iris bekleidet.

Digitized by Illinois College of Optometry

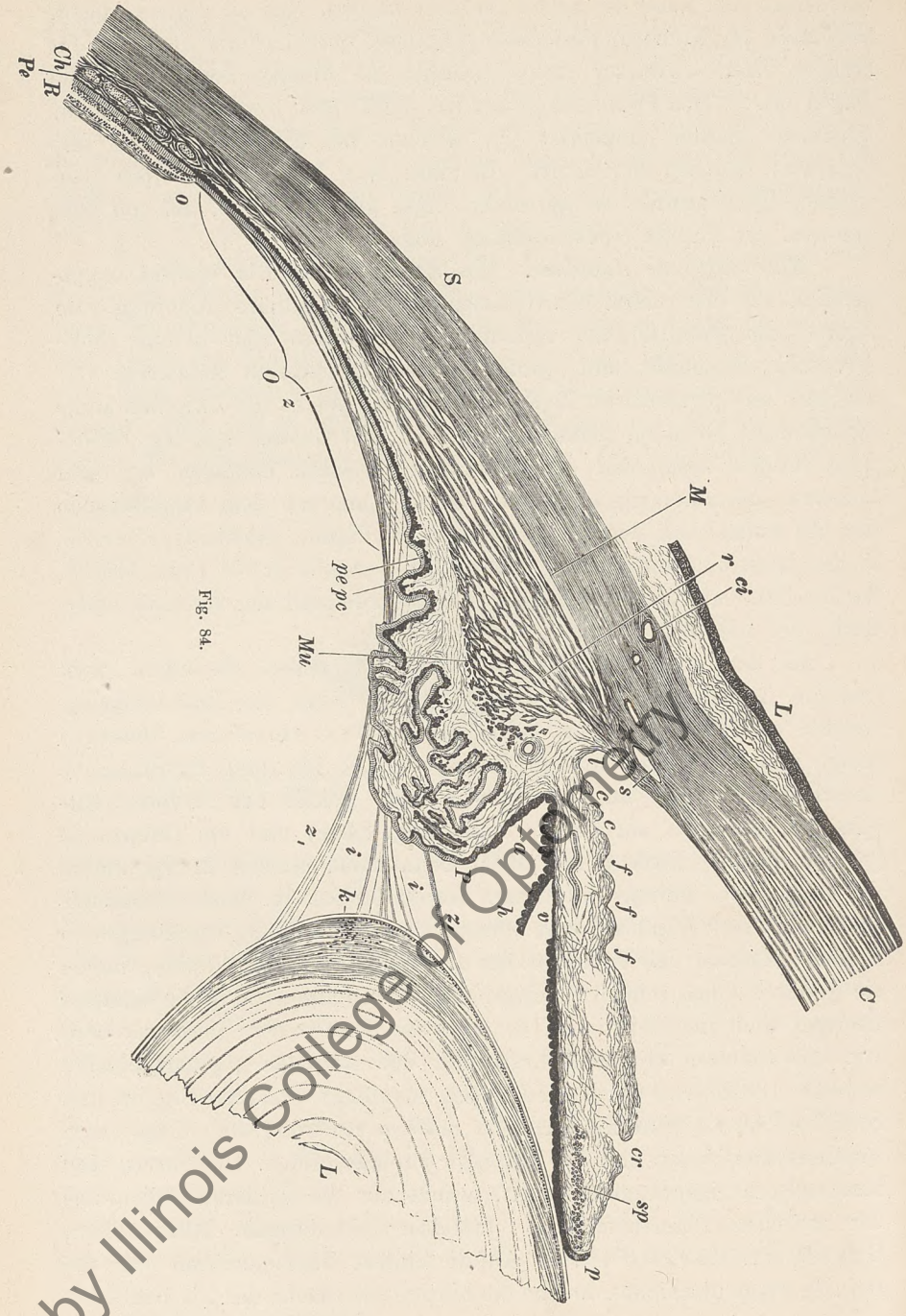

Fig. 84.

Digitized by Illinois College of Optometry

Sie reicht bis zum Pupillarrande, um welchen herum sie sich ein wenig auf die vordere Fläche der Iris hinüberschlägt (Fig. 84 bei *p*) und dadurch jenen schwarzen Saum bildet, den man bei der Betrachtung der Iris von vorne längs des Pupillarrandes wahrnimmt. Die Pigmentschichte besteht aus zwei Lagen von Epithelzellen (Fig. 84 und 85 *v* und *h*), welche am Pupillarrande in einander übergehen. Beide zusammen stellen, wie die Entwicklungsgeschichte lehrt, die Fortsetzung der Netzhaut bis zum Pupillarrande dar, wo dieselbe endigt (Fig. 103). Es wird daher diese Schichte der Iris als die retinale (pars retinalis iridis sive pars iridica retinae) bezeichnet, im Gegensatze zu den vorderen, zur Uvea gehörigen Schichten, welche unter dem Namen pars uvealis iridis zusammengefasst werden (Schwalbe).

Die Farbe der Iris, welche entweder hell (blau oder grau) oder dunkel (braun) ist, wird durch das Pigment der Iris bedingt. Es gibt in der Iris zweierlei Pigment. Das eine liegt in den verzweigten Zellen des Irisstroma und heisst deshalb das Stromapigment; das andere erfüllt die Epithelzellen der retinalen Pigmentlage — retinales Pigment. Von dem Verhältnisse der beiden Pigmentirungen hängt die Farbe der Iris ab. Die retinale Lage der Iris ist stets pigmentreich, während der Gehalt der Iris an Stromapigment sehr variirt. Wenn das Stroma der Iris wenig Pigment enthält, so schimmert das retinale Pigment durch die dünne Iris hindurch und erscheint blau. Es ist dasselbe Phänomen, welches stets einen dunklen Hintergrund bläulich erscheinen lässt, wenn er durch ein trübes Medium hindurch angesehen wird. So schimmern z. B. durch eine zarte Haut die Venen blau hindurch. Ist das Stroma der Iris pigmentarm, aber dicker und derber, so erscheint die Iris grau. Je mehr endlich das Stroma von dem braunen Stroma-

Erklärung der Fig. 84. — Meridionaler Schnitt durch den vorderen Theil des Auges. Vergr. 16/1. — Die Grenze zwischen der Cornea ***C*** und der Sclera ***S*** wird an der hinteren Fläche durch den Querschnitt des Schlemm'schen Canales ***s*** gekennzeichnet. Sie ist an der vorderen Seite vom Limbus conjunctivae ***L*** bedeckt; weiter rückwärts sieht man in der Sclera den Querschnitt einer vorderen Ciliarvene ***ci***. Die Iris ist durch das Ligamentum pectinatum ***l*** an die innere (hintere) Wand des Schlemm'schen Canales angeheftet. Sie ist, da die Pupille des Auges enge war, lang und dünn mit zugeschärftem Pupillarrande (vergl. Fig. 36). An der Vorderfläche der Iris erkennt man die Oeffnungen der Krypten sowohl im kleinen Kreise ***cr***, als an der Peripherie ***c***, ferner die Contractionsfurchen *r*. Die Hinterfläche der Iris ist von dem retinalen Pigmentblatte überzogen, welches sich am Pupillarrande ***p*** spornartig nach vorne umschlägt. An einer Stelle hat sich die hintere Lage des Pigmentes ***h*** abgelöst, so dass man die vordere Lage ***v*** isolirt zu erkennen vermag. Nahe dem Pupillarrande ist der Querschnitt des Sphincter pupillae ***sp*** sichtbar. Von der hinteren Wand des Schlemm'schen Canales entspringt der Ciliarmuskel, welcher aus den longitudinalen Fasern ***M*** und den circulären Fasern ***Mu*** besteht; der Uebergang der einen Portion in die andere wird durch die radiären Fasern ***r*** vermittelt. Am vorderen Rande der circulären Portion sieht man den Querschnitt des Circulus arteriosus iridis major ***a***. Dem Ciliarmuskel sitzen die Ciliarfortsätze ***P*** auf, welche von den beiden Lagen der Pars ciliaris retinae überzogen sind, nämlich von der pigmentirten Zellenschichte ***Pe***, welche die Fortsetzung des Pigmentepithels ***Pe*** ist, und von der pigmentfreien Schichte ***Pe***, der Fortsetzung der eigentlichen Retina ***R***. Der flache Theil des Ciliarkörpers, der Orbiculus ciliaris ***O***, reicht bis zur Ora serrata ***o***, wo die Chorioidea ***Ch*** und die Retina ***R*** beginnt. Auf dem Orbiculus liegen die Fasern der Zonula Zinnii ***z***, welche weiter vorne in den freien Theil der Zonula z_1 übergehen und daselbst die Hohlräume des Petit'schen Canales ***i*** einschliessen. Die Linse ***L*** zeigt an ihrem Aequator ausser den Anheftungen der Zonulafasern den Querschnitt des Kernbogens ***k***.

Digitized by Illinois College of Optometry

pigment enthält, desto mehr wird dieses selbst sichtbar und lässt die Iris braun erscheinen, während die dahinter liegende retinale Pigmentschichte durch das Stromapigment verdeckt und dem Blicke entzogen wird. — Nicht selten existiren in einer Iris, die im Ganzen wenig pigmentirt ist, einzelne inselförmige Pigmentanhäufungen im Stroma. Dieselben treten dann als dunkle (rostfarbige, braune oder schwarze) Flecken in der sonst grauen oder blauen Iris hervor — Naevi iridis*) (*n* in Fig. 83 und 36). Eine grössere Anzahl derselben verleiht der Iris ein getigertes Aussehen.

Es kommen ausnahmsweise Fälle vor, wo die Iris weder in ihrem Stroma, noch in ihrer retinalen Schichte Pigment besitzt. Eine solche Iris kommt den Albinos zu; sie ist durchscheinend und hat wegen ihrer zahlreichen Blutgefässe eine zart graurothe Farbe.

Die Untersuchung der Iris am lebenden Auge zeigt uns ausser den oben angeführten Details des Irisreliefs noch eine Anzahl concentrisch verlaufender Bogenlinien, nahe dem Ciliarrande der Iris (Fig. 83 *f*). Man sieht dieselben besonders schön an einer dunklen Iris und bei enger Pupille, wo sie durch ihre helle Farbe von dem braunen Grunde sich abheben. Es sind dies die Contractionsfurchen der Iris. Wenn sich nämlich bei Erweiterung der Pupille die Iris verschmälert, so legt sich die vordere Fläche derselben in Falten. Die Thäler zwischen den Falten (Fig. 84 *f, f*) sind eben jene Furchen, auf deren Grund das Stroma der Iris weniger Pigment zu enthalten pflegt. Wenn sich die Pupille verengert, so glätten sich die Falten aus, die Furchen öffnen sich und werden dann besser sichtbar. — Bei abwechselnder Erweiterung und Verengerung der Pupille bemerkt man auch eine Veränderung am Pigmentsaume des Pupillarrandes, welcher desto breiter wird, je enger die Pupille ist; bei starker Erweiterung der Pupille verschwindet er dagegen gänzlich (vergl. Fig. 83 mit Fig. 36). — Wenn die Pupille sehr eng ist, beobachtet man auch im normalen Auge nicht selten schwaches Zittern der peripheren Theile der Iris (Iridodonesis), welches sonst nur bei Lageveränderungen der Linse vorkommt. Dasselbe rührt daher, dass bei enger Pupille die hintere Kammer tiefer ist und gleichzeitig die stark verbreitete Iris sich beträchtlich verdünnt hat, welche beiden Umstände das Erzittern der Iris begünstigen.

Die retinale Pigmentschichte setzt sich aus zwei Zellenlagen zusammen, deren Erkennung jedoch durch die reichliche Pigmentirung sehr erschwert wird. Nur im Auge des Embryo (und zuweilen selbst noch beim neugeborenen Kinde) sowie im albinotischen Auge sind die beiden Lagen ohne Weiteres deutlich von einander unterscheidbar, sonst muss man erst durch eigene Bleichungsverfahren die Pigmentzellen künstlich entfärben (Fig. 85). Man kann dann die beiden Lagen von einander unterscheiden und auch feststellen, dass sie die Fortsetzung der beiden Blätter der Netzhaut auf die hintere Fläche der Iris sind. Die vordere Zellenlage geht aus dem Pigmentepithel der Netzhaut hervor. Aus dem vorderen Theile des Protoplasma dieser Zellen entwickeln sich die Fasern des

*) Naevus, Muttermal.

Digitized by Illinois College of Optometry

Dilatator (Fig. 85 *m*), während die Kerne in dem hinteren, pigmentführenden Theile der Zellen verbleiben (*v*). Die hintere Lage (*h*) ist die Fortsetzung der eigentlichen Netzhaut (Fig. 103). In pathologischen Fällen ist eine Trennung der beiden Lagen nicht selten, weil sie der Iris ungleich fest anhaften. Während die vordere Lage der hinteren Fläche der Iris sehr innig adhärirt, löst sich die hintere Lage leicht ab (in Fig. 84 ist die Ablösung durch die Präparation zufällig erfolgt). Wenn z. B. Anwachsungen der hinteren Irisfläche an die Linsenkapsel (hintere Synechien) zerreissen, so bleibt die hintere Lage als schwarzer Belag auf der vorderen Linsenkapsel zurück, während die vordere Lage an der Iris verbleibt. Ebenso kann man durch Abpinseln die hintere Lage leicht von der Iris entfernen, während man die vordere Lage an der hinteren Irisfläche zurücklässt. Man findet sie dann bei der

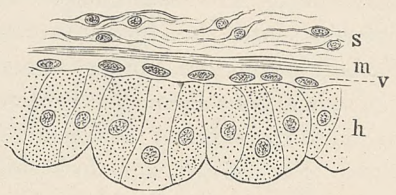

Fig. 85.

Hintere Schichten der Iris. Meridionaler Schnitt durch die Iris eines Erwachsenen, nach der Methode von Fick entfärbt. Vergr. 300/1. — Auf die hintersten Schichten des Irisstroma *s* mit seinen verzweigten Zellen folgt der Dilatator oder die hintere Grenzmembran *m*, deren hintere Fläche von dem Protoplasma und den länglichen Kernen der vorderen Lage *v* der retinalen Pigmentschichte belegt ist. Die Grenzen der einzelnen Zellen sind in dieser Lage nicht zu erkennen. Die hintere Lage *h* der retinalen Pigmentschichte besteht aus hohen cylindrischen Zellen mit runden Kernen. Die Zellen sind verschieden hoch und so gruppirt, dass ihre hintere Oberfläche auf dem Schnitte eine Reihe von abgerundeten Kuppen bildet, welche man in kleinerem Maassstabe auch an der Iris in der Fig. 84 wiederfindet. Dieselben entsprechen den Querschnitten der dunkelbraunen, ringförmig und concentrisch um die Pupille angeordneten Wülste, welche die Iris auf ihrer hinteren Fläche bei Betrachtung mit freiem Auge erkennen lässt. Die hintere Begrenzung dieser Zellenlage ist durch einen besonders scharfen Contour gekennzeichnet, der sich jedoch nicht als eine eigene Grenzmembran erkennen lässt. Die Zellen der hinteren Lage enthalten noch einzelne Pigmentkörnchen, welche der Entfärbung entgangen sind.

mikroskopischen Untersuchung der abgepinselten Iris in inniger Verbindung mit der hinteren Grenzmembram.

Die Farbe der Iris verändert sich, wie allbekannt ist, in den ersten Kinderjahren. Die meisten Kinder werden mit einer tiefblauen Iris geboren. Das Stroma der Iris enthält wenig Pigment und ist noch sehr dünn, so dass die hintere Pigmentschichte blau hindurchscheint. Mit zunehmendem Alter wird das Stroma dicker und dichter. Wenn dabei die Pigmentirung nicht zunimmt, so wird die Iris nur heller blau oder grau; tritt aber gleichzeitig eine Vermehrung des Stromapigmentes auf, so bekommt die Iris eine braune Farbe. Die Umwandlung der blauen Iris in die braune bleibt zuweilen auf einen Theil der Iris beschränkt, so dass man einen braunen Sector in einer sonst hellen Iris sieht. Auch kann die Iris des einen Auges blau, die des anderen braun sein. (In solchen Fällen erkrankt nicht selten das Auge mit der helleren Iris an Cataract). — Die Farbe der Iris steht immer im Zusammenhange mit der Pigmentirung des übrigen Körpers. Die dunklen Menschenrassen haben stets eine dunkle Iris.

Digitized by Illinois College of Optometry

b) Ciliarkörper.

§ 57. Der Strahlenkörper (Corpus ciliare)*) wird zur Anschauung gebracht, wenn man den Bulbus halbirt und aus demselben Glaskörper, Linse und Netzhaut entfernt, so dass die Uvea überall blossliegt. Die Stelle, wo die Netzhaut vorne abgerissen ist, wird durch eine zackige Linie, die Ora serrata, gekennzeichnet (Fig. 86 *o o*). Entsprechend derselben findet ein Wechsel in der Färbung der Uvea statt. Dieselbe ist hinter dieser Linie braun — Chorioidea —, vor derselben dagegen schwarz — Ciliarkörper. Am vorderen Rande der schwarzen Zone erheben sich die Ciliarfortsätze, Processus ciliares, etwa 70 an der Zahl. Dieselben treten nicht blos durch ihre Prominenz hervor, sondern auch durch ihre hellere Farbe, indem ihre Firsten weniger stark pigmentirt sind als die Thäler zwischen denselben. Die vordere, die Ciliarfortsätze tragende Zone des Ciliarkörpers heisst der gefaltete Theil des Ciliarkörpers, Corona ciliaris (Fig. 86 c_1); auf diese folgt nach rückwärts der hintere gleichmässig schwarz gefärbte, glatte Theil des Ciliarkörpers, Orbiculus ciliaris (*or*).

Wenn man die gesammte Uvea von der Cornea und Sclera abzieht, so bekommt man die äussere Seite des Ciliarkörpers zu Gesichte. Dieselbe ist von einer Schichte grauen Gewebes bedeckt, dem Ciliarmuskel.

Zum genauen Studium des Ciliarkörpers eignen sich Längsschnitte (in meridionaler Richtung geführt) am besten (Fig. 84). Auf diesen erscheint der Ciliarkörper dreiseitig. Die kürzeste Seite sieht nach vorne und lässt ungefähr aus ihrer Mitte die Iris entspringen. Die beiden langen Seiten des Dreieckes sehen nach innen und nach aussen. Die innere trägt die Ciliarfortsätze (Fig. 84 *P*), während die äussere durch den Ciliarmuskel (*M*) gebildet wird.

Mikroskopische Anatomie. Wenn wir die einzelnen Schichten des Ciliarkörpers, von aussen nach innen vorgehend, untersuchen, so treffen wir zuerst auf den Ciliarmuskel. Derselbe wurde von Brücke entdeckt und mit dem Namen Tensor chorioideae belegt. Er besteht aus zwei Portionen, welche sich durch die verschiedene Richtung der Muskelfasern unterscheiden: *a*) Die äussere Portion enthält die von vorne nach rückwärts (longitudinal oder meridional) verlaufenden Muskelfasern (Fig. 84 *M*). Da diese es sind, welche von Brücke zuerst auf-

*) Von cilia, die Wimpern, wegen der feinen radiären Falten. Der Ciliarkörper wird auch Kyklon genannt (daher Kyklitis oder Cyclitis) von κύκλος, der Kreis.

Digitized by Illinois College of Optometry

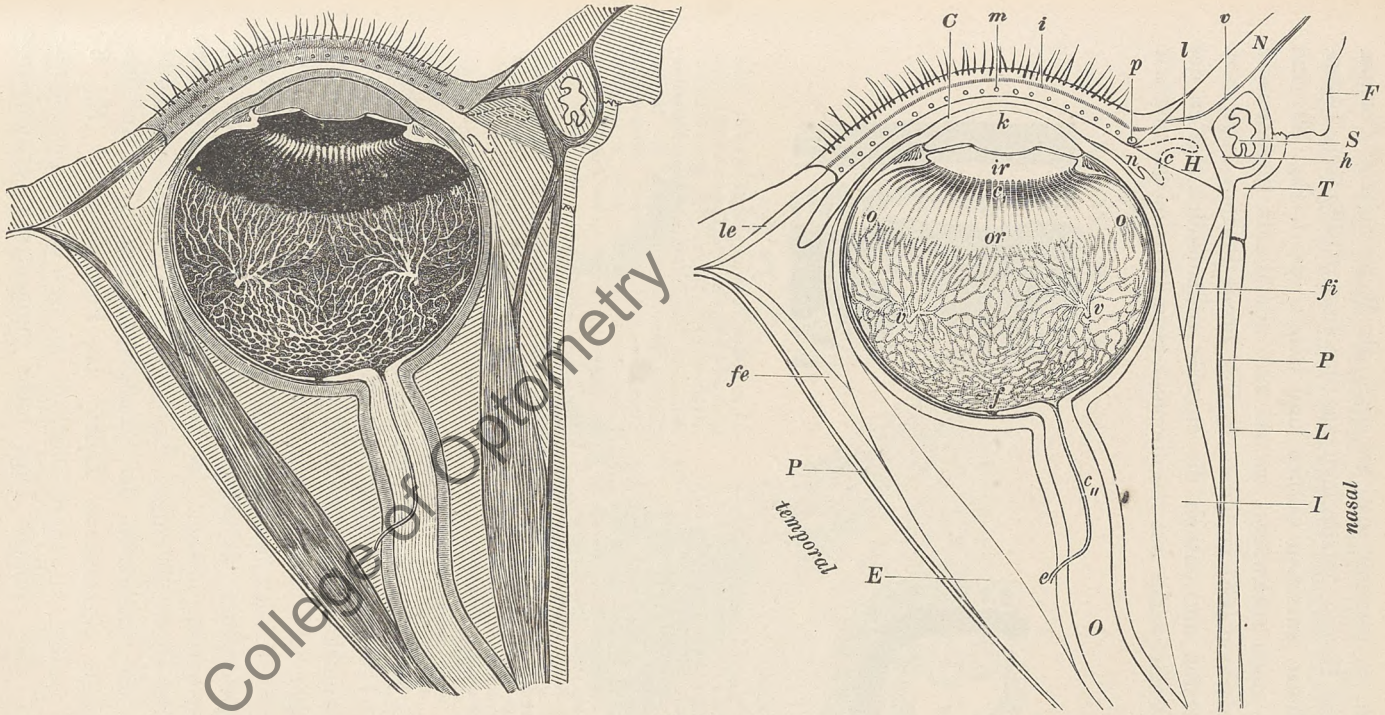

Fig. 86.

Horizontaler Durchschnitt der Orbita. Schematisch. Vergr. 2/1. — Die nasale Wand der Orbita wird durch die Lamina papyracea des Siebbeins ***L***, das Thränenbein ***T*** und den Processus frontalis des Oberkiefers ***F*** gebildet. Die beiden letzteren Knochen begrenzen die Fossa sacci lacrymalis, in welcher der Thränensack ***S*** liegt. Die knöchernen Wände der Orbita sind von der Periorbita ***P*** ausgekleidet, von welcher die Lidbänder ihren Ursprung nehmen. Das mediale Lidband ***l*** theilt sich in den vorderen Schenkel ***v*** und den hinteren Schenkel ***h***, welche beide den Thränensack einschliessen. Vom hinteren Schenkel entspringen Fasern des Horner'schen Muskels ***H***. ***le*** ist das laterale Lidband, ***fi*** und ***fe*** die von der Periorbita ausgehenden Fascienzipfel zum Musculus rectus medialis ***I*** und M. r. lateralis ***E***. Die Haut des Nasenrückens ***N*** geht in die des unteren Lides über, an dessen freiem Rande man die Cilien und die Mündungen der Meibom'schen Drüsen ***m*** erkennt; zwischen beiden zieht sich eine graue Linie ***i*** hin. Am inneren Ende des Lides liegt der untere Thränenpunkt ***p***, ferner im Bindehautsacke die Carunkel ***c*** und die halbmondförmige Falte ***n***. Aus dem Bulbus, dessen untere Hälfte vorliegt, ist die Linse sammt dem Glaskörper herausgenommen worden. Man sieht die vordere Kammer ***k***, die Iris ***ir*** und den Ciliarkörper, bestehend aus der Corona ciliaris c_I und dem Orbiculus ciliaris ***or***. Nach rückwärts von der Ora serrata ***oo*** folgt die Aderhaut mit ihren Venen, welche sich zu den Vortices ***v*** sammeln. ***f*** Fovea centralis retinae, c_{II} Centralgefässe des Opticus ***O***, welche bei ***e*** in denselben eintreten.

Digitized by Illinois College of Optometry

gefunden wurden, so benennt man sie auch als Brücke'sche Portion. Die longitudinalen Fasern entspringen aus der äusseren fibrösen Augenhülle an der Grenze zwischen Cornea und Sclera (bei *l*, Fig. 89) und verlaufen gerade nach rückwärts, wo sie sich allmälig in die äusseren Schichten der Aderhaut (*Ch*) verlieren. *b*) Die zweite Portion liegt nach innen von der ersten und enthält die circulär verlaufenden Fasern des Ciliarmuskels, welche daher auf meridionalen Schnitten im Querschnitte

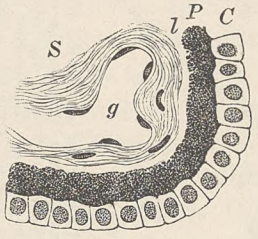

Fig. 87.

Stück aus einem Meridionalschnitte durch den Ciliarfortsatz, etwas hinter der Spitze desselben. Vergr. 240/1. — Das Stroma des Ciliarfortsatzes **S** besteht aus zartem Bindegewebe, in welchem die weiten und sehr dünnwandigen Blutgefässe **g** liegen. Dann folgt die Glaslamelle *l* und darauf die beiden Schichten der Pars ciliaris retinae. Die eine ist die Pigmentschichte **P** als Fortsetzung des Pigmentepithels; die Zellen derselben lassen wegen ihrer starken Pigmentirung weder Kern noch Zellgrenzen erkennen. Die zweite, unpigmentirte Schichte **C** besteht aus einer einfachen Lage cubischer Zellen als Fortsetzung der eigentlichen Netzhaut.

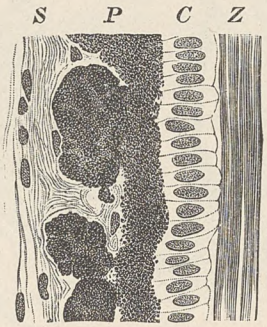

Fig. 88.

Oberflächliche Schichten des Ciliarkörpers im flachen Theile (Orbiculus ciliaris) im Meridionalschnitte. Vergr. 270/1. — Aus demselben Schnitte entnommen wie Fig. 87. In das Stroma **S** des Ciliarkörpers dringen die Zellen der pigmentirten Lage **P** in Form kolbiger oder drüsenähnlicher Ausstülpungen (aber ohne Lumen) ein. Die Zellen der oberflächlichen, unpigmentirten Lage **C** sind hier länger, cylindrisch; auf ihrer freien Oberfläche liegen die Fasern der Zonula Zinnii **Z** auf.

erscheinen (Fig. 84 *Mu*). Sie werden nach ihrem Entdecker Heinrich Müller als Müller'sche Portion bezeichnet.

Dem Ciliarmuskel sitzen die Ciliarfortsätze (Fig. 84 *P*) auf. Dieselben bestehen aus einem bindegewebigen Stroma, welches nebst verzweigten Pigmentzellen ausserordentlich viele Blutgefässe enthält, so dass die Ciliarfortsätze als der gefässreichste Theil des ganzen Augapfels angesehen werden müssen. Die innere Oberfläche des Ciliarkörpers wird von drei Schichten überzogen. Die erste derselben ist eine homogene Membran, die Glaslamelle des Ciliarkörpers (Fig. 87 *l*. Auf diese folgt eine Schichte pigmentirter Zellen, das Pigmentepithel (Fig. 87 und 88 *P*), und endlich als oberflächlichste, an den Glaskörper angrenzende Schichte, eine einfache Lage nicht pigmentirter, cylindrischer

Digitized by Illinois College of Optometry

Zellen (*C*). Die beiden letzteren Schichten sind die Fortsetzung der Netzhaut, welche hier auf eine doppelte, nämlich eine pigmentirte und

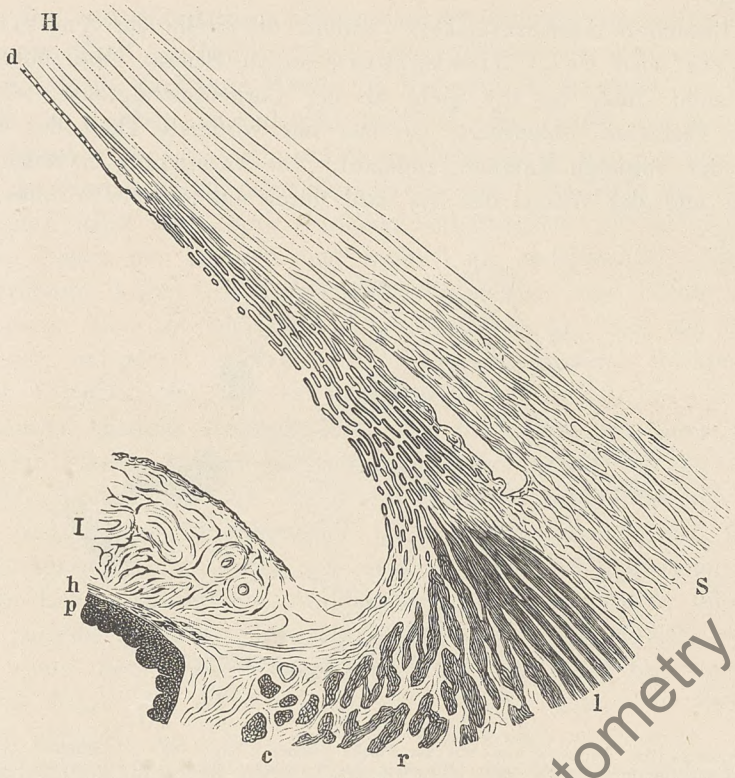

Fig. 89.

Kammerbucht. Vergr. 83/1. — *H* Hornhaut, *S* Sclera; die Grenze zwischen beiden ist durch das langgestreckte Lumen des Schlemm'schen Canales gekennzeichnet. An der hinteren Fläche der Hornhaut sieht man die Descemet'sche Membran *d* mit ihrem Endothele. Sie hört zugeschärft auf und geht in die hintersten Lamellen des Ligamentum pectinatum über. Noch vor ihrem Ende sieht man die unmittelbar vor ihr liegenden Hornhautlamellen sich auffasern und in die vorderen Lamellen des Lig. pect. übergehen. Das Lig. pect. bildet die hintere Wand des Schlemm'schen Canales und besteht scheinbar aus lauter kurzen Bruchstücken von Fasern. Die durch den Schnitt quer getroffenen Lamellen des Ligamentes erscheinen nämlich als Fasern, die überall, wo der Schnitt in die Lücken der Lamellen (Fig. 90) fällt, eine Unterbrechung zeigen müssen. Am hinteren Ende des Schlemm'schen Canales sieht man ein Bündel von circulär verlaufenden Scleralfasern (in der Zeichnung heller dargestellt), welche durch den Schnitt quer getroffen sind und schräg gegen die Kammerbucht vorspringen (Scleralsporn). An die vordere Fläche desselben setzen sich die vorderen Lamellen des Lig. pect. an, während dessen hintere Fläche den longitudinalen Bündeln *I* des Ciliarmuskels als Ansatzpunkt dient. Die hinteren Lamellen des Lig. pect. gehen direct, ohne Einschiebung von Scleralgewebe, theils in die longitudinalen, theils in die radiären Fasern *r* des Ciliarmuskels über; die hintersten (innersten) Lamellen des Lig. pect. verlieren sich, im Bogen nach rückwärts umbiegend, in dem zarten Gewebe der Iriswurzel. An der hinteren Fläche der Iris *I* sieht man die hintere Grenzmembran *h*, deren Fasern sich noch in die Iriswurzel hinein verfolgen lassen; dahinter folgt die retinale Pigmentlage *p*. *c* circuläre Fasern des Ciliarmuskels; vor denselben der Querschnitt des hier sehr kleinen Circulus arteriosus iridis major.

eine pigmentlose Zellenreihe sich reducirt hat, und sie werden daher als Pars ciliaris retinae bezeichnet. Diese beiden Schichten gehen

Digitized by Illinois College of Optometry

auf die hintere Fläche der Iris über, wo sie zu den zwei Lagen der retinalen Pigmentschichte der Iris (Pars iridica retinae, Fig. 85 *v* und *h*) werden.

Besondere Aufmerksamkeit verdient die Stelle der Anheftung der Iris und des Ciliarkörpers an die Sclera. Man überzeugt sich leicht, dass die Iris nicht an der Corneoscleralgrenze, sondern weiter rückwärts entspringt, so dass der vorderste Theil der Sclera noch der vorderen Kammer angehört. Die Verbindung zwischen der Sclera und der Wurzel der Iris wird durch ein lockeres Gewebe her-

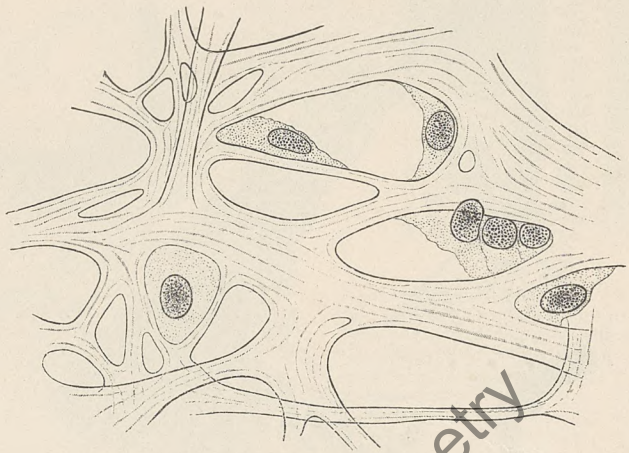

Fig. 90.

Ligamentum pectinatum, von der Fläche gesehen. Vergr. 700/1. — Balken, welche eine zart-faserige Structur zeigen, schliessen Lücken zwischen sich ein. Die grösseren Lücken sind elliptisch und so gerichtet, dass ihre grosse Axe dem Hornhautrande parallel liegt. An der Wand der Lücken liegen Zellen mit einem Kerne und grossem Protoplasmaleib, die Endothelzellen; kleine Lücken werden durch eine solche Zelle zuweilen ganz ausgefüllt.

gestellt, welches am Rande der Hornhaut entspringt und von hier nach rückwärts zur Iriswurzel zieht (Fig. 89). Dieses Gewebe, welches als Ligamentum pectinatum bezeichnet wird, füllt den Winkel zwischen Iris und Cornea-Sclera aus, so dass er zu einer Bucht, der Kammerbucht, abgerundet wird. Histologisch ist das Gewebe des Lig. pect. aus übereinander geschichteten Lamellen zusammengesetzt, welche am Rande der Membrana Descemeti beginnen und nach rückwärts ziehen, wo sich an die hintersten derselben ein Theil der longitudinalen Fasern des Ciliarmuskels ansetzt. Diese Lamellen bestehen aus Balken, welche rundliche Lücken zwischen sich lassen (Fig. 90), so dass sie, übereinandergelegt, ein schwammartiges Gewebe bilden (Fig. 89). Unmittelbar nach aussen von demselben, gerade an der Grenze zwischen

Digitized by Illinois College of Optometry

Cornea und Sclera, bemerkt man ein klaffendes Lumen, welches dem Schlemm'schen Canale (Sinus venosus sclerae) entspricht, dessen innere Wand somit durch das Lig. pect. gebildet wird.

Iris und Ciliarkörper nehmen an der Bildung der beiden Augenkammern Theil. — Die vordere Augenkammer wird vorne durch die Hornhaut, rückwärts durch die Iris und im Bereiche der Pupille durch die vordere Linsenkapsel begrenzt, am Rande dagegen durch das Gewebe des Lig. pect., unter welchem der Schlemm'sche Canal und der vordere Rand des Ciliarkörpers liegt. Die Tiefe der vorderen Kammer variirt auch unter normalen Verhältnissen. Sie ist in jugendlichen Augen am grössten und nimmt mit zunehmendem Alter ab. Kurzsichtige Augen haben eine tiefe, übersichtige eine seichte vordere Kammer. Auch in demselben Auge wechselt die Tiefe der Augenkammer, indem sie während des Accommodationsactes seichter wird durch Vorrücken der vorderen Linsenfläche. — Die hintere Augenkammer entsteht dadurch, dass die Iris nicht mit ihrer ganzen hinteren Fläche, sondern nur mit ihrem Pupillarrande auf der Linsenkapsel aufliegt. Dadurch bleibt zwischen Iris und Linse ein Raum frei, welcher vom Pupillarrande nach dem Ciliarrande der Iris an Tiefe zunimmt und daher auf dem Querschnitte Dreiecksform hat. Dieser Raum, die hintere Augenkammer, wird nach vorne durch die Iris, peripher durch den Ciliarkörper begrenzt, während seine centrale und seine hintere Wand durch die Linse (Fig. 84 *L*) und durch die Zonula Zinnii (Fig. 84 z_1) gebildet wird, welch' letztere den Zwischenraum zwischen der Linse und dem Ciliarkörper überbrückt. — Die beiden Augenkammern stehen nur durch die Pupille miteinander in Verbindung.

Der Ciliarmuskel ist aus glatten Muskelfasern zusammengesetzt, welche keine compacte Masse darstellen, sondern zu flachen Bündeln angeordnet sind. Dieselben sind durch Bindegewebe getrennt und verflechten sich vielfach untereinander, so dass sie eine Art Plexus bilden. Es besteht daher auch keine strenge Sonderung der beiden Portionen des Ciliarmuskels, vielmehr biegen die longitudinalen Fasern ganz allmälig in die circuläre Richtung um. Diejenigen Bündel, welche den Uebergang von der einen Faserrichtung zur anderen vermitteln, hat man als radiäre Bündel (Fig. 84 und 89 *r*) bezeichnet.

Das Verhältniss zwischen den longitudinalen und circulären Fasern variirt nach dem Refractionszustande des Auges. In übersichtigen Augen sind die circulären Fasern stark entwickelt, während sie in kurzsichtigen Augen in sehr geringer Anzahl vorhanden sind (siehe § 144 und Fig. 254—6).

Die Gegend des Kammerwinkels oder der Kammerbucht nimmt besondere Bedeutung für sich in Anspruch, sowohl wegen der complicirten anatomischen Verhältnisse, als auch wegen ihrer Wichtigkeit für den Stoffwechsel und für die

Digitized by Illinois College of Optometry

Erkrankungen des Auges. Man hat diese Gegend an Thieraugen früher als an Menschenaugen studirt und damals Bezeichnungen gewählt, welche heute noch gebräuchlich sind, obwohl sie für das menschliche Auge nicht passen. So führte Hueck den Namen Ligamentum pectinatum ein, weil er in den Augen von Hufthieren fand, dass beim Abziehen der Iris von der Sclera das verbindende Gewebe als eine Reihe von Zacken vorspringt, ähnlich wie die Zähne eines Kammes. Der dreieckige Raum zwischen Sclera und Iriswurzel, welcher vom Lig. pect. ausgefüllt wird, wird auch als Fontana'scher Raum bezeichnet, weil Fontana zuerst die grösseren Hohlräume beschrieben hatte, welche sich bei manchen Thieren zwischen den Lamellen des Lig. pect. finden.

Das Lig. pect. wird von jener Endothelschichte überzogen, welche von der hinteren Oberfläche der Descemet'schen Membran über das Lig. pect. auf die vordere Irisfläche hinübergeht. Durch die Löcher in den Lamellen des Lig. pect. dringt das Endothel von der Oberfläche des Ligaments in die Tiefe ein und versorgt alle Lamellen und Balken dieses schwammartigen Gewebes mit Endothelüberzügen (Fig. 90).

Wenn man die Iris und den Ciliarkörper von der Corneo-Sclera abzieht, so geht das Lig. pect. mit. Es zeigt dadurch seine Zusammengehörigkeit mit der Uvea, welche sich übrigens auch aus der Entwicklungsgeschichte ergibt. Nach dieser gehört das Lig. pect., sowie die daraus hervorgehende Descemet'sche Membran zur Uvea. Diese bildet demnach entwicklungsgeschichtlich eine vollkommen geschlossene Hohlkugel, bestehend aus Aderhaut, Ciliarkörper, Iris, Lig. pect. und Descemet'scher Membran. — Durch Abziehen der Uvea sammt dem Lig. pect. von der Corneo-Sclera wird der Schlemm'sche Canal eröffnet, dessen innere Wand durch das Lig. pect. gebildet wird. Man sieht ihn dann als offene Rinne entlang der Grenze der Cornea und Sclera verlaufen — Scleralrinne.

Die vordere Fläche des Ciliarkörpers gehört zum Theile dem Gebiete der vorderen Kammer an und ist in diesem Bereiche theils von den hintersten Lamellen des Lig. pect., theils von dem zarten Gewebe der Kammerbucht bedeckt (Fig. 89). Es können daher entzündliche Producte, namentlich Eiterzellen, vom Ciliarkörper aus direct in die vordere Kammer gelangen. Auch Neugebilde schlagen zuweilen diesen Weg ein, indem sie in der Gegend der Kammerbucht aus dem Ciliarkörper in die vordere Kammer hervorwuchern (Fig. 123).

Es dauerte lange, bis man eine richtige Vorstellung von den anatomischen Verhältnissen im Gebiete der vorderen und hinteren Kammer bekam, und noch heute findet man sehr häufig Abbildungen, welche diese Verhältnisse unrichtig wiedergeben. Die Existenz der hinteren Kammer wurde durch lange Zeit bestritten, indem man die Iris mit ihrer ganzen hinteren Fläche der Linse aufliegen lassen wollte. Wenn dies der Fall wäre, so würde die vordere Kammer eine ganz andere Gestaltung zeigen, indem sie an der Peripherie viel tiefer sein müsste. Dies beobachtet man in der That in jenen pathologischen Fällen, wo durch Exsudate die Iris durchwegs mit der Linsenkapsel verwachsen ist. Man findet dann die Iris an der Peripherie ungewöhnlich weit nach rückwärts gezogen (siehe Fig. 113). — Die Existenz einer hinteren Kammer im normalen Auge lässt sich dadurch nachweisen, dass man ein frisches Auge gefrieren lässt; bei der Eröffnung desselben kann man dann ein ringförmiges Stück Eis, das gefrorene Kammerwasser, zwischen Iris und Linse liegen sehen.

Digitized by Illinois College of Optometry

c) Aderhaut.

§ 58. Die Aderhaut (Chorioidea)*) ist derjenige Theil der Uvea, welcher den hinteren Abschnitt des Auges, von der Ora serrata bis zum Sehnervenloche, auskleidet. Wenn man sie, nach Eröffnung des Augapfels und Entfernung des Glaskörpers sammt der Netzhaut in situ betrachtet, sieht ihre innere Oberfläche glatt und gleichmässig braun aus. Versucht man nun, sie von der Sclera abzuziehen, so bemerkt man, dass sie an mehreren Stellen fester an derselben haftet. Die innigste Verbindung ist am Rande des Sehnervenloches vorhanden; lockere Befestigungen bestehen ausserdem dort, wo Gefässe und Nerven aus der Sclera in die Aderhaut eintreten, also namentlich in der Gegend des hinteren Poles (hintere kurze Ciliararterien) und des Aequators (Wirbelvenen). Wenn man nach Zerreissung dieser Verbindungen die Aderhaut von der Sclera abgelöst hat, bekommt man ihre äussere Fläche zu Gesicht, welche wegen anhängender Membranfetzen ein flockiges Aussehen hat.

Mikroskopische Anatomie. Die Aderhaut besteht aus 5 Schichten, welche, von aussen nach innen gehend, in nachstehender Weise aufeinander folgen:

1. Die Suprachorioidea (Fig. 91 *s*) besteht aus zahlreichen gefässlosen, aber reich pigmentirten, feinen Lamellen, welche zwischen der eigentlichen Aderhaut und der Sclera (*sc*) liegen. Beim Abziehen der ersteren von der letzteren zerreissen diese Lamellen und bleiben zum Theile an der inneren Oberfläche der Sclera, zum Theile an der äusseren Fläche der Aderhaut hängen, welche dadurch das oben erwähnte flockige, rauhe Aussehen gewinnt.

2. Die Schichte der grossen Gefässe (Haller) (Fig. 91 *H*). Diese sind hauptsächlich Venen (*V*), welche dicht nebeneinander gelagert sind und vielfach miteinander anastomosiren. Die Zwischenräume zwischen den Gefässen — Intervascularräume — sind reichlich mit Pigmentzellen (*p*) versehen und daher von brauner Farbe. Diese Schichte sieht deshalb von der Fläche gesehen so aus, dass man ein Flechtwerk von hellen Zügen (den Gefässen) auf dunklem Grunde sieht (Fig. 86). Es ist dies ein Bild, welches man oft auch im lebenden Auge mit dem Augenspiegel zu sehen Gelegenheit hat (getäfelter Augenhintergrund, siehe Fig. 167 und 168).

*) χοριοειδής, d. h. ähnlich dem χοριόν (lateinisch corium). Dieses Wort bedeutet „Haut“, und zwar nicht blos Lederhaut, sondern auch die Hülle der Frucht im Mutterleibe (das Chorion). Mit dieser letzteren eben soll die Aderhaut wegen ihres Reichthums an Gefässen Aehnlichkeit haben. Irrthümlich schreibt man auch Choroidea oder Choroïdes.

Digitized by Illinois College of Optometry

3. Die Schichte der mittleren Gefässe (Sattler) (Fig. 91 *S*), sehr dünn und wenig pigmentirt.

4. Die Schichte der Capillaren (Choriocapillaris oder Membrana Ruyschii, obwohl sie nicht von Ruysch entdeckt wurde, Fig. 91 *R*). Dieselbe besteht fast ausschliesslich aus den Capillaren, welche ein sehr weites Kaliber haben und dabei so dicht nebeneinander gelegen sind, dass die Zwischenräume zwischen den Capillaren oft schmäler sind als die Capillaren selbst. Diese Schichte enthält kein Pigment.

5. Die Glasmembran (Lamina basalis, Fig. 91 *G*), eine homogene, die innere Oberfläche der Aderhaut auskleidende Membran.

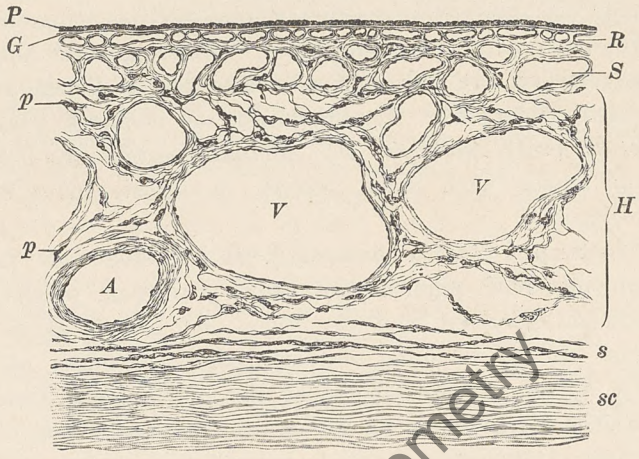

Fig. 91.

Querschnitt durch die Chorioidea. Vergr. 175/1. — Die Chorioidea besteht aus der Suprachorioidea *s*, der Schichte der grossen Gefässe *H*, der Schichte der mittleren Gefässe *S*, der Choriocapillaris *R* und der Glasmembran *G*. An der Schichte der grossen Gefässe erkennt man Arterien *A*, Venen *V* und Pigmentzellen *p*. Die innere Oberfläche der Chorioidea ist von dem Pigmentepithel *P*, die äussere Oberfläche von der Sclera *sc* bedeckt.

Man kann den Bau der Aderhaut in Folgendem kurz zusammenfassen: Die Aderhaut besteht der Hauptsache nach aus Gefässen, welche sich je nach dem Kaliber in drei übereinander liegenden Schichten anordnen, so dass die grössten Gefässe am weitesten nach aussen, die kleinsten am weitesten nach innen liegen. Diese Anordnung wird dadurch verständlich, dass die Aderhaut zum grossen Theile für die Ernährung der nach innen von ihr liegenden Gewebe (Netzhaut und Glaskörper) bestimmt ist. Deshalb müssen die feinsten Gefässe, die Capillaren, aus welchen das ernährende Blutplasma austritt, an der inneren Oberfläche der Aderhaut liegen. — Der gefässhaltige Theil der

Digitized by Illinois College of Optometry

Chorioidea ist an jeder Seite von je einer gefässlosen Schichte, nämlich nach aussen von der Suprachorioidea, nach innen von der Glasmembran überzogen. Sämmtliche Schichten der Aderhaut führen Pigment innerhalb verzweigter Pigmentzellen (Fig. 92), mit Ausnahme der beiden innersten, der Capillarschichte und der Glasmembran. Dem reichen Pigmentgehalte verdankt die Aderhaut ihre dunkelbraune Farbe. — Die innere Oberfläche der Aderhaut wird von dem auf der Glasmembran aufsitzenden Pigmentepithel (Fig. 91 *P*) überzogen. Man hat dasselbe früher ebenfalls zur Aderhaut gerechnet, weil es nach dem Abziehen der Netzhaut auf der Aderhaut haften bleibt; embryologische Untersuchungen haben aber gezeigt, dass es eigentlich zur Netzhaut gehört.

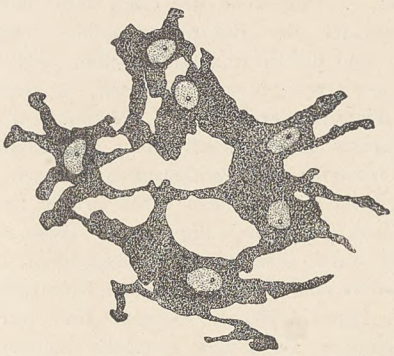

Fig. 92.
Stromapigmentzellen der Chorioidea. Vergr. 400/1. — Dieselben sind verzweigte, anastomosirende Bindegewebszellen mit zahlreichen Pigmentkörnchen und einem unpigmentirten Kerne.

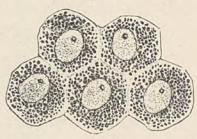

Fig. 93.
Pigmentepithelzellen der Retina. Vergr. 500/1. — Dieselben sind sechseckige Epithelzellen mit Pigmentkörnchen und mit unpigmentirtem Kerne.

Es besteht aus regelmässigen sechseckigen Zellen, von denen jede einen unpigmentirten Kern hat, während das Protoplasma reichliche Pigmentkörnchen enthält (Fig. 93). Dadurch bekommt die ganze Schichte eine dunkelbraune Farbe.

Die Uvea ist in allen ihren Theilen sehr reich an Nerven. Die Ciliarnerven gelangen zur Uvea, indem sie die Sclera nahe dem hinteren Pole durchsetzen. Sie bilden in der Aderhaut und besonders im Ciliarmuskel einen dichten Plexus, in welchen auch zahlreiche Ganglienzellen eingeschaltet sind. Die Iris ist ebenfalls sehr nervenreich, enthält aber keine Ganglienzellen. Die Iris und der Ciliarkörper haben ausser den für den Ciliarmuskel und die Irismusculatur bestimmten motorischen Nerven sehr zahlreiche sensible Nervenfasern, welche vom Trigeminus stammen; Entzündungen dieser Theile sind daher oft mit

Digitized by Illinois College of Optometry

grossen Schmerzen verbunden. Die Aderhaut scheint dagegen keine sensiblen Nerven zu besitzen, da Entzündungen dieser Membran ohne Schmerzempfindung verlaufen.

Die Aderhaut geht continuirlich in den flachen Theil des Ciliarkörpers (Orbiculus ciliaris) über. Derselbe besitzt noch im Wesentlichen dieselbe Structur wie die Aderhaut und unterscheidet sich von derselben nur durch eine etwas andere Anordnung der Blutgefässe, sowie durch den Mangel der Choriocapillaris, welche an der Ora serrata endigt. Der dem freien Auge auffällige Unterschied in der Farbe zwischen der braunen Aderhaut und dem schwarzen Orbiculus (Fig. 86) ist nicht einer verschiedenen Pigmentirung dieser Theile der Uvea zuzuschreiben, sondern einer Verschiedenheit des sie bedeckenden Pigmentepithels, welches der Netzhaut angehört.

Das gesammte Pigment, welches in so reichlicher Menge im Augeninnern vorhanden ist, gehört zwei Kategorien an: 1. Im Gewebe der Uvea selbst finden sich überall verzweigte Zellen vom Charakter der Bindegewebszellen, welche Pigmentkörnchen enthalten (Fig. 92). Dies sind die Stromapigmentzellen, und das in ihnen enthaltene Pigment wird als Stromapigment oder, weil es durchwegs in der Uvea selbst liegt, als uveales Pigment bezeichnet. 2. Die innere Oberfläche der Uvea ist überall von einer Schichte pigmentirter Zellen ausgekleidet, welche der Retina angehören und den Charakter von Epithelzellen besitzen — Pigmentepithel (Fig. 93). Dieses Pigment, welches also nicht in der Uvea, sondern nach innen von derselben liegt, heisst das retinale Pigment. — Diese zwei Arten von Pigment unterscheiden sich auch durch ihre feinere Beschaffenheit. Das Pigment in den Stromazellen der Uvea besteht aus kleinen amorphen Klümpchen; die Pigmentkörnchen in den Zellen des Pigmentepithels dagegen sind kurze, stäbchenförmige Gebilde, welche wahrscheinlich als kleine Krystalle angesehen werden müssen, wie sie bei einigen niederen Wirbelthieren sehr deutlich ausgeprägt vorkommen.

Die pigmentführenden Zellen, sowohl die Stromazellen als die Zellen des Pigmentepithels, sind in allen Augen in gleicher Weise vorhanden, aber die Menge des Pigments, welches sie enthalten, ist sehr verschieden. Dadurch ist die ungleiche Pigmentirung der Augen bedingt; wenn die Zellen gar kein Pigment enthalten, so ist das Auge albinotisch.

II. Circulation und Stoffwechsel der Uvea.

a) Blutgefässe.

§ 59. Im Auge existiren drei Blutgefässsysteme, dasjenige der Bindehaut, das der Netzhaut und das der Uvea (Ciliargefässsystem). Die Arterien des Ciliargefässsystems sind: 1. Die A. ciliares posticae. Dieselben stammen aus der A. ophthalmica und treten in der Gegend des hinteren Poles durch die Sclera in das Augeninnere ein. Die Mehrzahl derselben begibt sich dann sofort in die Aderhaut — A. cil. post. breves (Fig. 94 *c*, *c*). Zwei derselben verlaufen dagegen, die eine

Digitized by Illinois College of Optometry

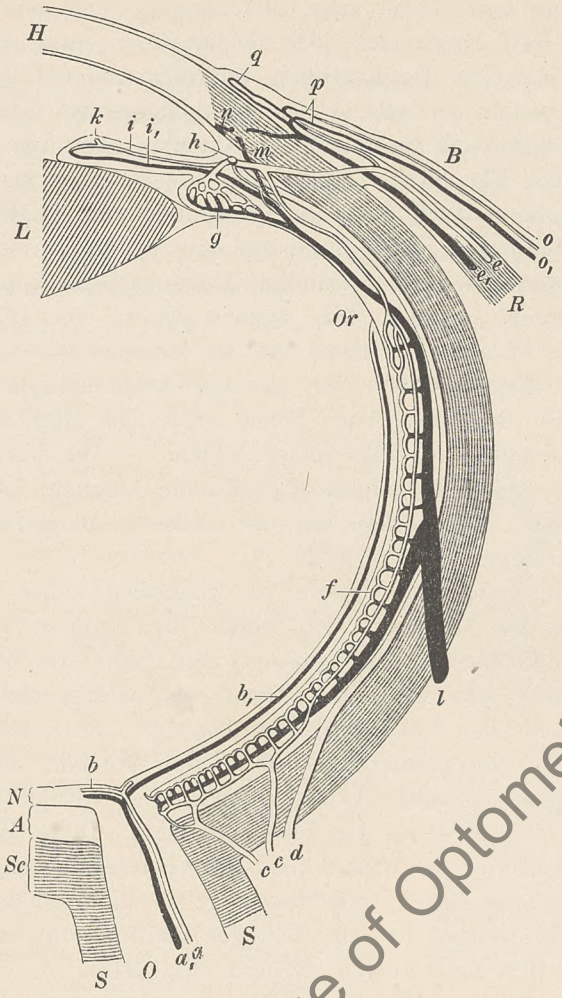

Fig. 94.

Blutgefässe des Auges. Schematisch nach Leber. — Das retinale Gefässsystem entwickelt sich aus der Centralarterie des Opticus ***a*** und der Centralvene a_1, welche die Netzhautarterien ***b*** und die Netzhautvenen b_1 abgeben. Dieselben endigen an der Ora serrata ***Or***.

Das Ciliargefässsystem wird durch die hinteren kurzen Ciliararterien ***c, c***, die hinteren langen Ciliararterien ***d*** und die vorderen Ciliararterien ***e*** gespeist. Aus denselben geht das Gefässnetz der Chorioidea ***f*** und des Ciliarkörpers ***g*** hervor, sowie der Circulus arteriosus iridis major ***h***. Aus letzterem entspringen die Arterien der Iris ***i***, welche im kleinen Kreise derselben den Circulus arteriosus iridis minor ***k*** bilden. Die Venen der Iris i_1, des Ciliarkörpers und der Aderhaut sammeln sich zu den Wirbelvenen ***l***; die aus dem Ciliarmuskel kommenden Venen ***m*** dagegen verlassen das Auge als vordere Ciliarvenen e_1. Mit diesen anastomosirt der Schlemm'sche Canal ***n***.

Das conjunctivale Gefässsystem besteht aus den hinteren Bindehautgefässen ***o*** und o_1. Dieselben communiciren mit den ihnen entgegenlaufenden Zweigen der vorderen Ciliargefässe, nämlich den vorderen Bindehautgefässen ***p***, und bilden zusammen mit diesen die Randschlingen der Hornhaut ***q***. ***O*** Opticus, ***S*** Scheiden desselben, ***Sc*** Sclera, ***A*** Chorioidea, ***N*** Netzhaut, ***L*** Linse, ***H*** Hornhaut, ***R*** Rectus medialis, ***B*** Bindehaut.

Digitized by Illinois College of Optometry

an der nasalen, die andere an der temporalen Seite, zwischen Aderhaut und Sclera bis nach vorne zum Ciliarmuskel — A. cil. post. longae (Fig. 94 *d*). Hier theilt sich jede derselben in zwei Aeste, welche concentrisch mit dem Hornhautrande verlaufen und mit den entgegenkommenden Aesten der Arterie der entgegengesetzten Seite zu einem arteriellen Kranze sich vereinigen — Circulus arteriosus iridis major (Fig. 94 *h*, auch Fig. 84 *a*). Dieser gibt die Arterien für die Iris ab, welche in radiärer Richtung vom Ciliarrande zum Pupillarrande der Iris ziehen (Fig. 94 *i*). Kurz bevor sie den letzteren erreichen, bilden sie durch Anastomosen einen zweiten, kleineren Gefässkranz, den Circ. art. iridis minor, welcher dem kleinen Kreise der Iris entspricht (Fig. 94 *k*). — 2. Die A. ciliares anticae kommen von vorne her, da sie von den Arterien der vier geraden Augenmuskeln abstammen (Fig. 94 *e*). Sie durchbohren die Sclera nahe dem Hornhautrande und helfen den Circulus art. iridis major bilden. — Die kurzen hinteren Ciliararterien sind also hauptsächlich für die Aderhaut bestimmt, die langen hinteren Ciliararterien und die vorderen Ciliararterien dagegen für den Ciliarkörper und die Iris.

Die Anordnung der Venen ist wesentlich anders als die der Arterien. In der Aderhaut wird durch die Arterien zunächst das Capillarnetz der Choriocapillaris gespeist (Fig. 94 *f*). Aus diesem strömt das Blut durch sehr zahlreiche Venen ab, welche sich zu immer grösseren Stämmchen vereinigen, von denen je eine Anzahl einem gemeinschaftlichen Mittelpunkte zustrebt. Hier entsteht durch die von allen Seiten herkommenden Venen ein Wirbel — Vortex (Fig. 86 zeigt zwei solcher Wirbel *v* in der Flächenansicht). Diese Wirbel, deren Zahl mindestens vier, gewöhnlich aber mehr beträgt, liegen etwas hinter dem Aequator des Auges; von ihnen gehen die Wirbelvenen, Venae vorticosae, ab, welche, in sehr schräger Richtung die Sclera durchbohrend, das Blut nach aussen abführen (Fig. 94 *l*).

In den Ciliarfortsätzen zerfallen die Arterien in eine grosse Menge von Zweigen, welche in dünnwandige Venen übergehen (Fig. 94 *g*). Diese machen den grössten Theil der Ciliarfortsätze aus, welche demnach hauptsächlich aus Gefässen bestehen. Die daraus sich sammelnden grösseren Venen, sowie die meisten der Venen des Ciliarmuskels begeben sich nach rückwärts zu den Wirbelvenen. Die aus der Iris zurückkommenden Venen (Fig. 94 i_1) begeben sich gleichfalls zu den Wirbelvenen. In diese ergiesst sich also fast das ganze venöse Blut der Uvea. Nur ein Theil der aus dem Ciliarmuskel kommenden Venen (Fig. 94 *m*) schlägt einen anderen Weg ein, indem er direct durch die

Digitized by Illinois College of Optometry

Sclera nach aussen tritt und nahe dem Hornhautrande unter der Bindehaut zum Vorschein kommt — vordere Ciliarvenen (Fig. 94 e_1 und Fig. 41). Dieselben entsprechen ihrem Verlaufe nach den vorderen Ciliararterien, haben jedoch ein viel kleineres Verästelungsgebiet als diese; sie sind es vornehmlich, welche man bei Ciliarinjection oder bei Stauung im Bulbus (Glaukom) als violette Gefässstämmchen unter der Bindehaut nach rückwärts verlaufen sieht. Die vorderen Ciliarvenen anastomosiren mit den Bindehautvenen, sowie mit dem Schlemmschen Canale. Dieser ist ein venöses Ringgefäss (Sinus), welches entlang der Corneoscleralgrenze verläuft (Fig. 94 *n*, Fig. 89 *s*).

Die Blutgefässe des Auges gehören zum grössten Theile dem Gebiete der Uvea an. Dieser wird dadurch ihre Rolle zugewiesen; während nämlich die feste Corneosclera dem Schutze des Auges nach aussen hin, die Netzhaut der Perception des Lichtes zu dienen hat, ist der Uvea die Aufgabe zugefallen, für die Ernährung des Augapfels zu sorgen. Ihr Reichthum an Blutgefässen ist so gross, dass sie eigentlich der Hauptsache nach aus solchen besteht; daraus erklärt sich auch ihre grosse Neigung zu Entzündungen. — Die einzelnen Zweige des Ciliargefässsystemes anastomosiren vielfach miteinander, was die Ausgleichung von Circulationsstörungen begünstigt. So sieht man z. B. beim Glaukom, wo der Abfluss des venösen Blutes durch die Wirbelvenen erschwert ist, die vorderen Ciliarvenen dafür eintreten und grössere Mengen Blutes nach aussen abführen. — Die Ciliargefässe versorgen auch die Sclera mit Blut, indem sie dort, wo sie durch die Sclera hindurchtreten, einzelne Zweigchen für dieselbe abgeben. Uebrigens ist die Zahl der Blutgefässe in der Sclera eine sehr geringe. Nur in der unmittelbaren Nachbarschaft des Sehnerveneintrittes dringen 2 bis 4 Aeste der kurzen hinteren Ciliararterien in die Sclera ein und bilden daselbst durch Anastomosen einen das Sehnervenloch umgebenden arteriellen Ring, den Zinn'schen Scleralgefässkranz (Fig. 10). Derselbe ist von Wichtigkeit für die Ernährung des Sehnerven, weil von demselben zahlreiche Zweigchen zum Sehnerven und dessen Scheiden gehen und mit den Aesten der Centralarterie des Sehnerven anastomosiren. Hier besteht also die einzige Verbindung zwischen dem ciliaren und dem retinalen Gefässsysteme. — Nicht selten kommt es vor, dass einzelne Zweigchen des Zinnschen Gefässkranzes, anstatt im Sehnervenkopfe zu bleiben, denselben mit einer Biegung wieder verlassen und in die Netzhaut eintreten, in welcher sie gegen die Macula lutea hin verlaufen. Diese Gefässchen, welche cilioretinale heissen, versorgen gewöhnlich einen kleinen, zwischen Papille und Macula gelegenen Bezirk der Netzhaut mit Blut (Fig. 95).

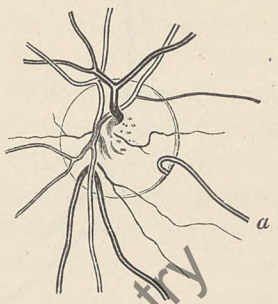

Fig. 95.

Cilioretinale Arterie. — Am unteren äusseren Rande der Papille entspringt mit hakenförmiger Biegung eine cilioretinale Arterie. Dieselbe ist in diesem Falle grösser als gewöhnlich, weil sie den nach unten aussen gehenden Hauptast der Centralarterie (die untere temporale Arterie), welcher hier fehlt, zu ersetzen bestimmt ist.

Digitized by Illinois College of Optometry

b) Lymphbahnen.

§ 60. Lymphgefässe gibt es im Augapfel nicht, wenn man von der Bindehaut absieht. Sie werden durch Lymphspalten und Lymphräume ersetzt. Man unterscheidet vordere und hintere Lymphbahnen.

1. Vordere Lymphbahnen. Im vorderen Abschnitte des Augapfels bestehen zwei grosse Räume, nämlich die vordere und die hintere

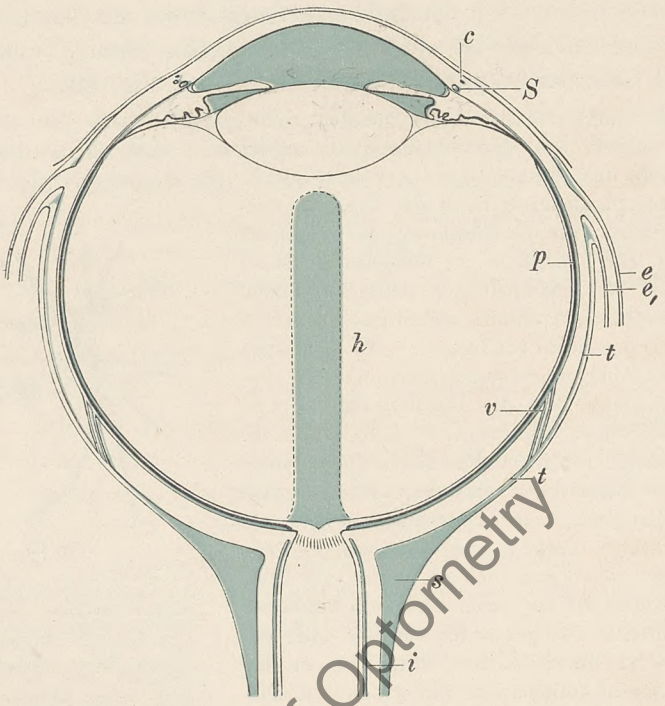

Fig. 96.

Lymphbahnen des Auges. Schematisch. — *S* Schlemm'scher Canal, *c* vordere Ciliarvenen, *h* Canalis hyaloideus, *p* Perichoroidealraum, welcher längs der Wirbelvenen *v* mit dem Tenon'schen Raum *t*, *t* communicirt, *s* supravaginaler Raum, *i* intervaginaler Raum, ee_1 Fortsetzung der Tenon'schen Kapsel auf die Sehnen der Augenmuskeln (seitliche Einscheidung).

Kammer, welche durch die Pupille miteinander communiciren. Der Abfluss des Kammerwassers von diesen Räumen nach aussen erfolgt in der Weise, dass sich dasselbe aus der hinteren Kammer durch die Pupille in die vordere Kammer entleert; aus dieser filtrirt es durch das Maschenwerk des Ligamentum pectinatum in den darunter liegenden Schlemm'schen Canal (Fig. 96 *S*) und gelangt von da in die vorderen Ciliarvenen (*c*), mit welchen der Schlemm'sche Canal in offener Communication steht.

Digitized by Illinois College of Optometry

2. Hintere Lymphbahnen. Diese sind folgende: *a*) der Canalis hyaloideus oder Centralcanal des Glaskörpers, welcher von der Eintrittsstelle des Sehnerven nach vorne bis zum hinteren Linsenpole zieht (Fig. 96 *h*). Während der Entwicklung des Auges birgt dieser Canal die Arteria hyaloidea, welche im ausgebildeten Auge wieder verschwunden ist, während der Canal bestehen bleibt. Er hat seinen Abfluss in die Lymphräume des Sehnerven. *b*) Der Perichorioidealraum ist der zwischen Aderhaut und Sclera befindliche Raum (Fig. 96 *p*). Er setzt sich längs der durch die Sclera tretenden Gefässe, besonders längs der Wirbelvenen (*v*) nach aussen fort und communicirt dadurch mit dem *c*) Tenon'schen Raum (Fig. 96 *t*, *t*), welcher zwischen der Sclera und der Tenon'schen Kapsel liegt. Der Abfluss der Lymphe aus allen diesen Räumen geschieht in die dem Sehnerven entlang gehenden Lymphbahnen. Diese sind *d*) der intervaginale Raum, der sich zwischen den Scheiden des Sehnerven befindet (Fig. 96 *i*), und *e*) der supravaginale Raum (Fig. 96 *s*), welcher die Scheiden des Sehnerven von aussen her umgibt.

Weitaus die grösste Menge der Lymphe verlässt das Auge durch die vorderen Lymphbahnen. Diese nehmen daher die grössere Wichtigkeit für sich in Anspruch; ihre Unwegsamkeit führt zu schweren Veränderungen im Auge (Glaukom), während über Störungen in der Function der hinteren Lymphbahnen bis jetzt nichts Sicheres bekannt ist.

Unsere Kenntnisse über die Lymphbahnen verdanken wir vor Allem Schwalbe. Man bedient sich zum Studium der Lymphbahnen der Injectionen in die Gewebe des todten und auch des lebenden Auges. Dadurch findet man, in welchen Richtungen die Flüssigkeiten in und zwischen den Geweben des Auges am leichtesten vordringen. Damit aber die auf solche Weise dargestellten Räume als Lymphbahnen angesehen werden können, muss noch der Nachweis erbracht werden, dass dieselben von einem zusammenhängenden Endothelüberzuge ausgekleidet sind. Auch diesen hat Schwalbe in den von ihm entdeckten Lymphräumen festgestellt.

c) Ernährung des Auges.

§ 61. Die Secretion der Augenflüssigkeiten, sowie die Ernährung der Gewebe des Auges geschieht hauptsächlich durch die Gefässe der Uvea.

Das Kammerwasser ist eine wasserklare Flüssigkeit, welche im normalen Zustande nur eine ausserordentlich geringe Menge von Eiweiss enthält. Es wird von der Iris und den Ciliarfortsätzen geliefert, wobei letztere die wichtigere Rolle spielen. Man findet nämlich in Fällen von angeborenem und erworbenem Mangel der Iris dennoch

Digitized by Illinois College of Optometry

keine Verminderung in der Absonderung des Kammerwassers. Das Kammerwasser gelangt zunächst in die hintere Kammer, von welcher es durch die Pupille in die vordere Kammer dringt. Hier verlässt es durch das Ligamentum pect. und den Schlemm'schen Canal wieder das Auge. Viel schneller als unter physiologischen Verhältnissen erfolgt die Absonderung des Kammerwassers, wenn dasselbe, z. B. durch eine Punction der Hornhaut, abgelassen worden ist. Schon nach wenigen Minuten ist die vordere Kammer wieder hergestellt, wie man oft bei Operationen zu beobachten Gelegenheit hat. Die rasche Reproduction des Kammerwassers wird dadurch begünstigt, dass nach Abfluss desselben der Augendruck weit unter die Norm erniedrigt ist. Das Blut stürzt daher in grosser Menge in die des äusseren Druckes entlasteten Gefässe der Iris und des Ciliarkörpers ein, welche sich in demselben Maasse ausdehnen und reichlicher Flüssigkeit transsudiren lassen. Diese Flüssigkeit, welche sich nach Abfluss des Kammerwassers in der Kammer ansammelt, unterscheidet sich jedoch vom normalen Kammerwasser durch ihren beträchtlichen Eiweissgehalt.

Die Hornhaut wird hauptsächlich durch das Randschlingennetz des Limbus ernährt, zum geringen Theile auch durch das Kammerwasser, welches durch Diffusion in die Hornhaut eindringt. Die beiden anderen gefässlosen Gewebe des Auges, die Linse und der Glaskörper, sind in Bezug auf ihre Ernährung ganz auf die Uvea angewiesen. Sie erhalten ihre ernährenden Stoffe hauptsächlich von dem Ciliarkörper, vielleicht auch von dem vorderen Abschnitte der Aderhaut. Wir sehen daher bei Erkrankungen dieser Theile sehr häufig Trübung der Linse, sowie Trübung und Verflüssigung des Glaskörpers als Ausdruck der Störung in der Ernährung eintreten. Der Stoffwechsel in der Linse scheint ein sehr langsamer zu sein, da pathologische Veränderungen in derselben (Trübungen) oft ungemein lange stationär bleiben oder sich nur langsam ausbreiten. Die Netzhaut besitzt zwar ihre eigenen Gefässe, welche aber nur in den inneren Schichten derselben liegen und für ihre Ernährung nicht ausreichen. Die Netzhaut ist daher, namentlich bezüglich ihrer äusseren Schichten auf die Aderhaut angewiesen, deren Choriocapillaris ihr ja fast unmittelbar anliegt. Dieser letzteren muss auch die beständige Wiedererzeugung des verbrauchten Sehpurpurs zugeschrieben werden.

Das Kammerwasser kann nicht schlechtweg als Lymphe angesehen werden, da es im Gegensatze zu dieser nur ausserordentlich wenig Eiweiss enthält. Es muss vielmehr als ein Secret betrachtet werden, bezüglich dessen die beiden Zellenlagen der Netzhaut (die pigmentirte und die pigmentlose), welche die Oberfläche des Ciliarkörpers überziehen, die Rolle eines secernirenden Epithels spielen.

Digitized by Illinois College of Optometry

Treacher Collins hat auf die vielen drüsenartigen Einstülpungen aufmerksam gemacht, welche das Pigmentepithel im flachen Theile des Ciliarkörpers bildet (Fig. 88) und schreibt hauptsächlich diesen die Secretion des Kammerwassers zu. — Wenn nach Ablassung des Kammerwassers sehr rasch eine viel eiweissreichere Kammerflüssigkeit sich wieder ansammelt, so ist diese zum grössten Theile direct aus den überfüllten Gefässen der Ciliarfortsätze transsudirt, wobei es zu zahlreichen bläschenförmigen Abhebungen des retinalen Zellenüberzuges der Ciliarfortsätze kommt (Greeff).

Bezüglich der Ernährung der Linse wird angenommen, dass das vom Ciliarkörper und dem vorderen Theile der Aderhaut herstammende Nährmaterial in der Gegend des Aequators der Linse in diese eintritt. Innerhalb derselben circulirt die Flüssigkeit wahrscheinlich in Spalträumen, welche sich in der vorderen und hinteren Rindenschichte der Linse zwischen den Linsenfasern befinden (Schlösser) und welche unter pathologischen Verhältnissen als sternförmige Linsentrübungen sichtbar werden können. Die Lymphe verlässt die Linse wahrscheinlich durch die vordere Linsenkapsel, durch welche sie sich in die vordere Kammer ergiesst.

Was die Netzhaut anbelangt, so weisen verschiedene Umstände darauf hin, dass sie in Bezug auf ihre Ernährung zum Theile ebenfalls auf die Aderhaut, und zwar insbesondere auf die vorderste Schichte derselben, die Choriocapillaris, angewiesen ist. Diese reicht nach vorne nur so weit, als die Netzhaut selbst mit ihrem complicirten Bau sich erstreckt, nämlich bis zur Ora serrata. An jener Stelle, wo die Netzhaut ihre intensivste Function entfaltet, d. i. im Bereiche der Fovea centralis, sind auch die Capillarschlingen der Aderhaut am dichtesten angeordnet, während die Netzhaut selbst hier gefässlos ist. Endlich gibt es viele Thiere, bei welchen die Netzhaut überhaupt keine Gefässe hat, also offenbar nur durch die Aderhaut ernährt werden kann. — Der Abfluss der Lymphe aus der Netzhaut geschieht durch Lymphscheiden, welche die Netzhautgefässe umgeben.

d) Intraoculärer Druck.

§ 62. Man kann sich, zum Zwecke einfacheren Studiums der Druckverhältnisse, den Augapfel mit Hinweglassung der Linse als eine Kapsel denken, welche mit Flüssigkeit erfüllt ist. Die Kapsel ist die fibröse Corneo-Sclera, welche nur einen sehr geringen Grad von Elasticität besitzt. Die in der Kapsel enthaltene Flüssigkeit übt auf die innere Oberfläche derselben einen Druck aus, welcher gemäss den hydrostatischen Gesetzen nach allen Richtungen in gleicher Stärke sich fortpflanzt und daher auf jeder Flächeneinheit der Wand mit gleicher Schwere lastet. Ein Quadratmillimeter der hinteren Hornhautoberfläche hat also den gleichen Druck zu tragen, wie ein Quadratmillimeter irgend eines Theiles der Sclera.

Die Höhe des intraoculären Druckes hängt ab von dem Verhältnisse zwischen dem Fassungsraum der Kapsel und der Menge des Inhaltes. Wenn ersterer kleiner oder letztere grösser wird, so steigt

Digitized by Illinois College of Optometry

der Druck und umgekehrt. Der Fassungsraum der Augenkapsel ist abhängig von dem Volumen der Hornhaut und Sclera und von der Elasticität dieser Membranen. Er unterliegt unter physiologischen Verhältnissen so unbedeutenden Schwankungen, dass dieselben vernachlässigt und der Fassungsraum als constant angesehen werden kann. Die Variationen des intraoculären Druckes sind daher auf Veränderungen in der Menge des Bulbusinhaltes zurückzuführen, welcher vermehrt oder vermindert sein kann. So sinkt z. B. der Druck sofort bedeutend, wenn durch Punction der Hornhaut das Kammerwasser entleert wird.

Diejenigen Theile des Bulbusinhaltes, deren Menge leicht veränderlich ist, sind das Kammerwasser, der Glaskörper und vor Allem das Blut, welches in den Gefässen der inneren Augenhäute circulirt. Jede Zunahme oder Abnahme des Blutdruckes in diesen Gefässen muss eine entsprechende Veränderung des Augendruckes zur Folge haben. Auch andere Einflüsse, wie Form- und Volumsveränderungen der Iris und des Ciliarmuskels, Druck der Lider und der äusseren Augenmuskeln auf den Bulbus u. s. w., sind im Stande, den Augendruck zu verändern. Man möchte daher glauben, dass derselbe beträchtlichen Schwankungen unterworfen sei. Dem entgegen lehrt die Beobachtung, dass der intraoculäre Druck unter physiologischen Verhältnissen ziemlich constant ist. Es findet nämlich eine Regulirung des Druckes dadurch statt, dass der Abfluss von Augenflüssigkeit durch die Lymphwege (Excretion) sich entsprechend verändert, so dass Druckschwankungen sofort wieder ausgeglichen werden. Es steige z. B. in Folge starker Muskelanstrengung der Druck im ganzen Gefässsysteme und daher auch in den Augengefässen an. Es erhöht sich dadurch der intraoculäre Druck; in demselben Maasse aber wird von den unter höheren Druck gesetzten intraoculären Flüssigkeiten mehr durch die Abflusswege aus dem Auge hinausgepresst, so dass der Druck alsbald wieder auf sein normales Niveau herabsinkt. Umgekehrt würde es sich in einem Falle verhalten, wo z. B. in Folge Abfliessens des Kammerwassers der Druck herabgesetzt worden ist. Es strömt dann mehr Blut in die Gefässe der Uvea ein, welche jetzt unter einem geringeren Drucke stehen und es erfolgt eine reichlichere Ausscheidung von Flüssigkeiten (Secretion) in das Augeninnere. Gleichzeitig aber vermindert sich auch die Ausscheidung von Augenflüssigkeiten (Excretion) durch die Lymphbahnen, da der Druck, unter dem die Augenflüssigkeiten stehen, ein geringer ist. Auf diese Weise wird der normale Druck sehr bald wieder hergestellt.

Die praktische Bestimmung des Augendruckes geschieht mittelst Betastung des Bulbus durch die geschlossenen Lider, als ob man

Digitized by Illinois College of Optometry

auf Fluctuation prüfen wollte. Man constatirt auf diese Weise die Spannung des Auges. Diese ist nicht identisch mit dem intraoculären Druck, indem sie auch noch von anderen Factoren abhängt, namentlich von der Härte und Elasticität der Augenhäute. Doch ist sie auf jeden Fall dem intraoculären Drucke proportional und kann daher praktisch als Ausdruck für denselben verwendet werden. — Schon unter normalen Verhältnissen ist die Spannung des Auges bei verschiedenen Individuen innerhalb gewisser Grenzen verschieden; im Allgemeinen fühlen sich die Augen älterer Leute härter an, als die jugendlicher Individuen. Sehr geringe pathologische Spannungsveränderungen können daher nur dann mit Sicherheit als krankhaft erkannt werden, wenn man das zweite normale Auge desselben Menschen zum Vergleiche benützen kann; grössere Abweichungen verrathen sich dagegen sofort. Man ist übereingekommen, die normale Spannung als Tn ($T =$ Tension oder Tonus) zu bezeichnen. Bezüglich der vermehrten Spannung (Hypertonie) unterscheidet man drei Grade: $T + 1$, $T + 2$ und $T + 3$, welche willkürlich angenommen sind und ungefähr bedeuten sollen: eben merklich erhöht — stark erhöht — steinhart. In gleicher Weise wendet man für die herabgesetzte Spannung (Hypotonie) die Bezeichnungen $T - 1$, $T - 2$ und $T - 3$ an.

Der intraoculäre Druck spielt sowohl unter physiologischen Verhältnissen als auch bei Erkrankungen des Auges eine wichtige Rolle und war deshalb der Gegenstand zahlreicher, namentlich experimenteller Untersuchungen. Man bedient sich zur exacten Messung desselben eines Manometers, von welchem ein Schenkel mit einer Canüle in Verbindung steht, die in das Auge eingeführt wird. Auf diese Weise hat man gefunden, dass im gesunden menschlichen Auge der Druck durchschnittlich dem einer Quecksilbersäule von 26 mm Höhe gleichkommt; unter pathologischen Verhältnissen (bei Glaukom) kann der Druck bis über 70 mm steigen (Wahlfors). Diese Messungsweise ist jedoch wegen ihrer Gefährlichkeit für das Auge praktisch nicht verwendbar. Man hat deshalb Tonometer verschiedener Construction ersonnen, welche durch blosses Aufsetzen und Andrücken an das Auge den intraoculären Druck messen; doch hat auch von diesen Instrumenten sich bis jetzt keines in die Praxis einzubürgern vermocht.

Bei der oben gemachten Annahme, dass der Bulbus eine mit Flüssigkeit gefüllte Kapsel darstelle, wurde die Linse sammt ihrem Befestigungsbande, der Zonula Zinnii, vernachlässigt. Diese beiden zusammen bilden ein Diaphragma, welches das Bulbusinnere in einen kleineren vorderen und einen grösseren hinteren Abschnitt theilt. Es ist daher möglich, dass der Druck nicht im ganzen Augeninnern der gleiche sei, wie oben angenommen wurde, sondern dass er in der vorderen Kammer sich anders verhalte als im Glaskörperraume, indem das Diaphragma einen Theil des Druckes trägt. Unter gewöhnlichen Verhältnissen ist dies wegen der Dehnbarkeit der Zonula allerdings nicht der Fall, weil dieselbe nach der Seite des geringeren Druckes ausweicht, und man kann daher im Allgemeinen den Druck in allen Theilen des Auges als gleich gross ansehen. Wohl aber würde

Digitized by Illinois College of Optometry

eine Druckdifferenz eintreten, wenn die Zonula sich straff anspannt, wie dies z. B. unmittelbar nach Abfluss des Kammerwassers der Fall ist, wo die Linse unter Anspannung der Zonula bis an die Hornhaut vorrückt. Da ist der Druck in der vorderen Kammer gleich Null, während der Glaskörperdruck eine gewisse Höhe behauptet. Diese Druckdifferenz führt dann auch zu vermehrter Filtration von Flüssigkeit aus dem Glaskörper in die Kammer, was zur rascheren Wiederanfüllung der Kammer beiträgt. Dass das wieder angesammelte Kammerwasser nicht blos vom Ciliarkörper secernirt worden ist, sondern theilweise aus dem Glaskörper stammt, geht daraus hervor, dass auch am todten Auge nach Ablassung des Kammerwassers binnen einiger Zeit die Kammer sich wieder füllt (Deutschmann). Wiederholte Punctionen der vorderen Kammer veranlassen daher auch im lebenden Auge einen rascheren Stoffwechsel im Glaskörper und erweisen sich deshalb in manchen Fällen von Erkrankung desselben als nützlich.

III. Mitwirkung der Uvea beim Sehacte.

§ 63. Die Iris bildet ein Diaphragma, welches wie bei vielen optischen Instrumenten zwischen die lichtbrechenden Theile eingeschaltet ist. Dasselbe hat eine doppelte Aufgabe: es verhütet, dass eine zu grosse Lichtmenge in das Auge gelange, blende und die Netzhaut beschädige, und es hält zweitens die Randstrahlen ab. Dies sind diejenigen Strahlen, welche durch die Peripherie der Hornhaut und der Linse gehen und, in weniger regelmässiger Weise gebrochen, die Schärfe des Netzhautbildes beeinträchtigen würden. Um für Licht vollständig undurchlässig zu sein, besitzt die Iris die Pigmentlage an ihrer hinteren Fläche. Vor den künstlichen Diaphragmen optischer Instrumente hat die Iris den Vorzug, dass ihre Grösse den Umständen entsprechend sich selbstthätig verändert. Zu diesem Zwecke existiren verengernde Fasern (Sphincter pupillae) und erweiternde Fasern (hintere Grenzmembran). Ausserdem kommen die Gefässe der Iris hiebei in Betracht, indem durch stärkere Füllung derselben die Iris verbreitert und dadurch die Pupille verengert wird und umgekehrt.

Die Contraction der Pupille untersteht dem Oculomotorius, welcher durch das Ganglion ciliare und die Ciliarnerven den Sphincter pupillae (sowie auch den Ciliarmuskel) versorgt. Bei Reizung des Oculomotorius tritt Verengerung, bei Durchschneidung oder Lähmung desselben Erweiterung der Pupille ein.

Die Dilatation der Pupille ist vom Sympathicus abhängig, welcher die für die Pupille bestimmten Fasern aus dem Centrum ciliospinale des Halsmarkes bezieht. Reizung dieses oder des Halssympathicus bewirkt Erweiterung, Lähmung dagegen Verengerung der Pupille.

Digitized by Illinois College of Optometry

Die Reaction der Pupille erfolgt unwillkürlich und unbewusst. Sie ist entweder reflectorisch, wenn der Reiz dazu von centripetalen Nervenbahnen auf die Nerven der Iris übertragen wird, oder associirt, wenn die Pupillarfasern des Oculomotorius gleichzeitig mit anderen Fasern desselben Nerven in Thätigkeit versetzt werden.

Die reflectorische Reaction der Pupille wird ausgelöst:

1. Durch Licht. Dieses bewirkt Verengerung der Pupille, während umgekehrt bei Abnahme der Beleuchtung die Pupille sich erweitert. Der Reflexbogen geht hiebei durch die Sehnerven zum Kerne des Oculomotorius und entlang diesem zum Auge. Die Lichtreaction betrifft stets beide Augen, d. h. wenn das Licht blos in ein Auge einfällt, verengert sich immer auch die Pupille des anderen Auges (consensuelle Reaction). Die Reaction erfolgt in beiden Augen in vollkommen gleicher Weise, d. h. tritt zur gleichen Zeit ein und erreicht dieselbe Höhe. — Die Reaction der Pupille auf Licht ist ausserordentlich empfindlich und wird mit grossem Vortheile verwendet, um auf objective Weise festzustellen, ob ein Auge Lichtempfindung hat oder nicht (namentlich bei Kindern, Simulanten u. s. w.).

2. Auf sensible Reize — mögen sie welche Körperstelle immer betreffen — reagirt die Pupille durch Erweiterung. Im festen Schlafe, sowie in tiefer Narkose, wo sensible Reize keine Reflexe mehr auslösen, ist daher die Pupille sehr eng, um sich in dem Momente zu erweitern, wo Erwachen aus dem Schlafe oder aus der Narkose eintritt. — Starke psychische Reize, z. B. Schreck, bewirken auf gleiche Weise Erweiterung der Pupille.

Die associirte Reaction der Pupille besteht stets in einer Verengerung derselben. Sie tritt ein:

1. Bei der Convergenz — Synergie mit den Recti mediales.

2. Bei der Accommodation — Synergie mit dem Musculus ciliaris. — Da unter physiologischen Verhältnissen jede Accommodation von einer entsprechenden Convergenz begleitet wird und damit die Verengerung der Pupillen Hand in Hand geht, so haben wir als Regel ein gleichmässiges Zusammenwirken von Sphincter pupillae, Musculus ciliaris und Rectus medialis. Diese Muskeln werden sämmtlich vom Oculomotorius versorgt, so dass ihre associirte Thätigkeit auf einer gleichzeitigen Erregung der sie versorgenden Faserbündel dieses Nerven beruht.

Weil die Pupille auf so vielerlei und so wechselnde Einwirkungen hin reagirt, ist sie in beständiger Bewegung begriffen. Stets aber ist die Pupille auf beiden Augen gleich weit; Ungleichheit der beiden Pupillen ist immer eine pathologische Erscheinung. — Die mittlere Weite

Digitized by Illinois College of Optometry

der Pupille ist individuell verschieden und ändert sich auch mit den Jahren. Bei neugeborenen Kindern sehr eng, wird die Pupille bald weiter, um im Mannes- und noch mehr im Greisenalter wieder kleiner zu werden. Bei Greisen ist auch die Reaction der Pupille träge geworden in Folge starrer Beschaffenheit des Irisgewebes und besonders des Sphincters (Rigidität des Sphincters).

§ 64. Reaction der Pupille auf Gifte. Es gibt eine Reihe von Alkaloiden, welche entweder Erweiterung der Pupille (Mydriasis) oder Verengerung derselben (Miosis)*) bewirken. Darnach unterscheidet man diese Substanzen in Mydriatica und Miotica. Dieselben wirken stets auf den Ciliarmuskel in gleicher Weise wie auf den Sphincter iridis. Das wichtigste unter den Mydriaticis ist das Atropin, die wichtigsten von den Mioticis das Eserin und das Pilocarpin.

1. Atropin lähmt den Sphincter und den Ciliarmuskel und hat daher Erweiterung der Pupille zur Folge, sowie die Unfähigkeit, in der Nähe deutlich zu sehen. Die Erweiterung der Pupille ist eine sehr bedeutende. Wenn man in ein Auge, dessen Pupille durch Oculomotoriuslähmung erweitert ist, Atropin einträufelt, so wird die Pupille noch weiter. Dies beweist, dass das Atropin ausser der Lähmung der verengernden auch noch eine Reizung der erweiternden Fasern verursacht. Die Wirkung des Atropin tritt 10—15 Minuten nach der Einträufelung ein und erreicht bald ihr Maximum. Vom dritten Tage angefangen, beginnt sie wieder abzunehmen, ist jedoch erst nach Ablauf einer Woche vollständig verschwunden. Einträufelung von Atropin bringt somit für den Betreffenden eine länger dauernde Störung hervor und soll deshalb nur aus triftigen Gründen vorgenommen werden.

In der Praxis wird am häufigsten eine 1%ige Lösung von Atropinum sulfuricum verwendet. Wenn eine besonders intensive Wirkung erzielt werden soll, legt man ein Körnchen des Atropinsalzes in Substanz in den Bindehautsack, wo es sich in den Thränen auflöst und eine concentrirte Lösung liefert. In diesem Falle muss man vor allgemeinen Vergiftungserscheinungen auf der Hut sein, welche bei Einträufelung der 1%igen Lösung gewöhnlich nicht eintreten. Dieselben bestehen in einem lästigen Gefühle von Trockenheit im Halse, in Ueblichkeit, Röthung des Gesichtes, später Schwäche, selbst Bewusstlosigkeit, sowie Beschleunigung des Pulses; bei starker Vergiftung

*) Von μείωσις, Verengerung, daher Miosis und nicht Myosis, wie meist geschrieben wird (Hirschberg). — Die Ableitung von μυδρίασις ist unklar. Dieses Wort wird schon von den Alten für Pupillenerweiterung und auch für die so häufig damit verbundene Erblindung gebraucht.

Digitized by Illinois College of Optometry

zeigt sich stets auch die Pupille des anderen, nicht mit Atropin behandelten Auges erweitert. Die Vergiftung kommt dadurch zu Stande, dass das Atropin mit den Thränen in die Nase gelangt und von der Nasenschleimhaut in grösserer Menge resorbirt wird. Man beugt daher — namentlich bei Anwendung des Atropin in Substanz — den Vergiftungserscheinungen vor, indem man die Thränen verhindert, in die Nase hinabzufliessen. Man zieht zu diesem Zwecke das untere Lid durch kurze Zeit vom Bulbus ab, so dass die Thränen über die Wange sich ergiessen, oder man comprimirt mit dem Finger den Thränensack. In schweren Vergiftungsfällen ist eine subcutane Morphininjection als Antidot angezeigt.

Die Einwirkung des Atropin auf die Pupille darf man sich nicht so vorstellen, als ob dasselbe durch Resorption in den Kreislauf gelangte, etwa wie bei interner Verabreichung. In diesem Falle müssten ja stets die Pupillen beider Augen erweitert werden, während thatsächlich die Pupillenerweiterung nur auf der Seite erfolgt, wo eingeträufelt wurde. Die Wirkung ist also eine locale und geschieht in der Weise, dass das Atropin durch Diffusion die Hornhaut durchdringt und in das Kammerwasser gelangt, so dass es direct auf die Iris einwirkt. Man kann dies durch einen einfachen Versuch beweisen, indem man in ein Auge Atropin einträufelt und, sobald die Pupille sich erweitert hat, durch Punction das Kammerwasser entleert. Wenn man dann dieses in ein anderes Auge bringt, ruft es in dem letzteren Pupillenerweiterung hervor, als Beweis, dass es Atropin enthält. In gleicher Weise ist auch die Wirkung der übrigen Mydriatica und Miotica auf die Iris zu erklären.

2. Eserin (auch Physostigmin genannt) hat eine dem Atropin genau entgegengesetzte Wirkung, indem es den Sphincter iridis und den Ciliarmuskel in andauernde Contraction versetzt. In Folge dessen entsteht Miosis, so dass die Pupille etwa stecknadelkopfgross wird, sowie Einstellung des Auges für den Nahepunkt, als ob starke Kurzsichtigkeit bestünde. Man pflegt Eserinum salicylicum oder sulfuricum in 1%iger Lösung anzuwenden. Dieselbe ist, frisch bereitet, farblos und wird nach einigen Tagen roth, ohne dabei ihre Wirksamkeit zu verlieren. Die Einträufelung des Eserin erzeugt gleichzeitig mit den Veränderungen an der Iris das Gefühl starker Spannung im Auge und oft auch Kopfschmerzen und selbst Uebelkeiten, so dass es bei vielen Personen nicht angewendet werden kann. Aus diesem Grunde empfiehlt sich als Mioticum für den gewöhnlichen Gebrauch mehr das Pilocarpinum muriaticum, das in 1—2%iger Lösung verschrieben

Digitized by Illinois College of Optometry

wird. Diese Lösung ist haltbarer als die des Eserin und wirkt zwar nicht so stark wie diese, ist aber von keinerlei unangenehmen Nebenerscheinungen begleitet. Das Eserin reservirt man sich am besten für jene Fälle, wo Pilocarpin im Stiche lässt.

Die Wirkung der Miotica ist von kürzerer Dauer als die der Mydriatica und ist auch weniger stark. Man kann daher eine durch Eserin oder Pilocarpin verengerte Pupille durch Atropin erweitern, aber nicht umgekehrt eine durch Atropin erweiterte Pupille durch ein Mioticum wieder eng machen.

3. Das Cocaïn erweitert die Pupille und soll daher hier seine Erwähnung finden, obwohl es, streng genommen, nicht zu den eigentlichen Mydriaticis gehört. Die Erweiterung der Pupille durch Cocaïn wird nämlich nicht, wie bei diesen, durch Lähmung des Sphincter pupillae hervorgerufen, sondern nur durch Verkürzung der erweiternden Fasern sowie durch eine Zusammenziehung der Blutgefässe der Iris. Die Erweiterung der Pupille ist daher nur mässig und die Reaction der Pupille auf Licht besteht fort, sowie auch die Mydriatica und Miotica wirksam bleiben. Wenn man in ein Auge, dessen Pupille durch Atropin erweitert worden ist, Cocaïn einträufelt, so nimmt die Erweiterung noch etwas zu; die durch gleichzeitige Einwirkung von Atropin und Cocaïn erzielte Mydriasis ist daher die bedeutendste, welche überhaupt zu erreichen ist. Die Accommodation wird durch Cocaïn nicht gelähmt, sondern nur etwas geschwächt.

Ausser der Einwirkung auf die Iris hat Cocaïn noch folgende Wirkungen: Die Bindehaut wird sehr blass, wobei der Patient das Gefühl der Kälte im Auge hat. Die Lidspalte ist weiter geöffnet und der Lidschlag erfolgt seltener, so dass die Hornhaut leicht oberflächlich austrocknen kann. Das Auge ist zuweilen etwas nach vorne gerückt und der intraoculäre Druck ein wenig herabgesetzt. Die praktisch wichtigste Erscheinung ist aber die Gefühllosigkeit, welche die oberflächlichen Gewebe des Auges (Bindehaut, Hornhaut) zeigen.

Die Wirkungen des Cocaïns lassen sich am besten durch die Annahme erklären, dass dasselbe auf die Fasern des Sympathicus reizend wirke. Die dadurch hervorgerufene Verengerung der Gefässe hat die Blässe der Bindehaut zur Folge. Die Contraction des gleichfalls vom Sympathicus versorgten Musculus tarsalis superior und inferior (siehe § 105) ist die Ursache der Erweiterung der Lidspalte. Bei der Mydriasis wirkt die Zusammenziehung der Irisgefässe und die der erweiternden Fasern der Iris zusammen. Ob die Gefühllosigkeit der Augapfeloberfläche auf die Blutleere derselben zurückzuführen ist, steht

Digitized by Illinois College of Optometry

noch nicht zweifellos fest. In Folge der Gefühllosigkeit bleibt der reflectorische Lidschlag aus.

Das Cocaïn wurde durch Koller in die Augenheilkunde eingeführt und wird als Cocaïnum muriaticum in 2—5%iger Lösung verwendet. Am häufigsten dient es zur Anästhesirung behufs Ausführung von Operationen (siehe § 151); ausserdem wird es zur Linderung der Schmerzen bei oberflächlichen Entzündungen, namentlich der Hornhaut, eingeträufelt, sowie zur Verminderung der Lichtscheu und des Lidkrampfes. Auch zur Erweiterung der Pupille behufs Untersuchung mit dem Augenspiegel kann man es verwenden.

Der Ciliarkörper wirkt beim Sehacte mit, indem er den Ciliarmuskel birgt, welcher die Accommodation besorgt (siehe § 139). Der Ciliarmuskel wirkt synergisch mit dem Sphincter pupillae und wird gleich diesem durch die Mydriatica gelähmt, durch die Miotica in Krampf versetzt. — Die Aderhaut ist beim Sehacte insoferne betheiligt, als sie den Sehpurpur liefert und als ihr Pigment zusammen mit dem Pigmentepithel der Netzhaut die dunkle Auskleidung des Augeninnern herstellt, welche für die Schärfe der Netzhautbilder erforderlich ist.

Die Weite der Pupille kann auch durch rein mechanische Momente beeinflusst werden. So z. B. bei jener Verengerung der Pupille, welche regelmässig eintritt, wenn das Kammerwasser abfliesst. Diese Verengerung ist von praktischer Wichtigkeit bei der Ausführung mancher Operationen. Wenn man z. B. die Discission einer Cataracta durch die Hornhaut macht, so trachtet man, das Kammerwasser nicht abfliessen zu lassen, da die darauf folgende Verengerung der Pupille die Iris mehr dem Drucke der quellenden Linse aussetzt. Dass diese Verengerung rein mechanischen Ursachen ihre Entstehung verdankt, geht daraus hervor, dass sie auch im Leichenauge eintritt, wenn man aus demselben das Kammerwasser entleert.

Die Erweiterung der Pupille macht sich durch das Gefühl der Blendung bemerkbar. Zuweilen wird auch angegeben, dass die Gegenstände kleiner erscheinen — Mikropsie. Dieses Phänomen beruht aber nicht auf der Erweiterung der Pupille, sondern auf der meist gleichzeitig vorhandenen Lähmung der Accommodation und wird daher auch beobachtet, wenn letztere allein vorhanden ist (seine Erklärung siehe bei Accommodationslähmung, § 150). — Die Verengerung der Pupille verursacht, wenn sie sehr stark ist, durch Zerrung der Irisnerven Schmerzen, welche besonders bei Anwendung von Eserin sehr bedeutend werden können. Auf gleiche Weise sind wohl die Schmerzen zu erklären, welche man bei Blendung durch grelles Licht in den Augen empfindet, wobei sich die Pupille sehr stark zusammenzieht. — Bei Verengerung der Pupille wird zuweilen grösser gesehen — Makropsie, und zwar wenn gleichzeitig Krampf der Accommodation besteht. Ausserdem wird hiebei oft über Dunkelsehen geklagt, weil durch die verengerte Pupille weniger Licht in das Auge fällt. — Bei sehr starker Miosis, sei es nach Anwendung von Mioticis, sei es spontan, z. B. in Folge von Tabes, findet man die Pupille häufig unregelmässig, leicht eckig, ohne dass Synechien bestünden.

Digitized by Illinois College of Optometry

Die Reaction der Pupille auf Licht ist ein sehr werthvolles Kennzeichen für das Vorhandensein von Lichtempfindung, einmal, weil es ausserordentlich empfindlich ist, ferner, weil es die Lichtempfindung unabhängig von den Angaben des Patienten nachweist. Es gewinnt noch an Brauchbarkeit dadurch, dass die Lichtempfindung eines Auges an den Pupillen beider Augen — durch die consensuelle Reaction — zu Tage tritt. Wieso kommt die letztere zu Stande? Von der Netzhaut jedes Auges gehen gleich den das Sehen vermittelnden Fasern auch die Pupillenfasern durch die Sehnerven in das Chiasma, wo sie gleich den Sehfasern eine Halbkreuzung erfahren. Es gehen also von der Netzhaut des rechten Auges (R Fig. 97) die Fasern durch das Chiasma zum Theile in den rechten, zum Theile in den linken Tractus opticus (Fig. 97, T und T_1). Von diesen aus wird der Reiz unmittelbar sowohl auf den rechten als auf den linken Oculomotoriuskern (K und K_1) übertragen; jeder der beiden Kerne löst dann die Verengerung der Pupille seiner Seite aus. Die consensuelle Reaction ist daher eigentlich ebenso eine directe, wie die Pupillenreaction des belichteten Auges selbst. Daraus folgt, dass im normalen Zustande immer beide Pupillen gleich weit sein müssen, auch wenn z. B. nur eines der beiden Augen dem Lichteinfalle ausgesetzt oder wenn die Lichtempfindlichkeit beider Augen verschieden ist. Ungleiche Weite der Pupille (Anisokorie) ist stets pathologisch. Dieselbe kann aus den angeführten Gründen niemals von den centripetal leitenden Fasern (Sehnervenfasern) ausgehen, sondern ist immer durch eine Störung in den centrifugalen Bahnen (Oculomotorius und dessen Centren) bedingt.

Die Weite der Pupille ist nicht genau proportional der in das Auge dringenden Lichtmenge, sondern ist innerhalb sehr verschiedener Lichtstärken dieselbe, so lange die Lichtstärke gleich bleibt. Bei Wechsel dieser ändert die Pupille entsprechend ihre Weite, um bei Fortbestand der neuen Lichtstärke allmälig wieder zu ihrem früheren Durchmesser zurückzukehren, wenn die Netzhaut sich ganz der neuen Lichtstärke adaptirt hat. — Die mittlere Weite der Pupille ist oft in solchen Fällen normal, wo das Sehvermögen sehr gesunken ist, weil ein Theil der Sehfasern zerstört wurde (durch Entzündung oder Compression des Sehnerven). Man schliesst daraus, dass die Pupillenfasern widerstandsfähiger sind als die Sehfasern (Schirmer).

Bei der Prüfung der Lichtempfindung durch die Pupillarreaction darf man nicht ausser Acht lassen, dass es Fälle gibt, wo trotz vorhandener Lichtempfindung die Reaction der Pupille fehlt, und umgekehrt Fälle, wo bei guter Lichtreaction dennoch keine Lichtwahrnehmung besteht.

a) Die Fälle, wo trotz vorhandener Lichtempfindung die Pupille auf Licht nicht reagirt, sind häufig. Es kann die Iris gelähmt sein, sei es künstlich durch Mydriatica, sei es durch Krankheit, wie Oculomotoriuslähmung oder Lähmung der Irisnerven in Folge von Drucksteigerung oder Entzündung. Auch jene Fälle gehören hieher, wo die Iris durch Anwachsungen an die Linsenkapsel oder an die Hornhaut mechanisch verhindert ist, sich zu bewegen. In allen diesen Fällen erfolgt jedoch, falls das andere Auge gesund ist, in diesem consensuelle Reaction der Pupille. Die Prüfung auf Lichtempfindung wäre dann so anzustellen, dass man das zu prüfende Auge abwechselnd dem Lichte aussetzt und beschattet und dabei die Pupille des anderen Auges auf ihre Bewegungen beobachtet. — Der Ausfall der Reaction auf Licht kann auch durch Unterbrechung des Reflexbogens bedingt sein. Dies kommt bei Rückenmarkserkrankungen, vor Allem bei der Tabes dorsalis, vor,

Digitized by Illinois College of Optometry

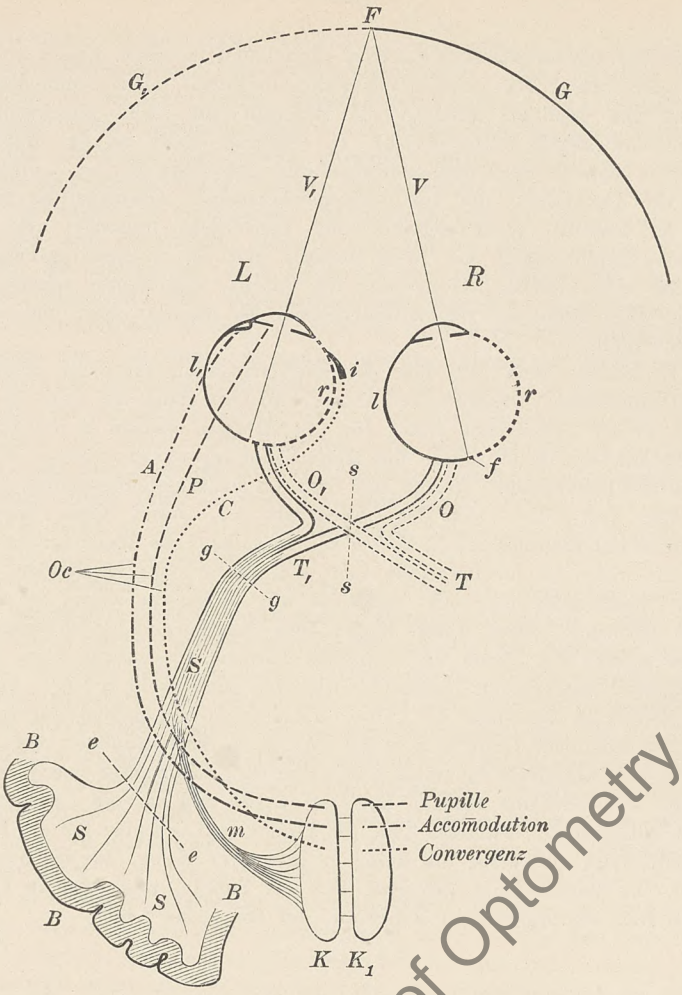

Fig. 97.

Schematische Darstellung der optischen Bahnen. — Das gemeinschaftliche Gesichtsfeld beider Augen setzt sich aus einer rechten Hälfte G und einer linken G_1 zusammen. Erstere entspricht den linken Netzhauthälften l und l_1, letztere den rechten Netzhauthälften r und r_1. Die Grenze beider Netzhauthälften ist durch den verticalen Meridian gegeben. Derselbe geht durch die Fovea centralis f, in welcher die vom fixirten Punkte F gezogenen Visirlinien V und V_1 die Netzhaut treffen. Die von den rechten, punktirt gezeichneten Netzhauthälften r und r_1 herkommenden Opticusfasern gehen sämmtlich in den rechten Tractus opticus T, die zu den linken Netzhauthälften l und l_1 gehörigen Fasern dagegen in den linken Tractus T_1. Die Fasern jedes Tractus gehen zum grössten Theile als Gratiolet'sche Sehstrahlung S zur Hinterhauptrinde B; ein kleiner Theil derselben m begibt sich dagegen zum Oculomotoriuskern K. Letzterer besteht aus einer Reihe von Theilkernen. Der vorderste derselben entsendet die Fasern P zur Pupille (Sphincter iridis), der folgende die Fasern A zum Accommodationsmuskel, der dritte die Fasern C zum Convergenzmuskel (Rectus medialis i). Sämmtliche drei Faserbündel ziehen im Stamme des Oculomotorius Oc zum Auge hin. — Eine Durchtrennung der Opticusbahn in $g\,g$ oder in $e\,e$ hat rechtsseitige Hemiopie zur Folge; im ersteren Falle würde auch der Lichtreflex bei Belichtung der linken Netzhauthälften ausbleiben. Eine Durchtrennung des Chiasma in $s\,s$ erzeugt temporale Hemiopie. Eine Durchtrennung der Fasern m hebt den Lichtreflex der Pupille auf, lässt aber sowohl das Sehvermögen unberührt als auch die synergische Contraction der Pupille bei Accommodation und Convergenz.

Digitized by Google College of Optometry

ferner auch bei der progressiven Paralyse. Man findet in diesen Fällen die Pupille entweder ganz starr oder es ist die Reaction derselben auf Accommodation und Convergenz gut erhalten, während die Reaction auf Licht verschwunden ist (Phänomen von Argyll Robertson). In letzterem Falle ist der Reflexbogen, welcher vom Opticus zum Oculomotoriuskerne geht (Fig. 97, *m*), unterbrochen, während die Verbindung der im Oculomotoriuskerne nebeneinander liegenden Centren für Pupille, Accommodation und Convergenz ungestört ist. — Die reflectorische Pupillenstarre bei Tabes dorsalis und bei progressiver Paralyse ist zumeist mit einer starken Verengerung der Pupille, sogenannter spinaler Miosis, verbunden, doch findet sie sich zuweilen auch bei normal weiter und selbst bei erweiterter Pupille.

b) Es kommt auch vor, dass die Pupillarreaction auf Licht erfolgt, ohne dass Lichtempfindung vorhanden ist. Dieser Fall tritt dann ein, wenn die Läsion hoch oben in der Opticusbahn sitzt. Die Opticusfasern steigen in die Grosshirnhemisphäre auf, um in der Rinde des Hinterhauptlappens zu endigen (Fig. 97 *B*). Die Fasern des Reflexbogens, welche zum Centrum der Pupillenbewegung gehen (*m*), zweigen aber weit früher von der Opticusbahn ab. Wenn diese oberhalb der Abgangsstelle unterbrochen ist (z. B. bei *e e*), so gelangt die Erregung der Opticusfasern nicht mehr bis zur Hirnrinde und wird daher nicht empfunden, während doch der Pupillarreflex regelrecht ausgelöst wird. Dasselbe würde der Fall sein, wenn die Hirnrinde selbst durch eine Läsion functionsunfähig geworden wäre. Allerdings müsste die Läsion der optischen Bahnen doppelseitig sein, da sonst nicht Blindheit, sondern nur Hemiopie vorhanden wäre (siehe § 100). Aus diesen Gründen erklärt es sich, dass die Fälle, wo bei negativem Befunde an den Augen und bei gut erhaltener Lichtreaction der Pupille dennoch Blindheit besteht, sehr selten sind (z. B. urämische Amaurose § 96). Man wird daher unter diesen Umständen stets zuerst an Simulation oder an Hysterie denken und daraufhin untersuchen.

Im Allgemeinen erweitert sich die Pupille auf sensible Reize. Eine Ausnahme tritt dann ein, wenn die Reize in intensiver Weise auf das Auge selbst einwirken. In diesem Falle verengert sich die Pupille, und zwar in Folge der durch den Reiz hervorgerufenen Hyperämie der Iris (siehe § 66).

Das Atropin ist ein so wirksames Mydriaticum, dass ausserordentlich kleine Mengen — der millionste Theil eines Grammes — genügen, um die Pupille zu erweitern. Wenn man einem Anderen Atropin einträufelt, sich dabei den Finger etwas benetzt hat und dann aus Unachtsamkeit mit demselben das eigene Auge berührt, so reicht dies zuweilen hin, um selbst eine Pupillenerweiterung zu bekommen. Auch bei innerlichem Gebrauche von Atropin oder atropinhältigen Medicamenten kann Pupillenerweiterung entstehen. Am häufigsten geschieht es, dass Patienten, welche Belladonna innerlich nehmen, sich darüber beklagen, dass sie geblendet sind und in der Nähe, zur Arbeit, nicht gut sehen. Man findet dann mässige Pupillenerweiterung und Herabsetzung der Accommodation.

Bei manchen Personen besteht eine Unverträglichkeit gegen Atropin. Dieselbe macht sich auf verschiedene Weise geltend: *a*) Durch Auftreten von Vergiftungserscheinungen, wie Trockenheit im Halse oder Ueblichkeiten, selbst bei geringer Dosis. Dies geschieht besonders nach lange fortgesetztem Gebrauche des Atropin. *b*) Durch Hervorrufung eines Katarrhs, des Atropinkatarrhs, welcher

Digitized by Illinois College of Optometry

gewöhnlich durch Bildung reichlicher Follikel ausgezeichnet ist. Auch hiezu ist meist ein längerer Gebrauch des Atropin erforderlich. *c*) Bei manchen Personen bringt schon ein einziger Tropfen Atropin starke Röthung und Schwellung der Lider hervor, ähnlich einem Erysipel. — In diesen und ähnlichen Fällen muss, je nach den Umständen, das Atropin entweder einfach weggelassen oder durch ein anderes Mydriaticum ersetzt werden. Von solchen kennen wir das Hyosciamin (dem Atropin isomer), das Scopolamin, (früher als Hyoscin bezeichnet), das Duboisin (ein Gemenge von Hyosciamin, Hyoscin und anderen nicht genauer bekannten Alkaloiden), das Homatropin (von Ladenburg aus Tropin und Mandelsäure synthetisch dargestellt), das Euphthalmin, das Ephedrin, Pseudoephedrin und Gelsemin. In häufigerem Gebrauche sind von den angeführten Alkaloiden nur drei, nämlich das Scopolamin einerseits und das Homatropin andererseits. Das Scopalominum hydrobromatum wirkt stärker wie Atropin, ist aber auch giftiger; es wird daher in schwächerer Lösung ($^1/_4$%—$^1/_2$%) an Stelle des Atropin verwendet in den Fällen, wo dieses nicht vertragen wird. Das Homatropinum hydrobromatum wirkt schwächer und vor Allem weniger andauernd als Atropin, indem seine Wirkung kaum länger als etwa 5 Stunden anhält. Es ist daher ein werthvolles Mittel, wenn es sich um vorübergehende Erweiterung der Pupille behufs Untersuchung des Auges handelt.

Von den Mioticis wirkt das Eserin am stärksten, wird aber häufig nicht vertragen, weil es in vielen Fällen heftige Kopfschmerzen hervorruft, welche bis zum Erbrechen führen können. Diese Erscheinungen sind nicht als allgemeine Vergiftung aufzufassen, sondern durch die starke Verengerung der Pupille bedingt, wodurch die Irisnerven gezerrt werden. Sie bleiben daher aus, wenn es zu keiner starken Verengerung der Pupille kommt, z. B. bei Atrophie der Iris oder bei Continuitätsunterbrechungen im Sphincter (Kolobom, Einrisse u. s. w.). In solchen Fällen verdient auch das Eserin den Vorzug vor dem Pilocarpin. — Das Pilocarpin wird in der Augenheilkunde nach zwei ganz verschiedenen Richtungen hin gebraucht, einerseits local als Einträufelung in das Auge und andererseits in Form subcutaner Injectionen. Auf die erste Weise wird es behufs Verengerung der Pupille, namentlich aber zur Herabsetzung des intraoculären Druckes bei Glaukom viel angewendet. In Form subcutaner Injectionen (zu 0·01—0·02 gr pro dosi) dient es zu Schwitzcuren. Wenn es, was bei vielen Kranken vorkommt, starke Uebelkeiten hervorruft, kann man die Schwitzcur mit salicylsaurem Natron durchführen. Der Kranke nimmt 1—2 grm dieses Salzes in einer Schale heissen Thee's (Lindenblüthen- oder Hollunderthee) oder heisser Limonade, und bleibt darauf, warm bedeckt, zu Bette. Man verbindet hier die specifische Wirkung des Salicyls mit der des Schwitzens. Nicht alle Kranken schwitzen jedoch genügend stark auf das salicylsaure Natron und bei Anderen ruft dasselbe Verdauungsstörungen hervor. In solchen Fällen kann man die Diaphorese durch ein heisses Bad veranlassen, aus welchem der Kranke, in einen trockenen wollenen Kotzen eingepackt, auf einige Stunden in's Bett gebracht wird. Diese Methode erzielt mit ziemlicher Sicherheit und ohne besondere üble Nebenwirkungen reichliche Transspiration, ist aber äusserer Verhältnisse halber nicht immer durchführbar. Das Schwitzen soll, je nachdem es die Kräfte des Patienten gestatten, jeden Tag oder jeden zweiten Tag herbeigeführt werden. Während der Cur soll der Patient im Ganzen möglichst wenig Flüssigkeit zu sich nehmen, da man ja eben durch die starke Wasserentziehung die Aufsaugung pathologischer Ergüsse anstrebt. Contraindicirt ist die

Digitized by Illinois College of Optometry

Schwitzcur bei Herzfehlern und starkem Atherom der Arterien, das Pilocarpin auch bei Gravidität. — Die Schwitzcuren werden in der oculistischen Praxis viel angewendet, und zwar hauptsächlich 1. bei heftigen acuten Entzündungen, besonders Scleritis, Iridocyclitis, Chorioiditis, Retinitis und retrobulbärer Neuritis; 2. zur Aufhellung von Glaskörpertrübungen; 3. zur Resorption von Blutergüssen; 4. bei Netzhautabhebung; 5. bei rheumatischen Lähmungen.

Die Mydriatica sowohl als die Miotica können statt in Lösung auch in Salbenform in das Auge gebracht werden. Auch hat man kleine Gelatineplättchen hergestellt, welche eine bestimmte Quantität des Alkaloides enthalten und die, in den Bindehautsack gebracht, sich auflösen und ihre Wirkung entfalten.

Welchen Einfluss üben die Mydriatica und Miotica auf den intraoculären Druck aus? Bis jetzt ist man darüber noch nicht zu übereinstimmenden Resultaten gelangt, doch geht so viel aus den Experimenten hervor, dass im gesunden Auge die Alkaloide nur höchst unbedeutende Druckveränderungen verursachen. Ganz anders verhält es sich, wenn Drucksteigerung besteht oder Neigung hiezu vorhanden ist; da vermag Atropin den Druck sehr bedeutend zu steigern, Eserin und Pilocarpin dagegen beträchtlich herabzusetzen.

Als Anästhetica werden in jüngster Zeit neben Cocaïn Holocaïn und Eucaïn in Anwendung gezogen. — Das Extract der Nebennieren bewirkt, ins Auge geträufelt, Verengerung der Bindehautgefässe. Es unterstützt daher die Wirkung des Cocaïn in entzündeten Augen.

IV. Entwicklung des Auges.

§ 65. Das Auge entwickelt sich aus einer Ausstülpung, welche sich zu beiden Seiten des ersten Gehirnbläschens bildet. Diese Ausstülpung, welche die primäre Augenblase genannt wird (Fig. 98 *a*), bleibt durch einen anfangs breiten, dann schmäleren Stiel, den späteren Opticus (*b*), mit der Gehirnblase in Verbindung. Ihre Oberfläche wird von dem Ektoderm (*EE*) überzogen. Sehr bald entwickelt sich an diesem, entsprechend dem Scheitel der Augenblase, eine Verdickung. Dieselbe ist die erste Anlage der Linse, welche dadurch entsteht, dass an dieser Stelle das Ektoderm stärker wächst, sich faltet und eine gegen das Augenbläschen gerichtete Ausstülpung bildet (Fig. 99 *L*). Diese vertieft sich (Fig. 100 *L*) und schliesst sich zuletzt an ihrer vorderen Seite zu einer geschlossenen Blase — dem Linsenbläschen (Fig. 101 *B*, *L*). Die Linse ist demnach als Abkömmling des äusseren Keimblattes ein epitheliales Gebilde und besteht anfangs aus einem hohlen Bläschen, welches sich später durch Wachsthum seiner Zellen ausfüllt und zu einer soliden Kugel wird.

In demselben Maasse, als das Ektoderm an der Stelle der Linsenanlage gegen die Augenblase vordringt, bekommt diese an ihrer Oberfläche eine immer tiefere Einsenkung. Aus der runden Blase ist dadurch ein becherförmiges Gebilde mit doppelter Wand geworden (Fig. 100).

Digitized by Illinois College of Optometry

Dasselbe wird als secundäre Augenblase bezeichnet, welche also die eingestülpte und dadurch gleichsam verdoppelte primäre Augenblase ist. Aus der Augenblase wird später die Retina, die somit als ein abgeschnürter Theil des Gehirnes selbst angesehen werden muss. Schon frühzeitig differenziren sich das äussere und das innere Blatt der secundären Augenblase. In Fig. 101 *B* ist das innere Blatt *r* schon bedeutend dicker als das äussere *p*, aber auch dieses besteht noch aus mehreren Zellenlagen. Später wird das äussere Blatt einschichtig, nimmt Pigment auf (Fig. 102) und wird zuletzt zum Pigmentepithel, welches daher mit Recht zur Retina gerechnet wird. Das innere Blatt übertrifft bald das äussere bedeutend an Dicke, namentlich im hinteren Abschnitte des Auges, wo die Zellen des inneren Blattes eine radiäre Anordnung bekommen und sich zur eigentlichen Retina entwickeln. Der vordere Rand der Augenblase, wo deren beide Blätter in einander umbiegen, entspricht im ausgebildeten Auge dem schwarzen Saume des Pupillarrandes (Fig. 103).

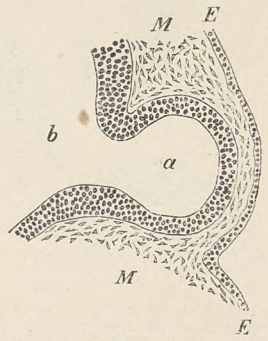

Fig. 98.
Durchschnitt durch die Augenanlage, entsprechend einem menschlichen Embryo von circa 21 Tagen. Vergr. 100/1. — Die primäre Augenblase *a* ist eine Ausstülpung des ersten Gehirnbläschens *b*, von welchem sie sich durch eine seichte Abschnürung absetzt. Sie ist von den Zellen des Mesoderms *M* umgeben, über welches das zumeist aus einer einfachen Zellenlage bestehende Ektoderm *E* hinwegzieht.

Zur Zeit, da die Einstülpung der Augenblase durch die Linse erfolgt, füllt diese die Höhlung der Augenblase vollständig aus; es existirt noch kein Glaskörper. Dieser letztere ist seinem Wesen nach Bindegewebe und stammt vom Mesoderm ab, welches die Augenblase von aussen umgibt (Fig. 98 *M*). Dasselbe gelangt erst später durch eine Oeffnung an der unteren Seite der Augenblase, die fötale Augenspalte, in das Innere derselben hinein. Schon zur Zeit, wo die Augenblase in Form eines Bechers eingestülpt wird, bemerkt man, dass an der unteren Seite die Wand des Bechers an einer Stelle ganz fehlt (Fig. 99 und 101 *B*). Hier besteht also ein spaltförmiger Defect in der Wand des Bechers, welcher sich nach rückwärts auf den Stiel der Augenblase, den Opticus, in Form einer Furche fortsetzt (Fig. 101 *A*). Durch diese Spalte wächst nun das Mesoderm von aussen allmälig in das Augeninnere hinein, indem es sich zwischen Netzhaut und Linse eindrängt, dieselben von einander trennt und selbst zum Glaskörper wird. Später vereinigen sich die Ränder der Spalte, so dass das Auge wieder ein geschlossenes Bläschen bildet. Der Glas-

Digitized by Illinois College of Optometry

körper wird dadurch von seiner Verbindung mit den aussen liegenden Theilen des Mesoderms, welche Uvea und Sclera liefern, abgeschnürt.

Auch die Rinne im Augenstiele (Fig. 101 *A*), welche die Fortsetzung der Augenspalte nach rückwärts darstellt, ist von Mesodermgewebe erfüllt. Wenn sich dann später die Ränder der Rinne darüber wieder vereinigen, in gleicher Weise, wie dies bei der Spalte im Bulbus selbst der Fall ist, wird dieses dem Mesoderm entstammende Gewebe

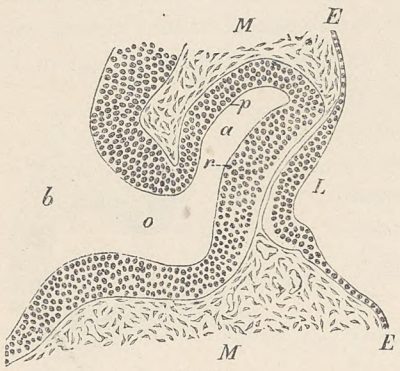

Fig. 99.

Durchschnitt durch die Augenanlage, entsprechend einem menschlichen Embryo von 22 bis 23 Tagen. Vergr. 100/1. — Der vertical geführte Schnitt fällt in die fötale Augenspalte. Das Ektoderm *E* ist an der Stelle der Linsenanlage *L* etwas eingesunken und ausserdem verdickt, indem es hier aus mehreren Zellenlagen besteht. Das Augenbläschen *a* zeigt dem entsprechend eine Einbuchtung seiner Kuppe und wird dadurch in den Augenbecher verwandelt, aus dessen innerer Wand *r* später die Netzhaut, aus dessen äusserer Wand *p* das Pigmentepithel wird. Durch die Opticusanlage *o* steht das Innere des Augenbechers mit dem ersten Gehirnbläschen *b* in Verbindung. An der unteren Seite fehlt der vorspringende Rand des Augenbechers, weil hier die Stelle der fötalen Augenspalte ist. *M* Mesoderm; in demselben ist am unteren Rande der Linsenanlage der Querschnitt eines Capillargefässes zu sehen.

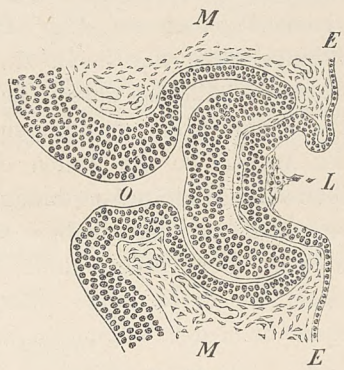

Fig. 100.

Durchschnitt durch die Augenanlage, entsprechend einem menschlichen Embryo von 24—25 Tagen. Vergr. 100/1. — Der hier abgebildete Schnitt fällt nicht durch die fötale Augenspalte, weshalb die secundäre Augenblase als vollständiger Becher erscheint, umsomehr, als die der Linsenanlage *L* entsprechende Einstülpung des Ektoderms *E* schon etwas weiter gediehen ist, als in Fig. 99. Auf dem Grunde der Linsengrube liegt etwas Zelldetritus; zwischen ihr und der inneren Wand des Augenbechers sieht man einzelne vom Mesoderm *M* herstammende Zellen; an einzelnen Stellen sind im Mesoderm die Querschnitte von Capillaren zu sehen; *o* Opticusanlage.

hier eingeschlossen und steht nur mehr vorne mit seiner Fortsetzung, dem Glaskörper, in Verbindung. Aus diesem Gewebe entwickeln sich späterhin Gefässe entlang dem Augenstiele aber der Sehnerv, der nun diese Gefässe als Centralgefässe einschliesst. Dieselben setzen sich nach vorne als Glaskörpergefässe in den Glaskörper hinein fort (Fig. 102). Die Gefässe verhalten sich nämlich im embryonalen Auge auf folgende Weise: Die Centralarterie des Sehnerven setzt ihren Lauf durch den Glaskörper bis zum hinteren Linsenpole fort als Arteria centralis corporis vitrei oder Arteria hyaloidea (Fig. 102), welche im Centralcanal des Glaskörpers (Canalis hyaloideus sive Cloqueti) liegt. Bei ihrem

Digitized by Illinois College of Optometry

Eintritte in das Auge gibt die Centralarterie des Sehnerven ausserdem aber noch seitliche Aeste ab, welche in den peripheren Theilen des Glaskörpers ein arterielles Netz bilden (Vasa hyaloidea propria, in dem in Fig. 102 dargestellten Auge noch nicht vorhanden) und sich gleichfalls nach vorne bis zum Linsenrande erstrecken. Die Art. cent.

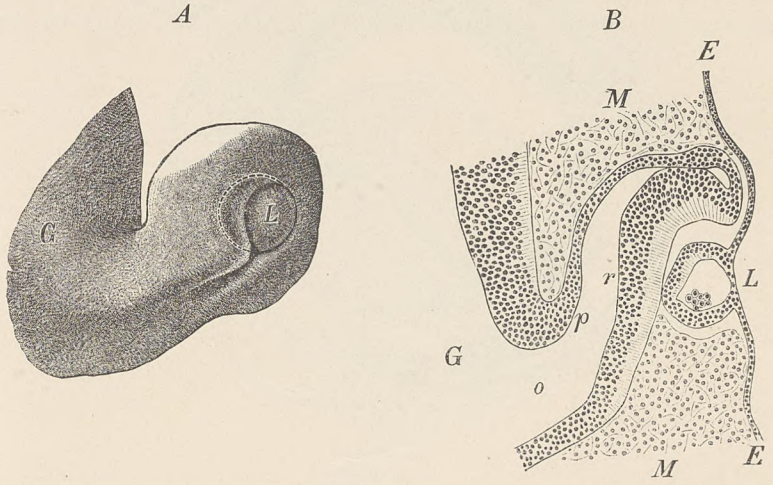

Fig. 101.

Secundäre Augenblase mit Augenspalte (linkes Auge) eines 27 Tage alten menschlichen Foetus. Vergr. 88/1.

A. Augenblase von vorn und etwas von unten gesehen. Die Zeichnung ist nach einem Modelle gemacht, welches Herr Professor Hochstetter mittelst der Platten-Modellirmethode nach seinen Präparaten hergestellt hat. Das Modell gibt die Gehirnanlage mit ihren Ausstülpungen unter Weglassung des Ektoderm und Mesoderm wieder. Das Auge erhebt sich mit dickem, hohlen Stiele aus der seitlichen Wand der ersten Gehirnblase *G*. An seinem distalen Ende trägt es eine Einsenkung *L*, welche der Einstülpung der Augenblase durch das Linsenbläschen entspricht. Die Grenze des letzteren ist durch eine punktirte Bogenlinie bezeichnet. Vom unteren Rande der Einsenkung erstreckt sich die fötale Augenspalte, zuerst sehr schmal, später etwas breiter werdend, bis auf die untere Seite des Augenblasenstieles herab.

B. Augenblase, im Verticalschnitte gesehen. Von den der Zeichnung *A* zu Grunde liegenden Schnitten ist jener abgebildet, welcher gerade durch die fötale Augenspalte geht. Es fehlt daher hier sowie in Fig. 99 die untere Wand der Augenblase. Die Wände der ersten Gehirnblase *G* nähern sich und bilden den Stiel der Augenblase *o* (den späteren Opticus) und weiterhin die doppelte Wand der secundären Augenblase selbst. Das äussere Blatt derselben, *p*, welches später zum einschichtigen Pigmentepithel wird, ist hier noch pigmentlos und mehrschichtig. Am vorderen Rande der Augenblase biegt es in das dickere innere Blatt *r* um. Dieses Blatt, aus welchem die eigentliche Netzhaut wird, zeigt schon jetzt eine radiäre Anordnung der Kerne. Der vordere Rand der Augenblase wird vom Ektoderm *EE* überzogen, an welchem sich die Linsenanlage *L* schon zum Bläschen geschlossen, aber noch nicht vollständig abgeschnürt hat. An der oberen Seite füllt das Mesoderm *M* den Raum zwischen Gehirnblase, Augenblase und Ektoderm aus; an der unteren Seite aber dringt das Mesoderm im Bereiche der fötalen Augenspalte in das Innere des Augenbechers bis zum Linsenbläschen vor.

corp. vit. theilt sich, am hinteren Linsenpole angelangt, in Zweige, welche, die hintere Linsenoberfläche umspinnend, nach vorne gegen den Linsenrand ziehen, wo die vorderen Enden der Vasa hyaloidea propria sich mit ihnen vereinigen, um am Linsenrande ein besonders dichtes Gefässnetz zu bilden. Vor dem Linsenaequator stossen zu diesem

Digitized by Illinois Open Access Repository

Gefässnetz Zweige, welche um den vorderen Rand des Augenbechers herum aus demjenigen Theile des Mesoderms kommen, welcher später die Uvea bildet. Diese Gefässe helfen auch die vordere Linsenkapsel

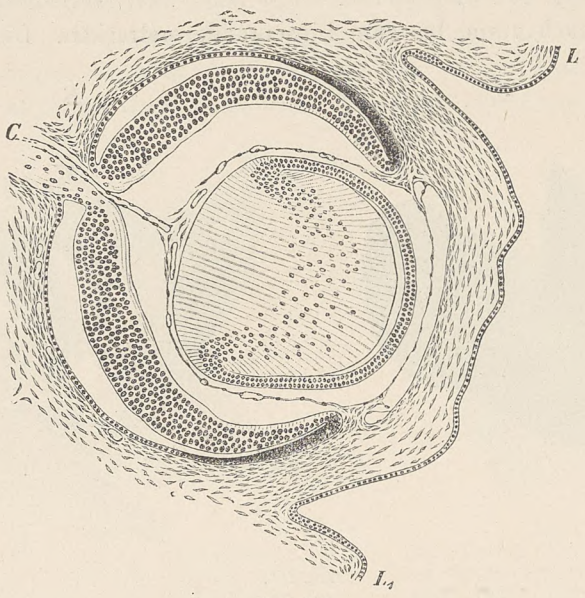

Fig. 102.

Durchschnitt durch das Auge, entsprechend einem menschlichen Embryo aus der Mitte des dritten Monates. Vergr. 73/1. Die Umhüllung der Augenblase wird vom Mesoderm geliefert und besteht im vorderen Abschnitte aus der Hornhaut, welche sehr kernreich ist und sich durch eine besonders starke Kernanhäufung von dem hinteren Abschnitte scheidet. In diesem ist es noch nicht zur Abgrenzung zwischen Sclera und Uvea gekommen; letztere entsteht aus den inneren Schichten, welche sich durch grösseren Kernreichthum auszeichnen, der sich auch auf die hinteren, uvealen Schichten der Hornhaut fortsetzt. Entsprechend dem vorderen Rande der Augenblase springt das Mesoderm in das Augeninnere vor und vom freien Rande dieses rings herum laufenden Fortsatzes (der späteren Iris) entspringen zwei zarte, gefässhaltige Membranen, welche als gefässhaltige Linsenkapsel die Linse umgeben. In die hintere dieser Membranen tritt, entsprechend dem hinteren Linsenpole, die Arteria hyaloidea ein, welche von der Centralarterie des Opticus *C* herstammt. — Von den beiden Blättern der secundären Augenblase ist das äussere (Pigmentepithel) im hinteren Abschnitte zu einer einfachen Zellenlage geworden, während im vorderen Abschnitte desselben noch mehrere Zellenlagen vorhanden sind, welche bereits Pigment aufgenommen haben. Das innere Blatt (Netzhaut) besteht aus zahlreichen Zellenlagen mit theilweise radiärer Anordnung der Kerne. Unmittelbar neben dem Opticuseintritte sieht man die Umbiegung des einen Blattes in das andere. Die vordere Umbiegungsstelle der beiden Blätter entspricht dem späteren Pupillarrande der Iris. Die Linse ist von fast kugeliger Form; ihr anteroposteriorer Durchmesser ist sogar etwas grösser als ihr aequatorialer. An der vorderen Fläche der Linse liegt das Epithel, welches hier noch aus mehreren Zellenlagen besteht und noch keine deutliche Linsenkapsel abgeschieden hat. In der Gegend des späteren Linsenaequators wachsen die Epithelzellen zu Linsenfasern aus, welche noch durchwegs kernhaltig sind und eine sagittale Richtung einschlagen. Die hintere, epithellose Oberfläche der Linse ist von einer ausserordentlich zarten Kapsel überzogen. Der Glaskörperraum ist sehr klein. *L* und L_1 sind die hervorwachsenden Augenlider.

mit einem Gefässnetze überziehen. Unter den von der Uvea herkommenden Gefässen finden sich nebst Arterien auch Venen, welche den Abfluss des Blutes besorgen, da alle übrigen zur Linse tretenden Gefässe Arterien sind. Die Linse ist also im fötalen Auge von einer gefässhaltigen

Digitized by Illinois College of Optometry

Membran, der Tunica vasculosa lentis, umgeben, welche im Bereiche der Pupille den Namen Membrana pupillaris (Fig. 103 *P*) trägt, während der Rest derselben als Membrana capsularis (Fig. 103 *C*) bezeichnet wird. Die Tunica vasculosa lentis verschwindet in den letzten zwei Monaten vor der Geburt, doch findet man noch bei Neugeborenen recht häufig einzelne Reste der Membrana pupillaris. Die Gefässe der Netzhaut entstehen durch Auswachsen von Gefässen, welche vom Opticuseintritt

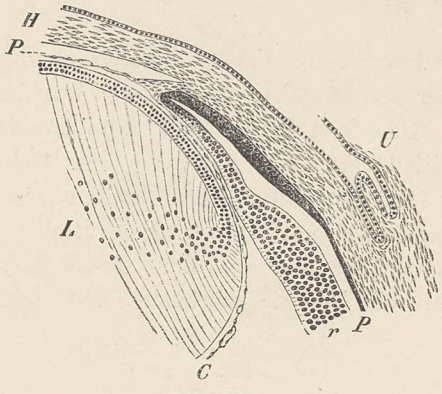

Fig. 103.

Vorderer Abschnitt des Auges, entsprechend einem menschlichen Embryo vom Ende des dritten Monates. Vergr. 80/1. Das Epithel der Hornhaut *H* geht continuirlich auf die Bindehaut bis zur Uebergangsfalte *U* über. Hinter der Hornhaut sieht man den vorderen Rand der Augenblase, deren beide Blätter hier entsprechend dem Pupillarrande in einander umbiegen. Das äussere Blatt *P* ist durchwegs pigmentirt, das innere nur im vordersten Abschnitte, so weit es später zur hinteren Lage der retinalen Pigmentschichte der Iris wird. Weiter rückwärts, wo das innere Blatt der Pigmentirung entbehrt, wird es später zur einschichtigen Zellenlage der Pars ciliaris retinae, welche den Ciliarkörper bekleidet (Schichte *C* in Fig. 87). Noch weiter hinten bezeichnet eine plötzliche Anschwellung des inneren Blattes den Beginn der eigentlichen Retina *r*, entsprechend der späteren Ora serrata. Soweit aus den beiden Blättern der Augenblase der Ueberzug des Ciliarkörpers wird, liegen dieselben der mesodermalen Hülle dicht an. Weiter vorne, entsprechend der Irisanlage, trennen sie sich von der Hornhaut, von welcher sie eine Schichte mesodermalen Gewebes als Ueberzug mitnehmen, aus welchem später das Stroma der Iris wird. Vom freien Rande dieses Gewebes gehen zwei Membranen ab, nämlich die Membrana pupillaris *P*, welche zum gegenüberliegenden Pupillarrande geht, und die Membrana capsularis *C*, welche nach rückwärts zwischen Ciliarkörper und Linse zur hinteren Linsenfläche zieht. An der Linse *L* ist der dem Aequator entsprechende Kernbogen im Vergleiche zu Fig. 102 weiter nach vorne gerückt, die Form der Linse auf dem Querschnitte schon mehr elliptisch.

her auf der inneren Fläche der Netzhaut sich ausbreiten, während die früher vorhandenen Glaskörpergefässe sich zurückbilden.

Das die Augenblase einhüllende Mesoderm bildet aus seinen äusseren Schichten die Cornea und Sclera, aus seinen inneren die Uvea. Der vorderste Theil der letzteren, die Iris, entsteht aus jener Mesodermlage, welche spornförmig in das Augeninnere vorspringt und die gefässhaltige Linsenkapsel bilden hilft (Fig. 102). Dieser spornartige Fortsatz schiebt sich immer mehr gegen das Augeninnere vor, an seiner hinteren Fläche den vorderen Rand der Augenblase mitnehmend

Digitized by Illinois College of Optometry

(Fig. 103). Derjenige Theil des Mesoderms, welcher unmittelbar hinter der frei vorspringenden Irisanlage folgt, verdickt sich zum Ciliarkörper. Ueber dem Ciliarkörper ist nur das äussere Blatt der Augenblase pigmentirt, während aus der nicht pigmentirten Zellenlage des inneren Blattes die Pars ciliaris retinae wird. Weiter vorne, entsprechend der hinteren Fläche der mesodermalen Irisanlage, sind beide Blätter der Augenblase pigmentirt und biegen am Pupillarrande in einander um. Sie bilden zusammen die retinale Pigmentschichte der Iris (siehe Seite 287).

Die Lider entstehen als Falten, welche oberhalb und unterhalb des Auges aus der umgebenden Haut hervorwachsen, bis sich ihre Ränder berühren. Dieselben verwachsen dann miteinander, aber nur mittelst ihres Epithelüberzuges. Kurz vor der Geburt löst sich die Verwachsung der Lider wieder. Die Thränendrüse entsteht durch sprossenartiges Hineinwachsen des Epithels der Bindehaut in das Orbitalgewebe. Der Thränencanal geht aus einer Rinne hervor, welche schon frühzeitig zwischen dem Oberkieferfortsatze und dem äusseren Nasenfortsatze besteht.

V. Capitel.

Krankheiten der Iris und des Ciliarkörpers.

I. Entzündung.

§ 66. Iris und Ciliarkörper bilden ein Continuum, indem die Iris aus dem Ciliarkörper entspringt; beide werden auch durch dieselben Blutgefässe versorgt. Es ist daher leicht begreiflich, dass die beiden Organe sehr häufig gleichzeitig erkranken. Reine Entzündungen der Iris (Iritis) oder des Ciliarkörpers (Cyclitis) sind selten; in den meisten Fällen handelt es sich um eine Combination beider — Iridocyclitis. Aus praktischen Gründen empfiehlt es sich jedoch, zuerst die Symptome der Iritis und der Cyclitis getrennt zu beschreiben und dann zu zeigen, welches Bild durch Vereinigung beider entsteht.

Symptome der Iritis. Die Symptome der Iritis sind theils auf die Hyperämie der Iris, theils auf die Exsudation zu beziehen.

Die Hyperämie der Iris gibt sich vor Allem durch die Verfärbung derselben kund. Dieselbe lässt eine blaue oder graue Iris grünlich erscheinen, was besonders beim Vergleiche mit der Iris des anderen Auges, falls dieses gesund ist, auffällt. Bei brauner Iris ist

Digitized by Illinois College of Optometry

die Verfärbung wenig ausgesprochen. Zuweilen kann man mit der Loupe deutlich einzelne erweiterte Blutgefässe in der Iris als rothe Streifen oder Flecken erkennen. Weitere Veränderungen betreffen die Pupille, welche verengert ist und weniger gut reagirt. Die Verengerung ist eine nothwendige Folge der Verbreiterung der Iris durch die vermehrte Füllung der Gefässe; ausserdem besteht auch ein durch den Entzündungsreiz hervorgerufener Krampf des Sphincters. Aus diesen Gründen ist die Reaction der Iris auf Licht träger, sowie auch Atropin weniger rasch

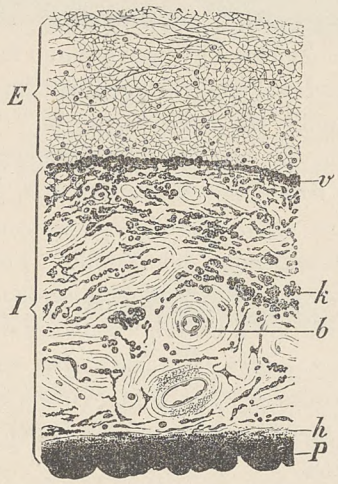

Fig. 104.

Iritis. Vergr. 116/1. — Auf der Oberfläche der Iris liegt eine Exsudatschichte *E*, welche hauptsächlich aus einem feinen Netzwerke geronnenen Fibrins besteht, in welchem einzelne Eiterkörperchen liegen. Die Iris *I* ist vorne durch die vordere Grenzschichte *v*, hinten durch die hintere Grenzmembran *h* und die retinale Pigmentschichte *P* begrenzt. Im Gewebe der Iris erkennt man die Querschnitte von Blutgefässen *b* mit mächtiger Adventitia und eine grosse Menge von pigmentirten Zellen (das Präparat rührt von einer dunkelbraunen Iris her). Die meisten dieser Stromapigmentzellen haben noch ihre langgestreckte und verzweigte Form, einige — *k* — haben sich aber in unförmliche Pigmentklumpen verwandelt, wie dies bei Entzündung der Iris der Fall zu sein pflegt. In den vorderen Schichten der Iris liegen viele kleine Zellen (ausgewanderte Leukocythen) zwischen den Pigmentzellen, gleichfalls ein Zeichen der Entzündung.

und vollständig wirkt. Die Hyperämie der Iris ist begleitet von Ciliarinjection, Lichtscheu und vermehrter Thränensecretion.

Es können die geschilderten Erscheinungen der Blutüberfüllung allein, ohne die Symptome der Exsudation, bestehen, in welchem Falle man nicht von Iritis, sondern blos von Hyperaemia iridis spricht. Diese wird in Folge derselben Ursachen wie die Iritis selbst beobachtet, falls der Reiz nicht stark genug ist, um eine wirkliche Entzündung hervorzurufen. Am häufigsten sieht man reine Hyperämie der Iris bei Hornhautaffectionen, namentlich bei kleinen Hornhautgeschwüren oder bei

Digitized by Illinois College of Optometry

Fremdkörpern in der Hornhaut. Die Hyperämie der Iris geht, falls sie nicht der Vorläufer einer Iritis ist, ohne bleibende Spuren wieder zurück.

Die Exsudation erfolgt theils in das Gewebe der Iris selbst, theils in die sie umgebenden Hohlräume, die vordere und hintere Kammer, und kennzeichnet sich dem entsprechend durch verschiedene Symptome:

1. Die Exsudation in das Gewebe, welches reichlich von Rundzellen erfüllt wird, lässt die Iris dicker, geschwollen erscheinen. Die Verfärbung ist noch mehr ausgesprochen als bei der einfachen Hyperämie, die scharfe Zeichnung der vorderen Irisfläche ist verwischt. Dass die steife und geschwollene Iris auf Licht nur ungenügend reagirt, ist begreiflich; die Pupille ist stark verengert.

2. Die Exsudation in die vordere Kammer verräth sich zuerst durch Trübung des Kammerwassers, in welchem zahlreiche Exsudatzellen suspendirt sind. Am besten erkennt man die Trübung auf dem dunklen Hintergrunde der Pupille, welche in diesem Falle grau statt rein schwarz aussieht. Allmälig senken sich die im Kammerwasser schwebenden, geformten Bestandtheile auf den Boden der Kammer, wo sie das Hypopyon bilden (Fig. 62). Bei sehr starker Hyperämie kann es auch zur Zerreissung von Blutgefässen in der Iris mit Erguss von Blut kommen, welches ebenfalls auf den Boden der vorderen Kammer herabsinkt — Hyphaema.

Nebst dem im Kammerwasser suspendirten Exsudate findet man oft auch die Wände der vorderen Kammer von einer Exsudatschichte überzogen. Dadurch erscheint die Hornhaut gleichmässig und zart getrübt; die der Iris aufgelagerte Exsudatschichte (Fig. 104) trägt wesentlich zu dem verwischten Aussehen der Iriszeichnung bei. Von der Iris erstreckt sich die Exsudatschichte auf die vordere Linsenkapsel (Fig. 105 *e*) und überzieht dieselbe im Bereiche der Pupille, welche dadurch grau erscheint. Wenn sich dieses Exsudat organisirt, so entsteht eine Membran daraus, welche die Pupille verschliesst und mit dem Pupillarrande der Iris im Zusammenhange steht (Fig. 106 und 107 *e*). Man bezeichnet dieselbe als Pupillarmembran und den dadurch geschaffenen Zustand als Pupillarverschluss, Occlusio pupillae (Fig. 112). Es ist klar, dass derselbe eine sehr bedeutende Beeinträchtigung des Sehvermögens zur Folge haben muss.

3. Die Exsudation in die hintere Kammer ist nicht der directen Besichtigung zugänglich, sondern verräth sich nur durch die Verklebungen zwischen Iris und Linsenkapsel, welche sie zur Folge hat

Digitized by Illinois College of Optometry

— hintere Synechien. Die Verklebungen kommen vor Allem dort zu Stande, wo Iris und Linsenkapsel einander berühren, also am Pupillarrande. Sie bilden sich zu einer Zeit, wo die Iritis auf ihrer Höhe steht und daher die Pupille stark verengert ist. Wenn nach Ablauf der



Fig. 105.

Frische Iritis mit Pupillarmembran. Vergr. 55:1. — Die Iris *i* ist durch Schwellung stark verdickt und von zahlreichen Rundzellen durchsetzt. An den Pupillarrand schliesst sich ein Exsudat *e* an, welches die ganze Pupille erfüllt und sich einerseits etwas unter die retinale Pigmentschichte *p*, andererseits auf die vordere Fläche der Iris vorschiebt. Es kennzeichnet sich als ganz frisches Exsudat durch seine Dicke und seine Zusammensetzung aus einem Fibrinnetze, das einzelne Eiterkörperchen einschliesst. Die Zahl der letzteren nimmt nach der Oberfläche der Iris hin zu.

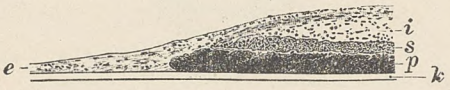

Fig. 106.

Occlusio pupillae. Vergr. 55:1. — Zwei Monate nach einer perforirenden Verletzung. Das Exsudat *e* hat sich in Bindegewebe verwandelt und ist dabei zu einem dünnen Häutchen zusammengeschrumpft, welches sich, immer zarter werdend, über die ganze Oberfläche der Iris verfolgen lässt. Diese ist durch Atrophie dünner geworden und endigt am Pupillarrande zugeschärft in Folge des Zuges der Pupillarmembran. Am meisten ist die Pigmentschichte *p* in die Pupille hereingezogen, so dass sie den Sphincter *s* und das Irisstroma *i* um ein gutes Stück überragt. Der Pupillarrand erschien daher am lebenden Auge, von vorne betrachtet, von einem breiten, braunen Saume eingefasst, welcher den Pupillarrand an die Linsenkapsel anzuheften schien.

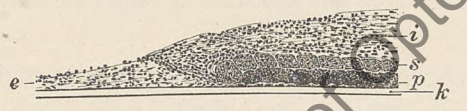

Fig. 107.

Occlusio pupillae. Vergr. 55:1. — Drei Monate nach einer perforirenden Verletzung. Das Exsudat *e* ist zu einer dünnen, bindegewebigen Membran geworden, welche sich am Pupillarrande hauptsächlich unter die Iris schiebt und als zartes Häutchen weit zwischen der Pigmentschichte *p* und der Linsenkapsel *k* zu verfolgen ist. Der Zug der Pupillarmembran am Rande der atrophischen Iris *i* hat diese über die Pigmentschichte herübergezogen, wodurch der mit letzterer fest verbundene Sphincter iridis *s* an seinem vorderen Rande eine hakenförmige Umbiegung nach rückwärts erfahren hat. Am lebenden Auge zeigte sich der Pupillarrand eingefasst von einem grauen Saume, welcher allmälig in die weniger graue, weil mehr durchsichtige Pupillarmembran überging.

Iritis die Pupille wieder ihre mittlere Weite einzunehmen strebt, so ist dies nur in jener Ausdehnung möglich, in welcher der Pupillarrand frei geblieben ist. Die Stellen, welche mit der Linsenkapsel verwachsen sind, können sich nicht zurückziehen, so dass sie als feinere oder gröbere Spitzen gegen das Centrum der Pupille vorspringen. Diese

Digitized by Illinois College of Optometry

erhält dadurch eine unregelmässige Form, welche noch mehr in die Augen springt, wenn man Atropin einträufelt. Indem sich hiebei die Iris an den nicht fixirten Stellen stark zurückzieht, treten die Synechien auf das Deutlichste hervor (Fig. 108 *a* und *b*). Atropin ist deshalb ein sehr werthvolles Mittel zur Diagnose von hinteren Synechien.

Bei der Bildung der hinteren Synechien ist es nicht das Stroma der Iris, sondern die die hintere Irisoberfläche überziehende retinale Pigmentschichte (Fig. 105—107 *p*), welche mit der Linsenkapsel verwächst. Wenn die Iris sich zu verschmälern sucht, so wird an den Stellen der Verwachsung die Pigmentschichte zurückgehalten und dadurch in grösserer Ausdehnung blossgelegt. Daher sehen bei Erweiterung der Pupille, be-

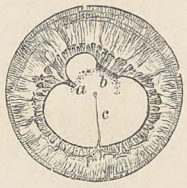

Fig. 108.

Hintere Synechien und Rest der Pupillarmembran. Vergr. 2/1. — Die Pupille ist durch Atropineinträufelung erweitert worden. Die Erweiterung ist jedoch ungleichmässig, weil der obere Theil des Pupillarrandes durch Anwachsungen an die vordere Linsenkapsel fixirt ist. Bei *a* besteht eine schmale Synechie, welche zu einer feinen schwarzen Spitze ausgezogen ist; bei *b* findet sich dagegen eine breite, nur wenig ausgezogene Anwachsung, wie solche namentlich bei syphilitischer Iritis häufig vorkommen. Zwischen und neben den Synechien ist die Linsenkapsel von feinen schwarzen, im Halbkreise stehenden Pünktchen bedeckt. Dieselben entsprechen der Lage des Pupillarrandes bei engerer Pupille und sind nach Zerreissung von Anwachsungen zurückgeblieben. — Vom unteren Theile der Iris zieht ein Faden *c* gerade nach oben. Derselbe entspringt aus den Ballen des kleinen Iriskreises und begibt sich zur vorderen Linsenkapsel im Bereiche der Pupille, wo er sich an einer kleinen rundlichen Kapseltrübung anheftet. Dieser Faden ist keine hintere Synechie, sondern ein Rest der fötalen Pupillarmembran. Er verhindert die Iris nicht, sich auf Atropin gehörig zurückzuziehen, sondern wird dabei nur stark gedehnt und dünn ausgezogen.

sonders durch Atropin, die in die Pupille vorspringenden Zacken braun gefärbt aus. Durch den Zug der Iris kann auch eine Zerreissung der Synechien erfolgen. Dieselbe kommt zuweilen spontan zu Stande, dadurch, dass bei den nimmer ruhenden Bewegungen der Iris beständig an den Verwachsungen gezerrt wird; zumeist jedoch wird die Zerreissung künstlich durch Einträufelung von Atropin bewirkt. Auf jeden Fall sieht man an der Stelle der gelösten Synechie einen braunen Fleck auf der vorderen Linsenkapsel zurückbleiben. Es ist die Pigmentschichte, deren pathologische Anwachsung an die Linsenkapsel fester ist, als ihre physiologische Verbindung mit dem Gewebe der Iris. Wenn mehrere Synechien zerrissen sind, so findet man als Spuren derselben eine entsprechende Anzahl brauner Pünktchen im Kreise auf der vorderen Linsenkapsel angeordnet (Fig. 108 zwischen und neben *a* und *b*). Dieser

Digitized by Illinois College of Optometry

Kreis ist enger als die mittlere Weite der Pupille, da sich die Synechien eben zu einer Zeit gebildet hatten, als die Pupille durch die Iritis verengert war. Die Pigmentpunkte verschwinden niemals und legen

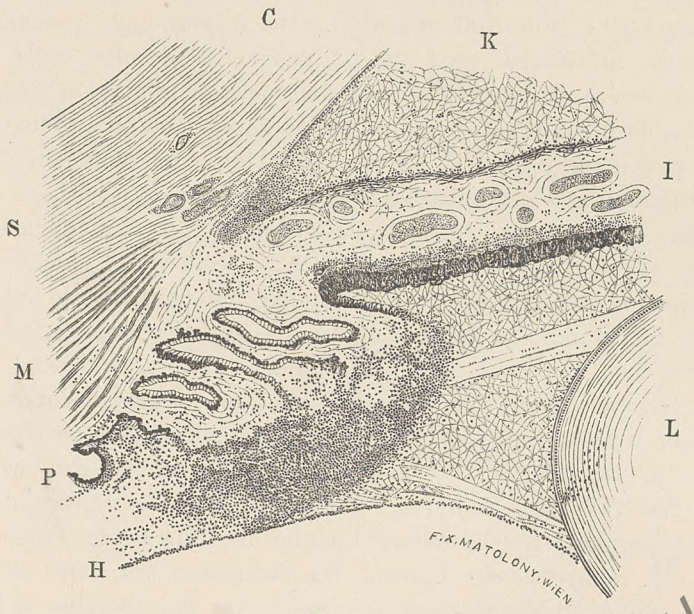

Fig. 109.

Iridocyclitis nach perforirender Verletzung. Vergr. 30/1. In der Zeichnung ist nur ein Theil des vorderen Abschnittes des Augapfels dargestellt. Die Cornea *C* und die Sclera *S* sind unverändert. Die vordere Kammer *K* ist dadurch, dass in der Härtungsflüssigkeit das fibrinreiche Kammerwasser geronnen ist, von einem dichten Fibrinnetze erfüllt, in welchem einzelne Rundzellen (ausgewanderte weisse Blutkörperchen) liegen. Dieselben sind besonders zahlreich an der Oberfläche der Iris, vor Allem aber im Kammerwinkel. Sie füllen denselben ganz aus und bilden hier das niedrige Hypopyon, welches schon im lebenden Auge zu sehen war. Eine starke zellige Infiltration zeigt sich um den Schlemm'schen Canal und um die darüberliegenden Querschnitte der vorderen Ciliarvenen. — Die Iris *I* ist auf dem Durchschnitte verbreitert, entsprechend der im Leben bestandenen Schwellung. Ihre Gefässe sind erweitert und strotzend mit Blut gefüllt; in ihrem Stroma sind Rundzellen in grosser Zahl zu sehen, besonders in den hinteren Schichten; ihre retinale Pigmentlage ist verbreitert und gelockert. Die stärkste Auswanderung von Zellen hat aus den Blutgefässen des Ciliarkörpers stattgefunden, und zwar in centripetaler, dem Augeninneren zugewendeter Richtung. Daher ist im Ciliarmuskel *M* die Infiltration noch gering, schon etwas stärker in den Ciliarfortsätzen und am stärksten an der Oberfläche derselben, so dass die Aussengrenzen der Fortsätze durch die dichten Zellenmassen verdeckt sind. Die Hyaloidea *H* wird durch das Exsudat von der Oberfläche des Ciliarkörpers abgedrängt. Der Inhalt der hinteren Kammer wird gleich dem der vorderen durch ein feines Fibrinnetz mit eingelagerten Rundzellen gebildet, welch' letztere namentlich entlang der Hyaloidea in grosser Zahl zu finden sind. Durch den geronnenen Kammerinhalt sieht man zwei Fasergruppen der Zonula Zinnii als hellere Bänder zur Linse *L* ziehen. Diese lässt das Epithel der vorderen Kapsel und den Kernbogen erkennen und ist nicht krankhaft verändert.

daher für das ganze Leben von der einmal überstandenen Iritis Zeugniss ab.

Wenn die Verwachsung der Iris mit der Linsenkapsel nicht einzelne Punkte, sondern die ganze Ausdehnung des Pupillarrandes betrifft, so spricht man von ringförmiger hinterer Synechie. Man sieht

Digitized by Illinois College of Optometry

dann keine vorspringenden Zacken, indem die Iris an keiner Stelle mehr sich zurückzuziehen vermag, vielmehr bleibt die Pupille stets unverändert, auch nach Einträufelung von Atropin. Ein brauner Saum — Pigment — oder ein grauer Saum — Exsudat — pflegt den Pupillarrand einzufassen (Fig. 106 und 107). Die ringförmige Synechie bildet sich selten auf einmal aus; sie ist meist das Resultat einer Anzahl von Recidiven der Iritis, welche nach und nach eine immer ausgedehntere Verwachsung der Iris mit der Linse herbeiführen. Die unmittelbare Folge der ringförmigen Synechie ist der Abschluss der vorderen von der hinteren Kammer — Pupillarabschluss, Seclusio pupillae.

Die beiden Folgezustände der Iritis, der Pupillarabschluss (Seclusio p.) und der Pupillarverschluss (Occlusio p.), kommen sehr oft zusammen vor, indem das den Pupillarrand an die Linse anheftende Exsudat sich durch die ganze Pupille erstreckt (Fig. 112). Sie können sich aber auch getrennt finden und haben ganz verschiedene Folgen. Die Occlusio p. allein setzt das Sehvermögen in hohem Grade herab, ohne aber weitere Gefahren für die Zukunft mit sich zu bringen. Die Seclusio p. beeinträchtigt an und für sich das Sehen nicht, wenn die Pupille frei von einer Membran ist, führt aber später zu Veränderungen (Drucksteigerung), welche die Erblindung des Auges zur Folge haben.

§ 67. *Symptome der Cyclitis.* Die Exsudation von Seite des Ciliarkörpers erfolgt, abgesehen von der Infiltration des Gewebes selbst, in die vordere Kammer, in die hintere Kammer und in den Glaskörperraum.

1. Das vom Ciliarkörper gelieferte Exsudat kann auf doppelte Weise in die vordere Kammer gelangen: entweder direct, indem ja der Ciliarkörper mit seinem vordersten, vom Ligamentum pectinatum bedeckten Bezirke an der Begrenzung der vorderen Kammer sich betheiligt, oder indirect, indem das Exsudat zuerst in die hintere Kammer abgesetzt und von hier mit dem Kammerwasser durch die Pupille in die vordere Kammer geführt wird.

Eine Form von Exsudat, welche in vielen, namentlich chronischen Fällen von Entzündung des Ciliarkörpers gefunden wird, sind die Präcipitate (Beschläge) an der hinteren Wand der Hornhaut. Es sind dies kleine, höchstens stecknadelkopfgrosse Pünktchen von hellgrauer oder bräunlicher Farbe, welche an der hinteren Fläche der Hornhaut liegen (Fig. 112 *p*). Man versetzte dieselben früher in die Hornhaut selbst; wenn man aber durch Punction der Hornhaut das Kammerwasser abfliessen lässt, so kann man auch einzelne der Präcipitate verschwinden sehen, indem sie mit dem Kammerwasser fortgeschwemmt werden. Dies ist ein Beweis, dass dieselben der hinteren Hornhautwand nur aufliegen. — Sind

Digitized by Illinois College of Optometry

die Präcipitate gross, so sind deren meist nur wenige vorhanden und gewöhnlich regellos über die Hornhaut vertheilt (Fig. 110). Je kleiner die Präcipitate sind, desto zahlreicher pflegen sie zu sein. Sie nehmen dann die untere Hälfte der Hornhaut ein, in welcher sie ein Areal von Dreiecksform bedecken. Die Basis des Dreiecks entspricht dem unteren Hornhautrande, die Spitze ist nach oben gegen das Centrum der Hornhaut gerichtet. Häufig sieht man, dass die Präcipitate von der Basis gegen die Spitze des Dreiecks an Grösse abnehmen (Fig. 111).

Die eigenthümliche Anordnung der Präcipitate erklärt sich leicht aus der Entstehung derselben. Die Präcipitate sind Conglomerate von Zellen, welche durch Fibrin miteinander zu Klümpchen verklebt sind (Fig. 114). Dieselben sind zunächst im Kammerwasser suspendirt und werden durch die Bewegungen des Auges vermöge der Centrifugalkraft

Fig. 110.
Präcipitate. — Nebst feinen finden sich auch grosse, lichtgraue, speckig aussehende.

Fig. 111.
Präcipitate. — Dieselben sind klein und in Dreiecksform angeordnet.

an die hintere Wand der Hornhaut angeschleudert, an welcher sie kleben bleiben. Sie ordnen sich dabei der Schwere entsprechend an, die grössten am weitesten nach unten. Die Dreiecksform der Anordnung ist eine Folge der Bewegungen des Augapfels, durch welche die Präcipitate an die Hornhaut angeschleudert werden. Man erinnere sich, was geschieht, wenn man Kies durch ein Gitter wirft oder Getreide in einem Siebe hin und her schwenkt. Da bilden die Steinchen oder Körner stets eine nach oben auslaufende Spitze, welche die feinsten Theilchen enthält, während nach unten zu immer gröbere nachfolgen. Das Gleiche ist bei den Präcipitaten der Fall. — Durch ihre eigenthümliche Anordnung unterscheiden sich die Präcipitate in der Regel leicht von fleckigen Trübungen in der Hornhaut selbst (bei Keratitis punctata, siehe Seite 207 und 216). Weitere Unterscheidungszeichen sind die schärfere Begrenzung und häufig die bräunliche Färbung der Präcipitate. Endlich liegen dieselben nicht, wie die Flecken in der Hornhaut selbst, an der Oberfläche oder in verschiedenen Tiefen, sondern

Digitized by Illinois College of Optometry

alle in einer und derselben Ebene, nämlich an der hinteren Hornhautfläche.

Dass die Präcipitate in der That vom Ciliarkörper und nicht von der Iris herstammen, wird durch Fälle von reiner Cyclitis bewiesen, bei welchen reichlich Präcipitate vorhanden sind, während alle Erscheinungen der Entzündung von Seite der Iris fehlen.

Das vom Ciliarkörper in die vordere Kammer abgesetzte Exsudat kann daselbst auch in Form eines Hypopyons, gerade so wie bei Iritis, erscheinen. Charakteristisch für Cyclitis sind die in manchen Fällen

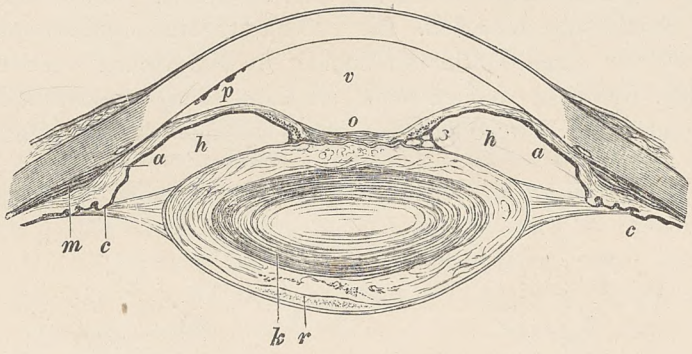

Fig. 112.

Seclusio und Occlusio pupillae. Vergr. 5/1. — Die Iris ist mit ihrem ganzen Pupillarrande an die Linsenkapsel angewachsen, im Uebrigen aber nach vorne gedrängt. Die hintere Kammer *h* ist dadurch tiefer geworden, die vordere Kammer *v* seichter, namentlich an der Peripherie, wo die Iriswurzel *a* durch die Drucksteigerung an die Hornhaut angepresst ist. In Folge der Zerrung der Iris beginnt bei *s* das retinale Pigment derselben sich abzulösen und auf der Linsenkapsel zurückzubleiben. Die Pupille ist durch eine Exsudatmembran *o* verschlossen, durch deren Zusammenziehung die vordere Kapsel gefaltet wird. Im unteren Theile der vorderen Kammer liegen Präcipitate *p* an der hinteren Hornhautwand. In Folge der Drucksteigerung sind sowohl die Ciliarfortsätze *c* als der Ciliarmuskel *m* atrophisch und abgeflacht. Von der Linse ist die Rinde kataraktös zerfallen und bei *r* durch Morgagni'sche Flüssigkeit von der Kapsel abgelöst; der Kern der Linse *k* ist unverändert.

auftretenden grauen oder grauweissen Exsudate, die wie schwammige Massen aus dem Kammerwinkel hervorzuwachsen scheinen, und zwar nicht blos unten, sondern auch an anderen Seiten.

2. Die Hauptmasse des Exsudates wird, entsprechend der anatomischen Lage des Ciliarkörpers, in die hintere Kammer abgesetzt (Fig. 106). Diese Exsudation führt, wenn sie reichlich ist, zur Anlöthung der ganzen hinteren Irisfläche an die vordere Linsenkapsel — totale hintere Synechie (Fig. 113). Diese Flächenverwachsung der Iris unterscheidet sich von der ringförmigen Synechie, bei welcher nur der Pupillarrand der Iris an die Kapsel angewachsen ist, vor Allem durch veränderte Form der vorderen Kammer. Das schrumpfende Exsudat zieht die Iris überall an die vordere Linsenfläche heran, so

Digitized by Illinois College of Optometry

dass die hintere Kammer vollständig aufgehoben wird. Die vordere Kammer wird daher in demselben Maasse tiefer, am meisten an der Peripherie, wo die Iris am stärksten nach rückwärts verlagert ist (Fig. 113).

3. Die Exsudation in den Glaskörperraum tritt in Form von Glaskörpertrübungen auf, welche man, wenn der Zustand der brechenden Medien es erlaubt, mit dem Augenspiegel nachweisen kann. Ausserdem verrathen sich dieselben durch eine entsprechende Herabsetzung des Sehvermögens. In schweren Fällen besteht eine massenhafte Exsudation

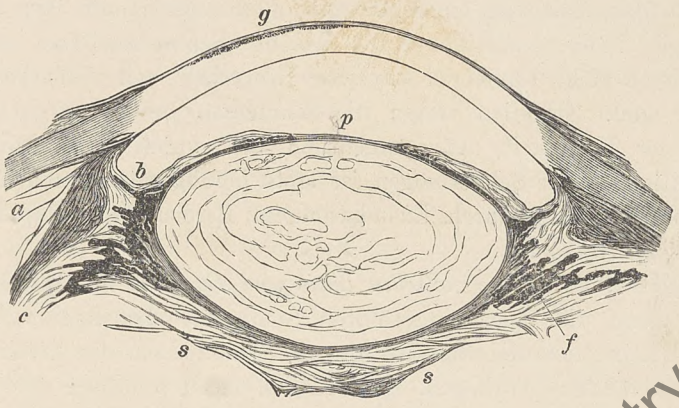

Fig. 113.

Totale hintere Synechie. Verticaler Durchschnitt durch das Auge. Vergr. 5/1. — Die Iris ist mit ihrer hinteren Fläche an die Linsenkapsel sowie an die vordere Fläche des Ciliarkörpers angewachsen. Die hintere Kammer ist in Folge dessen aufgehoben und die vordere Kammer an ihrer Peripherie *b* vertieft; an dieser Stelle ist die Iris stark zurückgezogen und gleichzeitig am meisten durch Atrophie verdünnt. Das die Iris mit der Linse verbindende Exsudat erstreckt sich als dünne Membran *p* auch durch die Pupille. Die vom Ciliarkörper ausgehenden Exsudatschwarten *s* überziehen die hintere Linsenfläche und zerren durch ihre Schrumpfung die Ciliarfortsätze nach der Mitte hin. In Folge dessen ist es an der unteren Seite bereits zur Abhebung des Ciliarkörpers *c* von der Unterlage gekommen; zwischen beiden sieht man die auseinandergezerrten Lamellen der Membrana suprachorioidea *a*. Das Pigmentepithel *f* der Ciliarfortsätze ist gewuchert. Im unteren Theile der Hornhaut besteht eine gürtelförmige Hornhauttrübung *g*. Die Linse ist gequollen und durchwegs getrübt; ein harter, nicht zerfallener Kern besteht nicht (weiche Katarakt).

im vorderen Abschnitte des Glaskörpers (Fig. 113 *s*), welche unter günstigen Umständen schon bei seitlicher Beleuchtung als graue Masse hinter der Linse gesehen werden kann. Das Sehvermögen ist dadurch nahezu vollständig aufgehoben und durch Schrumpfung dieser Exsudatmassen kommt es später zur Atrophie des ganzen Auges.

Die Tension des Auges, welche bei Iritis gewöhnlich nicht verändert ist, zeigt sich bei Cyclitis oft alterirt. Man findet dieselbe im Beginne der Cyclitis nicht selten erhöht, ja es kann so starke Drucksteigerung eintreten, dass durch dieselbe Erblindung herbeigeführt wird.

Digitized by Illinois College of Optometry

In den späteren Stadien der Cyclitis ist umgekehrt die Herabsetzung des intraoculären Druckes häufiger, und zwar in Folge der Schrumpfung der sich organisirenden Exsudate.

Sowohl die Iritis als die Cyclitis gehen mit entzündlichen Reizerscheinungen einher, welche in Ciliarinjection, Lichtscheu, Thränenfluss und Schmerzen bestehen. Letztere haben ihren Sitz nicht blos im Auge selbst, sondern strahlen in die Umgebung aus, namentlich in die Supraorbitalgegend. Die Intensität der Reizerscheinungen richtet sich nach dem mehr oder weniger acuten Verlauf der Krankheit. Es kommen chronische Fälle vor, wo die entzündlichen Erscheinungen ganz fehlen, so dass das Auge niemals roth oder schmerzhaft ist; es gibt andererseits Fälle von Iridocyclitis, wo die Schmerzen eine geradezu unerträgliche Höhe erreichen und von Erbrechen und Fieberbewegung begleitet sind. Zuweilen treten die Schmerzen besonders des Nachts mit grosser Heftigkeit auf (namentlich bei syphilitischer Iritis und Iridocyclitis). — Das Sehvermögen ist stets herabgesetzt durch Trübung des Kammerwassers, durch Exsudation im Bereiche der Pupille oder im Glaskörperraume.

Differentialdiagnose zwischen Iritis und Cyclitis. Wir sprechen von Iritis, wenn die oben aufgezählten Symptome derselben vorhanden sind und keine directen Beweise für die Theilnahme des Ciliarkörpers an der Entzündung vorliegen. Dass in den meisten Fällen von scheinbar einfacher Iritis auch der Ciliarkörper pathologisch verändert ist, wird durch anatomische Untersuchungen ausser Zweifel gesetzt. Da wir aber den Ciliarkörper nicht direct sehen können, so entgehen eben geringfügige Veränderungen in demselben der Diagnose. Wir diagnosticiren deshalb Iridocyclitis nur in jenen Fällen, wo nebst den Symptomen der Iritis noch sichere Anzeichen für die Erkrankung des Ciliarkörpers vorliegen. Dies ist der Fall:

1. Wenn die Entzündungserscheinungen eine bedeutende Höhe erreichen, namentlich wenn Oedem des oberen Lides hinzutritt, was bei einfacher Iritis nicht vorkommt.

2. Wenn der Bulbus in der Ciliarkörpergegend auf Berührung schmerzhaft ist.

3. Wenn man auf eine besonders starke Exsudation aus dem Vorhandensein einer Pupillarmembran, vieler hinterer Synechien oder gar einer ringförmigen oder totalen Anwachsung der Iris an die Linsenkapsel schliessen kann.

4. Wenn Präcipitate vorhanden sind, welche eine für Cyclitis charakteristische Exsudatform sind.

Digitized by Illinois College of Optometry

5. Wenn die Sehstörung bedeutender ist, als man nach den Trübungen im Bereiche der vorderen Kammer erwarten kann. Man ist dann berechtigt, auf Glaskörpertrübungen zu schliessen, welche das Sehvermögen herabsetzen.

6. Wenn die Tension verändert — erhöht oder herabgesetzt — ist.

Die Betheiligung des Ciliarkörpers an der Entzündung macht die Krankheit zu einer weit ernsteren und verschlimmert die Prognose. Die Entzündung ist nicht blos heftiger, sondern führt auch zu Veränderungen, welche viel schwerer zu heilen sind. Die Exsudate im Bereiche des vorderen Augenabschnittes, wie hintere Synechien und Pupillarmembranen, können wohl mit Erfolg auf operativem Wege angegriffen werden, die Exsudate im Glaskörper dagegen sind, soweit sie sich nicht spontan resorbiren, auf keine Weise zu entfernen. Schwere Cyclitis führt zum Untergang des Auges (Atrophia bulbi), was bei Iritis allein niemals vorkommt.

Reine Cyclitis*), ohne Iritis, kommt nur selten und nur in der chronischen Form vor. Es bestehen keine oder geringe entzündliche Erscheinungen, die Iris ist von normalem Aussehen, die Pupille meist etwas erweitert. Die Hauptsymptome sind Präcipitate an der Hornhaut, sowie Glaskörpertrübungen.

Die leichten Fälle von Iritis werden von weniger erfahrenen Aerzten häufig nicht erkannt und wegen der dabei vorhandenen Injection des Bulbus für Katarrh gehalten. Die angewendete Therapie, wie Touchiren mit Lapislösung oder Einträufeln reizender Augenwässer, steigert dann gewöhnlich noch die Iritis. Man wird sich vor diesem Irrthum schützen, wenn man in jedem Falle recht genau auf etwaige Verfärbung der Iris (namentlich durch Vergleichung mit dem anderen Auge), sowie auf die Dimension der Pupille achtet, welche an dem Auge mit Iritis verengert ist. Auch eine leichte Trübung des Kammerwassers wird schon frühzeitig zu erkennen sein, dadurch, dass die Pupille nicht so rein schwarz aussieht wie am anderen Auge. Umgekehrt wird auch oft der Fehler begangen, ein entzündliches Glaukom wegen der Ciliarinjection und der Verfärbung der Iris für Iritis zu halten, ein Fehler, welcher um so verhängnissvoller ist, als durch das Einträufeln von Atropin bei Glaukom grosser Schaden angerichtet wird. Hier schützt — abgesehen von der Prüfung der Spannung — vor Allem die Betrachtung der Pupille vor Irrthum, indem diese bei Iritis enger, bei Glaukom aber weiter ist.

Bei frischer acuter Iritis und Iridocyclitis ergibt die Untersuchung des Sehvermögens zuweilen einen mässigen Grad von Myopie, welcher vor der Entzündung nicht bestanden hatte und mit dem Ablaufe der Entzündung auch wieder allmälig verschwindet.

Ein besonderes Aussehen gewährt die Gegenwart eines grösseren fibrinösen Exsudates in der vorderen Kammer, wie es gelegentlich bei jeder Art acuter

*) Seröse Iritis der Autoren.

Digitized by Illinois College of Optometry

Iritis beobachtet wird. Wenn nämlich viel Fibrin in das Kammerwasser abgesetzt wird, so kann dieses zu einer gleichmässig grauen, durchscheinenden Masse gerinnen (daher der Name gelatinöses Exsudat oder auch linsenförmiges Exsudat, weil es zuweilen mit seinen abgerundeten Rändern ähnlich aussieht wie eine in die vordere Kammer luxirte, halbdurchsichtige Linse). Das Exsudat schrumpft schnell, indem das sich zusammenziehende Fibrin die Flüssigkeit aus seinen Maschen auspresst, weshalb man auch von spongiösem oder schwammigem Exsudat spricht. Nach wenigen Tagen ist das Exsudat entweder ganz verschwunden oder auf ein dünnes, in der Pupille liegendes Häutchen reducirt, welches oft durch einzelne feine Fäden noch mit dem Pupillarrande in Verbindung bleibt.

Da das Kammerwasser bei Iridocyclitis eiweissreicher ist, filtrirt es schwerer durch das Ligamentum pectinatum, besonders wenn dessen Lücken durch Gerinnsel oder Leukocythen theilweise verlegt werden. Darin liegt wahrscheinlich die Ursache der häufigen Drucksteigerung, bei welcher entsprechend der Zurückhaltung des Kammerwassers die Kammer tiefer wird, während sie beim echten Glaukom seichter ist. Die Drucksteigerung bei Iridocyclitis ist nur selten andauernd, so dass das Auge ohne Operation erblinden würde; zumeist stellt sich die Drucksteigerung nur vorübergehend, wenn auch zu wiederholten Malen im Laufe der Krankheit, ein.

Es kommt vor, dass hintere Synechien anstatt bei enger, bei weiter Pupille entstehen, wenn sie sich nämlich in einem Auge bilden, welches unter Atropinwirkung steht. In diesem Falle verwächst der Pupillarrand an einer peripher gelegenen Stelle mit der vorderen Linsenkapsel, so dass später, bei mittlerer Weite der Pupille, die Synechie nicht durch eine vorspringende Zacke, sondern durch einen ausspringenden Winkel gekennzeichnet ist.

Zur Diagnose der Seclusio pupillae ist die Anwendung von Atropin häufig unerlässlich. Es geschieht oft, dass man den Pupillarrand ringsum an die Kapsel angewachsen glaubt, während er sich nach Atropineinträufelung doch an einer kleinen Stelle zurückzieht. Es entsteht dadurch an der freien Stelle, welche am häufigsten nach oben gelegen ist, eine bogen- oder hufeisenförmige Ausbuchtung des Pupillarrandes. Desgleichen kann man auf Bestehen einer kleinen freien Lücke schliessen, wenn bei längerer Beobachtung keine Vortreibung der Iris eintritt, da diese bei wirklicher Seclusio pupillae niemals ausbleibt. Natürlich muss man ausschliessen können, dass nicht etwa totale hintere Synechie bestehe, in welchem Falle eine Vortreibung der Iris selbstverständlich nicht eintreten könnte.

Seclusio pupillae scheint häufig ohne gleichzeitige Membran in der Pupille — Occlusio p. — vorzukommen. Dies ist jedoch in der Regel nur scheinbar. Bei genauer Betrachtung bemerkt man zumeist, dass der dem angewachsenen Pupillarrande entlang laufende, graue Exsudatsaum, allmälig dünner werdend, weit in die Pupille hinein sich vorschiebt; nur die Mitte der Pupille scheint vielleicht ganz frei zu sein. Wenn man aber nach vollzogener Iridektomie die Pupille mit dem rein schwarzen Kolobom vergleicht, überzeugt man sich fast immer, dass doch kein Theil der Pupille ganz frei von einer Membran ist. — Viel häufiger als Seclusio ohne Occlusio kommt das Umgekehrte vor, nämlich Occlusio ohne Seclusio. Es besteht eine Membran, zuweilen recht dicht, in der Pupille, welche aber nicht ringsum, sondern nur an einzelnen Stellen mit dem Pupillarrande in Verbindung steht.

Vorhandensein einer deutlichen Reaction der Iris auf Licht spricht durchaus nicht gegen Seclusio p. Wenn nur das Gewebe der Iris noch nicht atrophisch ist

Digitized by Illinois College of Optometry

und gleichzeitig gute Lichtempfindung besteht, so verschieben sich die vorderen Schichten der Iris ganz merklich bei Lichtwechsel über die hintere fixirte Pigmentlage.

Die Präcipitate an der hinteren Hornhautwand werden leicht übersehen, weil sie oft ausserordentlich fein sind. Man soll daher in jedem Falle, wo Verdacht auf eine Erkrankung des Uvealtractus besteht, mit einer starken Loupe nach ihnen forschen. Dabei entdeckt man in seltenen Fällen auch Präcipitate auf der Iris und auf der vorderen Linsenkapsel im Bereiche der Pupille. Die Präcipitate finden sich nicht blos bei Erkrankungen des Ciliarkörpers, sondern zuweilen auch bei solchen im vordersten Abschnitte der Aderhaut. — Recht häufig habe ich feine Präcipitate in Augen gefunden, in welchen eine weiche Katarakt durch Discission operirt worden war, so dass dieselbe nun aufquoll und allmälig resorbirt wurde. Diese sogenannten Linsenpräcipitate sind indessen von den echten Präcipitaten wesentlich verschieden; es sind keine Exsudatklümpchen, sondern kleine, abgerundete Linsentrümmer, welche sich von der quellenden Linse losgelöst hatten und an die

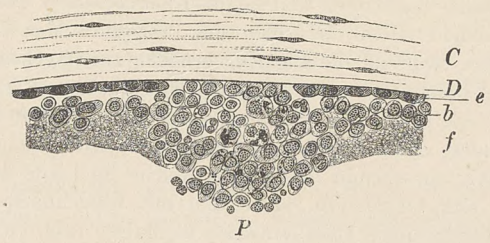

Fig. 114.

Präcipitat an der hinteren Hornhautwand. Vergr. 140/1. — Die hintere Oberfläche der Hornhaut *C* ist von der Descemet'schen Membran *D* und dem Endothel *e* überzogen. Letzteres, im Ganzen von normaler Beschaffenheit, fehlt an jener Stelle, wo das Präcipitat *P* sitzt. Dieses bildet einen Zellenhaufen mit eingestreuten Pigmentkörnchen, welche theils frei, theils in den Rundzellen eingeschlossen sind. Dort, wo keine Präcipitate liegen, wird die hintere Hornhautoberfläche von einer Exsudatschichte überzogen, welche aus zwei Lagen besteht, einer vorderen, aus Rundzellen zusammengesetzten *b* und einer hinteren, von geronnenem Fibrin gebildeten *f*.

hintere Hornhautwand angeschleudert wurden, wo sie haften blieben. Dieselben sind daher durchaus nicht als Zeichen von Entzündung aufzufassen, was auch durch den günstigen Verlauf solcher Fälle bestätigt wird.

In schweren Fällen von Iridocyclitis (namentlich sympathischen Ursprunges) wird zuweilen Erbleichen der Cilien an den Lidern der erkrankten Augen beobachtet.

Anatomischer Befund bei Iridocyclitis. Die Exsudation in das Gewebe kennzeichnet sich dadurch, dass man in demselben zahlreiche Rundzellen findet, deren Menge mit der Intensität der Entzündung zunimmt. Oft sind dieselben nicht gleichmässig vertheilt, sondern sammeln sich an bestimmten Stellen, besonders längs der Gefässe, an, so dass umschriebene Exsudatknötchen entstehen. Am stärksten ausgeprägt ist dieses Verhalten bei der syphilitischen Entzündung, wo die Knoten oft so gross werden, dass sie mit freiem Auge gesehen werden können (Papulae iridis). Innerhalb des Ciliarkörpers ist die zellige Infiltration in den gefässreichen Ciliarfortsätzen viel stärker als im Ciliarmuskel (Fig. 109).

Das freie Exsudat, welches in die vordere Kammer abgesetzt wird, senkt sich zum Theile als Hypopyon auf den Boden der Kammer, zum Theile bekleidet es die Wände der Kammer, nämlich die Hornhaut, die Iris und die Linsenkapsel.

Digitized by Illinois College of Optometry

Der dünne Exsudatbelag, welcher die hintere Fläche der Hornhaut überzieht (Fig. 114 *b* und *f*), verschwindet in der Regel wieder mit dem Ablaufen der Entzündung; nur in seltenen Fällen ist die Exsudatschichte so mächtig (namentlich in der unteren Hälfte der Hornhaut), dass sie sich später organisirt und so zu einer dauernden Trübung der Hornhaut führt.

Die Präcipitate sind Conglomerate von Rundzellen, von welchen viele Pigmentkörnchen enthalten, als Beweis ihrer Herkunft aus der Uvea (Fig. 114 *P*). Die Präcipitate liegen auf dem Endothel der Descemet'schen Membran, welches ursprünglich vollständig normal ist; erst später geht es unter dem Zellenhaufen des Präcipitates zu Grunde (Fig. 114 *e*). Das Endothel nimmt daher ebensowenig als irgend ein anderer Theil der Hornhaut activen Antheil an der Bildung der Präcipitate. Damit entfallen die früher gebrauchten Bezeichnungen für die Präcipitate, welche die Entstehung derselben in die Hornhaut respective in die Descemet'sche Membran versetzen, wie Keratitis punctata, Descemetitis, Aquacapsulitis, Hydromeningitis. (Als Capsula aquae oder griechisch als Hydromeninx wurde die M. Descemeti bezeichnet, weil sie das Kammerwasser absondern sollte.) — Nach längerem Bestehen fallen die Zellen der Präcipitate der Verfettung anheim und werden resorbirt, während die Pigmentkörnchen zurückgelassen werden. Man sieht daher manche Präcipitate nach und nach eine dunklere Farbe annehmen, bis endlich nur mehr feine schwarze Flecken an der Stelle derselben zurückbleiben. — In manchen, besonders chronischen Fällen von Iridocyclitis finden sich besonders grosse, graue, speckig aussehende Präcipitate, welche im Laufe der Krankheit ihre Gestalt verändern, sich vergrössern, auch wohl mit benachbarten Präcipitaten zu bisquit- oder kleeblattförmigen Exsudathaufen confluiren (Fig. 110 *A*). Hier handelt es sich also — im Gegensatze zu den der Hornhaut blos anklebenden Exsudatklümpchen — um selbstständige Entzündungsherde, in welchen auch Bacterien nachgewiesen worden sind (Snellen jun).

Das Exsudat, welches sich auf die vordere Fläche der Iris ergiesst, hebt das daselbst befindliche Endothelhäutchen ab. Das Schicksal dieses Exsudates hängt von der Beschaffenheit desselben ab. In den leichteren Fällen, wo es hauptsächlich aus geronnenem Fibrin mit nur wenigen Rundzellen besteht (Fig. 104), verschwindet es durch Resorption vollständig. In den schweren Fällen ist das Exsudat zellenreicher und organisirt sich später. Man findet dann die Iris atrophisch und von einer dünnen, bindegewebigen Membran überzogen (Fig. 106). — Das Gleiche gilt von dem Exsudatbelage der vorderen Kapsel im Bereiche der Pupille, sowie von den Exsudaten in der hinteren Kammer und im Glaskörperraume, welche in den leichten Fällen sich resorbiren, in den schweren zu Membranen sich organisiren, wie dies bei den Ausgängen der Iridocyclitis näher geschildert werden wird.

Man hat auf die verschiedene anatomische Beschaffenheit der Exsudate eine anatomische Eintheilung der Iridocyclitis basirt. Man bezeichnet im Allgemeinen als seröse Exsudate die sehr zellenarmen, keiner Organisation fähigen, als plastische Exsudate dagegen die zellenreichen, welche zu Verwachsungen und Membranbildung führen. Die zellenreichsten Exsudate mit flüssiger Intercellularsubstanz sind die eitrigen. Die Iridocyclitis auf Grund dieser Verschiedenheit in eine seröse, plastische und eitrige einzutheilen, hat jedoch seine Schwierigkeiten und lässt sich nicht strenge durchführen. Erstens sind oft mehrere Arten von Exsudation gleichzeitig vorhanden, z. B. eine eitrige als Hypopyon und eine plastische mit Bildung von Synechien und Pupillarmembranen. Zweitens ist das

Digitized by Illinois College of Optometry

makroskopische Aussehen eines Exsudates durchaus nicht massgebend für dessen pathologische Bedeutung. Dies gilt vor Allem für den Eiter. Eitrige Iritis, d. h. Iritis mit Hypopyon, welche wir so häufig bei einem Hornhautgeschwür oder bei einem in der Hornhaut steckenden Fremdkörper finden, kann ausserordentlich leicht und ohne alle Folgen verlaufen; wir wissen aber auch, dass der Eiter eines solchen Hypopyons frei von Mikroorganismen ist. Eine ganz andere Bedeutung kommt dagegen dem kokkenhältigen eitrigen Exsudate zu, welches nach Eindringen eines inficirenden Fremdkörpers entstanden ist und den Untergang des Auges herbeiführt. Ganz zu verwerfen ist die Bezeichnung seröse Iritis, welche von den Autoren für jene Fälle gebraucht wird, wo bei Abwesenheit von Synechien Präcipitate vorhanden sind. Präcipitate sind doch gewiss kein seröses Exsudat, und überhaupt sind diese Fälle nicht als Iritis, sondern als Cyclitis anzusehen. Es scheint mir aus allen diesen Gründen besser, die Iridocyclitis nicht nach der Art der Exsudation, sondern nach der Aetiologie zu classificiren, wie dies in Folgendem geschehen soll.

Bei Iridocyclitis constatirt das Mikroskop in der Regel auch eine Betheiligung der tiefen Theile des Auges an der Entzündung. Am meisten leidet die Chorioidea, so dass man, wenn deutliche Zeichen der Betheiligung der Aderhaut vorhanden sind, von Iridochorioiditis spricht. Aber auch die Netzhaut und der Sehnervenkopf sind bei Iridocyclitis fast niemals frei von pathologischen Veränderungen, wenn dieselben auch oft so unbedeutend sind, dass sie durch die klinische Untersuchung allein nicht nachgewiesen werden können.

§ 68. *Verlauf und Ausgang der Iritis und Cyclitis.* Man unterscheidet mit Rücksicht auf den Verlauf zwischen acuten und chronischen Fällen. Die ersteren gehen mit starken entzündlichen Erscheinungen einher, verlaufen aber schneller. Doch auch in den acuten Fällen dauert es — wenn man die ganz leichten Fälle ausnimmt — vier Wochen und mehr, bis die Entzündung vollständig abgelaufen ist. Die ersten Zeichen der Wendung zum Besseren sind die Abnahme der Injection und der Schmerzen, vorzüglich aber die prompte Wirkung des Atropin, während auf der Höhe der Entzündung die Pupille so krampfhaft contrahirt ist, dass Atropin wenig oder gar nicht wirkt.

Die chronischen Fälle verlaufen mit wenig Entzündungserscheinungen oder selbst ganz ohne solche; die Patienten werden dann erst verhältnissmässig spät durch die zunehmende Sehstörung auf ihr Leiden aufmerksam. Die chronische Iritis (Iridocyclitis und Iridochorioiditis) zieht sich nicht selten durch Jahre hin.

Die Entzündungen der Iris und des Ciliarkörpers zeigen oft grosse Neigung zu Recidiven. Man hat früher hauptsächlich in den hinteren Synechien, welche nach der ersten Iritis zurückbleiben, die Ursache für die Wiederholung der Entzündung sehen wollen. Es sollte beim beständigen Spiel der Pupille eine fortwährende Zerrung der Iris an den Verwachsungen stattfinden und dadurch ein neuer Entzündungsreiz gesetzt werden. Nun zeigt es sich aber, dass nur in bestimmten Fällen

Digitized by Illinois College of Optometry

von hinteren Synechien Recidiven zu befürchten sind. Wenn z. B. Jemand ein Hornhautgeschwür und in Folge dessen eine Iritis gehabt hat, von welcher ihm einige hintere Synechien zurückgeblieben sind, so wird derselbe niemals eine Recidive seiner Iritis zu besorgen haben. Ein Anderer dagegen, welcher nach Iritis auf constitutioneller Basis, z. B. nach syphilitischer oder rheumatischer Iritis, Synechien acquirirt hat, kann sehr leicht eine Recidive bekommen. Wir schliessen daraus, dass nicht die Synechien es sind, welche die Recidiven hervorrufen, sondern die Fortdauer der constitutionellen Ursache, welche die erste Iritis verschuldet hat. In der That sehen wir, dass der Syphilitiker ein Recidiv seiner Iritis auch dann bekommt, wenn die erste Iritis ohne Hinterlassung einer Synechie heilte oder dass das Recidiv nicht das früher erkrankte, sondern das zweite, bis dahin gesunde Auge befällt. Die Erkenntniss, dass einzelne Synechien an und für sich ohne grosse Bedeutung sind, hat eine wichtige praktische Consequenz gehabt; man hat gegenwärtig die mannigfaltigen operativen Methoden, welche die Lösung der Synechien bezweckten, vollständig aufgegeben.

Die Recidiven der Iritis sind oft leichter, als die erste Entzündung war; indem sie sich aber öfter wiederholen und jedesmal neue Verwachsungen zurücklassen, führen sie doch endlich zu schweren Veränderungen, wie Seclusio und Occlusio pupillae.

Der Ausgang der Entzündung kann in leichten Fällen vollständige Heilung sein. Die Synechien zerreissen mit Hinterlassung von pigmentirten Beschlägen auf der vorderen Linsenkapsel, welche ohne Nachtheil für das Auge sind. Das Hypopyon verschwindet durch Resorption. Die Präcipitate bestehen zumeist lange (Monate), bis sie gleichfalls durch Resorption fortgeschafft werden. In manchen Fällen hinterlassen sie dort, wo sie sassen, eine dauernde Hornhauttrübung in Form eines grauen Fleckchens oder es bleibt das in ihnen enthaltene Pigment als schwarzes Pünktchen für immer zurück. Leichtere Glaskörpertrübungen können ebenfalls durch Resorption vollständig zurückgehen.

In den meisten Fällen bleiben jedoch nach der Iritis und Cyclitis dauernde Folgezustände zurück. Dieselben sind:

1. Atrophie der Iris. Dieselbe entwickelt sich selten nach einem einzigen Anfalle schwerer Iritis; zumeist ist sie das Resultat wiederholter Recidiven oder chronischer Entzündung. Sie kennzeichnet sich durch das verblichene, graue oder graubraune Aussehen der Iris (ähnlich grauem Filze oder Löschpapier); die zarte Zeichnung der Vorderfläche ist verschwunden, dagegen sind oft erweiterte Gefässe als

Digitized by Illinois College of Optometry

röthliche Flecken auf der Oberfläche der Iris erkennbar. Der Pupillarrand ist zugeschärft, häufig wie ausgefranst, die Reaction der Iris ist vermindert oder ganz verloren gegangen. Die grosse Zerreisslichkeit der atrophischen Iris vereitelt oft die correcte Ausführung einer Iridektomie.

Die häufigsten und wichtigsten Folgezustände sind die Exsudate und Verwachsungen, welche fast nach jeder Iritis oder Iridocyclitis zurückbleiben. Zu diesen gehören:

2. Hintere Synechien. Wenn nur einzelne vorhanden sind, so bringen sie keine besonderen Nachtheile für das Auge mit sich und beeinträchtigen auch das Sehvermögen nur wenig oder gar nicht. Desto schlimmer ist die ringförmige hintere Synechie, Seclusio pupillae. Durch dieselbe wird die Communication zwischen vorderer und hinterer Kammer aufgehoben. Das von den Ciliarfortsätzen abgesonderte Kammerwasser kann nicht mehr durch die Pupille in die vordere Kammer gelangen; dasselbe sammelt sich daher in der hinteren Kammer an, indem es die Iris nach vorne drängt (Fig. 112). Es kommt zu einer buckelförmigen Vortreibung der Iris, zuletzt bis an die Hornhaut heran, während der Pupille eine kraterförmige Zurückziehung des an der Linsenkapsel fixirten Pupillarrandes entspricht. In Folge der starken Ausdehnung ist die Iris atrophisch geworden. Hiezu kommt nun Erhöhung des intraoculären Druckes (Secundärglaukom, siehe § 86). Man kann die vermehrte Härte des Auges durch Betastung constatiren; die vorderen Ciliarvenen sind ausgedehnt, die Hornhaut ist matt und weniger empfindlich gegen Berührung; das Sehvermögen sinkt, indem sich das Gesichtsfeld zuerst von der Nasenseite her verkleinert zeigt, bis endlich die Lichtempfindung gänzlich erlischt. In dem erblindeten Bulbus kommt es dann zur Bildung von Scleralektasien in Form vorderer oder äquatorialer Scleralstaphylome. Die Seclusio pupillae führt also, wenn sie nicht rechtzeitig behoben wird, unfehlbar zur Erblindung des Auges.

3. Pupillarmembran (Occlusio pupillae). Dieselbe bedingt eine Sehstörung, deren Grad von der Dicke der Membran abhängt.

4. Exsudate hinter der Iris. Dieselben liegen einerseits zwischen Iris und Linse — totale hintere Synechie —, andererseits zwischen Ciliarkörper und Linse und an der hinteren Oberfläche der letzteren. Sie bilden in schweren Fällen eine zusammenhängende fibröse Masse, welche die Linse vollständig einhüllt und wegen ihrer Festigkeit als cyclitische Schwarte bezeichnet wird (Fig. 113 *s*). Dieselbe hat grosse Neigung zur Schrumpfung. — Bei totaler hinterer Synechie kommt es selbstverständlich nicht zur buckeligen Vortreibung der Iris, vielmehr

Digitized by Illinois College of Optometry

ist die Kammer anfänglich durch Zurückziehung der Iris an der Peripherie tiefer (Fig. 113 *b*). Später, bei eintretender Atrophie des Auges, wird die Kammer oft wieder seichter, indem Iris und Linse zusammen nach vorne rücken. — Die hinter der Linse, im Glaskörper, gelegenen Exsudate (Fig. 115 *c*) veranlassen durch ihre Zusammenziehung eine Verkleinerung des Glaskörpervolumens; der Bulbus wird weicher. Die Schrumpfung des Glaskörpers (Fig. 115 *g*) hat Abhebung der Netzhaut (*r*)

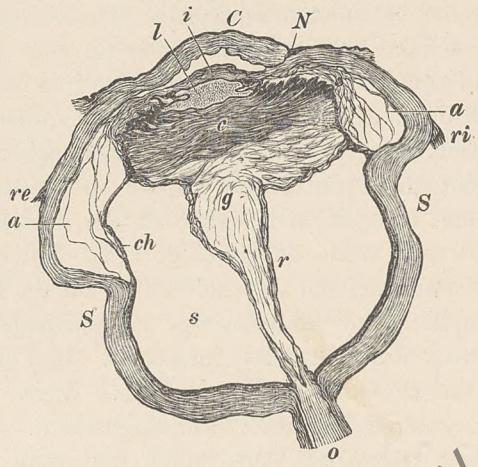

Fig. 115.

Atrophia bulbi. Theilweise nach Wedl-Bock. — Das Auge ist kleiner und von unregelmässiger Form, hauptsächlich durch die Faltung der Sclera ***S*** hinter den Ansätzen der Augenmuskeln, des Rectus medialis ***ri*** und des Rectus lateralis ***re***. Die Hornhaut ***C*** ist verkleinert, abgeflacht und gefaltet, besonders an ihrer hinteren Fläche. An ihrem inneren Rande trägt sie die eingezogene, von der Verletzung herrührende Narbe ***N***. Die vordere Kammer ist seicht, die Iris ***i*** ist verdickt und bildet ein Continuum, indem die Pupille durch Exsudat verschlossen ist. Hinter der Iris liegt die geschrumpfte Linse ***l*** und hinter dieser die mächtigen cyclitischen Schwarten ***c***, deren Schrumpfung die Ursache der Atrophie des Bulbus ist. Durch dieselben werden die Ciliarfortsätze, deren Pigmentlage stark gewuchert ist, nach der Mitte hingezogen und sammt der angrenzenden Aderhaut ***ch*** von der Sclera abgehoben; zwischen beiden Gebilden sieht man die auseinandergezerrten Lamellen der Membrana suprachorioidea ***a***. Die Netzhaut ***r*** ist abgehoben und zu einem Trichter zusammengefaltet, welcher den Rest des degenerirten Glaskörpers ***g*** einschliesst. Der subretinale Raum ***s*** ist von eiweissreicher Flüssigkeit erfüllt, der Sehnerv ***o*** dünner, atrophisch.

von der Aderhaut zur Folge; zum Theil wird diese auch durch directen Zug an der Netzhaut hervorgerufen, indem die schrumpfenden Schwarten an die innere Oberfläche der Netzhaut sich ansetzen und dieselbe von der Unterlage abziehen. In Folge der Netzhautabhebung tritt vollständige Erblindung ein. Dieser Zustand, welcher in verminderter Spannung des Bulbus mit Verkleinerung desselben und vollständiger Erblindung besteht, wird als Atrophia bulbi bezeichnet. Ein atrophischer Bulbus bietet folgendes Bild dar: Das ganze Auge ist kleiner und von leicht viereckiger Form. Die vier geraden Augenmuskel,

Digitized by Illinois College of Optometry

welche sich über den Aequator des Augapfels herüberspannen, drücken daselbst die Sclera etwas ein und erzeugen dadurch die Abplattung nach den vier Seiten hin. Bei höheren Graden der Atrophie entstehen tiefere Furchen, so dass der Bulbus die Form eines mit Bindfäden stark zugeschnürten Waarenballens erhält. Die Hornhaut ist kleiner, oft trüb und abgeflacht, ein andermal wieder durchsichtig, auch wohl abnorm stark gewölbt oder gefaltet. Die atrophische Iris ist entweder ganz an die hintere Wand der Hornhaut angedrängt oder es besteht vordere Kammer. In letzterem Falle findet man dieselbe nach rückwärts durch ein festes Diaphragma begrenzt, an welchem man oft nur undeutlich die in Exsudatschwarten eingebettete Iris erkennt. Wenn die Pupille noch zu unterscheiden ist, so findet man in ihr eine Membran und die getrübte Linse. Das Auge ist weicher und oft gegen Berührung empfindlich. In späteren Stadien fühlt man zuweilen durch die Sclera auffallend harte Stellen hindurch — verknöcherte Exsudate.

Die Atrophie entwickelt sich allmälig, im Verlaufe von Monaten und Jahren. Die Entzündung und die Schmerzen, welche durch lange Zeit vorhanden waren, verschwinden, wenn die Atrophie vollständig ausgebildet ist. Doch kommen auch dann oft schmerzhafte Nachschübe vor, namentlich wenn das Auge einen Fremdkörper beherbergt oder wenn Verknöcherung der Exsudate sich einstellt.

5. Linsentrübung. Dieselbe entsteht in Folge der gestörten Ernährung der Linse. Wenn blos einzelne Synechien vorhanden sind, wird sie selten beobachtet, dagegen um so regelmässiger bei länger bestehender Seclusio pupillae und ganz besonders in jenen schwereren Fällen, wo die Linse vollständig in cyclitische Exsudate eingehüllt ist. Eine solche Katarakt wird als Cataracta complicata oder accreta (angewachsen, nämlich an die Iris) bezeichnet. In atrophischen Bulbis ist die Linse stets trüb und in der Regel auch geschrumpft.

Die Atrophie der Iris kann so weit gehen, dass diese durchscheinend wird, ja dass vollständige Lücken darin entstehen. Spontane Lückenbildung in der Iris wird zuweilen auch dann beobachtet, wenn in der frühesten Kindheit Occlusio pupillae eintritt. Die Iris ist dadurch nicht blos am Ciliarrande fixirt, sondern auch mit ihrem Pupillarrande, und zwar an der in der Pupille befindlichen Membran. Wenn nun das Auge wächst, so erleidet die Iris eine immer zunehmende Anspannung zwischen ihren beiden Befestigungspunkten, bis es zur Atrophie und stellenweise zur Dehiscenz kommt (Fig. 116). Auf diese Weise kann durch Lückenbildung das Sehvermögen spontan sich wieder herstellen. In gleicher Weise kann in Fällen, wo in der Kindheit die Iris an eine Hornhautnarbe fixirt wurde, später Lückenbildung (oder auch Ablösung der Iris vom Ciliarrande) entstehen. — Die erweiterten Gefässe, welche häufig in der atrophischen Iris zu sehen sind, haben nicht selten einen Verlauf, welcher der regelmässigen radiären Anordnung

Digitized by Illinois College of Optometry

der normalen Irisgefässe keineswegs entspricht. Solche Gefässe liegen eben, wie die anatomische Untersuchung zeigt, nicht in der Iris selbst, sondern in einer derselben aufgelagerten, dünnen Exsudatmembran.

Die Vortreibung der Iris bei Seclusio pupillae erfolgt nicht gleichmässig, sondern in der Weise, dass vorspringende Buckel, getrennt durch Einschnürungen, sich bilden. Die letzteren entsprechen widerstandsfähigeren, radiären Faserzügen, welche erst später dem Drucke des Kammerwassers nachgeben. Findet man die Iris in grösserem Umfange vorgetrieben, während ein Sector derselben in seiner normalen Lage geblieben ist, so wird dies in der Regel darauf zurückzuführen sein, dass an dieser Stelle eine Flächenverlöthung der Iris mit der Linse besteht, welche die Vordrängung der ersteren verhindert. Es wäre daher verfehlt, gerade diese Stelle für die Ausführung einer Iridektomie zu wählen, wozu sie sonst, wegen der hier tieferen Kammer, sehr geeignet sein würde. — Wenn die Iris bis an die Hornhaut vorgetrieben wird, kann sie stellenweise mit derselben verkleben und es können auf diese Weise vordere Synechien entstehen, ohne dass jemals Perforation der Hornhaut dagewesen wäre (siehe Seite 235).

Fig. 116.

Lücken in der Iris. Vergr. 2/1. — Linke Iris eines Mädchens, welches in Folge von hereditärer Lues im ersten Lebensjahre eine doppelseitige Iridocyclitis mit Seclusio und Occlusio pupillae bekommen hatte. Das Mädchen war bis zum Alter von sechs Jahren nahezu blind; dann besserte sich in Folge der spontanen Lückenbildung in der Iris beider Augen das Sehvermögen so weit, dass es die Schule besuchen konnte. Im 22 Lebensjahre überstand es eine doppelseitige Keratitis parenchymatosa. In der die Pupille verschliessenden Membran sind zwei dünne Stellen als schwarze Lücken sichtbar. An der nasalen Seite ist das Irisstroma so weit geschwunden, dass von demselben nur einzelne graue Leisten, stärkeren Gefässen entsprechend, stehen geblieben sind, welche vom Ciliarrande zum Sphinctertheil der Iris ziehen. Zwischen denselben erscheint die Iris schwarz, indem hier theils das retinale Pigment blossliegt, theils auch dieses fehlt; an den letzteren Stellen kann man mit dem Augenspiegel in das Augeninnere hineinsehen. Die übrige Iris ist in mässigem Grade atrophisch und ihre radiären Fasern sind schraff angespannt.

Es soll hier daran erinnert werden, dass Seclusio und Occlusio pupillae nicht blos in Folge von Iridocyclitis entstehen, sondern auch bei grösseren perforirenden Hornhautgeschwüren, wenn der Pupillarrand in seiner ganzen Ausdehnung in die Narbe einheilt. Es treten auch dann die gewöhnlichen Folgen der Seclusio pupillae ein; die Iris wird bis an die Hornhaut angedrängt und es stellt sich Drucksteigerung ein, wie man dies so oft bei Hornhautstaphylom sieht (siehe Seite 243 und Fig. 73—75).

Die Hornhaut leidet bei Iridocyclitis durch tiefe Infiltrate, die sich in ihr bilden können (siehe Seite 221), durch Anlagerung von Exsudat (Präcipitate, Hypopyon) oder durch Anlagerung der Iris, was bei längerer Dauer eine Trübung der Hornhaut herbeiführt (Seite 220). Im Stadium der Atrophia bulbi bildet sich häufig in der Hornhaut die gürtelförmige Trübung aus. Auch Keratitis bullosa und vesiculosa tritt oft in Augen auf, welche an Iridocyclitis erblindet sind.

Die anatomischen Veränderungen nach abgelaufener Iridocyclitis stellen sich bei mikroskopischer Untersuchung in folgender Weise dar: Die atrophische Iris ist dünner (Fig. 106 und 107) und besteht hauptsächlich aus fibrillärem Bindegewebe. Die zierlich verzweigten Stromazellen haben sich zum grossen Theil in plumpe, runde, mit Pigment erfüllte Zellen verwandelt (Fig. 104 *k*); auch sind oft Pigmentklümpchen frei im Gewebe zu finden. Die Blutgefässe sind theilweise obliterirt und auch die Nervenstämmchen sind verschwunden. Am längsten bleibt

Digitized by Illinois College of Optometry

der Sphincter pupillae und das retinale Pigment erhalten. Die Oberfläche der Iris ist häufig von einer faserigen Membran (Fig. 106) oder von einem zarten, ganz homogenen Häutchen überzogen. Der Ciliarkörper wird in alten Fällen ebenfalls atrophisch gefunden, sowohl Ciliarmuskel als Ciliarfortsätze (Fig. 112 *c*). Nur die beiden innersten Schichten der letzteren sind oft gewuchert, indem die zwei Zellenlagen der Pars ciliaris retinae auf weite Strecken in die cyclitischen Exsudate hineinwachsen (Fig. 113 *f*). Durch die Zerrung, welche die schrumpfenden Exsudatmembranen auf die Ciliarfortsätze ausüben, sind diese oft sehr in die Länge gezogen, so dass ihre Spitzen weit gegen den hinteren Linsenpol vorragen; bei noch stärkerem Zuge wird der ganze Ciliarkörper von seiner Unterlage abgehoben (Fig. 113 *c*). Diese Zerrung des Ciliarkörpers ist eine der Ursachen der fortdauernden oder immer wiederkehrenden Schmerzhaftigkeit, welche in so vielen Fällen von alter Iridocyclitis besteht und die Patienten der Verzweiflung nahe bringt. — Die Exsudate selbst bestehen im frischen Zustande aus Rundzellen mit Fibrin als Zwischensubstanz in verschiedenem Verhältnisse (Fig. 105 und 109); später organisiren sich die Exsudate zu Pseudomembranen. Auf diese Weise entsteht ein sehr derbes Gewebe, welches beim Durchschneiden knirscht und den Namen Schwarte mit Recht trägt. Vermöge dieser Festigkeit setzt es allen Versuchen zur Pupillenbildung die grössten Schwierigkeiten entgegen. In Fällen, wo die Iridocyclitis durch einen Fremdkörper hervorgerufen worden war, ist dieser nicht selten in die Schwarten eingebettet. — Ausser den genannten Gewebsbestandtheilen finden sich in den Exsudatmembranen oft neugebildete Blutgefässe, welche von den Nachbarorganen — Iris und Ciliarkörper — ausgewachsen sind, ferner Pigment, welches von der retinalen Pigmentschichte der Iris und des Ciliarkörpers herstammt. Die in die Exsudatmembranen eingeschlossene Linse bildet zusammen mit diesen ein starres Diaphragma, welches den vorderen Bulbusabschnitt von dem hinteren trennt. Die Linse trübt sich und zerfällt, ihre Kapsel zerreisst und Exsudatmassen dringen in den Kapselsack ein. Wenn diese später verknöchern, kann das Bild einer — allerdings nur scheinbaren — Verknöcherung der Linse entstehen.

Durch die nachträgliche Schrumpfung der Exsudatmembranen wird eben die Weichheit und Verkleinerung des Bulbus — Atrophia bulbi — herbeigeführt. Die vordere Kammer wird seichter, indem die Schwarte, welche sich zwischen den Ciliarfortsätzen ausspannt und im Bogen über die hintere Linsenoberfläche hinwegzieht (Fig. 113 *s*), bei ihrer Verkürzung der geraden Linie sich zu nähern sucht (Fig. 115 *c*) und dabei die Linse vorwärts drängt. In anderen Fällen kann sich umgekehrt der Narbenzug mehr nach rückwärts geltend machen, so dass die vordere Kammer tiefer wird. Durch denselben Zug werden Narben in der Hornhaut oder Sclera, mit welchen die Exsudate in Verbindung stehen, mehr und mehr eingezogen (Fig. 115 *N*); das Einsinken der Narben nach Verletzungen oder Operationen ist daher stets als ein böses Omen für den Krankheitsverlauf zu betrachten. Der Zug der Exsudate verursacht fernerhin Ablösung der Netzhaut (Fig. 115 *r*), ausserdem oft Ablösung der Ciliarfortsätze und selbst der Aderhaut (*ch*). Der Glaskörperraum ist auf eine kleine, unmittelbar hinter der Linse gelegene Stelle reducirt (*g*). Der Raum unter der Netzhaut (*s*), sowie unter der allenfalls abgehobenen Aderhaut (*a*) ist durch ein eiweissreiches Transsudat erfüllt und enthält auch oft ergossenes Blut. Bei weit vorgeschrittener Atrophie ist die Sclera gefaltet (*S*) und stellenweise verdickt. — Die Exsudatschwarten verknöchern nicht selten späterhin und es kann,

Digitized by Illinois College of Optometry

wenn auch die Aderhaut an der Exsudation theilgenommen hat, der ganze hintere Theil des Auges von einer Knochenschale eingenommen sein. Der Sehnerv ist zu einem dünnen Bindegewebsstrange atrophirt.

§ 69. *Aetiologie der Iritis und Cyclitis.* Die Iritis und Cyclitis tritt primär oder secundär auf. Im ersten Falle ist der ursprüngliche Sitz der Erkrankung in der Iris oder im Ciliarkörper selbst, im zweiten Falle ist es eine Erkrankung der benachbarten Theile, welche sich auf die Iris und den Ciliarkörper fortgepflanzt hat, wie z. B. die Iritis bei Hornhautgeschwür. — Die primäre Entzündung der Iris und des Ciliarkörpers, sowie der Uvea überhaupt, ist zumeist durch eine tiefere, eine allgemeine Erkrankung, wie Syphilis, Scrofulose u. s. w., verursacht. In diesem Falle werden häufig beide Augen, wenn auch nicht gleichzeitig, von der Iritis ergriffen. Auch viele von jenen Fällen, die wir heute noch als rein locale Entzündungen ansehen und die wir, weil uns deren Ursache unbekannt ist, als idiopathische bezeichnen, gehören sicherlich hieher. Je mehr unsere Kenntnisse über den Zusammenhang der krankhaften Erscheinungen zunehmen, desto mehr wird die Gruppe der sogenannten idiopathischen Entzündungen der Uvea zusammenschmelzen. Unzweifelhaft localer Natur sind von den primären Iritiden blos die traumatische und die sympathische Iritis.

Mit Rücksicht auf die Aetiologie können wir also die Entzündungen der Iris und des Ciliarkörpers nach dem untenstehenden Schema eintheilen. Der Ausdruck „Iritis“ steht in demselben, sowie auch in der nachfolgenden Beschreibung, der Kürze halber als der Repräsentant für Iritis, Cyclitis, Iridocyclitis und Iridochorioiditis, also für alle Entzündungen, welche vorwiegend den vorderen Theil der Uvea betreffen:

- A. Primäre Iritis
  - Iritis in Folge von Allgemein-Erkrankungen
    1. I. syphilitica.
    2. I. scrophulosa.
    3. I. tuberculosa.
    4. I. rheumatica.
    5. I. gonorrhoica.
    6. I. bei acuten Infectionskrankheiten.
    7. I. diabetica.
  - Iritis als locale Erkrankung
    8. I. idiopathica.
    9. I. traumatica.
    10. I. sympathica.
- B. Secundäre Iritis.

A. Primäre Iritis. — 1. Iritis syphilitica. Syphilis ist bei weitem die häufigste Ursache der Iritis, indem die Hälfte oder mehr

Digitized by Illinois College of Optometry

aller Fälle von Iritis darauf zurückzuführen sind. Zumeist handelt es sich um acquirirte Syphilis. Die Diagnose der syphilitischen Iritis ist in jenen Fällen sehr leicht, wo die charakteristische Knotenbildung vorhanden ist (Iritis papulosa). Die Knoten haben gelbröthliche Farbe, sind stecknadelkopfgross oder grösser und sitzen entweder am Ciliar- oder am Pupillarrande der Iris, niemals aber zwischen diesen beiden Zonen, mitten in der Breite der Iris. Die Knoten bilden sich später durch Resorption wieder zurück, ohne dass es zum eitrigen Zerfall derselben käme. Dort, wo sie gesessen sind, bleiben breite und feste Synechien zurück und oft auch eine umschriebene Atrophie des Irisgewebes. — Ein andermal findet man zwar keine deutlichen Knoten, weil dieselben so klein sind, dass sie im Gewebe der Iris verborgen liegen, aber doch verrathen sich diese Stellen durch eine umschriebene stärkere Schwellung des Pupillarrandes oder wenigstens durch ungewöhnlich breite, dem Atropin nicht weichende Synechien (Fig. 108 *b*). In vielen Fällen endlich bietet die I. syphilitica keinerlei charakteristische Merkmale dar; dann kann die Diagnose nur durch den Nachweis der Syphilis, sowie durch die günstige Wirkung der antisyphilitischen Mittel sichergestellt werden.

Die syphilitische Iritis gehört in der Regel dem secundären Stadium der Syphilis an. Sie tritt bald nach dem ersten (maculösen oder papulösen) Hautauschlage auf, weshalb man die Knoten in der Iris den Papeln und breiten Condylomen an die Seite stellen und die Iritis als I. papulosa bezeichnen kann. Meistens fällt die Zeit des ersten Auftretens der Iritis noch innerhalb des ersten Jahres nach stattgefundener Infection. Seltener bricht die Iritis in den späteren Stadien der Syphilis aus und geht dann ohne Knotenbildung einher. Nur ausnahmsweise zeigen sich auch bei dieser späten Form Knoten, welche dann als Gummaknoten angesehen werden müssen (Iritis gummosa). Dieselben sind sowohl in der Iris als im Ciliarkörper beobachtet worden. Sie können grosse Dimensionen erreichen, die Hüllen des Bulbus durchbrechen und den Untergang des Auges herbeiführen.

Auch in Folge von hereditärer Syphilis kommt Iritis vor, wenn auch lange nicht so häufig, wie nach erworbener Syphilis. Die Keratitis parenchymatosa, welche auf hereditärer Syphilis beruht, geht oft mit Iritis einher. Zuweilen geschieht es, dass die letztere verhältnissmässig stark in den Vordergrund tritt, während die Keratitis nur einen geringen Grad erreicht; auch kann Iritis ganz ohne Keratitis vorhanden sein. Die hereditär-syphilitische Iritis ist eine Krankheit des Kindesalters und der Jugend, während die Iritis nach acquirirter Lues gewöhnlich nur bei Erwachsenen beobachtet wird.

Digitized by Illinois College of Optometry

Die syphilitische Iritis verbindet sich sehr häufig mit Erkrankungen des hinteren Abschnittes des Auges, mit Entzündungen der Aderhaut, der Netzhaut und des Sehnerven. Auch zeigt sie eine grosse Neigung zu Recidiven.

2. Iritis scrophulosa. Dieselbe hat in ihrem Aussehen und Verlaufe viel Aehnlichkeit mit der Iritis e lue hereditaria. Oft ist sie ausgezeichnet durch die Gegenwart von grossen, speckig aussehenden Präcipitaten oder durch speckige Exsudatmassen, welche aus dem Kammerfalze emporzuwachsen scheinen. Sie findet sich sowohl bei scrofulösen als auch bei einfach anämischen Individuen im Kindes- und Jünglingsalter.

3. Iritis tuberculosa, siehe § 74, Geschwülste der Iris.

4. Iritis rheumatica. Dieselbe kommt bei Personen vor, welche an Gelenksrheumatismus (Arthritis rheumatica) erkrankt waren. Sie ist diejenige Form der Iritis, welche am allermeisten zu Recidiven neigt. Dadurch, dass in vielen Fällen die Recidiven der Iritis mit Recidiven des Rheumatismus (Anschwellung einzelner Gelenke) zusammenfallen, wird der Zusammenhang beider bewiesen. — Auch in Folge von Arthritis deformans und Arthritis urica kommt Iritis vor.

5. Iritis gonorrhoica entsteht in solchen Fällen, wo der Tripper zu einer Allgemein-Infection Veranlassung gegeben hat. Die letztere verläuft in einer dem acuten Gelenksrheumatismus ähnlichen, nur zumeist milderen Form. In der Regel werden zuerst die Kniegelenke von Entzündung befallen, welche später auch auf die anderen Gelenke übergreifen kann; selbst Complicationen seitens des Herzens können sich hinzugesellen. Man bezeichnet diese Erkrankung als Trippergicht. Die Iritis tritt zumeist erst nach Ausbruch der Gelenksentzündung auf, doch gibt es auch Fälle, wo der Tripper blos Iritis, aber keine Gelenkserkrankung verursacht. Gleichwie das gonorrhoische Gelenksleiden dem Gelenksrheumatismus sehr ähnlich ist, so gleicht auch die gonorrhoische Iritis äusserlich der rheumatischen. Sowie diese macht sie sehr häufig Recidiven, mit welchen oft ein frischer Ausfluss aus der Harnröhre oder eine neuerliche Anschwellung der afficirten Gelenke sich verbindet.

6. Iritis bei acuten Infectionskrankheiten. Unter diesen steht Febris recurrens obenan, bei welcher Iritis eine häufige Complication bildet. Dieselbe ist gewöhnlich langwierig, geht aber schliesslich in Heilung über.

7. Iritis diabetica. Dieselbe geht oft mit reichlicher Exsudation in die vordere Kammer (Hypopyon) einher, verläuft aber im Ganzen gutartig (Leber).

Digitized by Illinois College of Optometry

§ 70. 8. Iritis idiopathica. Darunter versteht man jene Fälle, wo die Entzündung in der Iris anscheinend selbstständig auftritt, ohne dass eine locale Veranlassung (Trauma u. s. w.), oder eine constitutionelle Erkrankung nachweisbar wäre. In manchen Fällen wird Erkältung als Ursache der Iritis angeschuldigt, in den meisten Fällen aber bleibt die Ursache dunkel.

Die acute idiopathische Iritis ist in der Regel einseitig; sie befällt nur Erwachsene, und zwar zumeist männlichen Geschlechtes. Die Iris des erwachsenen Menschen ist zu Entzündungen viel mehr geneigt, als die Iris des Kindes. Im Kindesalter ist daher Iritis überhaupt selten und es lässt sich stets, wenn nicht eine locale Ursache (Trauma, sympathische Ophthalmie, Fortleitung von der Nachbarschaft) vorhanden ist, eine constitutionelle Erkrankung nachweisen.

Die chronische idiopathische Iritis tritt in der Regel in Form der Iridochorioiditis chronica (auch I. serosa genannt) auf. Diese Krankheit geht mit sehr geringen Entzündungserscheinungen einher; Injection der Augen und Schmerzen bestehen nur hin und wieder und in wenig intensiver Weise; oft klagen die Patienten überhaupt nur über die stets zunehmende Sehstörung. Die Untersuchung des Auges zeigt hintere Synechien, welche sich langsam vermehren, bis endlich Seclusio pupillae eintritt. Fast immer ist auch eine dünne Membran in der Pupille vorhanden. Die Iris wird frühzeitig atrophisch und wölbt sich später, wenn Seclusio eingetreten ist, buckelförmig vor. Niemals ist Hypopyon vorhanden, dagegen sehr häufig feine Präcipitate, welche auf die Betheiligung des Ciliarkörpers hinweisen. Diese verräth sich auch durch die Gegenwart von Glaskörpertrübungen. Indem diese immer mehr zunehmen und dabei der Glaskörper sich verflüssigt, wird derselbe endlich in eine trübe, schleimige Flüssigkeit verwandelt. Später kommt Linsentrübung hinzu, sowie sich auch Atrophie der Aderhaut und Netzhaut einstellt. Die Sehstörung ist daher in diesen Augen immer viel grösser, als die optischen Hindernisse im vorderen Abschnitte (Präcipitate, Membran in der Pupille) erwarten lassen. — Diese Erkrankung, welche eigentlich alle Theile des Bulbus betrifft, geht zumeist in vollständige Erblindung aus. Es kommt in Folge der Seclusio pupillae zu Drucksteigerung mit Erblindung durch Excavation des Sehnerven; später kann der Bulbus ektatisch werden. In anderen Fällen tritt die Erblindung unter dem Bilde einer allmälig sich entwickelnden Atrophia bulbi ein; das Auge wird weicher, die Netzhaut total abgehoben.

Die chronische Iridochorioiditis befällt fast immer beide Augen. Sie verläuft so langsam, dass Jahre vergehen, bis vollständige Erblindung

Digitized by Illinois College of Optometry

eintritt. Dieselbe ist eine Erkrankung des vorgerückten Alters und gehört zu den häufigsten Ursachen unheilbarer Erblindung bei älteren Leuten, namentlich weiblichen Geschlechtes. Die Veranlassung dazu scheint manchmal in schlechten Ernährungsverhältnissen oder in frühzeitiger Cessation der Menses gelegen zu sein; sehr oft aber handelt es sich um Patienten, welche, abgesehen von ihrem Augenleiden, vollkommen gesund scheinen.

9. Iritis traumatica. Die Ursache derselben sind Verletzungen aller Art, besonders wenn Perforation des Bulbus stattgefunden hat und namentlich, wenn ein Fremdkörper im Auge zurückblieb. Zu den Verletzungen sind natürlich auch Operationen am Bulbus zu zählen, von welchen in Bezug auf Iritis und Iridocyclitis die Staaroperationen am gefährlichsten sind. Die Iridocyclitis nach Verletzung ist häufig schwerster Art, so dass bald Atrophia bulbi eintritt im Gegensatze zu der Iritis aus constitutioneller Ursache, welche selbst bei heftiger Entzündung oft ohne nennenswerthe Folgen heilt.

Zur traumatischen Iritis und Iridocyclitis im weiteren Sinne, als einer durch directe Beleidigung der Iris entstandenen Entzündung, können noch folgende Fälle gerechnet werden: Wenn nach Eröffnung der Linsenkapsel die quellenden Linsenmassen mit der Iris in unmittelbaren Contact treten und auf dieselbe drücken, entsteht häufig Iritis. Dasselbe ist der Fall bei Druck auf die Iris durch eine schief stehende oder ganz luxirte Linse. Endlich wären auch noch jene Fälle hier anzuführen, wo ein intraoculärer Tumor oder Cysticercus in einem bestimmten Stadium seiner Entwicklung eine heftige Iridocyclitis hervorruft.

Die unmittelbare Ursache in den angeführten Fällen traumatischer Entzündung der Iris kann eine dreifache sein: entweder mechanische Beleidigung derselben (Zerrung, Quetschung) oder chemische Reizung (z. B. bei Berührung mit quellenden Linsentheilen, bei Cysticercus) oder endlich Infection von aussen her. Letztere Ursache ist ohne Zweifel die häufigste.

10. Iridocyclitis sympathica. Wenn von einem an Iridocyclitis leidenden Auge die Entzündung auf die andere Seite hinübergeleitet wird und das zweite bis dahin gesunde Auge befällt, so bezeichnet man die Erkrankung dieses letzteren als sympathische Entzündung. Dieselbe tritt gleichfalls unter dem Bilde einer Iridocyclitis auf.

Der I. sympathica geht in der Mehrzahl der Fälle ein Prodromalstadium voran. Der Patient bemerkt, dass er während der Ausführung feinerer Arbeit plötzlich innehalten muss, weil ihm die Arbeit vor den

Digitized by Illinois College of Optometry

Augen undeutlich wird; nach einiger Zeit der Ruhe ist er wieder im Stande, die Arbeit fortzusetzen. Diese Sehstörung ist bedingt durch eine Schwäche der Accommodation. Ein anderes Symptom des Prodromalstadiums ist Empfindlichkeit gegen Licht, selten heftige Schmerzen. Die letzteren treten zuweilen an einer Stelle des Auges auf, welche mit der erkrankten Stelle des anderen Auges symmetrisch gelegen ist. Diese Erscheinungen werden auch als sympathische Reizung oder Irritation bezeichnet. Sie können in seltenen Fällen jahrelang bestehen, ohne dass es zur Entzündung käme. Zumeist jedoch gehen sie nach kurzer Zeit (einigen Tagen bis Wochen) in die manifeste Entzündung über.

Die sympathische Entzündung kündigt sich dadurch an, dass, unter Zunahme der beschriebenen subjectiven Beschwerden, die objectiven Symptome der Iridocyclitis auftreten. Man findet Ciliarinjection, Verengerung der Pupille, Verfärbung der Iris, Bildung von Synechien. Präcipitate fehlen fast nie, während Hypopyon gewöhnlich nicht vorkommt; der Glaskörper zeigt feine Trübungen, der Sehnervenkopf häufig die Symptome leichter Entzündung. Diese Veränderungen treten bald schleichend ein, bald sehr rasch mit starker Lichtscheu und bedeutenden Schmerzen. — In den schwersten Fällen führt schon der erste Anfall der Entzündung zu ringförmiger oder totaler hinterer Synechie und zu Occlusio pupillae; in den minder schweren gelingt es bei gehöriger Behandlung, nach vielen Wochen die Entzündung zum Verschwinden zu bringen, mit Hinterlassung einer Anzahl von Synechien. Leider tritt, nach einer Pause scheinbarer Heilung, fast regelmässig ein Recidiv der Entzündung auf. Durch dieses und die folgenden Recidiven geht endlich das Auge entweder unter Drucksteigerung (als Folge der Seclusio pupillae) oder unter langsam eintretender Atrophie zu Grunde. Als Ausnahmen sind jene Fälle zu bezeichnen, welche so günstig verlaufen, dass der Patient mit einem einzigen Anfalle von Entzündung davon kommt und ein Auge mit brauchbarem Sehvermögen behält.

Die Erkrankung des ersten Auges, welche die Veranlassung zur sympathischen Entzündung gibt, ist stets eine Iridocyclitis, und zwar fast ausnahmslos eine I. traumatica nach perforirender Verletzung des Bulbus. Nicht alle Fälle von I. traumatica sind in gleicher Weise für das zweite Auge bedrohlich. Als besonders gefährlich sind anzusehen: 1. Diejenigen Fälle, in welchen die Verletzung die Gegend des Corpus ciliare betroffen hat, besonders wenn sie Einheilung der Iris oder des Ciliarkörpers in die Narbe zurückgelassen hat. Aus diesem Grunde sind verunglückte Fälle von Graefe'scher Staaroperation eine häufige Ursache

Digitized by Illinois College of Optometry

der sympathischen Entzündung geworden. 2. Fälle, in welchen ein Fremdkörper im Auge zurückgeblieben ist.

Die Zeit, welche die grösste Gefahr der Uebertragung der Entzündung bietet, ist jene, in welcher die Iridocyclitis auf dem verletzten Auge florid ist. Die sympathische Entzündung tritt daher zumeist 4—8 Wochen nach geschehener Verletzung des einen Auges auf. Späterhin, wenn die I. traumatica abgelaufen und das Auge der Atrophie anheimgefallen ist, hat man in der Regel eine sympathische Entzündung so lange nicht zu fürchten, als das atrophische Auge frei von Entzündung und weder spontan noch bei Berührung schmerzhaft ist. Die Gefahr für das andere Auge tritt erst wieder ein, wenn das atrophische Auge von Neuem der Sitz von Entzündung und Schmerzen wird, wie dies allerdings sehr häufig vorkommt. Die gewöhnlichste Ursache dieser wiederkehrenden Entzündungen ist das Verbleiben eines Fremdkörpers im Augeninnern oder die fortschreitende Schrumpfung und endliche Verknöcherung der Exsudate. Auf solche Weise kann ein Auge, welches durch viele Jahre ohne Beschwerden in geschrumpftem Zustande getragen wurde, plötzlich die Ursache einer sympathischen Entzündung werden. Während also der kürzeste Termin für das Auftreten der sympathischen I. einige Wochen ist (die bis jetzt beobachtete kürzeste Frist beträgt zehn Tage), ist für den längsten Termin keine Grenze gesetzt; man hat sympathische Entzündung vierzig und mehr Jahre nach der Verletzung des ersten Auges auftreten sehen. Ein nach Verletzung zu Grunde gegangenes Auge ist daher eine beständige Gefahr für das zweite Auge.

Um sympathische Entzündung hervorzurufen, ist es nicht nothwendig, dass das verletzte Auge vollständig erblindet sei. Es kommen Fälle vor, wo das Auge nach der Verletzung und der darauffolgenden Iridocyclitis einen Rest von Sehvermögen zurückbehalten hat und doch zur sympathischen Entzündung Veranlassung gibt. Es kann dann geschehen, dass das sympathisch erkrankte Auge vollständig zu Grunde geht, während das verletzte Auge noch zum Sehen verwendet wird.

Es ist wichtig, zu wissen — namentlich mit Rücksicht auf die Prognose und Therapie —, bei welchen Zuständen sympathische Entzündung des zweiten Auges nur sehr ausnahmsweise vorkommt und daher in der Regel nicht zu befürchten ist. Dieselben sind: 1. Phthisis corneae in Folge von Vereiterung der Hornhaut (nach Ulcus serpens, acuter Blennorrhoe u. s. w.), 2. Hornhautstaphylom, 3. absolutes Glaukom, 4. Phthisis bulbi nach Panophthalmitis.

Digitized by Illinois College of Optometry

Auf welchem Wege geschieht die Uebertragung der Entzündung von dem einen auf das andere Auge? Diese Frage ist bis jetzt noch nicht endgiltig entschieden. Mackenzie war der Erste, welcher die Aufmerksamkeit der Aerzte auf die Abhängigkeit der Entzündung des zweiten Auges von der des ersten hinlenkte. Er dachte sich die Ueberleitung in der Weise, dass die Entzündung längs des einen Opticus nach rückwärts krieche und entlang dem Chiasma auf den Opticus der anderen Seite übergehe, in welchem sie nach vorne wandere. Diese Erklärung wurde später aufgegeben, weil die Entzündung im zweiten Auge nicht unter dem Bilde der Neuritis optica, sondern unter dem einer Iridocyclitis auftritt. Da nun die Uvea von den Ciliarnerven versorgt wird, sah man in diesen die Bahn der Uebertragung. Die Ciliarnerven der beiden Seiten stehen nicht in unmittelbarer Verbindung mit einander, wie dies bezüglich der Optici durch das Chiasma der Fall ist; die Ueberleitung der Entzündung kann daher hier nicht als eine directe gedacht werden. Man müsste vielmehr annehmen, dass die vom entzündeten Auge herkommenden Ciliarnerven einen Reiz im Centrum verursachen, welcher nach Art eines Reflexes auf die Ciliarnerven der anderen Seite und auf ihre Endigungen im Auge übertragen würde.

In neuester Zeit haben sich Viele (Leber, Deutschmann u. A.) wieder der alten Lehre von der Uebertragung durch die Optici zugewendet. Durch die Verletzung des einen Auges seien Mikroorganismen in dasselbe gebracht worden, welche sich daselbst vermehren. Dieselben sollten dann dem Opticus und seinen Scheiden entlang von dem einen Auge auf das andere hinüberwandern und daselbst Entzündung hervorrufen.

B. Die *secundäre Iritis und Iridocyclitis* ist jene, welche durch Ueberleitung der Entzündung von den benachbarten Organen auf die Iris und den Ciliarkörper entsteht. Die häufigste Veranlassung dazu geben Entzündungen der Hornhaut; vor Allem sind es die suppurativen Keratitiden, welche ausserordentlich häufig mit Iritis sich compliciren. Von der Scleritis ist es die tiefe Form, welche zu Entzündung der Iris und des Ciliarkörpers führt. Seltener greifen Entzündungen aus dem hinteren Augenabschnitte nach vorne auf die Iris über. Hieher gehört Chorioiditis und Netzhautabhebung. Die hiedurch hervorgerufenen Iritiden sind meist leichterer Art oder chronische schleichende Formen. Endlich kann man auch die bereits angeführten Fälle von Iritis traumatica, wo die Iris nicht direct durch ein Trauma getroffen wurde, wie Iritis bei Linsenquellung, bei Linsenluxation, bei intraoculären Tumoren, Cysticercus u. s. w., zur secundären Iritis rechnen.

Digitized by Illinois College of Optometry

Jene Form der Iritis syphilitica, welche mit Bildung von Knoten einhergeht, wird meist als Iritis gummosa bezeichnet. Man glaubte nämlich, diese knötchenförmigen Exsudate wegen ihrer scharf umschriebenen Form, die ihnen zuweilen sogar das Aussehen kleiner Neoplasmen gibt, als Gummigeschwülste ansehen zu müssen. Consequenterweise müsste man die genannte Form der Iritis syphilitica dem tertiären Stadium der Syphilis zurechnen, welches sich eben durch die umschriebenen, den Neubildungen ähnlichen Exsudate (Gummata) auszeichnet. Damit geräth man aber mit der klinischen Beobachtung in Widerspruch, welche zeigt, dass die Iritis mit Knotenbildung immer zugleich mit den Erscheinungen des secundären Stadiums auftritt. Man ist daher berechtigt, die Knoten in der Iris mit den ebenfalls diesem Stadium angehörigen Papeln und Condylomen zu vergleichen und die Iritis als I. papulosa oder condylomatosa zu bezeichnen (Widder). Gegen die gummöse Natur der Irisknoten spricht auch der Umstand, dass dieselben niemals zerfallen oder vereitern, wie dies Gummigeschwülste zu thun pflegen. Es gibt allerdings auch wahre Gummata iridis, doch sind dieselben ausserordentlich selten.

Die Diagnose der I. syphilitica wird sich natürlich stets auch auf die Anamnese, respective auf den Nachweis der Syphilis am Patienten stützen müssen. Darf man aber jede Iritis ohne charakteristische Merkmale, blos weil sie sich an einem syphilitischen Individuum findet, ohneweiters als I. syphilitica erklären? In der Mehrzahl der Fälle wird man allerdings Recht behalten, indem ja die Syphilis die häufigste Ursache der Iritis ist, aber es kann doch auch ein Syphilitiker Iritis aus irgend einer anderen Ursache bekommen. Bei Fehlen anderer Anhaltspunkte ist es jedenfalls angezeigt, eine antisyphilitische Behandlung einzuleiten. Dieselbe wird bei Iritis syphilitischen Ursprungs in den meisten Fällen eine rasche Besserung zur Folge haben, Fälle anderer Art aber nicht oder nur wenig beeinflussen, woraus ein Schluss auf die Herkunft der Iritis gezogen werden kann. Der Einfluss der antisyphilitischen Behandlung verhilft auch in solchen Fällen zur Diagnose, wo man im Zweifel ist, ob ein Knoten in der Iris syphilitischer Natur sei oder als ein Neugebilde (Sarkom, Tuberkel) angesehen werden müsse.

Syphilitische Iritis kommt auch während des intrauterinen Lebens vor; die Kinder kommen dann mit den Residuen derselben, wie Synechien, Verschluss der Pupille, Atrophie der Iris, selbst Atrophie des Bulbus, zur Welt.

Was die acuten Infectionskrankheiten anlangt, so geben dieselben, wenn man von der Febris recurrens absieht, nur ausnahmsweise zu Iritis Veranlassung. Man kennt Fälle von Iritis nach Pneumonie, Intermittens, Typhus, Influenza, Variola, Erysipel und Mumps. Auch die Iritis, welche den Herpes zoster zuweilen begleitet, dürfte hieher zu rechnen sein. Von chronischen Krankheiten habe ich die allgemeine Alopecie einige Male von schwerer Iridocyclitis begleitet gesehen. Von Manchen wird chronische Nephritis als Ursache von Iritis angeführt. — Es sind einzelne Fälle bekannt geworden, wo bei Frauen eine kurzdauernde Iritis mit Hypopyon regelmässig mit den Menses wiederkehrte.

Sympathische Ophthalmie. Die Erscheinungen der sympathischen Irritation, welche der Entzündung in der Regel vorausgehen, werden von Vielen als etwas von der Entzündung ganz Verschiedenes, mit ihr gar nicht Zusammenhängendes betrachtet. Sie sollen durch die Ciliarnerven vermittelt werden, während die Uebertragung der Entzündung durch die Sehnerven erfolge. Als Beweis für die principielle Verschiedenheit zwischen Reizung und Entzündung wird angeführt, dass

Digitized by Illinois College of Optometry

die erstere durch die Enucleation des ersterkrankten Auges sicher und dauernd beseitigt werde, während diese Operation gegen die sympathische Entzündung nichts vermag. Andererseits lässt sich nicht leugnen, dass in sehr vielen Fällen die Symptome der Entzündung so allmälig und ohne scharfe Grenzen aus den Erscheinungen der sympathischen Reizung sich entwickeln, dass zwischen beiden keine scharfe Grenze zu ziehen ist und die Entzündung nur als eine Steigerung der prodromalen Reizung erscheint.

Die sympathische Erkrankung selbst soll nicht blos als Iridocyclitis, sondern auch unter einem anderen Bilde auftreten können. Man hat die verschiedensten Erkrankungen als sympathisch beschrieben. Von nicht entzündlichen Affectionen sind Fälle von Accommodationslähmung, von Amblyopie und von Blepharospasmus als sympathische aufgeführt worden, von entzündlichen Affectionen im hinteren Abschnitte des Auges Neuritis, Retinitis, Chorioiditis und Glaukom, im vorderen Abschnitte Conjunctivitis und Keratitis. — Die meisten dieser Berichte sind mit grosser Vorsicht aufzunehmen, indem man in der Annahme der sympathischen Natur der Erkrankung oft zu weit gegangen ist. Der Umstand, dass ein Auge durch ein Trauma zu Grunde gegangen ist, berechtigt durchaus nicht, eine eventuelle Erkrankung des anderen Auges ohneweiters als eine sympathische anzusehen. Dies darf nur dann geschehen, wenn diese entweder das charakteristische Bild der sympathischen Iridocyclitis darbietet, oder wenn auf Enucleation des ersterkrankten Auges die Erscheinungen im zweiten Auge so rasch zurückgehen, dass dies nur durch die Annahme erklärt werden kann, die Erkrankung des zweiten Auges sei durch die des ersten bedingt gewesen. Dieser Schluss gilt nicht in umgekehrter Weise. Wenn die Enucleation des ersten Auges den Krankheitsverlauf im zweiten nicht beeinflusst, so spricht dies nicht gegen die sympathische Natur des Leidens; es ist sogar eine feststehende Thatsache, dass an der einmal ausgebrochenen sympathischen Ophthalmie die Enucleation des ersterkrankten Auges meist nicht viel zu ändern vermag.

Kann auch eine Iridocyclitis nicht traumatischen Ursprunges auf das andere Auge übergehen? Wir sehen sehr oft Iridocyclitis spontan auf dem einen, dann auf dem anderen Auge entstehen. Daraus dürfen wir aber noch nicht schliessen, dass die Entzündung von dem ersten auf das zweite Auge übergegangen sei. Es kann sich ja auch um eine tiefer liegende, gemeinschaftliche Ursache, meist constitutioneller Natur, handeln, welche auf dem einen Auge früher, auf dem anderen später sich geltend macht. Es sind jedoch auch unzweifelhafte Fälle von sympathischer Entzündung ohne vorausgegangenes Trauma und ohne Perforation der Bulbushüllen beobachtet worden. Hieher gehören die Fälle von Iridocyclitis bei intraoculärem Tumor und bei Cysticercus, wo also ein constitutionelles Leiden als gemeinschaftliche Ursache der Erkrankung beider Augen ausgeschlossen werden kann. — Erwähnung verdient der Umstand, dass das Tragen eines künstlichen Auges über einem atrophischen Stumpf durch die Reizung, welche es verursacht, die Veranlassung zur sympathischen Entzündung werden kann.

Was die Uebertragung der sympathischen Entzündung anlangt, so stützt sich die Hypothese von der Ueberleitung längs der Sehnerven hauptsächlich auf die Experimente Deutschmann's. Es gelingt bei Thieren nicht, durch Verletzung eines Auges sympathische Entzündung des anderen hervorzurufen. Deshalb hat Deutschmann einen anderen Weg eingeschlagen, indem er Culturen von Pilzen (besonders Staphylococcus) entweder in das Auge selbst oder unter die Scheiden

Digitized by Illinois College of Optometry

des Sehnerven einspritzte. Er fand, dass die Pilze von der Injectionsstelle aus dem Sehnerven entlang dem Gehirne zuwanderten. An dessen Basis gelangten sie zum Sehnerven der anderen Seite und gingen an diesem bis zum Auge herab. Hier erregten sie eine Entzündung in Form einer Neuritis des intraoculären Sehnervenendes, zu welcher sich in einzelnen Fällen auch Iridocyclitis hinzugesellte. Die Thiere gingen übrigens rasch an allgemeiner Infection zu Grunde. — Ob die Entzündung, welche Deutschmann auf diese Weise im zweiten Auge erzeugte, identisch ist mit der sympathischen Entzündung beim Menschen, ist freilich noch nicht sichergestellt.

§ 71. *Therapie der Iritis und Cyclitis.* In jedem Falle von Iritis und Cyclitis obliegt uns einerseits die Bekämpfung der localen Symptome (Indicatio morbi), andererseits die Beseitigung der zu Grunde liegenden Ursachen (Indicatio causalis). In jenen Fällen, wo ein ätiologisches Moment nicht nachzuweisen ist, sind wir auf die symptomatische Behandlung allein angewiesen.

1. Symptomatische Behandlung. Das Atropin ist das wichtigste Heilmittel der Iritis. Indem es die Iris verschmälert, verringert es nothwendigerweise den Blutgehalt in den Gefässen derselben und wirkt dadurch direct der Hyperämie entgegen. Durch die Lähmung des Sphincter erfüllt es eine zweite Indication, welche gebietet, jedes entzündete Organ ruhig zu stellen; das beständige Spiel der Pupille wird durch Atropin vollständig zur Ruhe gebracht. Die dritte Wirkung des Atropin besteht darin, dass es durch die Erweiterung der Pupille die schon bestehenden hinteren Synechien löst, sowie der Bildung neuer entgegenarbeitet. Die Dosirung des Atropin muss dem Grade der Iritis sorgfältig angepasst werden. Während des Ansteigens der Entzündung ist die Erweiterung der Pupille gewöhnlich schwierig zu erzielen, weil ein Krampf des Sphincter besteht. Hier muss man mehrmals des Tages Atropin einträufeln. Wenn dies nicht nützt, so lege man ein Körnchen von Atropin in Substanz in den Bindehautsack (die nöthigen Cautelen siehe Seite 313); dies ist besser, als allzu häufig die Lösung einzutropfen, wodurch leicht Bindehautreizung (Atropinkatarrh) entsteht. Auch durch die gleichzeitige Anwendung des Cocaïn kann man die Wirkung des Atropin steigern. — Bei Nachlassen der Entzündung lasse man gerade nur so oft Atropin einträufeln, als nöthig ist, um die Pupille beständig weit zu erhalten.

In Fällen von Iridocyclitis, wo die Betheiligung des Ciliarkörpers besonders in den Vordergrund tritt, sowie auch in Fällen von reiner Cyclitis wird Atropin nicht immer gut vertragen. In demselben Maasse nämlich, als die Iris schmäler wird und deren Gefässe weniger Blut fassen können, werden die Gefässe des Ciliarkörpers überfüllt, indem

Digitized by Illinois College of Optometry

sie das Blut aufnehmen müssen, welches in der Iris keinen Platz findet. Man muss daher in solchen Fällen mit dem Gebrauche des Atropin vorsichtig sein und denselben einstellen, falls man findet, dass nach der Instillation die Schmerzen zunehmen. Desgleichen muss, wenn eine Iridocyclitis mit Drucksteigerung sich verbindet, das Atropin ausgesetzt und eventuell durch ein Mioticum ersetzt werden.

Bei heftiger Entzündung leisten feuchtwarme Ueberschläge oder Kataplasmen die besten Dienste, namentlich auch zur Linderung der Schmerzen. Kalte Ueberschläge werden meist nicht gut vertragen und passen nur für frische Fälle von traumatischer Iritis. — Eine ausgiebige Blutentziehung durch 6—10 Stück an die Schläfe angesetzter Blutegel oder durch einen Heurteloup kann in schlimmen Fällen die Entzündungserscheinungen sehr vermindern; nicht selten gibt unmittelbar nach einer solchen Blutentziehung die Pupille zum ersten Male dem Atropin nach, während sie bis dahin immer krampfhaft verengert geblieben war. Bei längerer Dauer der Krankheit kann die Blutentziehung nöthigenfalls noch ein- oder zweimal wiederholt werden. — Ausgezeichnet wirkt oft die Einleitung einer energischen Schwitzcur (siehe Seite 319).

Die operativen Eingriffe sind zumeist mehr durch die Folgezustände der Iritis als durch frische Entzündung indicirt. Die Punction wird dann gemacht, wenn Drucksteigerung auftritt. Auch kann man sie bei lange dauernder Entzündung versuchen, welche anderen Mitteln nicht weichen will. Mit dem abfliessenden Kammerwasser werden oft auch Präcipitate mit herausgeschwemmt, was man durch Reiben auf der Hornhaut noch unterstützen kann; doch ist die Entfernung der Präcipitate nicht der eigentliche Zweck der Punction. — Die Iridektomie wird nur sehr ausnahmsweise bei noch bestehender Entzündung gemacht, weil man befürchten muss, dass durch die fortdauernde Exsudation die neugeschaffene Pupille wieder verschlossen wird. Man entschliesst sich zur Iridektomie nur, wenn man durch Drucksteigerung dazu gezwungen wird oder als letzten Versuch, der Iritis ein Ende zu machen, wenn alle anderen Mittel fehlgeschlagen haben. Sonst wartet man, bis die Entzündung abgelaufen ist und macht dann die Iridektomie entweder wegen der entstandenen Seclusio oder Occlusio pupillae oder prophylaktisch, um in Fällen recidivirender Iritis den ferneren Recidiven vorzubeugen. In manchen Fällen wird dadurch in der That den Recidiven ein- für allemal ein Ende bereitet; sehr oft bleibt jedoch dieser Erfolg aus.

Das diätetische Verhalten bei Iritis erfordert vor Allem Schutz gegen Licht, nicht nur wegen der meist vorhandenen Lichtscheu,

Digitized by Illinois College of Optometry

sondern auch, weil Licht die Pupillen zur Contraction anregt. Aus dem letzteren Grunde muss der Schutz gegen Licht beide Augen betreffen, da mit der Zusammenziehung der Pupille des einen Auges auch die des anderen sich zu verengern trachtet. Man hält den Patienten im mässig verdunkelten Zimmer oder lässt ihn dunkle Schutzgläser tragen. Es ist dies besser als ein Verband, welchen man doch schwer auf beide Augen appliciren könnte. — Der Patient soll mässig im Essen sein und sich geistiger Getränke enthalten. Ausserdem soll für körperliche Ruhe durch Vermeidung jeder körperlichen Anstrengung, in schweren Fällen durch Verweilen im Bette gesorgt werden. Das gesunde Auge darf nicht durch Lesen u. s. w. angestrengt werden. Auch die Sorge für leichten Stuhl ist wichtig.

2. Causalindication. Die Iritis syphilitica gibt bei Berücksichtigung des ätiologischen Momentes die günstigste Prognose, indem sie auf eine energische antisyphilitische Behandlung schnell zu weichen pflegt. Hauptsächlich ist rasches Eingreifen erforderlich, da es sich um ein Leiden handelt, bei welchem wenige Tage grossen und bleibenden Schaden zufügen können (durch Setzung einer Seclusio oder Occlusio pupillae). Man wählt daher Quecksilber, welches man am besten in Form einer Inunctionscur (tägliche Einreibungen von 2—4 gr grauer Salbe) anwendet. Die Einreibungen sollen so lange fortgesetzt werden, bis das kranke Auge vollständig blass geworden ist; dann lässt man als Nachcur Jodkali (bis zu 3 gr täglich) gebrauchen. Bei Iritis in Folge von hereditärer Syphilis ist weniger auf specifisch antisyphilitische Behandlung, als vielmehr auf Kräftigung des Organismus im Ganzen Werth zu legen.

Bei Iritis rheumatica wird Natr. salicyl., wenn auch nicht immer mit Erfolg, verabreicht. Dasselbe Medicament leistet auch bei anderen Formen von Iritis, namentlich bei Iritis gonorrhoica und Iritis diabetica zuweilen gute Dienste.

Bei Iritis traumatica ist vor Allem das causale Moment zu beseitigen, falls es noch fortdauernd wirkt. Fremdkörper sind aus der Iris zu entfernen, stark gequetschte oder eingeklemmte Iristheile zu excidiren. Eine quellende oder luxirte Linse, welche Iritis erzeugt, muss aus dem Auge entfernt werden. Gegen die Entzündung der Iris wendet man nebst Atropin in ganz frischen Fällen Eisüberschläge an. — Bezüglich jener traumatischen Iritiden, welche auf eine Operation folgen, fällt die wichtigste Rolle der Prophylaxe zu. Diese besteht in strenger Antiseptik bei der Operation, seit deren Anwendung diese Iritiden thatsächlich um Vieles seltener geworden sind.

Digitized by Illinois College of Optometry

Auch die Iridocyclitis sympathica ist der Prophylaxe sehr zugänglich, während sie, einmal ausgebrochen, oft jeder Behandlung widersteht.

a) Die einzig sichere Prophylaxe der sympathischen Entzündung besteht in der Enucleation desjenigen Auges, welches die Veranlassung zu einer solchen geben könnte. Dies ist bei jedem Auge der Fall, welches durch Verletzung erblindet und, sei es spontan, sei es auf Druck, schmerzhaft ist. Jedes solche Auge soll daher enucleirt werden, ganz besonders aber dann, wenn vermuthet wird, dass es einen Fremdkörper enthalte. Eine Contraindication der Enucleation ist nur dann vorhanden, wenn das verletzte Auge noch einen brauchbaren Rest von Sehvermögen hat oder durch eine Operation erlangen kann. Dort, wo dies nicht der Fall ist, sollte die Enucleation unter den oben angeführten Verhältnissen unverweilt ausgeführt werden. Im äussersten Falle, wenn der Patient sich nicht zur Enucleation entschliessen kann, darf man warten, bis Prodromalsymptome der sympathischen Erkrankung auftreten, da auch in diesem Stadium die Enucleation zumeist noch dem Ausbruche der sympathischen Entzündung zuvorzukommen im Stande ist.

b) Bei bereits ausgebrochener sympathischer Ophthalmie ist die Wirkung der Enucleation unsicher. In leichteren Fällen scheint sie einen günstigen Einfluss auf den Verlauf der sympathischen Entzündung auszuüben; in schweren Fällen dagegen ist sie oft ohne Nutzen und scheint zuweilen sogar die Entzündung des zweiten Auges zu steigern. Man wartet daher für die Ausführung der Enucleation einen Nachlass der entzündlichen Erscheinungen im zweiten Auge ab.

Die sympathische Entzündung selbst ist nach den allgemeinen Regeln zu behandeln. Von besonderer Wichtigkeit ist der Schutz des kranken Auges vor Licht, welcher am vollständigsten durch lange fortgesetztes Verbinden des Auges erreicht wird. Operationen geben zumeist ein schlechtes Resultat, indem sie die Entzündung wieder anfachen, so dass die neu gebildete Pupille durch frische Exsudate wieder verschlossen wird. Man operire daher nur dann, wenn es — z. B. wegen Drucksteigerung — absolut erforderlich ist; sonst schiebe man Operationen, wie z. B. Iridektomie zu optischen Zwecken, möglichst lange, am besten auf Jahre, hinaus.

§ 72. *Therapie der Folgezustände der Iritis und Cyclitis.* Einzelne hintere Synechien können oft durch Anwendung von Atropin allein oder in Verbindung mit Cocain zerrissen werden. Es bedarf hiezu nicht so sehr lange fortgesetzter, als vielmehr energischer Einwirkung, welche am sichersten durch Einlegen von Atropin in

Digitized by Illinois College of Optometry

Substanz in den Bindehautsack erzielt wird. Noch wirksamer erweist sich zuweilen der abwechselnde Gebrauch von Mioticis und Mydriaticis, indem man die Pupille zuerst durch Eserin verengert und dann durch Atropin plötzlich und energisch erweitert. Da aber durch Eserin die Iris hyperämisch gemacht wird, dürfen solche Versuche erst angestellt werden, wenn längere Zeit seit der Iritis verflossen ist. — Es wird häufig gelingen, schmale, spitz ausgezogene Synechien zu zerreissen, während breite Synechien (wie nach syphilitischer oder sympathischer Iritis) widerstehen.

Die ringförmige hintere Synechie (Seclusio pupillae) erfordert unbedingt die Iridektomie. Zweck derselben ist die Wiederherstellung der Communication zwischen vorderer und hinterer Kammer. Die Operation ist oft schwierig wegen der Enge der vorderen Kammer (durch Vortreibung der Iris), sowie wegen der Atrophie der Iris. Man muss sich also oft zufrieden geben, wenn es gelingt, eine kleine Lücke in die Iris zu machen. Es erhält dann, in Folge der wiederhergestellten Verbindung der beiden Kammern, die vordere Kammer ihre normale Tiefe, so dass eine zweite Iridektomie unter günstigeren Verhältnissen nachgeschickt werden kann.

Die totale hintere Synechie erfordert auch die Iridektomie. Dieselbe bleibt jedoch oft ohne Resultat, da es wegen der Flächenverlöthung zwischen Iris und Linse häufig nicht gelingt, ein genügendes Stück aus der Iris zu excidiren, oder weil das mit der Linse fest verwachsene Pigmentblatt der Iris auf ersterer zurückbleibt. In solchen Fällen bleibt nichts übrig, als die Linse mit zu entfernen, selbst wenn sie noch durchsichtig ist (Extraction nach Wenzel, § 162 Anmerkung). Ist die Linse geschrumpft oder fehlend, so ist die Iridotomie am Platze (siehe § 157).

Es kann nicht genug gewarnt werden vor der gedankenlosen Anwendung des Atropin, wie sie leider noch von Seite vieler praktischer Aerzte geschieht, die bei jeder beliebigen Augenerkrankung Atropin einträufeln lassen. In so vielen Fällen, wie z. B. bei Bindehautkatarrh, ist das Atropin nicht blos überflüssig, sondern belästigt auch den Patienten durch die damit verbundene Sehstörung. In Augen, welche zu Glaukom geneigt sind, kann dasselbe sogar durch Auslösung eines acuten Glaukomanfalles grossen Schaden stiften. Atropin soll also nur auf ganz bestimmte Indicationen hin in Anwendung gezogen und nur so häufig applicirt werden, bis eben das gewünschte Resultat erzielt ist. Selbst bei Iritis ist Atropin nutzlos, wenn der Pupillarrand durchwegs an die Kapsel angewachsen ist und die Iris sich daher nicht zurückziehen kann.

Wenn nach Iritis einzelne hintere Synechien zurückgeblieben sind, welche auf energische Anwendung des Atropin nicht zerreissen, so stehe man von einer weiteren Behandlung derselben ab, da sie zumeist dem Auge keinen Schaden zu-

Digitized by Illinois College of Optometry

fügen. Von der operativen Lösung derselben (Korelysis) ist man heutzutage gänzlich abgekommen. Nur wenn ringförmige Synechie vorhanden ist, darf man sie nicht fortbestehen lassen, sondern muss die Iridektomie machen. Dieselbe ist auch in jenen Fällen angezeigt, wo die Seclusio pupillae zwar noch nicht vollständig ist, aber doch vor der Thüre steht, indem nur noch eine kleine Stelle des Pupillarrandes frei ist. Handelt es sich dabei um chronische Iridocyclitis, so kann man darauf rechnen, dass auch die kleine Lücke bald zugewachsen sein wird und es ist dann besser, nicht erst die vollständige Seclusio abzuwarten. Dies ist besonders dann anzurathen, wenn der Patient fern vom Arzte wohnt und den richtigen Moment zur Iridektomie vielleicht versäumt. — Bei Seclusio pupillae macht man die Iridektomie nach oben. Ist gleichzeitig Occlusio pupillae vorhanden, so sollte man nach den in § 155 für die optische Iridektomie aufgestellten Regeln das Kolobom nach innen-unten anlegen. Doch empfiehlt sich auch in solchen Fällen, nach oben zu iridektomiren, weil so häufig die Linse später trüb wird und dann ein nach oben gelegenes Kolobom für die spätere Extraction der Linse nützlich ist.

In den Fällen chronischer Iridochorioiditis wirkt die Iridektomie nicht blos mechanisch durch Behebung der Seclusio pupillae, sondern sie beeinflusst den ganzen Ernährungszustand des Auges in günstiger Weise. Der Glaskörper hellt sich auf und das Sehvermögen bessert sich oft noch durch längere Zeit. Wenn man an Augen operirt, welche bereits anfangen, weicher zu werden, also der Atrophie entgegengehen, wird in günstigen Fällen das Auge wieder besser gefüllt und der Augendruck normal.

Wenn auch die Enucleation in der Regel einen sicheren Schutz vor sympathischer Entzündung des anderen Auges gewährt, so ist doch eine Reihe von Fällen bekannt, wo diese trotz der Enucleation nachträglich auftrat. Dieselbe stellte sich jedesmal kurz — einige Tage bis Wochen — nach der Enucleation ein (der längste bis jetzt beobachtete Zwischenraum beträgt 32 Tage [Snellen]). Man muss also wohl annehmen, dass zur Zeit der Enucleation die Uebertragung der Entzündung schon ihren Anfang genommen hatte. Doch verleugnete auch hier die Enucleation ihre günstige Wirkung nicht, indem in der grossen Mehrzahl dieser Fälle die sympathische Entzündung ungewöhnlich günstig verlief, wohl deshalb, weil die Fortnahme des ersten Auges verhindert, dass immer neue Impulse für die Entzündung von demselben ausgehen.

II. Verletzungen der Iris.

§ 73. Ausser dem, was in den vorhergehenden Capiteln bereits über Verletzungen der Iris und deren Folgen gesagt wurde, sollen hier noch folgende besondere Arten von Verletzung der Iris Erwähnung finden, welche am häufigsten nach Contusionen des Auges beobachtet werden:

1. Als Iridodialyse*) bezeichnet man die Ablösung der Iris vom Ciliarkörper. Man findet nach einer Seite hin am Ciliarrande der Iris ein schwarzes Segment, welches dadurch entsteht, dass hier die Iris

*) Von ἰρίς und διάλυσις, Trennung.

Digitized by Illinois College of Optometry

von ihrer Insertion abgetrennt ist, so dass man daselbst in den dunklen Augenraum hineinsehen kann (Fig. 117). Bei ausgedehnter Ablösung erkennt man in der dadurch geschaffenen Lücke mittelst seitlicher Beleuchtung den Rand der Linse (*l*), die Ciliarfortsätze (*p*) und die zwischen beiden sich ausspannenden Fasern der Zonula Zinnii. Die Pupille hat ihre runde Form verloren, indem nach der Seite der Iridodialyse hin der Pupillarrand vom Bogen auf die Sehne sich verkürzt hat (Fig. 117 *a*). Die Ursache dieses Hereinrückens des Pupillarrandes liegt darin, dass der abgelöste Iristheil durch Verkürzung des Sphincter sich geradlinig anspannt. Dadurch entfernt er sich von seiner Insertion am Ciliarkörper und macht damit eine Wiederanheilung für immer unmöglich. — Das Sehvermögen wird durch eine Iridodialyse oft nur wenig beeinträchtigt, nur tritt bei ungenauer Einstellung des Auges

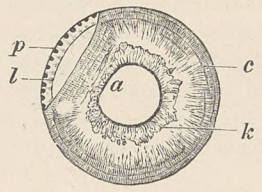

Fig. 117.

Iridodialyse. Vergr. 2/1. — Der Pupillarrand ist bei *a* zu einer geraden Linie abgeschrägt. Entsprechend dieser Stelle hat sich die Iris von ihrer Insertion am Ciliarkörper abgelöst und ist daselbst schmäler und etwas gefaltet. In dem Zwischenraume zwischen Iris und Hornhautrand sieht man den Rand der Linse *l* und die Spitzen der Ciliarfortsätze *p*; die zwischen beiden Gebilden wahrnehmbare feine radiäre Streifung entspricht der Zonula Zinnii. — *k* kleiner Iriskreis, *c* Contractionsfurchen.

monoculäres Doppeltsehen ein, indem sowohl durch die Pupille, als durch die periphere Lücke je ein Bild auf der Netzhaut entworfen wird (siehe § 122).

Die Iridodialyse kann in jeder Ausdehnung vorkommen, von einem kaum bemerkbaren Risse bis zur völligen Abtrennung der Iris von ihrem ciliaren Ansatze. In letzterem Falle faltet sich die Iris zu einem Knäuel zusammen, welcher auf den Boden der Kammer sinkt und daselbst in den nächsten Tagen zu einem unscheinbaren grauen Klümpchen zusammenschrumpft. Wenn durch das Trauma gleichzeitig eine Ruptur der Sclera gesetzt würde, so kann die abgelöste Iris durch die Scleralwunde ganz aus dem Auge herausgeschleudert werden. In beiden Fällen entsteht vollständiger Irismangel — Irideremia*) oder Aniridia traumatica. Auch eine theilweise Herausreissung der Iris aus dem Auge kommt vor, namentlich bei Ruptur der Sclera, so dass ein Coloboma traumaticum entsteht.

*) Von ἶρις und ἐρημία, Einsamkeit, Mangel.

Digitized by Illinois College of Optometry

2. Radiäre Einrisse, welche vom Pupillarrande ausgehen. Dieselben können bis zum Ciliarrande reichen, so dass die Pupille an der Rissstelle nach Art eines gothischen Spitzbogens bis zum Hornhautrande verlängert ist (Fig. 118). So grosse Einrisse sind indessen selten. In der Regel ist nur der Pupillarrand etwas eingerissen und der Riss klafft so wenig, dass er nur bei genauer Untersuchung, namentlich mit der Lupe entdeckt wird (Fig. 119). Solche kleine Einrisse sind die häufigste Ursache der nach Contusionen auftretenden Pupillenerweiterung — Mydriasis traumatica —, welche eben in der Schwächung oder Lähmung des Sphincters durch die Einrisse ihren Grund hat. Zumeist bleibt dann für immer eine mässige Erweiterung der Pupille zurück.

Fig. 118.

Grosser radiärer Irisriss. Vergr. 2/1. — Nach oben liegt ein grosser Riss, dessen Ränder weit auseinandergewichen sind und dessen oberes, nicht bis an den Ciliarrand reichendes Ende sich abgerundet hat. Der kleinere Riss, welcher innen neben dem grossen liegt, hat noch seine ursprüngliche spitzwinklige Form. Die Pupille ist erweitert und es fehlt ihr selbstverständlich in dem den Rissen entsprechenden Theile ihres Umfanges der schwarze Saum von retinalem Pigment.

Fig. 119.

Kleine radiäre Einrisse des Pupillarrandes. Vergr. 2/1. — Der Pupillarrand ist nach aussen und oben regelmässig und von dem schwarzen Saume des retinalen Pigmentes eingefasst; nach innen und unten fehlt dieser Saum. Der Pupillarrand ist unregelmässig, zeigt kleine Einkerbungen und hat sich im Ganzen zurückgezogen, so dass die Pupille nach innen unten erweitert ist.

— Auch der Ciliarmuskel kann durch eine Contusion gelähmt werden, was sich durch die Herabsetzung der Accommodationsbreite (Hinausrücken des Nahepunktes) verräth.

3. Die Iriseinsenkung (Ammon) besteht darin, dass sich die Iris derart nach rückwärts umschlägt, dass sie auf die Oberfläche des Ciliarkörpers zu liegen kommt (Fig. 120). Totale Iriseinsenkung ist sehr selten, häufiger beobachtet man theilweise Umstülpung der Iris. An der Stelle der Umstülpung ist die Iris nicht zu sehen und scheint zu fehlen, gerade als ob eine Iridektomie gemacht worden wäre.

Die Verletzungen der Iris sind in der Regel von Bluterguss in die vordere Kammer begleitet. Das Blut, welches aus den zerrissenen Irisgefässen stammt, sinkt rasch zu Boden — Hyphaema — und verschwindet zumeist binnen wenigen Tagen durch Resorption. Dann erst kann man den Schaden, welchen die Iris durch die Verletzung

Digitized by Illinois College of Optometry

erlitten hat, vollständig übersehen und findet z. B. eine Iridodialyse oder radiäre Einrisse. Oft aber ist es auch dann nicht möglich, eine Continuitätstrennung in der Iris zu entdecken, so dass die Quelle der Blutung unbekannt bleibt. In manchen dieser Fälle dürfte das Blut aus dem eingerissenen Schlemm'schen Canal stammen (Czermak).

Behandlung. Wenn die Reizerscheinungen nach der Verletzung besonders stark sind, so lasse man durch einige Tage Eisumschläge appliciren; anderenfalls genügt es, das verletzte Auge unter Verband zu halten und für ruhiges Verhalten, eventuell durch Bettlage, zu sorgen. Ist eine Iridodialyse nachweisbar, so träufle man Atropin ein, damit nicht der sich contrahirende Sphincter die Iris weiter von ihrer Ansatzstelle abziehe; bei radiären Einrissen ist dagegen Atropin contra-

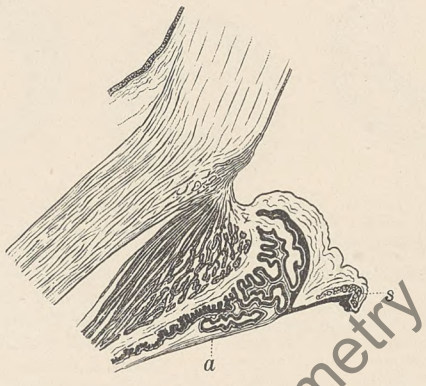

Fig. 120.

Iriseinsenkung. Vergr. 11/1. — Vor 14 Tagen war beim Holzspalten ein Stück Holz gegen das Auge geflogen. Dieses zeigte eine nahe dem Limbus verlaufende Berstung der Sclera. Die Iris hatte sich nach rückwärts umgeschlagen und auf die Oberfläche des Ciliarkörpers gelegt. Sie wird in dieser Lage durch eine feine Exsudatmembran *a* festgehalten; diese setzt sich an einen Zipfel der Iris an, welcher dadurch entsteht, dass der Pupillartheil der Iris gegen den Ciliartheil in einem spitzen Winkel abgebogen ist. Nahe dem freien Rande aber biegt der Pupillartheil auch wieder nach hinten um, welche Umbiegung auch der im Querschnitte sichtbare Sphincter pupillae *s* mitmacht.

indicirt, weil es die Risse stärker zum Klaffen bringen könnte. Zur Aufsaugung grösserer Blutergüsse kann eine Schwitzcur eingeleitet werden. Iritis ist nach Verletzungen der Iris, welche nicht mit Perforation der Augenhüllen verbunden sind, in der Regel nicht zu befürchten. Bezüglich der Behandlung perforirender Verletzungen siehe Seite 268.

Iridodialyse entsteht zuweilen bei Operationen an der Iris auf unabsichtliche Weise. Wenn das zu operirende Auge in dem Augenblicke, wo der Operateur die Iris mit der Pincette gefasst hat, eine heftige Bewegung macht, so kann dadurch die Iris in verschiedener Ausdehnung von ihrer Insertion abgetrennt, ja selbst zum Theile aus dem Auge herausgerissen werden. Eine starke Blutung in die vordere

Digitized by Illinois College of Optometry

Kammer ist stets die Folge dieses unglücklichen Zufalles. Bei Iridektomie wegen Occlusio pupillae kann Iridodialyse auch in folgender Weise entstehen: Der Operateur fasst die Iris und sucht sie aus der Wunde hervorzuziehen, wobei sie sich zuerst von der Pupillarmembran ablösen soll. Wenn aber der Zusammenhang zwischen dieser und der Iris sehr fest ist, so trennen sich die beiden nicht, sondern es folgt die Membran und auch die Iris der entgegengesetzten Seite dem Zuge, wobei Iridodialyse an der der Iridektomie gegenüberliegenden Seite entsteht. Man soll daher in solchen Fällen die Iris stets zuerst durch seitliche Bewegungen der Pincette von der Pupillarmembran loslösen, bevor man sie aus der Wunde hervorzieht.

Auf nicht traumatischem Wege entsteht Iridodialyse, wenn Neugebilde des Ciliarkörpers in die vordere Kammer wuchern, wobei sie die Iris von ihrer Insertion allmälig abdrängen (Fig. 123).

Behufs Erklärung der beschriebenen traumatischen Veränderungen der Iris sind zwei Momente in Betracht zu ziehen. Das erste beruht in der Abplattung, welche die Hornhaut durch die Contusion erfährt; es wird dadurch deren Circumferenz grösser und dem entsprechend auch der Insertionskreis der Iris. Wenn diese Vergrösserung plötzlich geschieht, kann die Iris sich derselben nicht anpassen und reisst stellenweise von ihrer Insertion ab, so dass Iridodialyse entsteht (Arlt). Das zweite Moment liegt darin, dass der Stoss, welcher die Hornhaut trifft und abplattet, auch das Kammerwasser nach rückwärts drängt. Dasselbe sucht nach hinten auszuweichen und drängt gegen die hintere Wand der vorderen Kammer an. Diese wird im Bereiche der Pupille durch die Linse und im Uebrigen durch die Iris gebildet. Die letztere findet, wenn sie nach rückwärts gedrängt wird, an der Linse eine Stütze, mit Ausnahme ihres Randtheiles, welcher peripher vom Linsenrande liegt. Hier ist die hintere Kammer am tiefsten und nach rückwärts nur durch die schwache Zonula Zinnii begrenzt. Die Peripherie der Iris bildet daher die nachgiebigste Stelle in der hinteren Wand der Vorderkammer, welche vor dem Andrängen des ausweichenden Kammerwassers zuerst zurückweicht. Die Iris wird also an ihrer Peripherie durch das Kammerwasser sackartig nach rückwärts ausgebaucht bis zur Zonula Zinnii, oder mit Zerreissung derselben selbst bis in den Glaskörperraum hinein (Fig. 121 *u*). Die unmittelbaren Folgen dieser Ortsveränderung der Iris sind dreifach: starke Anspannung der Irisfasern in radiärer Richtung, Erweiterung der Pupille und endlich eventuelle Zerreissung der Zonula. Das erste Moment kann Iridodialyse zur Folge haben. Die plötzliche Erweiterung der Pupille kann radiäre Einrisse des Sphincter und dadurch Lähmung desselben verursachen. Die Zerreissung der Zonula bedingt Schlottern, Subluxation oder Luxation der Linse. Erreicht die Zurückdrängung der Iris und damit die Zurückziehung des Pupillarrandes einen solchen Grad, dass dieser über den Linsenäquator nach rückwärts schlüpft, so gelangt die durch die zerrissene Zonula nicht mehr festgehaltene Linse in die

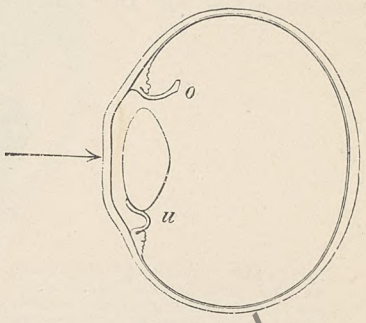

Fig. 121.
Iriseinsenkung. Schematisch. — Durch die Kraft, welche auf die Mitte der Cornea wirkt, wird diese abgeplattet und dadurch das Kammerwasser nach rückwärts gedrängt. In Folge dessen sieht man in der unteren Hälfte die Iris *u* sackartig nach hinten ausgebaucht, an der oberen Seite *o* aber ganz nach rückwärts umgeschlagen.

Digitized by Illinois College of Optometry

vordere Kammer, wo sie dann durch die Iris, welche sich hinter ihr wieder zusammenzieht, gefangen gehalten wird — Luxation der Linse in die vordere Kammer. Endlich kann die sackartige Einstülpung der Irisperipherie so weit gehen, dass die Iris an einer Stelle ganz nach rückwärts umgeschlagen wird (Fig. 121 *o*) und Iriseinsenkung entsteht (Förster).

III. Geschwülste der Iris und des Ciliarkörpers.

§ 74. 1. Cysten der Iris. In der Iris kommen seröse, von klarem Inhalte erfüllte Cysten vor, welche sich innerhalb des Irisstromas entwickeln, so dass ihre Wände von rareficirtem Irisgewebe gebildet werden (Fig. 122). Sie entstehen in der Regel nach perforirenden Verletzungen des Bulbus und wachsen ganz allmälig heran, bis sie die hintere Wand der Hornhaut erreicht haben und die vordere Kammer

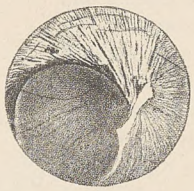

Fig. 122.

Iriscyste. — Die Cyste nimmt den unteren inneren Theil der vorderen Kammer ein. Sie ist rund, grau durchscheinend und lässt an ihrer Oberfläche zarte radiäre Fasern erkennen, welche den vordersten Irisschichten angehören. Ihr oberer äusserer Rand überlagert die etwas verzogene Pupille, welche als dunkle ovale Stelle, entsprechend der Mitte der Hornhaut gelegen, durch die Cyste hindurchschimmert. Nach aussen grenzt an die Cyste eine vertical ziehende, weisse, lineare Narbe der Hornhaut an, die von einer vor 30 Jahren durch einen Hufschlag stattgehabten perforirenden Verletzung herrührt. Zur Narbe zieht die Iris von allen Seiten hin und in Folge der dadurch gegebenen Zerrung zeigt der nach oben gehende Theil der Iris eine theilweise Dehiscenz der Fasern.

bis zur Hälfte oder darüber anfüllen. Dann kommt Drucksteigerung hinzu, in Folge deren das Auge gänzlich erblindet. Um dem vorzubeugen, muss die Cyste rechtzeitig operativ entfernt werden. Dies geschieht durch einen Schnitt am Hornhautrande, welcher an der der Cyste entsprechenden Stelle angelegt wird; durch den Schnitt geht man mit einer Pincette ein, zieht die Cyste sammt der angrenzenden Iris heraus und excidirt sie. Oft gelingt die vollständige Entfernung nicht, in welchem Falle ein Recidiv der Cyste zu erwarten ist, das eine neuerliche Operation erheischt.

2. Tuberculose der Iris. Dieselbe wird bei Kindern und jugendlichen Individuen beobachtet. Sie kommt als disseminirte (miliare) Tuberculose und als conglobirter (solitärer) Tuberkel vor, d. h. entweder in Form kleiner Knötchen oder als grössere, einem Neugebilde gleichende Geschwulst. In den leichteren Fällen kann Heilung eintreten, während in den schweren Fällen das Auge gewöhnlich verloren

Digitized by Illinois College of Optometry

ist. Die Therapie besteht — nebst der Bekämpfung der localen iritischen Symptome — vor Allem in der diätetischen Behandlung der Tuberculose im Allgemeinen. Wenn aber die Erkrankung trotzdem fortschreitet und die Erblindung des Auges bevorsteht, so ist es angezeigt, dasselbe durch Enucleation zu entfernen, damit es nicht zur Quelle weiterer Ausbreitung der Tuberculose werde.

3. Sarkome. Die Sarkome der Iris sind meist pigmentirte, braune Geschwülste, welche anfangs sehr langsam, später schneller

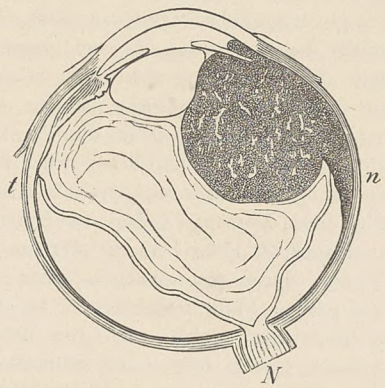

Fig. 123.

Melanosarkom des Ciliarkörpers. Horizontalschnitt durch den linken Bulbus einer 38jährigen Frau. Vergr. 2/1. — Die Geschwulst geht von der nasalen Seite *n* des Ciliarkörpers und des vordersten Theiles der Aderhaut aus und ragt halbkugelig in das Augeninnere vor. Die hellen Flecken und Streifen in der Geschwulst entsprechen den Durchschnitten der zahlreichen, weiten und dünnwandigen Blutgefässe. Am vorderen Rande schiebt sich das Neugebilde, welches die Wurzel der Iris durchbrochen hat, in die vordere Kammer vor, wo sie am lebenden Auge als bräunliche Masse sichtbar war, die den Kammerwinkel erfüllte. Die Iris wird durch die Geschwulst von ihrer Insertion abgedrängt (Iridodialyse). Hinter der Iris wölbt sich das Sarkom bis nahe zur Augenaxe vor, indem die nasale Hälfte der Linse durch Usur verschwunden ist und der andrängenden Geschwulst Platz gemacht hat. Die Linse hat dabei nur eine unbedeutende Verschiebung nach der temporalen Seite *t* erfahren, so dass hier der Linsenrand an die Firsten der Ciliarfortsätze anstösst und dieselben etwas abplattet. Die Linse ist durchsichtig, die Linsenkapsel unverletzt. Die Netzhaut ist mit der Oberfläche der Neubildung verwachsen, an den anderen Stellen aber abgehoben. Doch bestand im lebenden Auge keine Abhebung, welche erst durch die Schrumpfung des Glaskörpers in der Härtungsflüssigkeit herbeigeführt wurde. Das Auge hatte vor der Enucleation normale Spannung und eine Sehschärfe von $^1/_{10}$.

wachsen, bis sie die vordere Kammer erfüllen und endlich, die Bulbushüllen durchbrechend, nach aussen wuchern. Die Sarkome des Ciliarkörpers bleiben durch lange Zeit unbemerkt, da sie durch die Iris verdeckt sind. Erst bei einer gewissen Grösse sieht man sie als einen braunen Buckel hinter der Iris oder man erkennt sie dadurch, dass sie in die vordere Kammer hervorwachsen (Fig. 123). Dies geschieht vom Kammerwinkel aus, indem sie die Iris von ihrer Insertion abdrängen (Iridodialyse). In Bezug auf den weiteren Verlauf gleichen die Sarkome der Iris und des Ciliarkörpers denjenigen, welche von der Aderhaut aus-

Digitized by Illinois College of Optometry

gehen, wo das Genauere darüber nachzusehen ist (§ 79). — Die einzige Therapie dieser Geschwülste ist die radicale Entfernung derselben, welche möglichst früh vorgenommen werden soll. Sehr kleine Sarkome der Iris können durch Iridektomie entfernt werden, indem man denjenigen Theil der Iris, welcher den Geschwulstknoten trägt, ausschneidet. Grössere Sarkome der Iris, sowie Sarkome des Ciliarkörpers erfordern die ungesäumte Enucleation des Auges.

Die serösen Cysten der Iris sind eine seltene Erkrankung. Sie erscheinen als grauliche, durchscheinende Blasen, deren vordere Wand gewöhnlich noch einzelne Fasern des rareficirten Irisgewebes erkennen lässt. Wenn sie die hintere Wand der Hornhaut erreicht haben, platten sie sich gegen dieselbe ab, während die Hornhaut an der Stelle der Anlagerung sich trübt, sowie sie dies immer bei Contact mit fremdartigem Gewebe thut. Indessen hat die Cyste auch schon den Pupillarrand der Iris erreicht und denselben in die Pupille hinein vorgedrängt, so dass diese nierenförmig, später selbst spaltförmig wird. Andererseits dehnt sich die Cyste nach hinten aus und führt dadurch zur Schiefstellung, später auch zu Trübung der Linse. Alle diese Momente geben zu Sehstörungen Veranlassung, welche vom Patienten allerdings oft nicht bemerkt werden, da sich die Cysten in verletzten Augen entwickeln, deren Sehvermögen schon durch die Verletzung gelitten hat. — Man hat einige Fälle angeborener, seröser Cysten beobachtet, ferner einige Fälle von Perlcysten, welche sich von den serösen durch ihren Inhalt unterscheiden, welcher breiig, talg- oder grützeähnlich ist; in seltenen Fällen wurden auch Haare darin gefunden. — Die mikroskopische Untersuchung der Cysten hat ergeben, dass die Wandungen der Cyste von Irisgewebe gebildet werden, während die innere Oberfläche derselben von Epithel ausgekleidet ist. Dieses sondert den serösen Inhalt der Cyste ab; bei der Perlcyste wird der grützeartige Inhalt durch die Epithelzellen selbst gebildet, welche sich beständig von der inneren Oberfläche abstossen und fettig zerfallen.

Wie entstehen die Cysten? Es gibt in der Iris normalerweise weder Drüsen noch überhaupt Epithel, so dass man nicht an die gewöhnlichen Retentionscysten denken kann. Das Epithel muss von aussen her in die Iris gebracht worden sein. Auf welche Weise dies möglich ist, wird uns klar, wenn wir uns erinnern, dass die Iriscysten in der Regel nach perforirenden Verletzungen entstehen. Durch den verletzenden Körper wird etwas Epithel von aussen, d. i. von den Lidrändern, von der Bindehaut oder der Hornhaut, oder vielleicht eine Cilie mit ihrem Follikel losgerissen und mit in's Auge geführt. Dort wird es in der vorderen Kammer oder vielleicht im Gewebe der Iris selbst deponirt. Das hier implantirte Epithel findet günstige Verhältnisse für seine Ernährung und wächst weiter; später entsteht innerhalb desselben ein Hohlraum durch Ansammlung von Flüssigkeit, welche die Epithelzellen auseinander drängt und zur Auskleidung des jungen Cystenraumes macht (Buhl, Rothmund). Zur Stütze dieser Erklärung hat man auf experimentellem Wege Implantationen von Stückchen lebenden Gewebes in die Augenkammer gemacht (Doremaal, Goldzieher). Das eingebrachte Gewebe vascularisirte sich von den Gefässen der Iris aus und wuchs bis zu einer gewissen Grösse heran, worauf es sich wieder zurückbildete. Nach Stölting gelangt das Epithel während der Vernarbung durch allmäliges Hineinwachsen von der Oberfläche in die Tiefe.

Digitized by Illinois College of Optometry

Zuerst dringt es von der Oberfläche der Hornhaut in die Hornhautwunde ein, deren Wände es auskleidet (Epitheleinsenkung Fig. 68); von hier aus wächst es hinüber auf die Iris, wenn diese mit der Hornhautwunde in Verbindung steht, und entwickelt sich hier zur Cyste. Auf diese Weise suchte man besonders jene Iriscysten zu erklären, welche nach Operation einer Katarakt sich entwickelt hatten (Guaita). — Nebst den mit Epithel ausgekleideten echten Cysten kommen auch cystische Hohlräume anderer Art im Bereiche der Iris vor, welche auf verschiedene Weise entstehen können. Wecker zeigte, dass durch hintere Synechien ein Theil der hinteren Kammer sich absacken und später durch Ansammlung von Flüssigkeit zu einem Cystenraum sich erweitern kann. Nach Alt können auch vordere Synechien zu solchen Absackungen führen. Eversbusch meint, es entstünde zuerst in Folge von Verletzung eine Ablösung der innersten Lamellen des Ligamentum pectinatum, z. B. durch darunter ergossenes Blut. Diese Ablösung schreite in centripetaler Richtung fort, so dass sie das Gewebe der Iris allmälig bis zum Pupillarrande hin in zwei Blätter — die Wände der Cyste — auseinander drängt. Bezüglich der seltenen Fälle spontaner, d. i. nicht traumatischer Iriscysten vermuthet Schmidt-Rimpler, dass sie durch Verschluss der Oeffnung einer Krypte mit nachträglicher Flüssigkeitsansammlung in dem Hohlraume derselben entstehen. — Mit den Iriscysten nicht zu verwechseln sind Cysticercusblasen, welche in sehr seltenen Fällen in der vorderen Kammer beobachtet wurden. Sie liegen entweder frei in derselben oder sind an der vorderen Fläche der Iris fixirt.

Die Tuberculose der Iris ist eine gut gekannte Krankheit, da sie auf experimentellem Wege hervorgerufen werden kann. Cohnheim hat gezeigt, dass nach Einführung tuberculöser Massen in die vordere Kammer tuberculöse Iritis entsteht. Die tuberculösen Massen (Stückchen excidirter tuberculöser Lymphdrüsen, ausgekratzte Granulationen aus tuberculösen Gelenken u. dgl.) müssen aseptisch, d. h. frei von Eiterungserregern sein, da sonst auf ihre Einimpfung in die vordere Kammer heftige Iridocyclitis oder selbst Panophthalmitis entsteht, durch welche das Auge zu Grunde geht. Mit mehr Sicherheit kann man daher Reinculturen von Tuberkelbacillen zur Impfung verwenden. — Die in die Kammer eingebrachten tuberculösen Gewebsstückchen erregen daselbst eine geringe Reizung, welche nach wenigen Tagen wieder verschwindet. Da auch die Gewebsstückchen selbst rasch resorbirt werden, sieht das Auge bald wieder vollkommen normal aus, als ob die Impfung erfolglos geblieben wäre. Erst 20—30 Tage später beginnt das Auge von Neuem sich zu röthen und es treten die Erscheinungen der Iritis auf; gleichzeitig bemerkt man in der Iris kleine graue Knötchen. Dieselben vermehren sich, confluiren, füllen später die vordere Kammer aus und brechen schliesslich nach aussen durch. In der Regel geht das Versuchsthier später dadurch zu Grunde, dass durch Infection vom Auge aus allgemeine Tuberculose entsteht. — Die tuberculöse Iritis wird als Mittel benützt, um die tuberculöse Natur von excidirten Gewebsstückchen nachzuweisen, indem man dieselben in die vordere Augenkammer von Kaninchen einbringt und sieht, ob sich nach der gewöhnlichen Frist Tuberkelknötchen in der Iris entwickeln.

Die experimentell erzeugte Iristuberculose der Thiere ist eine primäre Tuberculose, die Iristuberculose des Menschen dagegen secundär, d. h. ausgegangen von einem anderen im Körper befindlichen tuberculösen Herde. Thatsächlich findet man in den meisten Fällen von Iristuberculose noch Zeichen von tuberculöser Erkrankung anderer Organe (Lungen, Lymphdrüsen, Knochen u. s. w.). In manchen Fällen scheinen

Digitized by Illinois College of Optometry

die Patienten allerdings bis auf ihre Augenkrankheit vollständig gesund, allein auch in diesen Fällen muss ein — klinisch nicht nachweisbarer — primärer tuberculöser Herd angenommen werden (z. B. verkäste Bronchialdrüsen). Die Iris kann ja wegen ihrer geschützten Lage nicht von aussen her mit Tuberkelbacillen inficirt werden, wie z. B. die Bindehaut, an welcher primäre Tuberculose nicht so selten vorkommt. Directe tuberculöse Infection der Iris wäre nur denkbar in Folge von perforirenden Verletzungen, was ich thatsächlich in einem Falle beobachtet habe.

Die disseminirte Tuberculose der Iris tritt beim Menschen in der Form einer Iritis auf, welche als charakteristisches Merkmal eben die kleinen, grauen, durchscheinenden Knötchen zeigt. Dieselben sind in langsamem Wechsel begriffen, indem die einen verschwinden, während andere neu entstehen. Es kann schliesslich Heilung eintreten; nicht selten kommt es jedoch in Folge plastischer Iridocyclitis zur Atrophia bulbi. Die Krankheit tritt oft doppelseitig auf. Entfernung einzelner Knoten durch Excision des sie tragenden Irisstückes vermittelst Iridektomie ist gewöhnlich nutzlos, da an anderen Stellen der Iris neue Knötchen nachkommen.

Der solitäre Tuberkel ist bisher nur einseitig beobachtet worden. Er entwickelt sich entweder gleichzeitig mit miliaren Knötchen oder häufiger ohne diese und ohne die Erscheinungen der Iritis, so dass er einem Neugebilde gleicht. Er wurde auch zuerst als solches von v. Graefe unter dem Namen Granulom beschrieben, weil Virchow, der die Geschwulst anatomisch untersucht hatte, dieselbe als Granulationsgewebe bezeichnete. Der weitere Verlauf scheint zunächst die Diagnose eines Neugebildes zu bestätigen, indem die Geschwulst immer mehr wächst und endlich, die Hornhaut nahe ihrem Rande durchbrechend, nach aussen hervorwuchert. Anstatt dass nun aber ein grosser Tumor daraus entstünde, der unbegrenzt weiter wächst, zerfällt die Geschwulst, so dass schliesslich vom Augapfel nur ein atrophischer Stumpf zurückbleibt. Haab hat zuerst den Beweis erbracht, dass diese früher als Granulome bezeichneten Geschwülste Tuberkel sind. Für die Therapie wäre übrigens dieser diagnostische Irrthum von wenig Bedeutung, da sowohl im Falle eines Neugebildes, als in dem eines Granuloms die Enucleation angezeigt ist. Das Auge, welches der Träger des Granuloms ist, ist ja doch für das Sehen verloren und kann zur Quelle einer allgemeinen tuberculösen Infection werden. — Auch im Ciliarkörper sind solitäre Tuberkelgeschwülste beobachtet worden.

Es gibt Fälle, wo durch Knötchenbildung in der Iris das Bild der disseminirten Tuberculose vorgetäuscht wird, während eine andere Erkrankung zu Grunde liegt. So in den seltenen Fällen von Iritis mit Knötchenbildung bei Leukämie und Pseudoleukämie. — Als Ophthalmia nodosa hat man jene tuberkelähnliche Erkrankung bezeichnet, welche durch Hineingerathen von Raupenhaaren in den Bindehautsack hervorgerufen wird. Nach einigen Wochen bis Monaten entstehen unter heftigen Reizerscheinungen Knötchen sowohl in der Iris als auch oft in der Bindehaut und Hornhaut; die Untersuchung der excidirten Knötchen zeigt, dass dieselben Raupenhaare enthalten (Pagenstecher u. A.).

Man hat mit dem Namen Granulom der Iris auch granulirende Irisvorfälle belegt, wenn sich dieselben zu kleinen pilzförmigen Geschwülsten entwickelten. Es ist besser, diese Bezeichnung nicht zu gebrauchen. Sie gibt Anlass einerseits zur Verwechslung mit den als Granulom benannten Tuberkeln, andererseits zur unrichtigen Annahme, als ob es sich da um Neugebilde handle.

In der Iris kommen gutartige Geschwülste vor, welche als Melanome bezeichnet werden. Sie finden sich unter zweierlei Formen. Die erste besteht darin,

Digitized by Illinois College of Optometry

dass eine schwärzliche Geschwulst aus dem Stroma der Iris in die vordere Kammer hervorwächst. Diese Art von Melanom ist aus der Wucherung der pigmentirten Stromazellen der Iris hervorgegangen. Die zweite Art von Melanom hat ihren Sitz am Pupillarrande der Iris. Sie entwickelt sich aus den Zellen der retinalen Pigmentlage, dort, wo dieselbe am Rande der Pupille sich auf die vordere Fläche der Iris hinüberschlägt. Hier entstehen kleine, in die Pupille hineinragende schwarzbraune Knötchen. (Derartige Pigmentauswüchse kommen normaler Weise und in starker Entwicklung der Iris des Pferdes als sogenannte Traubenkörner zu.) In Folge des Spieles der Pupille lösen sich die Knötchen zuweilen vom Pupillarrande ab und liegen dann frei in der vorderen Kammer. — Den beiden Arten von Melanom ist gemeinschaftlich, dass sie gutartige Geschwülste sind, welche nur eine bescheidene Grösse erreichen. Indessen sind Fälle bekannt, wo sich aus Melanomen der ersten Art später pigmentirte Sarkome entwickelten.

Die Differentialdiagnose der Irisgeschwülste bereitet zuweilen Schwierigkeiten. Ein nicht pigmentirter Geschwulstknoten in der Iris kann sein: eine syphilitische Geschwulst (Papel oder Gumma), ein solitärer Tuberkel, ein ungefärbtes Sarkom oder eine Granulationsgeschwulst um einen in der Iris steckenden Fremdkörper. Die unterscheidenden Merkmale sind:

1. Die Granulationsgeschwülste enthalten die meisten Gefässe und sind daher gewöhnlich röthlich. Der Gefässreichthum der Sarkome ist verschieden, häufig aber auch recht gross, die syphilitischen Geschwülste sind weniger und die Tuberkelknoten fast gar nicht von Gefässen durchzogen. Bei letzteren findet man zuweilen kleine graue Tuberkelknötchen von charakteristischem Aussehen in der Nachbarschaft der grossen Geschwulst.

2. Die Papeln der Iris sitzen nur am Pupillar- oder Ciliarrande derselben, niemals an einer anderen Stelle, während andere Geschwülste von irgend einem Punkte der Irisoberfläche ihren Ursprung nehmen können.

3. Bei syphilitischen und tuberculösen Geschwülsten tritt früher Iritis auf, als bei Sarkomen.

4. Der Tuberkel wird in der Regel nur bei Individuen unter 20 Jahren gefunden, während die beiden anderen Arten von Geschwülsten gewöhnlich jenseits dieses Alters vorkommen.

5. Besondere Wichtigkeit muss der Untersuchung des Patienten im Allgemeinen beigelegt werden. Dieselbe hat festzustellen, ob ein Anhaltspunkt für die Gegenwart eines Fremdkörpers in der Iris besteht, ob sich Symptome von Syphilis oder Tuberculose in anderen Organen finden. In zweifelhaften Fällen ist es gerechtfertigt, eine energische Mercurbehandlung einzuleiten, aus deren Folgen dann ein Schluss auf die Natur der Geschwulst gezogen werden kann.

Von den gefärbten Geschwülsten sind pigmentirte Sarkome und Melanome (der ersten Form) einander ausserordentlich ähnlich. Sie können mit Sicherheit nur dadurch unterschieden werden, dass man, sei es durch die Anamnese, sei es durch Beobachtung, feststellt, ob ein Wachsthum stattfindet oder nicht.

Als sehr seltene Geschwülste seien genannt: Gefässgeschwülste (Mooren, Schirmer), Myome (Lagrange) und Myosarkome (Wecker und Iwanoff, Dreschfeld, Deutschmann), welche vom Ciliarmuskel ausgehen, adenom- und carcinomähnliche epitheliale Geschwülste, ausgehend von den cylindrischen Zellen der Pars ciliaris retinae (Badal, Lagrange, Lawford u. A.), endlich Lepraknoten (Buhl und Hansen).

Digitized by Illinois College of Optometry

IV. Motilitätsstörungen der Iris.

§ 75. Die Motilitätsstörungen der Iris geben sich durch verminderte Reaction derselben, hauptsächlich aber durch die Veränderung der Pupillenweite kund. Diese fällt besonders auf, wenn die Erkrankung nur ein Auge betrifft, so dass Pupillendifferenz — Anisokorie*) — die Folge ist. Dieselbe ist stets als ein pathologischer Zustand zu betrachten, da im normalen Zustande beide Pupillen unter allen Umständen gleich gross sind. — Die pathologischen Veränderungen der Pupillenweite theilen sich in Erweiterung (Mydriasis) und Verengerung (Miosis) der Pupille. Jeder dieser Zustände kann durch Krampf (activ oder spastisch) oder durch Lähmung (passiv oder paralytisch) zu Stande kommen. Die spastische Mydriasis wird durch active Verkürzung der pupillenerweiternden Fasern bewirkt, die paralytische Mydriasis dagegen durch Lähmung des Sphincter. Das Umgekehrte gilt für die Miosis. Die spastische Miosis ist auf Contraction des Sphincter, die paralytische auf Lähmung der pupillenerweiternden Fasern zu beziehen.

a) Mydriasis.

Die spastische Mydriasis begleitet cerebrale Reizzustände verschiedenster Art.

Die paralytische Mydriasis ist weitaus häufiger. Sie ist bedingt durch Lähmung der Fasern des Oculomotorius, dessen Zweige die Binnenmuskeln des Auges, d. i. den Sphincter pupillae und den Ciliarmuskel innerviren. Diese beiden Muskeln findet man daher gewöhnlich gleichzeitig gelähmt (Ophthalmoplegia interna). Die Oculomotoriuslähmung kann eine ausgebreitete sein, d. h. mehrere oder alle Zweige des Nerven betreffen oder sie ist auf die Pupille (allein oder zusammen mit dem Accommodationsmuskel) beschränkt. Solche isolirte Lähmungen kommen vor: 1. Bei Erkrankungen des Centralnervensystems, am häufigsten bei Tabes und progressiver Paralyse. Hauptsächlich wegen des Zusammenhanges dieser Krankheiten mit Syphilis ist es seit Langem feststehend, dass 2. die Syphilis eine der häufigsten Ursachen isolirter Mydriasis ist. 3. Durch Gifte. Zu diesen gehören vor Allem die als Mydriatica bekannten Alkaloide. Auch bei Vergiftungen durch Fäulnissgifte (faules Fleisch, Fische, Würste u. s. w.) kommt Lähmung der Pupille und der Accommodation vor. 4. Nach Diphtherie (vergl. § 150).

*) Von ἀ-, ἴσος gleich, und κόρη, Pupille.

Digitized by Illinois College of Optometry

Durch eine ganz locale Läsion des Sphincter und des Accommodationsmuskels erklären sich die Pupillen- und Accommodationslähmungen nach Contusionen und bei Drucksteigerung. Im ersten Falle handelt es sich nebst der Erschütterung um kleine Zerreissungen und Blutaustritte in die Muskeln. Im zweiten Falle entsteht die Lähmung durch den auf den Nerven lastenden Druck, wozu später Atrophie der Muskelfasern selbst kommt.

Die Erweiterung der Pupille bei vollständiger Erblindung (Amaurose) ist nicht als Motilitätsstörung der Iris anzusehen, sondern nur als physiologisches Ausfallen des Lichtreflexes der Pupille in Folge mangelnder Lichtempfindung.

b) Miosis.

Spastische Miosis wird bei beginnender Meningitis beobachtet. Die höchsten Grade von spastischer Miosis werden durch die pupillenverengernden Alkaloide (Miotica) erzeugt; in geringerem Grade bewirken auch andere Gifte, wie: Opium, Chloral, Nikotin, Pupillenverengerung.

Die paralytische Miosis ist eines der wichtigsten Symptome der Lähmung des Halssympathicus. Sie findet sich ferner sehr häufig bei Spinalleiden, namentlich bei der Tabes dorsalis, sowie als spinales Symptom bei der progressiven Paralyse. Die spinale Miosis zeichnet sich sehr oft dadurch aus, dass die Pupille aufgehört hat, auf Licht zu reagiren, während sie gleichzeitig mit der Accommodation und Convergenz sich noch contrahirt. (Phänomen von Argyll Robertson, siehe Seite 318.)

Die Vergrösserung oder Verkleinerung der Pupille bedingt an und für sich, wenn sie nicht mit Accommodationslähmung verbunden ist, keine erhebliche Sehstörung. Sie wird daher nur selten als solche Gegenstand der Behandlung; ihre hauptsächliche Bedeutung liegt darin, dass sie oft ein wichtiges Symptom einer tieferen und ausgebreiteten Erkrankung ist. Diese letztere ist daher in der Regel allein das Object der Therapie. Symptomatisch kann man die paralytische Mydriasis mit Mioticis und mit Elektricität behandeln.

Die Lähmung des Sympathicus ist durch einen Symptomencomplex gekennzeichnet, welchen Horner zuerst vollständig beschrieben hat: die Pupille ist verengert durch Lähmung der pupillenerweiternden Fasern, was sich besonders dadurch verräth, dass sich die Pupille bei Beschattung des Auges weniger erweitert. Die Differenz in der Pupillenweite beider Augen ist daher bei schwacher Be-

Digitized by Illinois College of Optometry

leuchtung viel auffallender als im hellen Lichte (Fig. 124) Die Lidspalte ist kleiner in Folge Herabsinkens des oberen Lides. Diese mässige Ptosis ist bedingt durch die Lähmung der von Müller beschriebenen glatten Muskelfasern im oberen Lide (Musculus tarsalis superior), welche vom Sympathicus versorgt werden. Der Bulbus selbst scheint manchmal etwas in die Orbita zurückgesunken und weniger gespannt. Ein wichtiges Symptom ist die Verschiedenheit der Gefässfüllung in den beiden Gesichtshälften. Bei einer frischen Lähmung ist das Gesicht auf der gelähmten Seite röther und wärmer; später ist das Umgekehrte der Fall, die gelähmte Seite ist blässer, kühler und schwitzt nicht mehr (bei Männern leicht am Futter der Hutes zu constatiren, welches auf der einen Seite verschwitzt ist, auf der anderen nicht). — Die Ursachen der Sympathicuslähmung sind meist gröbere Läsionen desselben am Halse, und zwar am häufigsten Druck von Geschwülsten, wie Kropf oder vergrösserte Lymphdrüsen. Seltener ist die Ursache

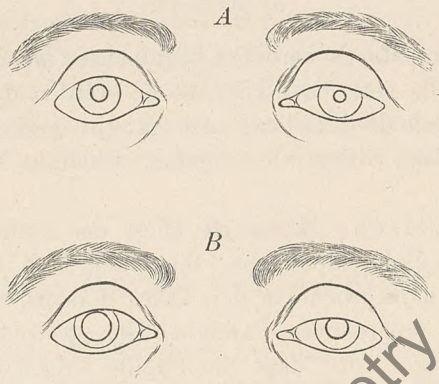

Fig. 124.

Linksseitige Sympathicuslähmung. — *A* Augen gegen das Licht gewendet, *B* vom Lichte abgewendet. In beiden Fällen ist die linke Pupille enger als die rechte, doch ist der Unterschied im zweiten Falle auffallender, wo die rechte Pupille in Folge der Dunkelheit stark erweitert ist. Links steht das obere Lid etwas tiefer (Ptosis), aber auch das untere Lid etwas höher als rechts. Letzteres ist theils durch die Lähmung des Musculus tarsalis inferior, theils durch den Enophthalmus (welcher in diesem Falle allerdings nur einen Millimeter betrug) bedingt.

durch Verletzungen (u. A. auch Schlüsselbeinbruch) oder Operationen (Exstirpation von Geschwülsten) gegeben. Von centralen Erkrankungen sind Läsionen des Rückenmarkes, wie Tabes oder Verletzung des obersten Halsmarkes als Ursache von Sympathicuslähmung beobachtet worden. In vielen Fällen gelingt es nicht, eine Ursache aufzufinden. Die Lähmung verursacht ausser der übrigens unbedeutenden Entstellung durch die leichte Ptosis keine Beschwerden und wird nicht selten erst durch den Arzt zufällig entdeckt. Sie ist gewöhnlich unheilbar.

Als Hippus bezeichnet man einen pathologischen Zustand, der in andauerndem raschen Wechsel der Pupillenweite besteht. Da schon unter physiologischen Verhältnissen die Pupille nie ganz ruhig bleibt, so ist die Grenze zwischen physiologischer und pathologischer Unruhe der Pupille schwer zu ziehen, und Viele behaupten, dass ein echter Hippus nicht existire. — Die Motilitätsstörungen des Ciliarkörpers siehe bei den Anomalien der Accommodation (§ 150).

Digitized by Illinois College of Optometry

V. Angeborene Anomalien der Iris.

§ 76. 1. Membrana pupillaris perseverans. Dieselbe besteht in einem grauen oder braunen Gewebe, welches im Bereiche der Pupille auf der vorderen Linsenkapsel liegt und gewöhnlich durch braune Fäden mit der Iris in Verbindung steht. Sehr häufig sind jedoch nur einzelne braune Punkte auf der Linsenkapsel vorhanden oder nur einzelne von jenen Fäden, welche von einer Stelle des Pupillarrandes zur gegenüberliegenden ziehen und so die Pupille überbrücken, oder welche von der Iris zur Linsenkapsel sich begeben. Dieselben haben grosse Aehnlichkeit mit den nach Iritis zurückbleibenden Synechien, entspringen jedoch nicht wie diese vom Pupillarrande selbst, sondern

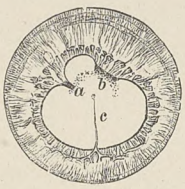

Fig. 125.

Rest der Pupillarmembran. Vergr. 2/1. — Derselbe erhebt sich als feiner Faden *c* aus dem kleinen Kreise der Iris und zieht zur Pupille, in deren Mitte er sich an einer kleinen, runden, weissen Kapseltrübung ansetzt. Trotz des Fadens hat sich die untere Hälfte der Iris auf Atropin weit zurückgezogen, wodurch der Faden sehr in die Länge gezogen worden ist; der obere Theil der Iris ist dagegen durch zwei hintere Synechien *a* und *b* verhindert, der Atropinwirkung frei zu folgen (siehe Erklärung zu Fig. 108).

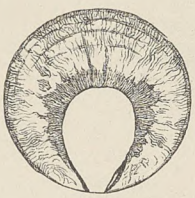

Fig. 126.

Angeborenes Kolobom der Iris. Vergr. 2/1. — Die Pupille ist im Ganzen so weit nach abwärts verlagert, dass der obere Pupillarrand fast hinter der Mitte der Hornhaut liegt. Sie setzt sich nach abwärts in das Kolobom fort und ist dadurch birntörmig. Der Sphincter verschmälert sich nach abwärts immer mehr, so dass er im untersten Theile des Koloboms nicht mehr zu sehen ist; dagegen ist hier der schwarze, dem retinalen Irispigmente angehörige Saum um so breiter. Die Contractionsfurchen der Iris sind nur im oberen Theile derselben vorhanden.

peripher davon, aus dem an der vorderen Irisfläche gelegenen kleinen Kreise (Fig. 125 *c*). Dieser gibt, wie die Entwicklungsgeschichte lehrt, die Gefässe für die Pupillarmembran ab.

2. Coloboma*) iridis. Das angeborene Iriskolobom liegt stets nach unten. Die Pupille setzt sich unter zunehmender Verschmälerung nach abwärts bis zum Hornhautrande fort, so dass sie eine birnförmige Gestalt mit der Spitze am unteren Hornhautrande besitzt (Fig. 126). Der Sphincter umrandet die Pupille sammt dem Kolobom bis gegen die Spitze hin. Dadurch unterscheidet sich das angeborene Kolobom von dem künstlichen, durch Iridektomie geschaffenen. Bei letzterem fehlt der Sphincter im Bereiche des Koloboms, da er ausgeschnitten wurde; man sieht ihn mit scharfen Ecken an der Grenze von Pupille und

*) κολόβωμα, die Verstümmelung.

Digitized by Illinois College of Optometry

Kolobom endigen (Fig. 265). Das Kolobom der Iris verbindet sich sehr häufig mit Kolobom in der Chorioidea und im Ciliarkörper (siehe § 80), sowie auch bisweilen mit einer kleinen Einkerbung des Linsenrandes an der dem Kolobom entsprechenden Stelle (Kolobom der Linse).

3. Irideremia (Aniridia). Es kann die Iris ganz oder bis auf einen kleinen Rest fehlen. Dieser Fehler ist häufig mit angeborenen Trübungen in der Hornhaut oder in der Linse complicirt.

4. Ektopia pupillae*). Schon im normalen Auge ist die Pupille nicht genau in der Mitte gelegen. Während dies zumeist nur bei genauer Untersuchung bemerkt wird, gibt es Fälle, wo die Verschiebung so stark ist, dass sie sofort in die Augen fällt; ja es kann die Pupille ganz excentrisch in der Nähe des Hornhautrandes gelegen sein. Die Verschiebung wird am häufigsten nach aussen oben hin beobachtet und ist oft complicirt mit einer Verlagerung der Linse (Ektopia lentis, Fig. 127).

Fig. 127.

Ektopia pupillae et lentis. — Die Pupille ist ziemlich weit (5 mm), nicht regelmässig kreisrund und temporalwärts verschoben. Der nasale breitere Theil der Iris lässt die Contractionsfurchen erkennen. Die Linse ist zart getrübt, kleiner als normal und der Pupille entgegengesetzt nasenwärts verlagert.

Die genannten angeborenen Anomalien finden sich zumeist beiderseitig vor. Sie vererben sich leicht, so dass man sie häufig bei mehreren Mitgliedern derselben Familie findet; auch werden sie oft gleichzeitig mit anderen angeborenen Missbildungen angetroffen. Aus letzterem Grunde ist die Störung des Sehvermögens oft viel beträchtlicher, als sich nach den optischen Bedingungen erwarten liesse. In solchen Augen besteht häufig hochgradige Kurzsichtigkeit, Uebersichtigkeit oder Astigmatismus, mangelhafte Entwicklung der Netzhaut oder selbst des ganzen Auges, indem dasselbe bedeutend kleiner ist (Mikrophthalmus). Auch sind solche Augen mehr als normale Erkrankungen unterworfen (z. B. Iridochorioiditis, Glaukom, Cataract).

Die Membrana pupillaris wird noch bei neugeborenen Kindern verhältnissmässig häufig angetroffen, verschwindet dann aber bis auf die wenigen Fälle, wo Reste davon während des ganzen Lebens bestehen bleiben. Die von der Iris zur Linsenkapsel sich ausspannenden braunen Fäden sind obliterirte und von Pigment eingehüllte Blutgefässe. Dort, wo sie sich an die Linsenkapsel ansetzen, zeigt diese häufig eine punktförmige, saturirt weisse Trübung (Fig. 125 *c*). Die braunen Fäden behindern die freie Bewegung der Pupille nicht. Auch erweitert sich dieselbe auf Atropin ad maximum, ohne dabei ihre Rundung einzubüssen, weil die Fäden ungemein dehnbar sind. Hiedurch ist ein weiteres Unterscheidungsmerkmal von den durch Entzündung erworbenen Synechien gegeben.

*) Auch Korektopia von κόρη, Pupille, ἔκ und τόπος, Ort.

Digitized by Illinois College of Optometry

Das angeborene Kolobom der Iris kommt unter verschiedenen Formen vor. Nebst den oben beschriebenen birnförmigen Kolobomen werden zuweilen auch solche beobachtet, wo die Pupille gleichwie bei artificiellem Kolobom schlüssellochförmig ist. Eine besondere Art ist das Brückenkolobom. Bei demselben ist die Pupille von dem Kolobom durch einen schmalen Faden von Irisgewebe getrennt, welcher sich brückenartig von dem einen Rande des Koloboms zum anderen hinüberspannt. — Verhältnissmässig häufig finden sich incomplete Kolobome: es besteht nur eine seichte Einkerbung am Pupillarrande oder es ist die dem Kolobom entsprechende Stelle der Iris durch eine andere Färbung ausgezeichnet, welche zumeist dadurch bedingt ist, dass hier die vorderen Schichten der Iris fehlen. — Mit Kolobom der Iris verbindet sich häufig eine birnförmige Gestalt der Hornhaut, indem sich diese nach unten verschmälert. — Ueber die Entstehung der Kolobome siehe § 80, über die häufigen angeborenen Anomalien in der Färbung der Iris, Seite 287 u. f.

VI. Capitel.

Krankheiten der Chorioidea.

I. Entzündung der Chorioidea.

§ 77. Die Entzündung der Chorioidea (Chorioiditis) setzt Exsudate, welche, wie bei jeder anderen Entzündung, entweder durch Resorption wieder verschwinden oder in Eiterung übergehen können. Darnach unterscheidet man Chorioiditis non suppurativa, welche gewöhnlich als Ch. exsudativa bezeichnet wird, und Ch. suppurativa. Wenn die Entzündung auf die eigentliche Chorioidea beschränkt bleibt, was bei den nicht eitrigen Formen in der Regel der Fall ist, fehlen alle äusseren Entzündungserscheinungen. Das Auge sieht äusserlich normal aus und die Krankheit verräth sich für den Patienten nur durch die Sehstörung, für den Arzt nur bei der Untersuchung mit dem Augenspiegel. Wenn aber die Krankheit auf den vorderen Theil der Uvea übergreift, so wird sie auch äusserlich durch die Erscheinungen der Cyclitis und Iritis kenntlich — Iridochorioiditis. Diese Ausbreitung der Krankheit nach vorne ist bei den heftigen Entzündungen, also bei den eitrigen Formen, die Regel.

A. Chorioiditis exsudativa (non suppurativa).

Symptome. Die Chor. exs. tritt zumeist in Form einzelner, über die Aderhaut zerstreuter Entzündungsherde auf (Fig. 128). So lange dieselben frisch sind, erscheinen sie, mit dem Augenspiegel gesehen,

Digitized by Illinois College of Optometry

als gelbgraue, nicht scharf begrenzte Flecken, welche unter den Netzhautgefässen auf dem rothen Augenhintergrunde liegen. Die Flecken entstehen dadurch, dass die Aderhaut von Exsudat durchsetzt ist, welches das Roth der Aderhautgefässe verdeckt; ausserdem ist die Netzhaut darüber grau getrübt und bedeckt den darunterliegenden Aderhautherd mit einem zarten Schleier. In dem Maasse, als das Exsudat durch Resorption verschwindet, kommt die Aderhaut wieder zum Vorschein, jedoch in verändertem Zustande; sie ist atrophisch, ihres Pigmentes beraubt, theilweise in narbenartiges Bindegewebe verwandelt. Man sieht daher die erkrankte Stelle nach dem Verschwinden

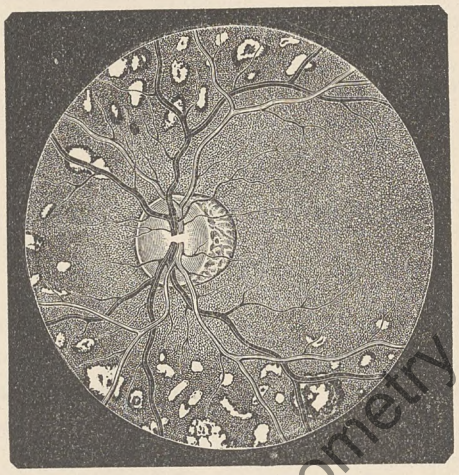

Fig. 128.

Chorioiditis disseminata. Nach Wecker. Dass die Chorioiditis ein myopisches Auge befallen hat, erkennt man an der atrophischen Sichel, welche sich an die temporale Seite der Papille anschliesst. Die Sichel ist gegen die Papille zu durch den Scleralring, an der Schläfenseite durch einen Pigmentring scharf begrenzt und lässt überall Reste der Chorioidealgefässe, sowie des Pigmentes erkennen. Die chorioiditischen Herde nehmen hauptsächlich die äquatorialen Theile des Augenhintergrundes ein. Sie sind weiss, mit einem bald schmäleren, bald breiteren Pigmentsaum; viele tragen auch Pigmentflecken in ihrem Inneren. Die Netzhautgefässe ziehen in aller Deutlichkeit über die Flecken und ihr Pigment hinweg, liegen also vor denselben.

des Exsudates heller werden. Wenn die Aderhaut ganz atrophisch geworden ist, besteht daselbst ein weisser Fleck, indem man hier die weisse Sclera hindurchsieht; in anderen Fällen sind Reste von den Gefässen und von dem Pigment der Aderhaut in der weissen Narbe zu erkennen. Später wuchert oft das Pigment, so dass die chorioiditischen Stellen von schwarzem Pigment eingesäumt, oder schwarz gefleckt aussehen (Fig. 128). Die nach Chorioiditis zurückbleibenden entfärbten oder schwarz pigmentirten Stellen können mit Recht als Narben in der Aderhaut bezeichnet werden.

Digitized by Illinois College of Optometry

Da der Aderhaut die Netzhaut unmittelbar anliegt, so ist es klar, dass auch diese an jenen Stellen, wo die Aderhaut erkrankt ist, in Mitleidenschaft gezogen wird. Wenn die Betheiligung der Netzhaut besonders stark hervortritt, spricht man von Retinochorioiditis. Das Exsudat geht übrigens aus der Aderhaut nicht blos in die darüberliegende Netzhaut, sondern auch durch dieselbe in den Glaskörper. Die dadurch entstehenden Glaskörpertrübungen sind daher fast ständige Begleiter der Chorioiditis.

Die Betheiligung der Netzhaut und des Glaskörpers ist es, welche Sehstörungen verschiedener Art verursacht und dadurch die Aufmerksamkeit des Patienten auf das Auge lenkt. Das Sehvermögen ist im Ganzen herabgesetzt durch die Trübung des Glaskörpers und die Hyperämie der Netzhaut. An jenen Stellen aber, wo entzündliche Herde bestehen, kann das Sehen ganz erloschen sein, so dass hier inselförmige Lücken im Gesichtsfelde — Skotome — vorhanden sind (siehe Seite 38). Dadurch, dass über dem Entzündungsherde die Netzhaut emporgedrängt und ihre Elemente aus der normalen Lage gebracht sind, können die Gegenstände, deren Bilder auf diese Netzhautstelle fallen, verzerrt erscheinen — Metamorphopsie. So sehen z. B. gerade Linien in verschiedener Weise verkrümmt aus. Manchmal werden die Gegenstände auch kleiner gesehen (Mikropsie). So lange die Entzündung frisch ist, machen sich auch die Reizerscheinungen seitens der Netzhaut geltend: es bestehen subjective Lichtwahrnehmungen (Photopsien), wie Flimmern vor den Augen, Sehen von Funken, feurigen Kugeln u. s. w. Diese Erscheinungen belästigen und beängstigen den Patienten zuweilen in hohem Grade. — Wenn es nach Ablauf der Entzündung zur Atrophie der Aderhaut und der darüber liegenden Netzhautschichten gekommen ist, treten an die Stelle der Reizerscheinungen die Ausfallserscheinungen, d. h. die Lücken im Gesichtsfelde. Der Einfluss, welchen die Skotome auf das Sehen im Allgemeinen ausüben, hängt vor Allem von der Stelle ab, welche sie im Augenhintergrunde einnehmen. Peripher gelegene Skotome stören das Sehen wenig, selbst wenn sie ziemlich zahlreich sind; treten sie nur vereinzelt auf, so entgehen sie gewöhnlich ganz der Aufmerksamkeit des Patienten. Dagegen ist die Sehstörung um so grösser, wenn ein Skotom die Stelle des gelben Fleckes einnimmt; das directe Sehen ist dann zerstört und das Auge zu jeder feineren Arbeit untauglich. Der erste Fall würde bei der in Fig. 128 dargestellten Chorioiditis zutreffen, der zweite bei Fig. 130.

Der Verlauf der Chorioiditis ist chronisch. Es dauert viele Wochen, bis sich die Exsudatherde in atrophische Stellen umgewandelt

Digitized by Illinois College of Optometry

haben. Die Glaskörpertrübungen bleiben noch viel länger, oft für immer, bestehen. Hauptsächlich aber wird die Chorioiditis durch ihre Neigung zu Recidiven gefahrbringend. In Folge derselben entstehen immer neue Erkrankungsherde in der Aderhaut, so dass diese schliesslich mit älteren und jüngeren Flecken über und über bedeckt ist. Dazu kommt endlich Atrophie der Netzhaut und des Sehnerven, so dass hartnäckige Fälle von Chorioiditis mit theilweiser oder gänzlicher Erblindung des Auges endigen. Bei vorgeschrittener Erkrankung der Aderhaut tritt fast immer Trübung der Linse hinzu — Cataracta complicata.

Aetiologie. Die Chor. exs. ist eine häufige Krankheit, welche in allen Lebensaltern beobachtet wird. Zu den gewöhnlichsten Ursachen derselben gehört Syphilis, und zwar sowohl acquirirte, als auch hereditäre Syphilis. Als Folge der letzteren werden auch Fälle von angeborener Chorioiditis beobachtet. Ausserdem kann Chorioiditis durch allgemeine Ernährungsstörungen verschiedener Art, wie Anämie, Chlorose, Scrofulose u. s. w., verursacht werden. In vielen Fällen von Chorioiditis bleibt die Ursache dunkel.

Sehr häufig complicirt sich Myopie mit Veränderungen in der Chorioidea, welch' letztere man bei den hohen Graden der Kurzsichtigkeit nur sehr ausnahmsweise normal findet (Fig. 130). Die Veränderungen in der Aderhaut sind hier allerdings weniger die einer eigentlichen Chorioiditis, als vielmehr die einer primären Atrophie der Aderhaut. Dieselbe ist durch die Dehnung verursacht, welche die Aderhaut nothwendig erleiden muss, wenn der ganze hintere Abschnitt der Sclera sich nach hinten ausbaucht, wie dies bei hochgradiger Myopie der Fall ist.

Die Behandlung der Chorioiditis muss hauptsächlich das ätiologische Moment berücksichtigen. Wo dieses der Therapie leicht zugänglich ist, wie es bei der Syphilis der Fall ist, erzielt man rasche Erfolge. Die syphilitische Chorioiditis gibt in der That insofern die beste Prognose, als man durch eine energische antisyphilitische Cur meist baldige Besserung und oft auch gänzliche Heilung zu erzielen im Stande ist. Allerdings ist man nicht im Stande, den häufigen Recidiven vorzubeugen, welche schliesslich doch zum Untergange des Sehvermögens führen können.

Die Behandlung der localen Veränderungen muss darauf ausgehen, eine rasche Resorption der Exsudate in der Aderhaut und Netzhaut, sowie im Glaskörper herbeizuführen. Hiezu eignet sich Jodkali oder eventuell eine Schmiercur, welche auch in nichtsyphilitischen Fällen durch ihre resorbirende Wirkung gute Dienste leisten kann, ferner

Digitized by Illinois College of Optometry

Schwitzcuren (Seite 319). Bei starker Hyperämie des Augenhintergrundes kann man eine Blutentziehung machen, indem man hinter dem Processus mastoideus 6—10 Stück Blutegel applicirt. Dazu kommt die Einhaltung der sogenannten Augendiät, nämlich Vermeidung jeder Anstrengung der Augen und Schutz derselben gegen Licht durch dunkle Brillen, eventuell durch Aufenhalt im verdunkelten Zimmer.

Die Unterscheidung zwischen frischen Exsudaten und alten atrophischen Flecken in der Aderhaut stützt sich auf folgende Merkmale: Die Exsudate sind von gelbgrauer oder gelbweisser Farbe, nicht scharf begrenzt und lassen keine Aderhautgefässe erkennen; Netzhautgefässe, die zufälligerweise darüberlaufen, zeigen manchmal eine erkennbare Ausbiegung, welche beweist, dass hier eine Vorwölbung der Netzhaut durch den Exsudathügel besteht. Die atrophischen Flecken sind reinweiss, unregelmässig aber scharf begrenzt, oft durch einen pigmentirten Rand. Auch in der weissen Fläche selbst liegen Pigmentflecken; zuweilen nimmt sogar die Pigmentwucherung so überhand, dass die Flecken schliesslich ganz schwarz werden. Ferner sind Reste der Aderhautgefässe innerhalb des atrophischen Bezirkes zu sehen. Dieselben zeigen nicht selten verdickte, weiss aussehende Wandungen oder sind auch ganz obliterirt und zu hellen Strängen geworden. — In Fällen alter Retinochorioiditis wandert das Pigment oft von der Aderhaut in die Netzhaut ein. Man erkennt die Lage des Pigmentes in der Netzhaut daran, dass die Netzhautgefässe, welche an solchen Stellen liegen, vom Pigmente verdeckt werden, während sie über das in der Aderhaut liegende Pigment unverschleiert hinwegziehen.

Es gibt Fälle, wo der Schwund nur das Pigmentepithel betrifft, welches allmälig verschwindet. Dann liegt das Stroma der Aderhaut mit seinen Gefässen und den pigmentirten Intervascularräumen bloss und es entsteht das Bild des getäfelten Augenhintergrundes, jedoch viel schärfer gezeichnet, als es physiologischerweise beobachtet wird (Fig. 130). Dies kommt sowohl bei Erkrankungen der Aderhaut vor als auch bei solchen der äusseren Netzhautschichten, zu welchen das Pigmentepithel gehört. Man findet diese Veränderung ausser bei gewissen Formen von Chorioiditis bei Glaukom, bei hochgradiger Myopie, bei Retinitis pigmentosa, syphilitica u. s. w. vor. — Bei alten Leuten findet man zuweilen ganz kleine, gelbweisse Flecken in der Aderhaut, oft von einem dunklen Saume umgeben. Sie entsprechen drusigen Auswüchsen aus der Glasmembran der Aderhaut, über welchen das Pigmentepithel zu Grunde gegangen ist.

Die in einzelnen Entzündungsherden auftretende Chorioiditis unterscheidet man je nach der Localisation derselben in verschiedene Formen:

1. Die Chor. centralis zeichnet sich durch Veränderungen gerade in der Gegend der Macula lutea aus und bedingt dadurch ein centrales Skotom. Die häufigste Ursache derselben ist wohl die Myopie, welche, wenn sie hochgradig ist, im höheren Lebensalter fast regelmässig zu Veränderungen im gelben Flecke führt, welche hauptsächlich atrophischer Natur sind (Fig. 130). Entzündliche Veränderungen an dieser Stelle finden wir oft bei Syphilis, wo die Stelle der Macula zuweilen durch ein mächtiges Exsudat eingenommen wird, welches sich später in eine bläulichgraue Bindegewebsmasse verwandelt. Auch nach Schädlichkeiten, welche den Bulbus im Ganzen getroffen haben, wie Contusionen, Eindringen von Fremdkörpern in den Glaskörperraum u. s. w., können sich um-

Digitized by Illinois College of Optometry

schriebene Erkrankungen der Maculagegend einstellen, so dass diese als eine besonders vulnerable Stelle des Augenhintergrundes angesehen werden muss. — Endlich beobachtet man bei Greisen eine Erkrankung der Macula, welche gewöhnlich beide Augen in ziemlich gleicher Weise befällt und auf senile Veränderungen zurückzuführen ist.

2. Die Chor. disseminata kennzeichnet sich durch zahlreiche rundliche oder unregelmässige Flecken, welche über den Augenhintergrund zerstreut sind (Fig. 128). Dieselbe ist eine eminent chronische Form, bei welcher im Laufe der Zeit immer neue Flecken sich zu bilden pflegen. Schliesslich ist die Chorioidea ganz besäet mit solchen Flecken, welche an vielen Stellen confluiren, so dass in alten Fällen der Augenhintergrund oft in grosser Ausdehnung weisslich aussieht. Das Sehvermögen kann dabei noch ziemlich gut sein, wenn gerade die Gegend der Macula lutea verschont geblieben ist. — Im Beginne der Erkrankung besteht Hyperämie der Netzhaut und des Opticus, später aber werden beide atrophisch. Die Papille nimmt eine schmutzig-graurothe Farbe an und verliert ihre scharfe Begrenzung (chorioiditische Atrophie); die Netzhautgefässe sind spärlicher und sehr verengert. — Eine besondere Form der Chorioiditis disseminata ist die von Förster zuerst beschriebene Ch. areolaris. Hier entstehen die ersten Herde im Umkreise des gelben Fleckes, während die späteren immer weiter entfernt von demselben auftreten. Die jüngsten Herde sind also immer die an der Peripherie gelegenen. Das Verhalten der einzelnen Flecken ist dem gewöhnlichen Verlaufe der chorioiditischen Plaques gerade entgegengesetzt; die jüngsten Flecken sind ganz schwarz, später vergrössern sie sich langsam und entfärben sich gleichzeitig von der Mitte gegen den Rand hin. Sie erscheinen dann als schwarze Ringe, welche ein weisses Centrum einschliessen, und werden endlich fast ganz weiss.

3. Die Chor. anterior setzt ihre Exsudatherde an der Peripherie der Aderhaut. Dieselben werden daher leicht übersehen, wenn man versäumt, die vordersten Theile des Augenhintergrundes mit dem Augenspiegel zu untersuchen. Am häufigsten findet sich die Chor. ant. in Augen, welche mit hochgradiger Myopie behaftet sind. Bei jugendlichen Individuen kommt Chor. ant. oft in Folge von hereditärer Lues vor; gewöhnlich ist die Peripherie des Augenhintergrundes mit rundlichen, tintenschwarzen Flecken besetzt (siehe Seite 216). In manchen Fällen verbindet sich die Chor. ant. mit einer breiten Zone chorioidealer Atrophie, welche die Papille umgibt. — Bei alten Leuten findet man häufig einfache Pigmentveränderungen in den vorderen Theilen der Aderhaut.

Die in diffuser Weise über die ganze Aderhaut verbreitete Chorioiditis verbindet sich stets mit einer gleichzeitigen Erkrankung der Netzhaut und wird daher gewöhnlich als Retinochorioiditis oder Chorioretinitis bezeichnet. In typischer, von Förster zuerst geschilderter Weise kommt dieselbe bei Syphilis vor. In frischen Fällen sieht man die Netzhaut getrübt und überdies den ganzen Augenhintergrund durch eine feine, staubförmige Glaskörpertrübung verschleiert; ausserdem können auch circumscripte Exsudate in der Aderhaut und Netzhaut vorhanden sein. Dieselben nehmen hauptsächlich die Gegend der Macula ein und erscheinen gewöhnlich in Form grösserer oder kleinerer unregelmässiger Flecken, welche von grauer oder schmutziggelber Farbe und nicht scharf begrenzt sind, so dass sie oft nur bei genauer Untersuchung im aufrechten Bilde und bei erweiterter Pupille entdeckt werden. In den späteren Stadien verschwindet die Trübung der Netzhaut, um einer Atrophie derselben Platz zu machen; dabei kommt es zur Ein-

Digitized by Illinois College of Optometry

wanderung von Pigment in die Netzhaut in Form zahlreicher schwarzer Flecken, besonders in der Peripherie, so dass ein der Retinitis pigmentosa sehr ähnliches Bild entsteht (siehe § 97). — Einen ähnlichen Befund hat man zuweilen in Fällen von chronischen Leberkrankheiten (Entzündungen oder Neubildungen) mit Icterus. Hier kommt es unter den Erscheinungen der Hemeralopie zur Entzündung der Aderhaut und Netzhaut mit Pigmentirung der letzteren.

Die Aderhautveränderungen bei Myopie bestehen in einer Atrophie der Aderhaut zunächst der Papille und in Erkrankungsherden an anderen Stellen der Aderhaut, vornehmlich in der Gegend der Macula lutea.

a) Die Veränderungen im Umkreise der Papille beginnen an der temporalen Seite derselben in Form einer schmalen hellen Sichel (Distractionssichel, von Jäger Conus genannt, Fig. 129 *A*, *a b*). Dieselbe erklärt sich nach Stilling aus der Verziehung des Sehnervenkopfes nach der temporalen Seite. Da derartige Sicheln häufig auch in emmetropischen Augen vorkommen, wurde deren Entstehung schon auf Seite 21 besprochen. In kurzsichtigen Augen ist die Verziehung des Sehnerven viel regelmässiger und in viel höherem Maasse vorhanden (Fig. 129). Der Abziehung der Wand des Sclerotico-chorioidealcanales vom Sehnerven auf der temporalen Seite entspricht auf der nasalen Seite eine ebensolche Hinüberziehung der Sclera und Aderhaut über den Sehnerven (Fig. 129 *c d*). Dieser schimmert hier durch Sclera und Aderhaut hindurch und man sieht daher ophthalmoscopisch am nasalen Papillenrande eine etwas verschwommene gelbliche Sichel — Supertractionssichel (Weiss). Zur Verziehung der Ränder des Sehnervenloches gesellt sich später Atrophie der angrenzenden Aderhaut hinzu, welche nun die Sclera weiss hindurchschimmern lässt. Auf diese Weise gewinnt die weisse Fläche an der temporalen Seite des Sehnerven immer mehr an Umfang und greift dann über den oberen und unteren Rand auch auf die nasale Seite desselben hinüber, so dass die Papille schliesslich ringsum von einer weissen Zone umgeben ist — ringförmiges Staphylom (Fig. 130). Als Staphylom bezeichnet man eigentlich die Ausbauchung der Sclera, im übertragenen Sinne aber auch die Atrophie der Aderhaut, welche die Folge der Ausbauchung ist. Das Staphylom pflegt an der äusseren Seite, von der es ausgegangen ist, am breitesten zu sein. Im atrophischen Bezirke ist der Augenhintergrund entweder rein weiss, wenn die Aderhaut daselbst vollkommen geschwunden ist und die Sclera zu Tage liegt, oder es finden sich Reste vom Aderhautgewebe, wie Gefässe und Pigment, in wechselnder Menge darin vor.

Die Anfänger im Ophthalmoskopiren verfallen regelmässig in den Fehler, das die Papille umgebende Staphylom der ersteren zuzurechnen und die gesammte scheibenförmige helle Fläche für eine besonders grosse Papille zu halten. Die Grenze zwischen Papille und Staphylom ist in der That nicht scharf, wohl aber unterscheidet sich die Papille vom weissen Staphylom durch ihre rothe Farbe, ja die Papille erscheint durch den Contrast mit der umgebenden weissen Fläche oft so roth, dass man sie für hyperämisch halten könnte. — Die Papille zeigt bei grösseren Staphylomen eine elliptische Form; die kurze Axe der Ellipse fällt mit dem grössten Breitendurchmesser des Staphyloms zusammen. Wenn also das Staphylom nach aussen am breitesten ist, wie dies gewöhnlich der Fall zu sein pflegt, bildet die Papille eine stehende Ellipse (Fig. 130). Diese Formveränderung muss zum Theile darauf bezogen werden, dass man die in Folge der Ausbauchung der Sclera zur Seite gedrängte Papille in perspectivischer Verkürzung sieht, zum

Digitized by Illinois College of Optometry

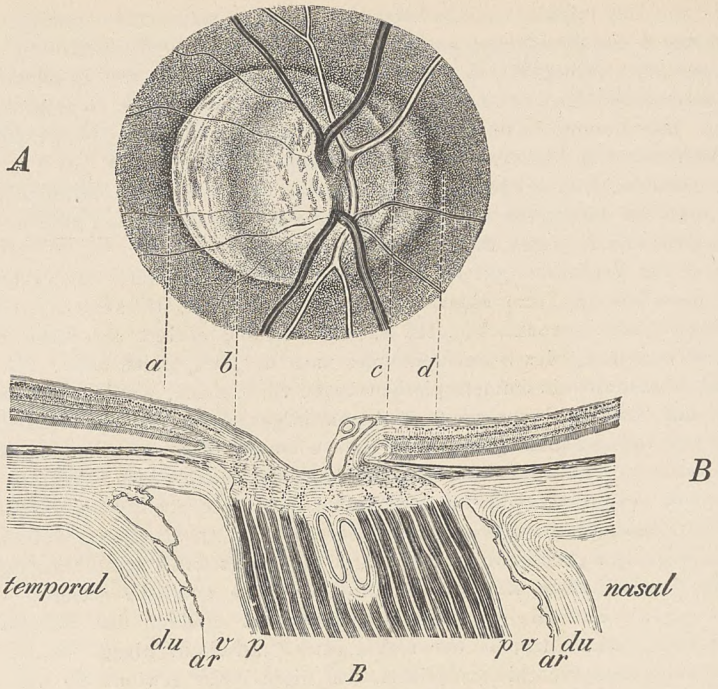

Fig. 129. Sehnerveneintritt bei Myopie.

A. Ophthalmoskopisches Bild der Papille. Die Papille *b—c* ist elliptisch mit verticaler grosser Axe. Sie zeigt in ihrer äusseren Hälfte die grosse physiologische Excavation, auf deren Grund die grauen Tüpfel der Lamina cribrosa sichtbar sind, während die Centralgefässe am inneren Rande der Excavation auftauchen. An den temporalen Rand der Papille, und nicht scharf davon abgegrenzt, schliesst sich die helle Sichel *a—b* an (Distractionssichel). Dieselbe ist von weisser Farbe (während die Papille selbst röthlich ist) und von bräunlichen, langgezogenen Flecken bedeckt, welche Reste des Stromapigmentes der Aderhaut sind. Der temporale Rand der Sichel ist scharf und die angrenzende Aderhaut daselbst etwas stärker pigmentirt. Im Gegensatze dazu zeigt die Aderhaut in der Nachbarschaft des nasalen Papillenrandes eine etwas hellere Färbung, von *c—d*, wodurch eine allerdings nur angedeutete gelbliche Sichel auch am nasalen Rande der Papille entsteht (Supertractionssichel).

B. Längsschnitt durch den Sehnervenkopf. Vergr. 14:1. — Hier fällt die Verziehung des Sehnerven gegenüber dem für seinen Durchtritt bestimmten Loche in der Sclera und Chorioidea in die Augen. Die Sehnervenbündel sind, soweit sie durch markhaltige Fasern gebildet werden, in Folge der Weigert'schen Haematoxylinfärbung schwarz; zwischen ihnen erkennt man die hell gebliebenen Septa und die Längsschnitte der Centralarterie und Centralvene. Die schwarze Färbung hört scharf an der Lamina cribrosa auf. Vor derselben zeigt der Sehnervenkopf die physiologische Excavation als Grube, deren Grund an der tiefsten Stelle durch die Lamina cribrosa gebildet wird. Die temporale Wand der Excavation dacht sich von der Netzhaut her ganz allmälig ab, die nasale Wand fällt steil ab und lässt die Durchschnitte der Centralgefässe erkennen. Der Sehnervenstamm inserirt sich im Ganzen schief an den Bulbus, was besonders beim Vergleich mit Fig. 10 auffällt; am stärksten ist aber die Verziehung dort, wo der Sehnerv die Sclera und Chorioidea durchsetzt. Die temporale Wand des Sclerotico-chorioidealcanales sieht dadurch theilweise nach vorne. Sie ist, da die darüberliegende Netzhaut durchsichtig ist, beim Anblick von vorne (mit dem Augenspiegel) als eine helle Sichel sichtbar, welche von *b* bis *a* reicht, wo das Pigmentepithel beginnt. Etwas weiter nach innen als dieses erstreckt sich das Stromapigment der Aderhaut und wird daher in Form brauner Flecken auf der hellen Scheibe sichtbar. Die nasale Wand des Canales ist umgekehrt theilweise nach rückwärts gewendet, so dass sie sich vor den am meisten nasal gelegenen Theil des Sehnerven *c—d* zieht. Weil die Verziehung nicht blos das Loch in der Sclera, sondern auch das in der Aderhaut betrifft, so ist auch diese über den nasalen Rand des Sehnerven bis nach *c* gezogen. Da der durch Sclera und Chorioidea verdeckte nasale Antheil der Papille ophthalmoskopisch nicht deutlich sichtbar ist, erscheint diese im horizontalen Durchmesser verschmälert. Indessen schimmert doch der verdeckte Theil des Sehnerven durch Sclera und Chorioidea durch, so dass man ihn als eine nicht scharf begrenzte gelbliche Sichel am nasalen Rande der Papille erkennt (*c—d*). Die Verziehung des Sehnerven gegen die Sclera setzt sich auch auf die Scheiden des Nerven fort. Die Duralscheide *du* und die ihr anliegende Arachnoidealscheide *ar* sind vom Sehnerven abgezogen, besonders an der temporalen Seite, und der intervaginale Raum *vv* dadurch erweitert; die Pialscheide *p* liegt dagegen dem Sehnerven innig an.

Digitized by Google

Theile aber darauf, dass die Sclera und Aderhaut an der inneren Seite über den Rand der Papille hinübergezogen worden sind (Supertractionssichel). — Die von der Papille ausgehenden Netzhautgefässe sind dünn und zeichnen sich durch ihren gestreckten Verlauf aus.

Zuweilen heben sich in dem Staphylom zwei oder selbst drei Zonen ab, welche durch ihre Pigmentirung von einander sich unterscheiden und auch oft in verschiedenem Niveau liegen; dieselben sprechen dafür, dass die Entstehung und Vergrösserung des Staphyloms in verschiedenen Perioden stattgefunden hat (Fig. 130). — Durch Wucherung des Pigmentes entstehen braune oder selbst

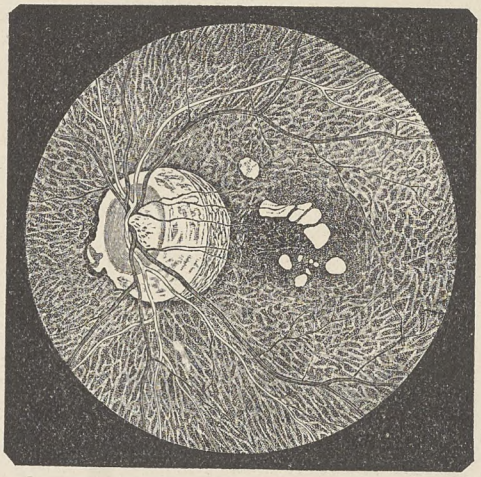

Fig. 130.

Augenhintergrund bei hochgradiger Myopie. Theilweise nach Wecker. — Die Papille ist längsoval und trägt eine physiologische Excavation nach aussen von der Eintrittsstelle der Netzhautgefässe. Sie ist ringsum von atrophischer Aderhaut umgeben, dem Staphyloma posticum. Dasselbe ist an der temporalen Seite sehr breit und besteht daselbst aus zwei Abtheilungen, von welchen besonders die äussere, dunkler pigmentirte deutlich Reste der Aderhautgefässe zeigt. An der nasalen Seite ist das Staphylom schmäler, von einem Pigmentsaum eingefasst und von unregelmässiger Begrenzung. In einer Ausbiegung desselben bemerkt man eine hintere Ciliararterie, welche aus der Sclera in die Chorioidea eintritt. Der übrige Augenhintergrund ist getäfelt, so dass man das Gefässnetz der Aderhaut deutlich erkennt. Die Gegend der Macula lutea ist von chorioiditischen Veränderungen eingenommen, welche theils in Pigmentwucherung bestehen (die kleinen, schwarzen Fleckchen), theils in Atrophie (die weissen Plaques).

schwarz gefärbte Sicheln und Staphylome. Die Begrenzung des Staphyloms gegen die gesunde Aderhaut ist gewöhnlich scharf, besonders wenn sie durch einen pigmentirten Rand gebildet wird. In anderen Fällen fehlt eine scharfe Grenze, was darauf hindeutet, dass das Staphylom im Wachsthum begriffen ist, so dass eine Progression der Myopie befürchtet werden muss.

Die Grösse des Staphyloms steht wohl im Grossen und Ganzen in geradem Verhältnisse zur Höhe der Myopie, doch bestehen in den einzelnen Fällen sehr oft Abweichungen, z. B. hochgradige Myopie ohne Aderhautatrophie oder umgekehrt. Nicht selten werden weisse Sicheln und Staphylome auch in emmetropischen und selbst in hypermetropischen Augen gefunden.

Was man ophthalmoskopisch als Staphylom bezeichnet, d. h. der weisse, die Papille umgebende Ring, ist wohl durch die Ausbauchung der Sclera bedingt,

Digitized by Illinois College of Optometry

fällt aber nicht ganz mit ihr zusammen, sondern ist weniger ausgedehnt als diese. Man kann in vielen Fällen hochgradiger Myopie auch die Grenze des eigentlichen Staphyloma sclerae ophthalmoskopisch erkennen, und zwar an einer breiten, dunklen, bogenförmigen Linie, welche gewöhnlich nach innen vom nasalen Rande des weissen Staphyloms und zu diesem concentrisch im rothen Augenhintergrunde verläuft. In ausgesprochenen Fällen erkennt man aus der parallaktischen Verschiebung oder aus der Biegung der Netzhautgefässe beim Ueberschreiten

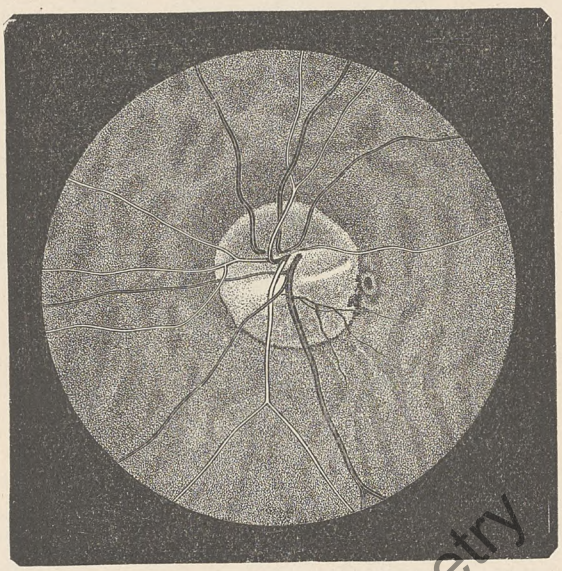

Fig. 131.

Sichel nach unten. Aufrechtes Bild. — Die helle Scheibe, welche auf den ersten Blick für die vergrösserte Papille gehalten werden könnte, besteht aus zwei Abtheilungen. Die obere, dunklere, röthlich gefärbte ist die eigentliche Papille, welche die Form eines unregelmässigen Ovals hat. Die obere Seite desselben ist halbkreisförmig, die untere Seite fast geradlinig, die beiden Enden etwas zugespitzt. Die Gefässpforte liegt nahe dem unteren Rande des Ovals und die Gefässe, welche daraus hervortreten, sind zunächst alle nach abwärts gerichtet. Die für die obere Hälfte der Netzhaut bestimmten Gefässe müssen daher erst mit einer starken Biegung in die erforderliche Richtung umkehren. Dadurch entsteht ein eigenthümliches, von der Norm abweichendes Aussehen der ganzen Gefässanordnung auf der Papille. — Die untere Abtheilung der hellen Scheibe wird von der Sichel gebildet, welche sich von dem unteren Rande der Papille durch einen helleren Saum abgrenzt. Die Sichel ist in diesem Falle von ungewöhnlicher Grösse und ist, im Gegensatze zur röthlichen Papille, theils grau, theils weiss gefärbt. Sie wird von einem zarten Pigmentsaume eingefasst; ein kleiner Pigmentfleck liegt auch noch neben dem temporalen Rande der Sichel. Der Fundus zeigt die Pigmentirung eines getäfelten Augenhintergrundes.

der dunklen Bogenlinie) dass dieselbe einer plötzlichen Niveauänderung des Augenhintergrundes entspricht.

Es werden auch weisse Sicheln am unteren Rande der Papille beobachtet (Fig. 131). Dieselben sind dem Aussehen nach den durch Myopie erworbenen Sicheln ähnlich, haben aber eine davon ganz verschiedene Bedeutung. Sie sind angeboren (wahrscheinlich zusammenhängend mit der fötalen Augenspalte, die ebenfalls an der unteren Seite des Bulbus liegt) und gehen oft mit Astigmatismus, fast immer aber mit einer unvollkommenen Sehschärfe einher.

Digitized by Illinois College of Optometry

Mit dem ringförmigen Staphylom des myopischen Auges dürfen Atrophien der Aderhaut um die Papille aus anderen Ursachen nicht verwechselt werden. Hieher gehört Atrophie nach Chorioiditis, sowie die Atrophie bei Glaukom, der sogenannte Halo glaucomatosus.

b) Die Veränderungen der Aderhaut in der Gegend der Macula lutea treten dann auf, wenn die Myopie einen höheren Grad erreicht hat. Man findet helle sowie pigmentirte Flecken (Fig. 130), nicht selten auch weisse, verästigte Linien. Diese Stellen vergrössern sich allmälig und confluiren endlich zu einer grösseren atrophischen Fläche, welche schliesslich selbst mit dem die Papille umgebenden Staphylom in Eins verschmelzen kann. In solchen Fällen höchstgradiger Kurzsichtigkeit ist dann fast der ganze hintere Abschnitt des Augeninnern in eine grosse weisse Fläche verwandelt. — Auch Hämorrhagien treten in kurzsichtigen Augen, und zwar mit Vorliebe an der Stelle des gelben Fleckes auf. Eine andere, seltenere Veränderung kurzsichtiger Augen besteht darin, dass sich ein kohlschwarzer, runder Fleck gerade in der Macula bildet, welcher allmälig bis zu etwa Papillengrösse heranwächst. — Die Veränderungen in der Macula lutea sind es, welche nebst der Netzhautabhebung die hauptsächlichste Gefahr für das hochgradig kurzsichtige Auge darstellen. Sie bedrohen dasselbe zwar nicht wie die Netzhautabhebung mit vollständiger Erblindung, machen es aber doch für jede feinere Arbeit unbrauchbar. Dafür sind sie um Vieles häufiger als die Netzhautabhebung, indem nur wenige hochgradig Myopische ein höheres Alter erreichen, ohne von diesen Veränderungen befallen zu werden.

Blutentziehung. Für frische Fälle von Chorioiditis mit Hyperämie der Netzhaut wurden oben Blutentziehungen anempfohlen, und zwar durch Application von Blutegeln hinter dem Processus mastoideus. Während die Blutentziehung aus der Therapie im Allgemeinen so ziemlich verschwunden ist, hat sie sich in der Augenheilkunde bis heute im Gebrauch erhalten, und zwar mit Recht, weil man in geeigneten Fällen oft einen auffallenden und nicht wegzuleugnenden Nutzen davon sieht. Man kann die Blutentziehung mittelst natürlicher Blutegel oder mittelst des Heurteloup'schen künstlichen Blutegels machen. Im ersten Falle applicirt man 6—10 Stück; bei Anwendung des Heurteloup lässt man den Glascylinder desselben ein- bis zweimal mit Blut sich füllen. Die Stelle der Application ist entweder die Schläfe oder die Haut hinter dem Processus mastoideus. Wenn es sich um Entzündungen der Bindehaut, der Iris oder des Ciliarkörpers handelt, wird die Schläfe gewählt, weil die Gefässe der Bindehaut in die Venen des Antlitzes ihren Abfluss nehmen und auch die vorderen Ciliarvenen mit den Venen der Bindehaut reichlich communiciren. Bei tiefen Erkrankungen, wie Chorioiditis, Retinitis, Neuritis oder Entzündung in der Orbita, wird die Blutentziehung hinter dem Warzenfortsatze gemacht, weil hier ein Emissarium Santorini (durch das Foramen mastoideum) ausmündet, welches Blut aus dem Sinus transversus abführt. Dieser aber steht in Verbindung mit dem Sinus cavernosus, in den sich die Venae ophthalmicae ergiessen.

Die nicht eitrige Iridochorioiditis verläuft entweder chronisch oder acut. Die chronischen Fälle sind bereits bei der Iritis idiopathica besprochen worden; es sind diejenigen, welche unter dem Namen Iridochorioiditis serosa bekannt sind und theils durch Seclusio pupillae, theils durch Entartung des Glaskörpers allmälig zur Erblindung führen (siehe Seite 351). Die acuten Fälle (Iridochorioiditis plastica) bilden den Uebergang zur Iridochorioiditis suppurativa.

Digitized by Illinois College of Optometry

B. Chorioiditis und Iridochorioiditis suppurativa.

§ 78. Bei der eitrigen Chorioiditis wird ein massenhaftes, zellenreiches Exsudat geliefert, welches unter die Netzhaut und in den Glaskörperraum abgesetzt wird. Man kann es dort, falls die Medien durchsichtig genug sind, durch die Pupille hindurch als eine in der Tiefe liegende gelbe Masse sehen. Die heftige Entzündung verbreitet sich fast immer rasch auf den Ciliarkörper und die Iris, so dass man es dann mit Iridochorioiditis zu thun hat, welche mit entsprechend heftigen äusseren Entzündungserscheinungen einhergeht.

Symptome. Wenn die Iridochorioiditis auf ihrer Höhe steht, sind die Lider stark ödematös geschwollen; die Bindehaut ist intensiv geröthet und gleichfalls stark ödematös, so dass sie oft einen chemotischen Wulst um die Hornhaut bildet. Die letztere ist matt und leicht diffus getrübt. Auch das Kammerwasser ist trüb und hat ein Hypopyon auf den Boden der Kammer abgesetzt. An der Iris findet man die Zeichen einer heftigen Entzündung, wie Verfärbung, Schwellung, hintere Synechien. Wenn die Trübung der Hornhaut und des Kammerwassers es zulässt, erkennt man in der Pupille einen gelblichen Schimmer, herrührend von dem hinter der Linse befindlichen Exsudate. Gleichzeitig mit diesen Erscheinungen bestehen heftige Schmerzen im Auge und dessen Umgebung; das Sehvermögen ist vollständig verloren gegangen, oft ist auch leichtes Fieber vorhanden.

Der Verlauf gestaltet sich in den weniger heftigen Fällen so, dass nach einigen Wochen die entzündlichen Erscheinungen langsam zurückgehen. Das Auge, dessen Spannung anfangs durch die massenhafte Exsudation erhöht war, wird weicher, bald auch kleiner und geht endlich in Atrophie über. In den heftigen Fällen aber kommt es zur Vereiterung des Augapfels, zur Panophthalmitis. Das Oedem der Lider nimmt so zu, dass der Arzt die Lider kaum zu öffnen vermag. Das Aussehen des Bulbus ist verschieden. Geht die Eiterung von Veränderungen im vorderen Abschnitte — z. B. Hornhautgeschwüre, Verletzungen — aus, so treten die Symptome dieser in den Vordergrund, während jene Fälle, wo die Entzündung in der Aderhaut ihren Ursprung nimmt, das oben geschilderte Bild eines gelben Exsudates hinter der Linse zeigen. Mag der Bulbus wie immer aussehen, auf jeden Fall besteht als eines der Hauptsymptome der Panophthalmitis starke Vortreibung des Bulbus (Exophthalmus), verbunden mit Aufhebung der Beweglichkeit. Die Schmerzen sind kaum zu ertragen und nicht selten sind auch quälende Photopsien vorhanden. Es besteht Fieber

Digitized by Illinois College of Optometry

und häufig tritt, besonders im Beginne der Erkrankung, Erbrechen auf. Diese Erscheinungen dauern an, bis das eitrige Exsudat im Augeninnern sich endlich vermittelst Durchbruches der Sclera einen Ausweg schafft. Der Durchbruch erfolgt im vorderen Abschnitte der Sclera. Man sieht, dass sich die Bindehaut an einer Stelle emporwölbt und die gelblich verfärbte Sclera hindurchscheinen lässt, bis endlich Sclera und Bindehaut durchbrochen werden und der eitrige Inhalt des Bulbus langsam hervordringt. Nach geschehenem Durchbruch hören die Schmerzen bald auf, das Auge wird weicher und schrumpft schliesslich auf einen kleinen Stumpf zusammen — Phthisis bulbi. Bis dieser Ausgang erreicht und das Auge vollkommen schmerzfrei ist, vergehen mindestens 6—8 Wochen.

Die Panophthalmitis ist also eine in Abscedirung übergehende eitrige Iridochorioiditis und ist durch das Hinzutreten zweier Symptome, der Protrusio bulbi und der eitrigen Perforation der Bulbushüllen charakterisirt. Die Protrusion ist dadurch verursacht, dass sich die Entzündung auf die hinter dem Bulbus gelegenen Gewebe, vor Allem auf die Tenon'sche Kapsel ausbreitet; geradeso wie die Lider und Bindehaut ödematös sind, kommt es auch hinter dem Bulbus zu starkem, entzündlichem Oedem und damit zur Hervordrängung des Augapfels. Die heftigen Schmerzen werden durch die Zerrung der Nerven hervorgerufen, sowohl in dem prall mit Exsudat erfüllten Bulbus selbst, als auch innerhalb der Orbita in Folge der Vordrängung des Bulbus.

Aetiologie. Die Chorioiditis suppurativa wird durch Infection der Chorioidea mit Eitererregern hervorgebracht. Die Infection kann von aussen her kommen oder ihre Quelle im Körper selbst haben.

Die Infection von aussen her (ektogene Infection) geschieht: *a*) Am häufigsten durch perforirende Verletzungen aller Art. Auch unglückliche Operationen gehören hieher. *b*) Durch Vordringen der Eiterung von aussen nach innen bei perforirenden Hornhautgeschwüren, sowie von eitrig belegten Irisvorfällen aus. *c*) Ausgehend von einer Hornhautnarbe mit Iriseinheilung, wenn die Narbe verdünnt ist. Hieher gehören auch die peripheren Iriseinheilungen, welche nach Staaroperationen nicht selten zurückbleiben. Die Infection geschieht in diesen Fällen so, dass Keime durch die dünne Narbe in das Gewebe der eingeheilten Iris eindringen und in dieser nach rückwärts wandern. Der Anstoss zur Infection der alten Narbe wird durch unbedeutende Läsionen des Epithelüberzuges der Narbe oder durch plötzliche Dehnung oder Sprengung derselben gegeben.

Die Infection durch Infectionsträger, welche dem eigenen Organismus entstammen (endogene Infection), findet statt: 1. Durch

Digitized by Illinois College of Optometry

Embolie, indem von irgend einem Eiterherde aus septische Substanzen in den Kreislauf gelangen und in den Gefässen der Aderhaut stecken bleiben. Auf diese Weise entsteht die metastatische Chorioiditis. Dieselbe ist eine Theilerscheinung der Pyämie, am häufigsten derjenigen Form, welche im Wochenbette als Puerperalfieber auftritt. 2. Durch Fortpflanzung der Entzündung von rückwärts nach vorne bei Phlegmone in der Orbita und bei Thrombose der Orbitalvenen. 3. Häufig findet man eiterige Chorioiditis bei Meningitis, und zwar besonders bei Meningitis cerebro-spinalis. Diese Fälle werden hauptsächlich bei Kindern beobachtet und zeichnen sich durch ihren verhältnissmässig milden Verlauf aus, so dass in seltenen Fällen sogar noch ein wenig Sehvermögen erhalten bleibt. Die Chorioiditis entsteht hier meistens auf metastatischem Wege, doch mag sie zuweilen auch durch directe Fortleitung der Entzündung von den Meningen längs der Sehnervenscheiden auf den Augapfel zu Stande kommen.

Die Prognose der eitrigen Chorioiditis ist für das Auge selbst absolut ungünstig, indem das Sehvermögen und meistens auch die Form des Auges verloren geht. In jenen Fällen, wo die Chorioiditis nur eine Theilerscheinung der Pyämie oder Meningitis ist, besteht natürlich auch Gefahr für das Leben des Patienten.

Die Therapie vermag den Verlauf der eitrigen Chorioiditis nicht zu ändern. Sie muss sich darauf beschränken, die Leiden des Patienten zu mildern. Man bekämpft die Schmerzen durch feuchtwarme Umschläge und durch Narcotica. Ist es entschieden, dass es zur Panophthalmitis kommt, so kann man durch Abtragung der Cornea oder durch ausgiebige Incision der Sclera im vorderen Abschnitte das Auge eröffnen. Es wird dadurch die Spannung herabgesetzt, die Entleerung des vereiterten Augeninhalts beschleunigt und dadurch die Schmerzen und der Verlauf abgekürzt. — Ist das Auge endlich geschrumpft, so pflegt es ruhig zu bleiben und gestattet auch, ein künstliches Auge darüber zu tragen. Sollten dennoch ausnahmsweise entzündliche Nachschübe in dem geschrumpften Auge sich einstellen, so ist die Enucleation desselben angezeigt.

Die metastatische Ophthalmie kommt einseitig und doppelseitig vor. Die Fälle ersterer Art geben auch in Bezug auf die Pyämie im Allgemeinen eine bessere Prognose, besonders dann, wenn, abgesehen vom Auge, keine anderen Metastasen nachweisbar sind. Den doppelseitigen Fällen kommt dagegen auch quoad vitam eine höchst üble Prognose zu. — Manche Fälle von Panophthalmitis, welche plötzlich und anscheinend spontan auftreten, dürften vielleicht auch als Theilerscheinung einer Pyämie aufzufassen sein, deren Ausgangspunkt nicht nachweisbar ist. — Bei Kindern kann Eiterung des Nabels, zuweilen auch die

Digitized by Illinois College of Optometry

Impfung zur Pyämie mit metastatischer Ophthalmie Veranlassung geben. — Ausser bei Pyämie kommt eitrige Chorioiditis, ohne Zweifel gleichfalls metastatischen Ursprungs, in seltenen Fällen auch bei anderen acuten Infectionskrankheiten vor, so bei Typhus, Variola, Scharlach, Milzbrand, Influenza, Endocarditis ulcerosa, Diphtheritis, Erysipel, Pneumonie, Morbus Weilii.

Die meisten Fälle von Panophthalmitis werden durch Verletzung verursacht. Wenn dieselbe derart ist, dass das Auge in grösserer Ausdehnung eröffnet wurde, so kann das eitrige Exsudat durch die Wunde sich entleeren und es braucht nicht erst zur Perforation der Sclera zu kommen, welche immer lange Zeit erfordert. Doch sieht man nicht selten selbst in solchen Fällen, wo das eitrige Exsudat durch die Wunde sich hervordrängt, ausserdem die gewöhnliche eitrige Durchbrechung der Sclera sich einstellen. — Nach schweren Verletzungen muss die Panophthalmitis in gewisser Hinsicht als ein günstigerer Ausgang angesehen werden als eine plastische Iridocyclitis. Die erste verursacht zwar heftigere Schmerzen und führt zu einem höheren Grade von Schrumpfung des Auges; wenn sie aber abgelaufen ist, hat der Kranke dauernd Ruhe. Die plastische Iridocyclitis dagegen macht oft durch Jahre noch entzündliche Nachschübe und kann auch sympathische Erkrankung des anderen Auges veranlassen, wenn sich der Patient nicht rechtzeitig zur Enucleation entschliesst.

Man hat zur Abkürzung des Verlaufes der Panophthalmitis — abgesehen von der einfachen Eröffnung des Auges — verschiedene Verfahren eingeschlagen, namentlich die Enucleation und die Abtragung des vorderen Augenabschnittes mit Auslöffelung des Bulbusinhaltes. Die Enucleation ist zu verwerfen, denn, so ungefährlich sie auch sonst ist, hat sie gerade bei Panophthalmitis zuweilen eitrige Meningitis mit tödtlichem Ausgange zur Folge. Man muss annehmen, dass durch die Operation die Blut- und Lymphbahnen der Orbita in ausgiebiger Weise eröffnet und dadurch der Infection zugänglich gemacht werden. Ob die Auslöffelung (Exenteration oder Evisceration) des vereiternden Auges ein weniger gefährliches Verfahren ist, ist wohl fraglich, nachdem auch nach dieser Operation Todesfälle beobachtet worden sind (Schulek). — Es muss indessen bemerkt werden, dass einige Fälle bekannt geworden sind, wo auf eine Panophthalmitis auch ohne operativen Eingriff tödtliche Meningitis folgte.

Differentialdiagnose der eitrigen Chorioiditis. Es gibt Fälle von eitriger Chorioiditis, welche mit Neubildungen im Bulbus verwechselt werden können. Dies ist dann möglich, wenn die Entzündung so schleichend verläuft, dass alle äusseren Entzündungserscheinungen fehlen. Das Auge ist blass, die Iris normal, Kammerwasser und Linse rein. Durch das Exsudat im Glaskörper wird Linse und Iris nach vorne gedrängt und die vordere Kammer seichter. Die Pupille ist erweitert und lässt in der Tiefe das Exsudat im Glaskörper sehen. Dasselbe ist zuweilen schon von Weitem sichtbar als lebhafter, heller (weisslicher oder gelber) Reflex aus der Pupille — amaurotisches Katzenauge (Beer). Ganz dieselben Erscheinungen können durch Neubildungen im Glaskörperraume hervorgerufen werden, und zwar besonders durch die von der Netzhaut ausgehenden Gliome (siehe § 99), weshalb man manche Fälle obiger Art auch als Pseudogliome bezeichnet hat. Das wichtigste Unterscheidungsmerkmal liegt in der Spannung des Auges. Dieselbe ist beim echten Gliom anfangs normal und wird später erhöht; beim Pseudogliom dagegen tritt bald Herabsetzung der Spannung ein, auf welche Schrumpfung des Auges folgt. Der weitere Verlauf klärt dann den wahren Sachverhalt vollends auf, indem

Digitized by Illinois College of Optometry

das Gliom später die Sclera durchbricht und hervorwuchert, während bei Pseudogliom das Auge sich immer mehr verkleinert. Nun ist es aber bei Gliom geboten, das Auge so früh als möglich zu entfernen, und es geht daher nicht an, in zweifelhaften Fällen lange zuzusehen, bis sich die Diagnose mit Sicherheit feststellen lässt; man würde dabei das Leben des Patienten auf's Spiel setzen. Man vollziehe daher in zweifelhaften Fällen die Enucleation. Auch wenn es sich dann herausstellt, dass es sich um Pseudogliom handelte, so hat der Patient durch die Enucleation nicht viel verloren, da das Auge ja doch erblindet ist und stark geschrumpft wäre. Die Verwechslung mit Gliom kommt übrigens nur für solche Fälle von schleichender eitriger Chorioiditis in Betracht, welche bei Kindern vorkommen, da nur bei diesen das Gliom der Netzhaut sich findet. — Die Ursachen des Pseudoglioms sind am häufigsten Meningitis, ferner die acuten Exantheme, endlich Verletzungen, besonders die Gegenwart eines kleinen Fremdkörpers im Augeninnern. Einzelne Fälle von Pseudogliom haben sich bei der Section als Tuberculose der Aderhaut herausgestellt; endlich hat man in einigen Fällen eine hinter der Linse befindliche Gewebsmasse fötalen Ursprunges als Ursache des gelben Reflexes der Pupille gefunden.

Anatomische Veränderungen bei Chorioiditis. Bei der nicht eitrigen Chorioiditis besteht zuerst eine zellige Infiltration, welche hauptsächlich von den innersten Schichten der Aderhaut (der Choriocapillaris) ausgeht und sich weniger nach den äusseren Schichten der Aderhaut, als nach der Netzhaut ausbreitet. Innerhalb der beiden Membranen hält sich die Infiltration hauptsächlich an die Gefässe, welche von Exsudatzellen gleichsam eingescheidet werden. Zwischen Aderhaut und Netzhaut wird ein oft mächtiges Exsudat abgesetzt. Dasselbe wandelt sich später in eine bindegewebige Membran (Narbe) um, welche die Aderhaut fest mit der Netzhaut verbindet; diese beiden Membranen selbst sind an dieser Stelle atrophisch geworden. Aus der Chorioidea sind die feineren Gefässe, sowie die Stromapigmentzellen zum grossen Theile verschwunden; die Gefässe, welche noch übrig sind, haben verdickte, sclerosirte Wandungen oder sind ganz obliterirt. Die Netzhaut ist zu einem bindegewebigen Maschenwerk geworden, in welchem man die Gefässe mit stark veränderten Wandungen erkennt. In jener Ausdehnung, in welcher die Aderhaut mit der Netzhaut verwachsen ist, fehlt die Schichte der Stäbchen und Zapfen sowie das Pigmentepithel bis auf wenige Reste; letzteres ist dagegen am Rande der Narbe gewuchert, wodurch die ophthalmoskopisch sichtbare schwarze Umrandung des chorioiditischen Fleckens entsteht. Theilweise ist das wuchernde Pigmentepithel in die Netzhaut eingewandert, wo es namentlich in der Nachbarschaft der Gefässe liegt. Die innere Oberfläche der Netzhaut ist an der narbigen Stelle eingesunken und häufig mit der Oberfläche des Glaskörpers (Membrana hyaloidea) verwachsen. Bezüglich der Veränderungen der Aderhaut bei Myopie, welche hauptsächlich in Atrophie bei sehr geringen entzündlichen Erscheinungen bestehen, siehe § 144. In Fällen schwerer plastischer Chorioiditis, welche besonders nach Verletzungen sich entwickelt, kommt es häufig zur Verknöcherung der mächtigen Exsudatschwarten, welche der inneren Oberfläche der Aderhaut aufgelagert sind. — Bei der eitrigen Chorioiditis besteht eine dichte zellige Infiltration der Aderhaut, welche dadurch auf das Mehrfache verdickt ist. Ueber der erkrankten Aderhautpartie findet man auch die Netzhaut von Eiterzellen durchsetzt und dadurch geschwellt; später wird sie theilweise oder gänzlich durch eitrigen Erguss von der Aderhaut abgehoben. Der Glaskörper verwandelt sich allmälig in eine

Digitized by Illinois College of Optometry

gleichmässige Eitermasse. Ist die eitrige Chorioiditis auf metastatischem Wege entstanden, so kann durch die mikroskopische Untersuchung häufig noch der inficirende pilzhältige Pfropf in den Aderhautgefässen nachgewiesen werden (Virchow). Eben solche Emboli können auch in die Netzhautgefässe gerathen und haben dann eitrige Retinitis zur Folge, welche unter demselben klinischen Bilde verläuft wie die eitrige Chorioiditis. Da bei derartigen metastatischen Erkrankungen auch in anderen Theilen des Auges innerhalb der Blutgefässe inficirte Emboli vorkommen können, so ist es am besten, alle diese Fälle unter dem Namen der metastatischen Ophthalmie zusammenzufassen. Die Embolien, um welche es sich handelt, sind zumeist capillarer Natur. In denselben wird als der eiterungerregende Mikroorganismus zumeist der Streptococcus gefunden, seltener Staphylococcus, Pneumococcus oder andere Bacterien.

Der Ausgang schwerer plastischer oder eitriger Entzündung der Uvea ist der in Atrophia oder Phthisis bulbi. Beide Ausdrücke werden für Verkleinerung des Bulbus durch Schrumpfung gebraucht. Von Atrophie spricht man, wenn die Verkleinerung allmälig erfolgt durch die Schrumpfung von Exsudaten im Augeninnern, wie sie hauptsächlich der plastischen Iridocyclitis zukommen. Als Phthisis bulbi bezeichnet man die rasche Schrumpfung des Augapfels durch Vereiterung des Bulbusinhaltes und Entleerung desselben durch die durchbrochene Sclera, also den Ausgang der Panophthalmitis. Bei Atrophie hält sich die Verkleinerung in mässigen Grenzen, während bei Phthisis der Bulbus auf die Grösse einer Haselnuss und darunter reducirt sein kann. Im atrophischen Bulbus sind die einzelnen Membranen, wenn auch in stark verändertem Zustande, noch vorhanden, werden durch die schrumpfenden Exsudate gezerrt und geben dadurch Anlass zu wiederholten Entzündungen, sowie auch zu sympathischer Erkrankung des anderen Auges. Im phthisischen Bulbus sind die inneren Augenhäute bis auf wenige Reste durch Eiterung zu Grunde gegangen; der kleine Stumpf pflegt ruhig zu bleiben und keine Gefahr für das andere Auge zu bringen. Ein atrophischer Bulbus muss daher meist enucleirt werden, während ein phthisischer Stumpf gewöhnlich belassen werden kann. — Sowohl bei Atrophie als bei Phthise wird später auch der Opticus vollkommen atrophisch, so dass er schliesslich einen nur mehr aus Bindegewebe bestehenden dünnen Strang bildet. Es geschieht dies zufolge dem allgemeinen Gesetze, dass die Nervenstämme atrophiren, wenn ihre Endausbreitungen zu Grunde gegangen sind (ascendirende Atrophie).

Ablösung der Aderhaut. Dieselbe ist ein häufiger Befund bei der Section enucleirter Augen. In geschrumpften Augen findet man sehr häufig die Aderhaut — und auch den Ciliarkörper — durch die Exsudate abgehoben, welche sich im Augeninnern befinden und einen centripetalen Zug nach allen Seiten ausüben (Fig. 115 *a a*). Niemals fehlt in diesen Fällen eine meist totale Netzhautablösung. Da es sich um bereits erblindete Augen handelt, so hat die Ablösung der Aderhaut hier praktisch nur insoferne Interesse, als dadurch Zerrung der Ciliarnerven entsteht; diese aber führt zu Reizzuständen im erblindeten Auge und möglicherweise zu sympathischer Erkrankung des anderen Auges.

In einem noch sehfähigen Auge, bei durchsichtigen Medien, eine Aderhautablösung mit dem Augenspiegel zu sehen, gehört zu den Seltenheiten. Die abgelöste Aderhaut stellt sich als ein dunkler, in den Glaskörper vorragender Buckel dar,

Digitized by Illinois College of Optometry

auf dessen glatter Oberfläche man zuweilen durch die Netzhaut hindurch die charakteristische Gefässverzweigung in der Aderhaut erkennen kann. Derartige Ablösungen können durch seröses Exsudat (besonders nach Extraction von Katarakten beobachtet), durch Blutungen unter die Aderhaut oder durch Entwicklung eines Sarkoms in den äusseren Schichten derselben verursacht werden. Fälle der ersten Art können spontan durch Wiederanlegung der Aderhaut an die Sclera heilen.

Zerreissung der Aderhaut (Ruptura chorioideae). Diese entsteht durch die Einwirkung einer stumpfen Gewalt auf den Bulbus (Contusion). Unmittelbar nach der Verletzung pflegt das in den Glaskörper ausgetretene Blut den klaren Einblick

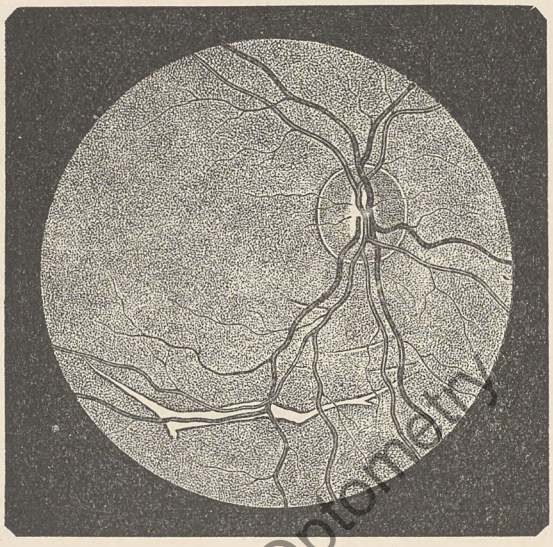

Fig. 132.

Ruptura chorioideae. Nach Wecker. Rechtes Auge. — Es besteht ein grosser und vier kleine Risse in der unteren Hälfte der Aderhaut. Der grosse Riss erscheint als ein leicht bogenförmiges, weisses Band mit zackigen, etwas pigmentirten Rändern. Die kleinen Risse liegen concentrisch mit dem grossen Risse zwischen diesem und der Papille. Ueber alle ziehen die Netzhautgefässe unverändert hinüber.

in das Augeninnere zu verhindern. Nach Aufsaugung des Blutes entdeckt man die Zerreissung der Aderhaut, welche gewöhnlich in der Nähe der Papille, und zwar am häufigsten an der äusseren Seite derselben, liegt. Bald ist nur ein, bald sind mehrere Risse vorhanden. Dieselben bilden lange, gelblich weisse Streifen, indem die Ränder der zerrissenen Aderhaut auseinandergewichen sind und die weisse Sclera durchsehen lassen (Fig. 132). Die Streifen haben zumeist Bogenform, mit der Concavität gegen die Papille zu; in der Mitte sind sie am breitesten und laufen in spitze Enden aus. Die Ränder der hellen Streifen sind durch Wucherung des Pigmentes in unregelmässiger Weise schwarz gefärbt. Die Netzhautgefässe ziehen ohne Veränderung über die Streifen hinüber, ein Beweis, dass die Netzhaut nicht mit zerrissen ist.

Digitized by Illinois College of Optometry

II. Geschwülste der Chorioidea.

§ 79. Von bösartigen Geschwülsten kommt in der Aderhaut das Sarkom vor, das in den meisten Fällen pigmentirt ist (Melanosarkom). Die klinischen Symptome, welche das Sarkom der Aderhaut darbietet, ändern sich während der Entwicklung der Geschwulst, so dass man nach denselben vier Stadien im Verlaufe der Krankheit unterscheiden kann.

Im ersten Stadium ist die Geschwulst noch klein und verräth sich nur bei der ophthalmoskopischen Untersuchung durch Abhebung der Netzhaut an der Stelle der Geschwulst. Der Patient bemerkt eine Sehstörung in Form eines Defectes im Gesichtsfelde, welcher dem Sitze der Geschwulst entspricht. Später wird die Netzhautabhebung total (Fig. 133 *N*) und damit das Auge, welches äusserlich noch normal aussieht, vollständig blind. Bei weiterem Anwachsen der Geschwulst kommt nun ein Zeitpunkt, wo plötzlich Spannungsvermehrung sich einstellt. Hiemit tritt das Sarkom in das

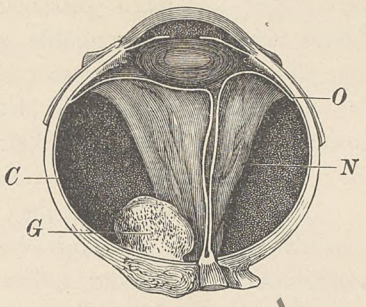

Fig. 133.

Sarkom der Chorioidea. Nach Leber. — Die Geschwulst *G* erhebt sich aus der Chorioidea *C*, welche überall der Sclera anliegt. Dagegen hat sich die Netzhaut *N* durchwegs in Form eines faltigen Trichters von der Unterlage abgehoben. Sie steht nur noch hinten mit der Papille und vorne längs der Ora serrata *O* mit der Chorioidea in Verbindung.

zweite Stadium seiner Entwicklung, das der Drucksteigerung. Das Auge zeigt äusserlich die Erscheinungen des entzündlichen Glaukoms (§ 82). Es besteht starke Injection des Augapfels, die Hornhaut ist matt und trübe, die Kammer seicht, die Iris verfärbt, die Pupille weit und unbeweglich und die Spannung des Auges für den Fingerdruck deutlich erhöht. Bei hinreichender Reinheit der Medien kann man hinter der Pupille in der Tiefe den grauen Reflex der abgehobenen Netzhaut sehen. Später trübt sich die Linse, so dass das Bild des Glaucoma absolutum mit Cataracta glaucomatosa entsteht. — Von dem Zeitpunkte an, wo die Erscheinungen des entzündlichen Glaukoms sich einstellen, leidet der Patient an Schmerzen; sehr häufig wird er erst durch diese auf sein Leiden überhaupt aufmerksam gemacht. — Da das Bild des erkrankten Auges vollständig dem Symptomencomplexe des entzündlichen Glaukoms entspricht, so ist in diesem Stadium die richtige Diagnose schwer oder gar nicht zu machen.

Digitized by Illinois College of Optometry

Das dritte Stadium ist dasjenige des Hervorwucherns der Geschwulst nach aussen. Die Symptome sind verschieden, je nachdem die Geschwulst die Sclera im vorderen oder hinteren Abschnitte durchbricht. Im ersten Falle sieht man im Umkreise der Hornhaut dunkle, harte Buckel entstehen und kann die Diagnose leicht stellen. Wenn dagegen die Geschwulst zuerst nach hinten durch die Sclera hervorwächst, so sind die Geschwulstknoten nicht sichtbar und verrathen sich erst später durch die allmälig zunehmende Vortreibung des Augapfels — Exophthalmus. Sobald die Geschwulst die Augenhüllen in genügender Ausdehnung durchbrochen hat, pflegen die Schmerzen nachzulassen, da die starke Spannung im Bulbus nun aufhört. Dafür wachsen aber die extraoculären Geschwulstmassen, befreit von dem auf ihnen lastenden intraoculären Drucke, um so rascher heran. Zuerst wird die Augenhöhle ganz von der Geschwulst erfüllt, später ragt die letztere apfelgross oder faustgross aus der Orbita heraus. Von der Augenhöhle greift die Geschwulst auf die benachbarten Theile, besonders auf das Gehirn, über. An den blossliegenden Stellen exulcerirt die Geschwulst und gibt zu häufigen Blutungen Veranlassung.

Das vierte Stadium ist dasjenige der Generalisation der Geschwulst, indem metastatische Knoten in den inneren Organen, am häufigsten in der Leber, auftreten.

Bis das Sarkom die geschilderten vier Stadien durchlaufen hat, pflegen Jahre zu vergehen. Das erste und das zweite Stadium dauert lange, während später das Wachsthum der Geschwulst immer rascher wird. Der Kranke geht entweder an Erschöpfung in Folge der Eiterung und Blutung aus der Geschwulst zu Grunde, oder erliegt der Ausbreitung derselben auf das Gehirn oder den Metastasen in den inneren Organen.

Die Prognose des Aderhautsarkoms ist für das Leben des Patienten absolut ungünstig, wenn das Auge nicht frühzeitig entfernt wird. Aber selbst dann ist die Prognose durchaus nicht als vollkommen günstig anzusehen. Abgesehen davon, dass das Auge selbst auf jeden Fall verloren ist, können auch nach Entfernung des Auges sowohl locale Recidiven in der Orbita als auch Metastasen auftreten. Die Keime zu denselben waren eben schon früher ausgestreut, wenn sie auch zur Zeit, als das Auge entfernt wurde, zu klein waren, um nachgewiesen werden zu können. Das Sarkom der Aderhaut ist daher als eine der bösartigsten Krankheiten anzusehen, welche in sehr vielen Fällen mit dem Tode endigt. — Die Sarkome der Iris und des Ciliarkörpers verhalten sich in Bezug auf den Verlauf und den Ausgang ebenso wie die Sarkome der Aderhaut.

Digitized by Illinois College of Optometry

Das Sarkom der Chorioidea ist eine seltene Krankheit. Es findet sich am häufigsten zwischen dem 40. und 60. Lebensjahre; im Kindesalter kommt es nur äusserst selten vor. Dies gibt einen Anhaltspunkt zur Unterscheidung desselben von den Gliomen, welche von der Netzhaut ausgehen, zum Theile ähnliche Symptome darbieten wie die Sarkome, aber ausschliesslich im Kindesalter vorkommen. Eine bösartige Neubildung, die sich im Bulbus entwickelt, wird daher bei einem Kinde mit grösster Wahrscheinlichkeit als ein Gliom, bei einem Erwachsenen als ein Sarkom angesehen werden müssen.

Die Therapie besteht, so lange das Neugebilde noch auf den Augapfel selbst beschränkt ist, in der Enucleation, welche man so früh als möglich vollziehen soll. Man schneide dabei den Sehnerven möglichst weit hinten ab, für den Fall, als die Degeneration schon auf denselben übergegriffen haben sollte. Wenn das Neugebilde bereits über den Bulbus hinausgewuchert hat, muss alles Krankhafte nach chirurgischen Regeln entfernt werden. Das Sicherste ist in diesem Falle die Exenteratio orbitae, d. h. die Entfernung des ganzen Inhaltes der Augenhöhle sammt dem Perioste.

Die Sarkome der Aderhaut bestehen entweder aus Rundzellen oder aus Spindelzellen, oder sie sind aus beiden Zellenarten gemischte Geschwülste. Sie sind fast immer pigmentirt (Melanosarkome); nicht pigmentirte Sarkome (Leukosarkome) der Aderhaut gehören zu den Seltenheiten. Sehr oft enthalten sie viele und weite Blutgefässe. Die Sarkome entwickeln sich aus den äusseren Schichten der Aderhaut (Schichte der grossen und mittleren Gefässe) und wachsen nach innen gegen den Glaskörperraum hin, indem sie die Netzhaut vor sich herdrängen. Anfangs liegt die Netzhaut überall der Oberfläche der Geschwulst an, so dass man mit dem Augenspiegel eine scharf umschriebene, buckelförmige Netzhautabhebung findet, unter welcher man den Tumor an seiner Farbe sowie an seinen Gefässen erkennen kann. In diesem Falle ist die Diagnose des Sarkoms leicht zu stellen. Später aber kommt es in Folge der durch den Tumor hervorgerufenen Circulationsstörung in der Aderhaut zu Ansammlung von Flüssigkeit zwischen dieser und der Netzhaut. Die letztere wird dadurch in grösserem Umfange abgehoben, als der Geschwulst entspricht, und lässt diese nicht mehr hindurchsehen; endlich wird die Netzhautabhebung total (Fig. 133). In diesem Stadium ist, da die Netzhautabhebung das charakteristische Aussehen verloren hat, die Diagnose nicht mit Sicherheit zu machen; nur wenn man die Buckel der vorgetriebenen Netzhaut ganz innig an die hintere Fläche der Linse angepresst findet, wie dies oft der Fall ist, kann man mit Recht ein Sarkom vermuthen. Einen weiteren Anhaltspunkt gewährt die Spannung des Auges: diese pflegt bei einfach seröser Netzhautabhebung frühzeitig vermindert zu sein, während sie bei Abhebung durch eine Geschwulst anfangs normal und später vermehrt ist (v. Graefe). Für Sarkom spricht auch, wenn man nach der einen oder anderen Seite hin die vorderen Ciliarvenen auffällig erweitert findet. Dieselben verrathen dadurch den Sitz des Sarkoms in der Aderhaut, welches in dem betreffenden Bezirke das Blut des vorderen Uvealabschnittes verhindert, durch die

Digitized by Illinois College of Optometry

Wirbelvenen abzufliessen, so dass es seinen Weg durch die vorderen Ciliarvenen nehmen muss. — Endlich erreicht die Drucksteigerung einen solchen Grad, dass sie den Symptomencomplex des entzündlichen Glaukoms herbeiführt. Wenn die Netzhautabhebung nicht schon total war, so wird sie es jetzt, und das Auge erblindet gänzlich. Der Zeitpunkt, in welchem es zum glaukomatösen Anfalle kommt, hängt nicht unmittelbar von der Grösse der intraoculären Geschwulst ab. Nicht dadurch, dass die Geschwulst einen gewissen Raum im Augeninnern einnimmt, entsteht die Drucksteigerung, denn dieses Raumerforderniss wird durch entsprechende Abnahme des Glaskörpers ausgeglichen. Die Drucksteigerung hat vielmehr ihren Grund in der Stauung, welche die Geschwulst in den Venen der Aderhaut hervorruft, wodurch vermehrte Transsudation von Flüssigkeit in das Augeninnere stattfindet. Man sieht daher Drucksteigerung oft bei ganz kleinen Geschwülsten sich einstellen, während ein andermal die Geschwulst schon einen grossen Theil des Augeninnern erfüllt, ohne glaukomatöse Erscheinungen hervorzurufen. Ist der glaukomatöse Anfall eingetreten, so sieht das Auge wie ein an primärem Glaukom erblindetes aus und die Diagnose ist nicht mit Sicherheit zu stellen. Man wird ein Sarkom vermuthen, wenn der Patient angibt, dass das Auge schon vor dem Ausbruche der Entzündung gänzlich erblindet war, denn bei primärem Glaukom pflegt die Erblindung dem Anfalle nicht voranzugehen, sondern nachzufolgen. Auch untersuche man das zweite Auge; wenn ein Auge an primärem Glaukom vollständig erblindet ist, so wird man das zweite Auge selten noch ganz normal finden.

In seltenen Fällen zeigt das zweite, entzündliche Stadium der Geschwulstbildung nicht die Symptome des Glaukoms, sondern die einer heftigen plastischen Iridocyclitis. In Folge derselben wird das Auge weicher und schrumpft, soweit es der darin enthaltene Tumor zulässt. Das Wachsthum desselben wird dadurch für längere Zeit aufgehalten, was aber nicht hindert, dass indessen Metastasen entstehen.

Die Durchwucherung nach aussen zeigt sich, bevor noch die Geschwulst das ganze Bulbusinnere erfüllt hat. Sie geschieht in der Weise, dass die Geschwulstzellen langsam die Sclera durchwachsen, wobei sie gewöhnlich präformirten Wegen folgen. Man findet daher, dass die Geschwulst entlang dem Opticus und seinen Scheiden hervorwächst oder dass sie die Durchtrittsstellen der vorderen oder hinteren Ciliargefässe oder der Wirbelvenen benützt. — Die Metastasen in entfernten Organen entstehen auf dem Wege der Embolie. Der Blutstrom löst Zellen von der Geschwulst los und entführt sie in andere Körpertheile, wo sie zu selbstständigen Geschwülsten sich entwickeln. Die localen Recidiven sind kaum zu fürchten, wenn zur Zeit der Operation die Neubildung noch auf den Bulbus beschränkt war. Dagegen entstehen Metastasen auch in Fällen, wo sehr frühzeitig enucleirt wurde; sie bleiben zuerst unbemerkt und führen zuweilen erst nach Jahren den Tod des Kranken herbei.

Von primären Geschwülsten der Aderhaut sind noch einige Fälle von cavernösem Angiom, Endotheliom und Peritheliom bekannt geworden. Es kommen auch, gleichfalls als grosse Seltenheiten, Carcinome und Adenome in der Aderhaut vor, jedoch nur als secundäre Geschwülste, als Metastasen nach Carcinom in anderen Organen (besonders in der Brustdrüse).

Digitized by Illinois College of Optometry

Tuberculose der Chorioidea. In der Aderhaut kommt die Tuberculose, gleichwie in der Iris, unter den beiden Formen der disseminirten und der solitären Knoten vor. Die Diagnose derselben wird mit dem Augenspiegel gemacht.

a) Die disseminirte oder miliare Tuberculose der Aderhaut wurde zuerst von Jäger beschrieben. Man sieht im Augenhintergrunde kleine, undeutlich begrenzte Flecken von gelber oder blassröthlicher Farbe. Dieselben vergrössern sich schon bei kurzer Beobachtungsdauer — binnen wenigen Tagen —, ohne jedoch mehr als höchstens den dritten Theil der Papille an Grösse zu erreichen; gleichzeitig können neue Flecken im Augenhintergrunde auftreten. Hiedurch unterscheidet sich die Krankheit von chorioiditischen Entzündungsherden, welche sich nur sehr langsam verändern; ausserdem fehlen den Aderhauttuberkeln die bei Chorioiditis so häufigen Pigmentveränderungen. Die Aderhauttuberkel nehmen hauptsächlich den hinteren Abschnitt des Augenhintergrundes ein. Gewöhnlich sind sie nur in geringer Zahl vorhanden, doch kann man zuweilen auch 20—30 derselben in einem Auge zählen. Die anatomische Untersuchung hat ergeben, dass die mit dem Augenspiegel gesehenen Flecken Knötchen von durchschnittlich 1 mm Durchmesser entsprechen, welche die typische Structur der Tuberkelknoten besitzen (Manz).

Die miliare Aderhauttuberculose bildet eine Theilerscheinung allgemeiner Miliartuberculose (Cohnheim). Sie hat wesentlich diagnostisches Interesse, indem sie in zweifelhaften Fällen acuter Miliartuberculose die Diagnose sicherstellen hilft. Bei der chronischen Tuberculose der Lunge, des Darmes u. s. w. wird sie gewöhnlich nicht beobachtet.

b) Der solitäre oder conglobirte Tuberkel der Aderhaut tritt in der Form eines Neugebildes auf. Man sieht mit dem Augenspiegel in der Aderhaut eine grössere, hell gefärbte Geschwulst; für die tuberculöse Natur derselben spricht, wenn man in deren Umgebung kleinere, helle Flecken (Tuberkelknötchen) in der Aderhaut findet. Die Geschwulst kann später durch die Sclera nach aussen wuchern, wo sie dann zerfällt. Die anatomische Untersuchung zeigt, dass sie aus einer grossen Zahl kleiner miliarer Knötchen besteht, welche zu einer grösseren Geschwulst confluirten. In der Mitte dieser letzteren besteht Verkäsung. — Die solitäre Form der Aderhauttuberculose ist eine sehr seltene Krankheit, welche vorwiegend jugendliche Individuen befällt. Sie verläuft chronisch und begleitet die chronische Tuberculose innerer Organe, besonders des Gehirns. Es gibt jedoch auch Fälle, wo ausser dem tuberculösen Knoten im Auge kein Tuberkelherd im Organismus klinisch nachweisbar ist.

Die Prognose des solitären Aderhauttuberkels ist schlecht, indem das Auge auf jeden Fall verloren ist und in den meisten Fällen auch das Leben durch Gegenwart anderweitiger tuberculöser Erkrankungen in Gefahr steht. Die Therapie besteht in der Enucleation des Auges, welche namentlich für jene Fälle angezeigt ist, wo der Aderhauttuberkel den einzigen tuberculösen Herd zu bilden scheint. Die Enucleation hat dann vor Allem den Zweck, der Weiterverbreitung des tuberculösen Virus entgegenzutreten.

III. Angeborene Anomalien der Chorioidea.

§ 80. *Coloboma chorioideae.* Der Augenspiegel zeigt nach unten vom Sehnerveneintritte im rothen Augenhintergrunde eine grosse, hellweisse Fläche (Fig. 134). Dieselbe entspricht einem umschriebenen

Digitized by Illinois College of Optometry

Defecte in der Aderhaut und Netzhaut, in dessen Bereiche die Sclera blossliegt und daher ophthalmoskopisch als weisse Fläche sichtbar wird. Das Kolobom der Aderhaut findet sich häufig zusammen mit Kolobom der Iris, sowie mit anderen angeborenen Anomalien des Auges. Oft sind solche Augen kleiner (Mikrophthalmus). Es kommen selbst erbsen- bis hirsekorngrosse Bulbi vor, welche ganz im Hintergrunde der Orbita liegen und bei der Untersuchung am Lebenden nicht aufgefunden

temporal

nasal

Fig. 134.

Kolobom des Sehnerven und der Aderhaut. Rechtes Auge eines 14jährigen Mädchens. Aufrechtes Bild. Nach Caspar und Krüger. — Die Papille erscheint etwa 9mal grösser als im normalen Zustande und liegt erheblich unter dem Niveau der angrenzenden Netzhaut. Man kann an ihr eine obere gelbliche und eine untere graue Hälfte unterscheiden. Aus ersterer entspringen die Centralgefässe, welche abnormerweise die meisten ihrer Aeste nach oben schicken. Die untere graue Hälfte der Papille zeigt mehrere helle, leistenartige Vorsprünge und wenig Blutgefässe; dagegen tauchen zahlreiche Blutgefässe an ihrem überhängenden Rande auf und verlaufen in der Netzhaut, wobei sie dem Aderhautkolobome ausweichen. Die vergrösserte Papille ist nach oben durch eine schmale atrophische Sichel begrenzt. — Das Aderhautkolobom liegt nach unten und etwas temporalwärts von der Papille. Die untere (vordere) Grenze desselben ist in der Zeichnung nicht mehr dargestellt. Das Kolobom ist von hellweisser Farbe, scharf begrenzt und etwas tiefer als der angrenzende Fundus gelegen. Es zeigt spärliche Blutgefässe, sowie stellenweise eine feinkörnige Pigmentirung.

werden. Es wird dadurch Mangel des Auges — Anophthalmus — vorgetäuscht. Ob ein wahrer Anophthalmus vorkommt, d. h. ein Zustand, wo bei vorhandener Orbita nicht einmal ein Rudiment des Augapfels vorhanden ist, ist bis jetzt nicht sichergestellt.

Das Sehvermögen leidet bei Coloboma chorioideae zunächst dadurch, dass dem Kolobom ein Defect im Gesichtsfelde entspricht. Ausserdem pflegt aber auch die directe Sehschärfe mangelhaft zu sein, weil das Auge im Ganzen Störungen in seiner Entwicklung erfahren

Digitized by Illinois College of Optometry

hat. Bei den höheren Graden des Mikrophthalmus ist das Sehvermögen auf blosse Unterscheidung zwischen Hell und Dunkel herabgesetzt.

Das Kolobom der Chorioidea ist in hohem Grade durch Vererbung übertragbar, nicht selten zusammen mit anderen angeborenen Missbildungen des Körpers.

Das Kolobom der Chorioidea hat entweder die Form eines Ovals, dessen längere Axe ungefähr dem verticalen Meridiane entspricht, oder die Form eines stumpfen Dreieckes, dessen Spitze gegen die Papille gerichtet ist. Der periphere Rand des Koloboms zeigt nicht selten eine spitz auslaufende Verlängerung gegen den Ciliarkörper hin. — Selbst die kleinsten Kolobome sind viel grösser als die Sehnervenscheibe; die grossen Kolobome aber sind so ausgedehnt, dass man ihren vorderen Rand mit dem Augenspiegel nicht mehr sehen kann, weil er zu weit nach vorne liegt. Desgleichen können sie so weit nach rückwärts reichen, dass sie die Papille mit in sich begreifen. Diese letztere pflegt dann in ihrer Form und ihrem Aussehen verändert zu sein, zuweilen so sehr, dass man nur durch den Ursprung der Netzhautgefässe andeutungsweise die Stelle der Papille erkennt. — Der Rand des Koloboms ist scharf und gewöhnlich von Pigment umsäumt. Das Kolobom selbst ist von rein weisser oder bläulich weisser Farbe und lässt sowohl einzelne Pigmentflecken als auch Gefässe erkennen. Die Gefässe sind theils solche, welche aus der angrenzenden Netzhaut und Aderhaut stammen, theils gehören sie der Sclera an, welche im Bereiche des Koloboms blossliegt, zum Theile endlich sieht man sie im Kolobome selbst entspringen. Letztere sind als hintere Ciliargefässe anzusehen. Die Gefässe der Netzhaut zeigen in solchen Augen oft einen unregelmässigen Verlauf; nicht selten sieht es aus, als ob sie dem Kolobome auswichen, indem sie, anstatt auf dasselbe hinüberzutreten, dessen Rändern entlang laufen. — Die Fläche des Koloboms liegt tiefer als der übrige Augenhintergrund und zeigt oft selbst wieder grubige Vertiefungen oder vorspringende Leisten, wie man theils aus den Biegungen der Gefässe, theils aus der parallaktischen Verschiebung entnimmt. — In den mit Chorioidealkolobom behafteten Augen entwickelt sich häufig Katarakt, und zwar in der Regel eine complicirte, nicht operirbare Form. Wenn ich nach einem Fall urtheilen darf, dessen Verlauf ich selbst beobachtet habe, kommt dieselbe auf folgende Weise zu Stande. Die Netzhaut, welche mit dem Rande des Koloboms verwachsen ist, erfährt hier eine Zerrung, ähnlich wie dies der Fall ist, wenn die Netzhaut an eine Scleralnarbe angewachsen ist (siehe Seite 272). In Folge der Zerrung entsteht Abhebung der Netzhaut, und zwar zuerst am Rande des Koloboms, später aber in der ganzen Ausdehnung. Die Trübung der Linse ist dann nur als die gewöhnliche Folge der totalen Netzhautabhebung anzusehen.

In seltenen Fällen sind grosse, weisse, vertiefte Flächen nicht nach unten, sondern nach aussen vom Sehnerven, in der Gegend des gelben Fleckes gesehen worden. Man hat dieselben ebenfalls als angeborene Missbildungen — Kolobome der Macula — aufgefasst.

Kolobombildung kommt auch im Sehnerven vor. Man findet entweder im unteren Theile desselben eine grubige Vertiefung oder es ist die ganze Sehnervenscheibe auf das Mehrfache vergrössert, vertieft und die aus ihr hervortretenden Gefässe wie auseinander geworfen (Fig. 134). Die Kolobome der Sehnervenscheibe werden entweder allein oder zusammen mit Kolobomen der Aderhaut angetroffen. Die angeborenen Sicheln nach abwärts, welche gewöhnlich mit angeborener Ambly-

Digitized by Illinois College of Optometry

opie einhergehen (siehe Seite 388 und Fig. 131), dürften ebenfalls als rudimentäre Kolobome aufzufassen sein.

Die anatomische Untersuchung eines mit Aderhautkolobom versehenen Auges zeigt schon äusserlich eine nach unten vom Sehnerven gelegene Vorwölbung der Sclera, die von Ammon zuerst beschriebene Scleralprotuberanz (siehe Seite 277). Dieser entspricht in den inneren Augenhäuten das mit dem Augenspiegel sichtbare Kolobom (Fig. 135). Die mikroskopische Untersuchung lässt innerhalb desselben zumeist nur ein dünnes, aus Bindegewebe bestehendes Häutchen als Rest der mit einander verschmolzenen Aderhaut und Netzhaut erkennen. — Die Entstehung des Koloboms ist auf die fötale Augenspalte zurückzuführen. Dieselbe besteht an der unteren Seite der secundären Augenblase, des Augenbechers, und ist dazu bestimmt, das Mesoderm in das Innere des Augenbechers hineingelangen zu lassen (Fig. 101, siehe Seite 321). Später soll sich diese Spalte spurlos wieder schliessen. Erfolgt aber die Schliessung in unvollständiger Weise, so entsteht das Kolobom. Die Ränder der Netzhautspalte verwachsen dann nicht unmittelbar miteinander, sondern werden durch ein dünnes Zwischengewebe miteinander verbunden. In Folge des Offenbleibens der Netzhautspalte erleidet auch die Anbildung der Aderhaut an der Aussenfläche der Netzhaut eine Störung, so dass an der Stelle der Spalte sowohl die Netzhaut als die Aderhaut fehlen, respective durch Bindegewebe ersetzt sind. Zuletzt erfolgt auch die Entwicklung der Sclera an der betreffenden Stelle nicht in normaler Weise; sie ist hier dünn, nachgiebig und baucht sich unter dem intraocularen Drucke aus, wodurch die hintere Scleralprotuberanz entsteht. Der ursprüngliche Sitz des Koloboms ist also in der Netzhaut mit consecutiver Entwicklungsstörung in der angrenzenden Aderhaut und Sclera. — Die fötale Augenspalte setzt sich auch auf den Stiel der Augenblase, den späteren Sehnerven, als Furche fort. Durch unvollständigen Verschluss dieser letzteren entstehen die Kolobome des Sehnerven.

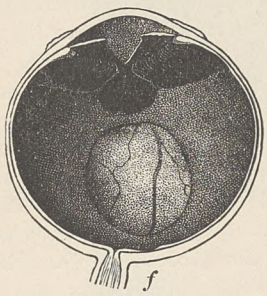

Fig. 135.

Untere Hälfte eines Auges mit angeborenem Kolobom der Iris, des Ciliarkörpers und der Chorioidea. — An der Iris, deren hintere Fläche man in der Zeichnung sieht, erkennt man die spitz zulaufende Verlängerung der Pupille bis zum unteren Ciliarrande. An der entsprechenden Stelle fehlen die Ciliarfortsätze; die diese Lücke zunächst begrenzenden Fortsätze sind höher und länger als die übrigen und schliessen, nach rückwärts divergirend, eine dreieckige, sehr dunkel pigmentirte Fläche ein. Noch weiter nach rückwärts besteht in der Wandung des Augapfels eine tiefe Aushöhlung von ovaler Form, deren Ränder scharf und zum Theil überhängend sind. Auf dem Grunde der Aushöhlung sieht man die Sclera, nur bedeckt von einem ganz dünnen, durchsichtigen Häutchen, in welchem mehrere Gefässe verlaufen. Der hintere Pol des vom Aderhautkolobom gebildeten Ovals ist nach der Fovea centralis *f* hin gerichtet.

Das Kolobom der Iris hängt auch mit der Augenspalte zusammen. Die Iris entsteht aus dem vorderen Rande der secundären Augenblase und der Aderhautanlage zu einer Zeit, wo die fötale Augenspalte schon geschlossen ist; die Iris hat also in keinem Stadium ihrer Entwicklung eine Spalte. Wenn aber die Augenblase und das sie bedeckende mesodermale Gewebe an der Stelle der Netzhautspalte eine Störung in ihrer Entwicklung erfahren, so kann sich diese auf die Iris übertragen, welche an der betreffenden Stelle nicht in normaler Weise hervor-

Digitized by Illinois College of Optometry

wächst. Dies kann auch geschehen, selbst wenn sich die Spalte in der Netzhaut und Aderhaut vollständig geschlossen hat, so dass dann ein Iriskolobom ohne gleichzeitiges Aderhautkolobom entsteht. Für die seltenen Fälle von angeborenen Kolobomen, welche nicht nach unten, sondern nach einer anderen Seite liegen, kann ein Zusammenhang mit der fötalen Augenspalte selbstverständlich nicht angenommen werden. Hier handelt es sich entweder um Entwicklungshemmung unbekannten Ursprunges oder um die Resultate fötaler Entzündung.

In manchen Fällen von Mikrophthalmus (sowie von scheinbarem Anophthalmus) besteht gleichzeitig eine Cyste im unteren (äusserst selten im oberen) Augenlide. Dieselbe ist mit seröser Flüssigkeit gefüllt, schimmert bläulich durch die Haut des Lides hindurch und steht in der Regel durch einen Fortsatz mit dem rudimentären Bulbus in Verbindung; in der Wand der Blase sind häufig Elemente der Netzhaut durch das Mikroskop nachweisbar. Arlt erklärt diese Fälle aus dem unvollständigen Verschlusse der Augenspalte. Das die Spalte verschliessende Zwischengewebe baucht sich zu einem grösseren Sacke aus, welcher dem Bulbus anhängt, während dieser selbst in seiner Entwicklung zurückbleibt. Die Verbindung zwischen dem Sacke und dem Bulbus verlängert sich später und zieht sich dabei in einen dünnen Strang zusammen, so dass man endlich eine grosse Blase hat, an welcher mittelst eines langen Stieles der Bulbus, auf Erbsengrösse oder noch weniger reducirt, hängt. In anderen Fällen aber kommt die Missbildung dadurch zu Stande, dass die Augenblase an ihrer unteren Seite in atypischer Weise in das Orbitalgewebe hineinwuchert und so die Cyste bildet, wobei die eigentliche Bulbusanlage verkümmert.

Die Erklärungen für die Entstehung der Kolobome enthalten noch viel Hypothetisches und Unaufgeklärtes. Auch ist man noch nicht einig, wodurch eigentlich die regelrechte Schliessung der Augenspalte verhindert wird: die Einen glauben, dass dies geschehe, weil das durch die Augenspalte eindringende mesodermale Gewebe zu lange persistirt, während Andere behaupten, dass eine Entzündung in der Gegend der Spalte die Schuld daran trägt. Noch weniger wissen wir über die Entstehung der Kolobome in der Macula lutea.

Der Albinismus besteht in dem Fehlen des physiologischen Pigmentes. Die Albinos haben gelblichweisses, flachsartiges Haupthaar, sowie weisse Augenbrauen und Wimpern. Ihre Iris ist hellgrau und schimmert röthlich durch, während die Pupille lebhaft roth leuchtet. Mit dem Augenspiegel sieht man die Blutgefässe der Netzhaut und Aderhaut in voller Deutlichkeit auf dem fast weissen Augenhintergrunde verlaufen, von welchem sich die Papille durch ihre dunkelgraurothe Farbe abhebt (Fig. 12). Die albinotischen Augen sind lichtscheu und sehen daher besser in der Dämmerung; ihre Sehschärfe ist stets herabgesetzt und immer ist Nystagmus, häufig auch höhere Myopie oder Schielen vorhanden. — Der Albinismus ist angeboren und oft ererbt. In den albinotischen Augen sind die pigmentführenden Zellen der Uvea und der Netzhaut ebenso vorhanden wie im normalen Auge, nur enthalten sie kein Pigment. Es gibt alle Uebergänge vom vollständigen Albinismus zur normalen Pigmentirung.

Digitized by Illinois College of Optometry

VII. Capitel.

Glaukom.

Allgemeines.

§ 81. Das Wesen des Glaukoms liegt in der Erhöhung des intraoculären Druckes, aus welcher sich alle übrigen wesentlichen Symptome des Glaukoms ableiten lassen (v. Graefe). In einer Reihe von Fällen tritt die Drucksteigerung ein, ohne dass man im Stande wäre, in einer vorausgegangenen Erkrankung des Auges den Grund hiefür nachzuweisen — primäres Glaukom. In anderen Fällen dagegen ist die Drucksteigerung die Folge einer anderweitigen Erkrankung des Auges — secundäres Glaukom. Das primäre Glaukom hat also die Drucksteigerung als erstes und wichtigstes Symptom, aus dem die übrigen Erscheinungen hervorgehen; es ist das eigentliche Glaukom, das Glaukom schlechtweg. Beim Secundärglaukom dagegen ist die Drucksteigerung nur eine Consequenz anderweitiger pathologischer Zustände, gleichsam etwas Accessorisches. Das Bild des Secundärglaukoms ist daher sehr vielgestaltig, entsprechend den verschiedenen Erkrankungen, welche demselben zu Grunde liegen. Während das echte oder primäre Glaukom stets beide Augen, wenn auch nicht gleichzeitig, befällt, bleibt das secundäre Glaukom auf dasjenige Auge beschränkt, welches eben durch seine Erkrankung die Veranlassung zur Drucksteigerung gegeben hat.

Die Folgen der Drucksteigerung, welche bei längerer Dauer derselben unausbleiblich eintreten, sind die Excavation des Sehnerven und die Herabsetzung und schliessliche Vernichtung des Sehvermögens.

Die Excavation des Sehnerven hat ihren Grund in dem Zurückweichen der Lamina cribrosa. Darunter verstehen wir denjenigen Theil der Sclera, welcher an der Eintrittsstelle des Sehnerven in das Auge liegt und von zahlreichen Löchern durchbohrt ist, die für den Durchtritt der Sehnervenbündel bestimmt sind (Fig. 175 und 176). Die Lamina cribrosa ist derjenige Theil der fibrösen Augenhülle (Corneosclera), welcher am wenigsten Festigkeit besitzt und daher zuerst dem erhöhten Augendrucke nachgibt, indem er sich rückwärts ausbaucht. Damit weichen aber auch die Sehnervenfasern, welche in den Lücken der Lamina cribrosa stecken, zurück, so dass die Oberfläche des Sehnervenkopfes selbst einsinkt (Fig. 136 *B*, *e*). Bei der ophthalmoskopischen Untersuchung erscheint die Papille gegen den angrenzenden Augenhintergrund vertieft, zuerst

Digitized by Illinois College of Optometry

nur wenig, später beträchtlich, so dass die Ränder der Papille steil, selbst überhängend abfallen. Man erkennt dies vornehmlich an der Biegung oder selbst Knickung der Blutgefässe an jener Stelle, wo sie aus der Netzhaut über den Rand der Papille in die Tiefe sich senken (Fig. 136 *A*). Ebenso wie die Blutgefässe erleiden auch die Nervenbündel

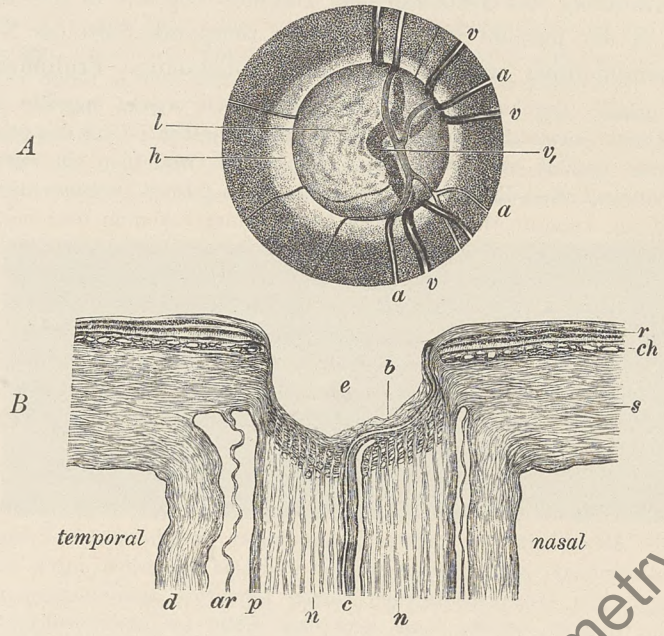

Fig. 136.

Glaukomatöse Excavation des Sehnerven. Vergr. 14/1. — (Vergl. damit den normalen Sehnerven in Fig. 10, Seite 16.)

A. Ophthalmoskopisches Bild der Papille. — Die Papille ist von einem scharfen, überhängenden Rande begrenzt, an welchem die Arterien *a* und die Venen *v* der Netzhaut mit umgebogenen Enden aufzuhören scheinen. Ihre Fortsetzung auf dem Grunde der Excavation ist nämlich oft gegen den in der Netzhaut liegenden Theil seitlich etwas verschoben; überdies sind die Gefässe innerhalb der Excavation nur verschwommen zu sehen. In der äusseren Hälfte der Excavation bemerkt man die grauen Tüpfel *l* der Lamina cribrosa. Die an die Papille angrenzende Zone *h* des Augenhintergrundes ist entfärbt (Halo glaucomatosus).

B. Längsschnitt durch den Sehnervenkopf. — Derselbe zeigt eine tiefe Excavation *e*, auf deren Grund nur noch geringe Reste *b* des atrophischen Sehnervenkopfes zu sehen sind. Die Centralgefässe *c* steigen am nasalen Rande der Excavation zur Netzhaut *r* hinauf, an welcher die innerste Schichte (Faserschichte) durch Atrophie bedeutend verschmälert ist. *ch* Chorioidea, *s* Sclera. Das Volumen des Sehnervenstammes hat durch die Atrophie der Nervenbündel *n* bedeutend abgenommen. In Folge dessen hat sich der Zwischenraum zwischen den Scheiden des Sehnerven, der Pialscheide *p*, der Arachnoidealscheide *ar* und der Duralscheide *d*, erweitert, besonders an der temporalen Seite.

eine Biegung oder Knickung am Rande der Papille. Diese Knickung zusammen mit dem hohen Drucke, unter welchem die Nervenfasern im Augeninnern stehen, bringt diese zur Atrophie. Wir sehen deshalb in den späteren Stadien die Papille nicht blos vertieft, sondern auch abgeblasst, von bläulich weisser Farbe, indem die Nervenfasern zu Grunde

Digitized by Illinois College of Optometry

gegangen sind und die hellweisse Lamina cribrosa blossliegt. Die Atrophie der Sehnervenfasern ist auch die wichtigste Ursache der Abnahme des Sehvermögens, welche die Drucksteigerung begleitet. Es leidet sowohl das directe als das indirecte Sehvermögen. Ersteres äussert sich durch die allmälige Verminderung der centralen Sehschärfe, letzteres durch die Einschränkung des Gesichtsfeldes. Dieselbe beginnt in der Mehrzahl der Fälle an der nasalen Seite, indem die temporale Seite der Netzhaut zuerst unempfindlich wird. Zuletzt tritt vollständige Erblindung ein.

Das primäre Glaukom ist eine häufige Krankheit, welche ungefähr 1% aller Augenkrankheiten ausmacht. Die genaue Kenntniss derselben ist für den praktischen Arzt besonders deshalb von der grössten Wichtigkeit, weil hier ein rasches und richtiges therapeutisches Eingreifen Alles retten, eine falsche Diagnose und unrichtige Behandlung dagegen Alles verderben kann. Leider bekommt man noch immer viele Fälle von Glaukom zu sehen, welche von den praktischen Aerzten nicht richtig erkannt wurden und erst zum Augenarzt kommen, wenn keine Hilfe mehr möglich ist. Fälle von entzündlichem Glaukom werden oft mit Iritis oder Iridocyclitis verwechselt und daher mit Atropin behandelt, welches bei Glaukom ganz besonders nachtheilig wirkt. Die Fälle von einfachem Glaukom, welche äusserlich keine Entzündungserscheinungen darbieten, werden nicht selten als beginnende Katarakt angesehen und die Patienten auf die Reifung derselben vertröstet, so dass sie warten, bis es zur Iridektomie zu spät ist.

Das Glaukom ist von altersher bekannt, natürlich blos das entzündliche, da das nichtentzündliche nur durch den Augenspiegel diagnosticirt werden kann. Dieses wurde daher mit den anderen Erblindungen, welche durch Erkrankungen der tiefen Augenhäute hervorgerufen werden und sich äusserlich durch Nichts verrathen, unter dem gemeinschaftlichen Namen Amaurose zusammengeworfen. Das entzündliche Glaukom brachte man meist mit Gicht in Zusammenhang und bezeichnete es daher als Ophthalmia arthritica. Erst Mackenzie und besonders v. Graefe erkannten die Drucksteigerung als das wichtigste Symptom des Glaukoms. Heinrich Müller, ein um die pathologische Anatomie des Auges hochverdienter Mann, wies zuerst auf anatomischem Wege die Druckexcavation des Sehnerven nach (1856); bald darauf wurde sie auch im ophthalmoskopischen Bilde von Weber und Förster richtig erkannt. Die Heilung des Glaukoms hatte schon Mackenzie, ausgehend von der Thatsache der Drucksteigerung, durch wiederholte Punctionen der Hornhaut herbeizuführen versucht, ohne aber dauernde Erfolge zu erzielen. Dies gelang erst v. Graefe, welcher im Jahre 1856 zuerst die Iridektomie bei Glaukom anwandte, nachdem er dieselbe bei verschiedenen anderen Erkrankungen des Auges wirksam gefunden hatte. Es ist dies eine der folgenreichsten Entdeckungen in der Augenheilkunde, welche v. Graefe für immer zum Ruhme gereichen wird. Man bedenke, dass früher jedes Glaukom unaufhaltsam zur Erblindung führte und dass jetzt, Dank der Iridektomie, der grösste Theil der Glaukomkranken geheilt werden kann. Wie viele Tausende, die früher Jahr für Jahr rettungslos in die Nacht der Blindheit versinken mussten, werden jetzt durch v. Graefe's Entdeckung dem Lichte erhalten!

In Bezug auf die Excavation des Sehnerven werden drei Arten unterschieden: die physiologische, die atrophische und die glaukomatöse Excavation.

Digitized by Illinois College of Optometry

Die physiologische Excavation (Fig. 137 *A*) entsteht dadurch, dass die Sehnervenbündel nicht erst in der Ebene der Netzhaut, sondern schon weiter rückwärts auseinander weichen, um in die Netzhaut umzubiegen; die Lamina cribrosa ist dabei an ihrer normalen Stelle. Die physiologische Excavation ist stets partiell, d. h. sie nimmt, auch wenn sie sehr gross ist, niemals die ganze Papille ein, da ja zunächst dem Rande der Papille stets ein gewisser Raum von den Nervenfasern, welche in die Netzhaut übertreten, occupirt werden muss (Seite 15, Fig. 13, 14 und Fig. 8, 9, 129). — Die atrophische Excavation (Fig. 137 *B*) ist durch den Schwund der Sehnervenfasern bedingt, welche als Sehnervenkopf vor der Lamina cribrosa sich befinden; diese selbst bleibt an Ort und Stelle. Die atrophische Excavation ist total, d. h. sie erstreckt sich über die ganze Papille, bleibt aber immer seicht; sie kann nämlich höchstens so tief werden, als die Lamina cribrosa hinter dem Niveau der inneren Netzhautoberfläche liegt. Bei der atrophischen Excavation ist die Papille gleichzeitig weiss verfärbt wegen des Schwundes der Nervenfasern. Die physiologische

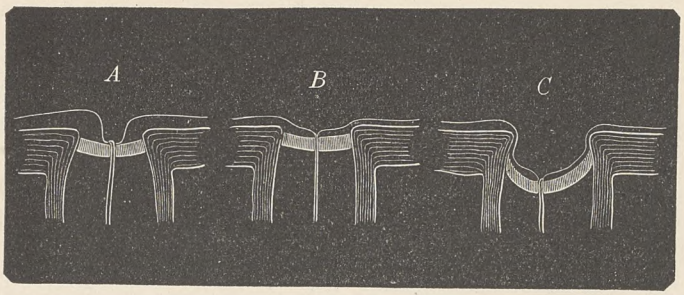

Fig. 137.

Die drei Arten der Sehnervenexcavation. Schematisch.
A. Physiologische Excavation, trichterförmig, partiell, Lamina cribrosa normal.
B. Atrophische Excavation, muldenförmig, total, Lamina cribrosa normal.
C. Glaukomatöse Excavation, ampullenförmig, total, Lamina cr. nach hinten ausgebaucht.

und die atrophische Excavation haben gemeinschaftlich, dass die Lamina cribrosa unverrückt bleibt; da diese den Boden der Excavation bildet, ist der Tiefe derselben eine enge Grenze gesetzt. — Die glaukomatöse Excavation (Fig. 137 *C*) unterscheidet sich von den vorhergehenden vor Allem dadurch, dass sie durch das Zurückweichen der Lamina cribrosa entsteht; sie kann deshalb eine viel bedeutendere Tiefe erreichen. Die glaukomatöse Excavation umfasst die ganze Papille, welche anfänglich noch die röthliche Färbung der gesunden Papille zeigt. Später gehen die Nervenbündel atrophisch zu Grunde, so dass die Papille weiss wird und auf ihrem Grunde die blossliegende Lamina cribrosa sehen lässt. Damit ist auch eine weitere Zunahme der Excavation verbunden, deren Tiefe um die Dicke des zu Grunde gegangenen Sehnervenkopfes vermehrt wird.

Die ophthalmoskopischen Unterscheidungsmerkmale der drei Arten von Excavation sind demnach folgende: eine partielle Excavation ist physiologisch, eine totale pathologisch, entweder atrophisch oder glaukomatös. Die atrophische Excavation ist seicht und die Papille dabei sehr weiss. Die glaukomatöse Excavation kann seicht oder tief sein, je nachdem sie kürzere oder längere Zeit besteht. Bei seichter glaukomatöser Excavation findet man die Papille noch gut gefärbt, zum

Digitized by Illinois College of Optometry

Unterschiede von der atrophischen Excavation. Ist die Excavation tief und total, so kann sie nur eine glaukomatöse sein, welche Farbe immer die Papille haben mag. — In praxi ist die Unterscheidung zwischen den einzelnen Formen der Excavation zuweilen sehr schwierig.

Das ophthalmoskopische Bild der glaukomatösen Sehnervenexcavation zeigt die Papille blässer, in vorgeschrittenen Fällen bläulich oder grünlichweiss. Dem Rande entlang sieht man einen Schatten laufen, während die Mitte der Excavation am hellsten gefärbt ist. Auf dem Grunde der Excavation erkennt man die grauen Tüpfel der Lamina cribrosa (Fig. 136 *A*, *l*). Die Gefässe tauchen nicht in der Mitte, sondern zumeist nächst dem inneren Rande der Papille auf. Dort, wo sie sich über den Rand der Papille in die Netzhaut hinaufbegeben, zeigen sie eine Biegung, bei tiefer Excavation eine Knickung. Wenn der Rand der Excavation überhängend ist, so kann das aufsteigende Stück des Gefässes hinter demselben vollständig verborgen sein, so dass die von der Gefässpforte herkommenden Blutgefässe am Rande der Papille aufzuhören scheinen, um in der Netzhaut an einer anderen Stelle wieder aufzutauchen. Man kann den Verlauf der Gefässe nur im umgekehrten Bilde in seiner ganzen Ausdehnung auf einmal deutlich überblicken; im aufrechten Bilde werden die Gefässe auf der Papille und die in der Netzhaut niemals gleichzeitig scharf gesehen, da sie in verschiedener Tiefe liegen und daher verschiedene Refraction besitzen. Ist man für die Gefässe in der Netzhaut eingestellt (Fig. 136 *A*, *a* und *v*), so sieht man die Gefässe auf dem Grunde der Excavation (v_1) ganz blass und verschwommen und umgekehrt. Die Gefässe in der Excavation haben im Vergleiche zu denen in der Netzhaut eine myopische Refraction und erfordern deshalb ein entsprechend starkes Concavglas, um scharf gesehen zu werden. Aus der Differenz der Refraction zwischen Rand und Grund der Excavation kann die Tiefe der letzteren bestimmt werden (siehe Seite 31) und durch wiederholte Messungen dieser Art kann man constatiren, ob im Laufe der Zeit die Tiefe der Excavation zu- oder abnimmt. In umgekehrtem Bilde verräth sich die Niveaudifferenz nur durch die parallaktische Verschiebung (Seite 32). — Das Kaliber der Arterien ist verengert, während die Venen stark gefüllt und geschlängelt sind; besonders auf dem Grunde der Excavation liegt zuweilen ein ganzes Convolut von venösen Gefässschlingen. Diese Veränderungen erklären sich leicht aus der Wirkung, welche der erhöhte Druck auf die Gefässe in der Gefässpforte ausübt. Derselbe lässt weniger Blut in die Arterien der Netzhaut eintreten und erschwert andererseits den Abfluss des Blutes aus den Venen. Die ersteren sind daher zu wenig, die letzteren zu stark gefüllt. Sehr häufig beobachtet man Puls an den Venen, nicht selten auch Puls an den Arterien innerhalb der Papille (Erklärung desselben siehe Seite 18). Wenn der Arterienpuls nicht spontan vorhanden ist, so lässt er sich doch durch einen ganz leichten Fingerdruck auf den Bulbus hervorrufen, ein wichtiges Zeichen für Drucksteigerung in solchen Fällen, wo dieselbe nicht bedeutend genug ist, um durch die Betastung des Auges sofort in unzweifelhafter Weise erkannt zu werden. — Bei länger bestehender glaukomatöser Excavation findet man die Papille gewöhnlich von einem weissen oder gelblichen Hofe umgeben, welcher der Ausdruck einer Atrophie der Aderhaut rings um die Papille ist — Halo glaucomatosus (Fig. 136 *A*, *h*). Der übrige Augenhintergrund zeigt in späteren Stadien oft das getäfelte Aussehen (Fig. 130).

Der Zustand des Sehvermögens steht nicht immer in geradem Verhältnisse zur Tiefe der Excavation. Es ist ja nicht das Zurückweichen der Lamina cribrosa

Digitized by Illinois College of Optometry

als solches, welches das Sehen beeinträchtigt, sondern die dadurch hervorgerufene Atrophie der Nervenfasern, welche aber durchaus nicht immer mit der Ausbildung der Excavation gleichen Schritt hält. So sieht man zuweilen Fälle mit tiefer Excavation und doch normaler Sehschärfe und grossem Gesichtsfelde. Andererseits kann durch sehr bedeutende Drucksteigerung — beim Glaucoma fulminans — das Sehvermögen durch Lähmung der Sehnervenfasern binnen wenigen Stunden vollkommen erlöschen, ohne dass eine Excavation des Sehnerven da wäre, weil die Zeit zur Ausbildung derselben zu kurz ist. Man wird sich daher bei der Beurtheilung des Sehvermögens mehr an die Farbe der Papille und an das Kaliber der Netzhautarterien, als an die Tiefe der Excavation halten müssen, weil sich die Atrophie der Nervenfasern vor Allem durch Erblassen der Papille kundgibt. — Die Einschränkung des Gesichtsfeldes beginnt am häufigsten an der Nasenseite, doch findet man nicht selten auch andere Formen der Gesichtsfeldbeschränkung. So kommt namentlich beim einfachen Glaukom oft eine concentrische Einschränkung vor, ferner zuweilen centrale, paracentrale oder periphere Skotome.

I. Primäres Glaukom.

§ 82. Das primäre Glaukom, auch schlechtweg Glaukom genannt, tritt unter verschiedenen Symptomen auf. Wenn der Druck plötzlich zu beträchtlicher Höhe ansteigt, so werden dadurch entzündliche Erscheinungen hervorgerufen; dagegen fehlen diese in jenen Fällen, wo sich die Drucksteigerung allmälig einstellt und in niedrigen Grenzen hält. Man unterscheidet daher eine entzündliche und eine nicht entzündliche Form des Glaukoms — Glaucoma inflammatorium und Glaucoma simplex.

A. Glaucoma inflammatorium.

Das entzündliche Glaukom nimmt einen typischen Verlauf, namentlich in den acuten Fällen (Gl. inflammatorium acutum), welche daher zuerst geschildert werden sollen. Man unterscheidet im Verlaufe des entzündlichen Glaukoms folgende Stadien:

1. Stadium prodromorum. Das Prodromalstadium, welches in den meisten Fällen dem entzündlichen Anfalle vorausgeht, ist vor Allem durch Anfälle von Nebelsehen — Obscurationen — charakterisirt. Der Patient gibt an, dass er während dieser Anfälle schlechter sehe, wobei er die Empfindung habe, als ob ein Nebel oder Rauch ihm die Gegenstände verhülle. Befindet sich im Zimmer ein Licht, so sieht er um dasselbe einen Ring in den Farben des Regenbogens. Während des Anfalles besteht häufig das Gefühl von Druck im Auge oder dumpfer Kopfschmerz in der Stirne. Der Arzt findet, wenn er während eines solchen Anfalles das Auge untersucht, die Hornhaut leicht matt und

Digitized by Illinois College of Optometry

diffus trüb, wie angehauchtes Glas. Die Trübung ist in der Mitte am stärksten, in der Peripherie am geringsten und stört gerade wegen ihrer Gleichmässigkeit das Sehvermögen sehr erheblich. Sie bedingt auch das Erscheinen der farbigen Ringe um die Lichtflamme, wie man es z. B. auch sehen kann, wenn man an einem nebligen Winterabende durch die von Frost beschlagenen Fensterscheiben nach den Gasflammen auf der Strasse blickt. Die Kammer ist etwas seichter durch Vorrücken der Iris; die Pupille ist weiter und reagirt träge; die Spannung des Auges ist deutlich erhöht. Oft ist auch leichte Ciliarinjection vorhanden.

Ein solcher Anfall dauert gewöhnlich mehrere Stunden, worauf das Auge wieder vollständig zur Norm zurückkehrt, sowohl in Bezug auf sein Aussehen, als in Bezug auf die Function. Die Anfälle treten zuerst in grösseren Intervallen (von Wochen oder Monaten) auf; später werden sie immer häufiger. Oft lassen sich bestimmte Veranlassungen dafür nachweisen, wie reichliche Mahlzeiten, spätes zu Bette gehen, Gemüthsaufregungen (unter Anderem auch Kartenspielen) u. s. w. In vielen Fällen kehren sie auch ohne Veranlassung periodisch wieder, selbst jeden Tag, so dass z. B. der Patient angibt, er sehe des Morgens stets im Nebel und erst vom Mittag angefangen klar oder umgekehrt. Wenn die Anfälle des Abends kommen, so hören sie stets mit dem Einschlafen auf; auch unter Tags kann ein Anfall durch Einschlafen abgeschnitten werden.

In den Pausen zwischen den Prodromalanfällen ist das Sehvermögen des Auges normal, doch klagt der Patient, dass er, um in der Nähe zu sehen, zu immer stärkeren Gläsern greifen müsse — rasche Zunahme der Presbyopie durch Abnahme des Accommodationsvermögens (siehe § 141).

Das Prodromalstadium hat bald nur die Dauer von einigen Wochen, bald zieht es sich durch Monate und selbst durch Jahre hin. In letzterem Falle erleidet das Auge allmälig definitive Veränderungen, so dass es auch in den Intervallen zwischen den Anfällen nicht mehr normal ist. Das Auge bekommt äusserlich den Habitus glaucomatosus und ebenso bildet sich in Folge der oft wiederkehrenden Drucksteigerung eine Excavation aus. Dementsprechend ist auch das Sehvermögen selbst in der anfallsfreien Zeit nicht mehr vollkommen. Man kann dann eigentlich nicht mehr von Prodromalstadium sprechen, sondern von Glaucoma inflammatorium chronicum, in welches die prodromalen Erscheinungen ohne scharfe Grenze übergegangen sind.

2. Das zweite Stadium ist dasjenige des Glaucoma evolutum, welches durch den acuten Glaukomanfall eingeleitet wird. Der-

Digitized by Illinois College of Optometry

selbe tritt plötzlich ein, nachdem das Prodromalstadium länger oder kürzer gedauert hat. Die Veranlassung zum acuten Anfalle ist — falls überhaupt eine solche aufgefunden werden kann — gleich denjenigen, welche die Prodromalanfälle auslösen. Vor Allem sind Stauungen im Venensysteme, besonders durch Schwächung der Herzthätigkeit, hier zu nennen, ferner Gemüthsbewegungen, namentlich deprimirender Art, endlich auch Erweiterung der Pupillen. Aus letzterem Grunde vermag ein Tropfen Atropin in einem dazu disponirten Auge einen Glaukomanfall hervorzurufen.

Der acute Anfall kündigt sich durch heftige Schmerzen an, welche vom Auge entlang dem ersten und zweiten Aste des Trigeminus ausstrahlen. Der Patient klagt über Schmerzen im Kopfe, in den Ohren, in den Zähnen, welche eine unerträgliche Höhe erreichen können. Sie benehmen ihm Appetit und Schlaf; nicht selten stellt sich auch Erbrechen und Fieber ein. Gleichzeitig mit den Schmerzen sinkt auch das Sehvermögen rasch, so dass nur mehr grössere Gegenstände — z. B. die vor dem Auge hin und her bewegte Hand — erkannt werden. Das Gesichtsfeld ist meist von der Nasenseite her stark eingeschränkt. Die objective Untersuchung zeigt uns die Erscheinungen einer heftigen äusseren Entzündung: Oedem der Lider, Oedem, selbst Chemosis der Bindehaut, welche stark injicirt ist. Die Injection hat, entsprechend ihrem vorwiegend venösen Charakter, eine düsterrothe Farbe. Die Hornhaut ist gestichelt, stark rauchig getrübt und gegen Berührung wenig oder gar nicht empfindlich. Die Kammer ist seichter, die Iris verfärbt und verschmälert. In Folge dessen ist die Pupille weiter; sehr oft ist sie auch oval oder excentrisch gelegen, wenn die Verschmälerung der Iris an einzelnen Stellen — am häufigsten nach oben — besonders stark ist. Die Reaction der Iris ist verloren gegangen. Aus der Pupille erhält man einen graugrünen Reflex*). Die ophthalmoskopische Untersuchung ist wegen der starken Trübung der Hornhaut unmöglich. Die Spannung des Auges ist beträchtlich erhöht.

Man sieht, dass die Symptome des acuten Anfalles dieselben sind, wie sie dem Prodromalanfalle zukommen, nur dass sie viel stärker ausgeprägt sind und von entzündlichen Erscheinungen (Injection, Oedem der Lider und der Bindehaut, Schmerzen) begleitet werden. Man kann daher die Prodromalanfälle gleichsam als abortive Glaukomanfälle be-

*) Daher der Name „grüner Staar“. Auf griechisch heisst meergrün γλαῦκος, woher Glaukom. Uebrigens ist dieser Reflex durchaus nicht charakteristisch für Glaukom. Er findet sich immer dann, wenn die Pupille erweitert und dabei die Medien nicht vollständig durchsichtig sind.

Digitized by Illinois College of Optometry

trachten, welche zurückgehen, bevor sie sich zur vollen Höhe entwickelt haben. Endlich aber kommt es zu einem solchen, welcher bis zur Höhe des acuten Anfalles ansteigt, wonach eine vollständige Rückkehr zur Norm nicht mehr möglich ist. Der Druck bleibt nun dauernd erhöht und das Auge bewahrt das glaukomatöse Aussehen.

Der Verlauf des entzündlichen glaukomatösen Anfalles ist derart, dass nach einigen Tagen bis Wochen — je nach der Schwere des Anfalles — Besserung, selbst scheinbare Heilung eintritt. Nach einigen Tagen nehmen die Schmerzen an Heftigkeit ab und verlieren sich später ganz. Das Auge wird blass, die Hornhaut klärt sich und das Sehvermögen hebt sich wieder. Wenn letzteres vor dem Anfalle noch normal gewesen war, kann es sich so weit bessern, dass der Patient selbst noch lesen und schreiben kann; je mehr dagegen das Sehvermögen schon vor dem Anfalle durch ein langandauerndes Prodromalstadium geschädigt war, desto geringer wird die Besserung desselben nach Ablauf des Anfalles sein. Im Allgemeinen kann man sagen, dass nach überstandenem Anfalle das Sehvermögen niemals mehr jene Höhe erreicht, welche es vor dem Anfalle hatte. Der Anfall hinterlässt auch objective Veränderungen im Auge, welche die Krankheit desselben auf den ersten Blick verrathen. Es bleibt die Ueberfüllung der vorderen Ciliarvenen bestehen; die Kammer ist seichter, die Iris schmäler, schiefergrau verfärbt, träge oder gar nicht reagirend; die Spannung ist dauernd erhöht. Man sagt, das Auge biete den Habitus glaucomatosus dar. Die ophthalmoskopische Untersuchung, welche nach Aufhellung der Hornhaut wieder möglich geworden ist, zeigt am Sehnerveneintritte die Zeichen der Hyperämie, welche eben nur eine Theilerscheinung der allgemeinen Hyperämie des Auges während des entzündlichen Anfalles ist. Die Excavation des Sehnerven ist unmittelbar nach dem Anfalle noch nicht vorhanden, weil es zur Ausbildung einer solchen immer einer längeren Dauer der Drucksteigerung bedarf; sie entwickelt sich daher erst im weiteren Verlaufe. Nur in jenen Fällen, wo dem Anfalle ein langes Prodromalstadium vorausging, ist die Excavation schon während des Anfalles vorhanden. — Nach Ablauf des acuten Anfalles bleibt das Auge durch längere Zeit ruhig und der Patient gibt sich schon der Hoffnung auf dauernde Heilung hin. Da tritt ein neuer Anfall ein. Derselbe ist gewöhnlich, was die entzündlichen Erscheinungen und die Schmerzen anbelangt, weniger intensiv als der erste, hat aber eine weitere Herabsetzung des Sehvermögens zur Folge. Indem nun, in kürzeren oder längeren Zwischenräumen, immer neue Anfälle sich folgen, erlischt das Sehvermögen endlich ganz. Die Krankheit ist damit in das

Digitized by Illinois College of Optometry

3. Stadium, dasjenige des Glaucoma absolutum, getreten. Das Auge ist vollständig erblindet und bietet folgendes Bild dar: Auf der porzellanähnlichen, bläulich weissen Sclera heben sich die überfüllten vorderen Ciliarvenen ab, welche um die Hornhaut zu einem blaurothen Kranze erweiterter Gefässe sich vereinigen. Die Hornhaut ist glänzend, durchsichtig, aber unempfindlich; die vordere Kammer sehr seicht. Die Iris ist auf einen schmalen grauen Saum reducirt, welcher sich stellenweise fast ganz hinter dem Limbus verbirgt und am Pupillarrande von einem breiten schwarzen Rande eingefasst ist. Die weite und starre Pupille ist grünlich oder schmutziggrau. Die Sehnervenscheibe ist tief excavirt, das Auge steinhart.

Im weiteren Verlaufe treten in dem erblindeten Auge degenerative Veränderungen auf, welche als glaukomatöse Degeneration bezeichnet werden. Die Hornhaut wird trüb, von eigenthümlichen, glasig aussehenden Auflagerungen bedeckt. An der Sclera zeigen sich dunkle ektatische Buckel, am häufigsten in der Gegend des Aequators (Aequatorialstaphylome); die Linse wird trübe — Cataracta glaucomatosa. Obwohl das Auge längst erblindet ist, glaubt der Patient noch immer, Licht wahrzunehmen, namentlich in Form eines lichten Nebels, welcher an manchen Tagen stärker, an anderen schwächer ist. Diese subjectiven Lichterscheinungen erhalten den Kranken durch lange Zeit in dem Glauben, dass er sein Sehvermögen wieder gewinnen könne. Ausserdem treten in dem erblindeten Auge zeitweilig immer wieder Schmerzen auf.

Der Ausgang des Glaukoms ist gewöhnlich in Schrumpfung des Augapfels. Nachdem Jahre hindurch das Auge hart war, wird es endlich weicher, kleiner und atrophisch. In anderen Fällen kommt es zu Ulcus serpens mit Durchbruch und nachfolgender Iridocyclitis oder selbst Panophthalmitis mit Phthisis bulbi. Erst wenn das glaukomatöse Auge geschrumpft ist, lässt es seinem unglücklichen Besitzer dauernd Ruhe.

Der hier geschilderte Verlauf des Glaukoms mit heftigem entzündlichen Anfalle entspricht derjenigen Form, welche als Glaucoma inflammatorium acutum bezeichnet wird. In den schwersten Fällen, welche v. Graefe unter dem Namen Glaucoma fulminans beschrieben hat, kann selbst binnen wenigen Stunden unter den heftigsten Entzündungserscheinungen unheilbare Erblindung eintreten. Viel öfter als diese glücklicherweise seltenen Fälle kommen solche vor, welche weniger acut und typisch verlaufen, als dem acuten Glaukom zukommt. Diese werden als Glaucoma inflammatorium chronicum bezeichnet. Es

Digitized by Illinois College of Optometry

kommt hier zu keinem ausgesprochenen entzündlichen Anfalle, vielmehr geht das Prodromalstadium unmerklich in das entzündliche Stadium über, indem das Auge allmälig roth und empfindlich wird, die Hornhaut sich rauchig trübt, die Iris atrophirt. Die Schmerzen sind weder so heftig, noch so anhaltend, wie beim acuten Glaukom. Oft stellt sich dieser chronische Verlauf erst nach dem ersten entzündlichen Anfalle ein, indem auf diesen kein vollständiger Rückgang der entzündlichen Erscheinungen folgt. Der Ausgang ist derselbe wie beim acut entzündlichen Glaukom; eine scharfe Grenze existirt überhaupt zwischen diesen beiden Formen nicht.

Das Glaukom befällt fast immer beide Augen. Doch erkranken dieselben nur selten gleichzeitig; häufiger ist es, dass die Erkrankung des zweiten Auges Monate oder selbst Jahre der des ersten nachfolgt. Der Geübte wird indessen auch in solchen Fällen, wo das eine Auge noch vollkommen gesund ist, in diesem häufig eine gewisse Disposition zum Glaukom erkennen. Dieselbe verräth sich durch eine seichte vordere Kammer, eine etwas weitere und träge reagirende Pupille und eine verhältnissmässig hohe, wenn auch noch nicht pathologische Spannung des Auges. Dabei besteht gewöhnlich hypermetropischer Refractionszustand und Herabsetzung der Accommodationsbreite.

Das entzündliche Glaukom ist eine Krankheit des vorgerückten Alters: es findet sich am häufigsten zwischen dem 50. und 70. Lebensjahre. Im Kindes- und Jünglingsalter kommt es nicht vor. Es befällt mehr Frauen als Männer, besonders Frauen mit anticipirtem Klimax. Eine Disposition zum entzündlichen Glaukom scheint vor Allem den hypermetropischen Augen zuzukommen, wogegen stark kurzsichtige Augen fast immun gegen diese Krankheit zu nennen sind (vergl. § 144, Anmerkung). Auch Rigidität der Gefässwandungen (Arteriosclerose) sowie habituelle Stuhlverstopfung disponiren zum Glaukom. Unter den Juden ist das entzündliche Glaukom viel häufiger als unter den Christen; ferner gibt es manche Familien, in welchen Glaukom erblich ist.

Ein charakteristischer Zug des Glaukoms sind die häufigen, oft periodischen Schwankungen im Verlaufe der Krankheit. Dieselben sind im prodromalen Stadium durch die vorübergehenden Obscurationen, im entzündlichen Stadium durch die in Pausen wiederkehrenden entzündlichen Anfälle gegeben; selbst nach vollständiger Erblindung wechseln noch immer helle und dunkle Tage ab, je nach den subjectiven Lichtempfindungen des Patienten.

Einen sehr grossen Einfluss auf die Erscheinungen beim Glaukom hat das Verhalten der Pupille. Verengerung derselben wirkt günstig, indem sie den Druck herabsetzt, während Erweiterung der Pupille umgekehrt den Druck erhöht. Die Miotica vermögen daher die Prodromalanfälle zu coupiren und auch beim entzündlichen Anfalle die Erscheinungen zu mildern. Die Thatsache, dass durch Einschlafen

Digitized by Illinois College of Optometry

die Prodromalanfälle abgeschnitten werden können, ist wahrscheinlich ebenfalls auf die starke Verengerung zurückzuführen, welche die Pupille im Schlafe erfährt. Die Mydriatica können dagegen in einem dazu disponirten Auge einen entzündlichen Anfall hervorrufen, und zwar nicht blos die starken Mydriatica, wie Atropin, sondern auch Homatropin, ja selbst Cocaïn. Man soll daher stets nachsehen, ob nicht Verdacht auf Glaukom besteht, bevor man bei einem älteren Menschen ein Mydriaticum einträufelt. Hat man dennoch das Unglück gehabt, auf solche Weise einen entzündlichen glaukomatösen Anfall zu veranlassen, so kann es gelingen, durch rasches und energisches Einträufeln von Eserin denselben wieder und vielleicht für immer zum Verschwinden zu bringen.

Es ist eine häufig beobachtete Thatsache, dass die Iridektomie an einem glaukomatösen Auge einen entzündlichen Anfall in dem zweiten Auge veranlassen kann, wenn dieses bereits zum Glaukom disponirt ist. Doch ist es nicht die Operation als solche, sondern die damit verbundene geistige und körperliche Depression, welche, sowie bei anderen Anlässen, auch hier einen glaukomatösen Anfall hervorzurufen vermag. Die Operation selbst ist hiezu gar nicht nöthig. Eines Tages kam eine Dame mit einem frischen entzündlichen Anfalle an beiden Augen zu mir. Sie hatte wenige Tage vorher den ersten Glaukomanfall am rechten Auge bekommen und hatte deshalb Professor Arlt aufgesucht. Als derselbe eine Operation für nöthig erklärte, erschrak sie so heftig, dass sie noch während der Rückkehr von der Consultation im Wagen den entzündlichen Anfall am zweiten Auge bekam. Wahrscheinlich wirken bei heftigen Gemüthsbewegungen zwei Factoren zusammen: die Störung in der Circulation und die reflectorisch erfolgende Erweiterung der Pupillen. Um bei der Operation eines glaukomatösen Auges dem Ausbruche des Glaukoms am anderen Auge vorzubeugen, träufelt man in dieses vor der Operation Pilocarpin oder Eserin ein; eine vollkommene Sicherheit gewährt freilich auch diese Vorsichtsmaassregel nicht. — Auch fieberhafte Erkrankungen verschiedener Art können den Anstoss zu einem Glaukomanfalle geben, was man namentlich während der Influenza-Epidemien nicht selten beobachten konnte.

Beim acuten entzündlichen Anfalle strahlen die Schmerzen vom Auge in die ganze Kopfhälfte aus, so dass die Patienten zuweilen nicht einmal wissen, dass die Schmerzen vom Auge ausgehen, sondern nur über heftigen „rheumatischen" Kopfschmerz klagen. War der Anfall von starker Schwellung der Lider begleitet, so wird auch wohl von Rothlauf berichtet. Man darf sich durch diese Angaben nicht irre machen lassen, sondern soll nach dem Resultate der objectiven Untersuchung urtheilen. Diese lässt vor Allem das charakteristische matte und gleichmässig trübe Aussehen der Hornhaut erkennen. Man hat, namentlich früher, die Trübung zum Theile auch in das Kammerwasser und in den Glaskörper verlegt. Für eine Trübung des Glaskörpers liegen keinerlei Beweise vor. Für Trübung des Kammerwassers spricht die Thatsache, dass nicht selten nach Abfliessen desselben (bei der Iridektomie) die Pupille schwärzer aussieht als vorher. Der Hauptsache nach liegt die Trübung aber jedenfalls in der Hornhaut. Ein weiteres wichtiges Symptom des Glaukoms ist die Erweiterung und Starrheit der Pupille, wodurch man namentlich vor Verwechslung mit Iritis oder Iridocyclitis geschützt ist, indem bei diesen Krankheiten die Pupille verengert ist.

Im Stadium der glaukomatösen Degeneration werden verschiedene Veränderungen an der Hornhaut beobachtet: *a*) am häufigsten findet man nebst einer starken Trübung des Hornhautparenchyms sulzig oder glasig aussehende

Digitized by Illinois College of Optometry

Auflagerungen auf der Oberfläche der Hornhaut; *b*) dadurch, dass das Epithel der Hornhaut allein oder sammt den neugebildeten Auflagerungen durch serösen Erguss von der Unterlage abgehoben wird, entstehen Bläschen auf der Hornhaut — Keratitis vesiculosa und bullosa (Seite 206); *c*) gürtelförmige Hornhauttrübung (Seite 236); *d*) Hornhautgeschwüre, welche häufig zur Perforation führen (Seite 183). In Folge derselben kann es zu heftigen Blutungen aus dem Augeninnern oder zu schweren eitrigen Entzündungen kommen, nach welchen Schrumpfung des Bulbus eintritt. Diese so verschiedenartigen Erkrankungen der Hornhaut sind zum Theile auf die veränderte Ernährung derselben durch Störung in der Lymphcirculation zurückzuführen, zum Theile auf die Lähmung der Hornhautnerven, welche sich ja durch die völlige Unempfindlichkeit der Hornhautoberfläche gegen Berührung verräth. In Folge dieser Veränderungen wird die Hornhaut weniger widerstandsfähig gegen äussere Schädlichkeiten.

Im Verlaufe der glaukomatösen Degeneration trübt sich stets die Linse — Cataracta glaucomatosa. Von dieser durch den glaukomatösen Process hervorgerufenen Linsentrübung ist diejenige zu unterscheiden, welche nur zufällig in einem glaucomatösen Auge auftritt und die man als Cataracta in oculo glaucomatoso bezeichnet. So kann in einem glaukomatösen Auge einfach senile Katarakt oder traumatische Katarakt u. s. w. vorkommen. Die Unterscheidung zwischen Cataracta glaucomatosa und Cataracta in oculo glaucomatoso geschieht durch das Aussehen der Katarakt und durch die Prüfung des Sehvermögens. Die Cataracta glaucomatosa zeichnet sich durch starke Blähung, bläulichweisse Farbe und lebhaften Seidenglanz der Oberfläche aus, während die Cataracta in oculo glaucomatoso dasjenige Aussehen besitzt, welches ihrem Ursprunge und ihrer Natur entspricht. Bei ersterer Kataraktform ist das Auge in Folge des glaukomatösen Processes vollständig erblindet und eine Operation der Katarakt daher nutzlos. Im zweiten Falle kann, wenn das Glaukom nicht zu weit vorgeschritten ist, noch ein solcher Grad von Sehvermögen (Lichtempfindung) existiren, dass er guten Erfolg von einer Extraction der Katarakt verspricht. Diese darf aber auf keinen Fall sofort vorgenommen werden, vielmehr ist zuerst durch eine Iridektomie die Drucksteigerung zu beheben, worauf man etwa vier Wochen später die Staaroperation folgen lassen kann. Würde man an einem Auge, das an Drucksteigerung leidet, ohneweiters die Linse extrahiren, so liefe man Gefahr, durch eine starke intraoculäre Blutung das Auge zu verlieren (siehe Seite 173).

B. Glaucoma simplex.

§ 83. Beim einfachen Glaukom tritt die Drucksteigerung ganz allmälig ein, ohne dass es zu entzündlichen Erscheinungen kommt. Das Auge sieht äusserlich entweder ganz normal aus, oder es verräth sein Leiden nur durch stärkeres Hervortreten der überfüllten vorderen Ciliarvenen, sowie durch eine etwas weitere und träge reagirende Pupille. Die Spannung des Auges erweist sich durch Betastung mit dem Finger als erhöht, jedoch nicht in bedeutendem Maasse. Oft findet man bei der ersten Untersuchung überhaupt keine Drucksteigerung; erst wenn man wiederholt und namentlich zu verschiedenen Tageszeiten

Digitized by Illinois College of Optometry

das Auge untersucht, gelingt es, nachzuweisen, dass die Spannung erhöht ist. Zu diesen Zeiten ist zuweilen auch eine leichte rauchige Hornhauttrübung vorhanden, wie sie den prodromalen Anfällen des entzündlichen Glaukoms zukommt. Endlich gibt es Fälle von einfachem Glaukom, wo die Spannung niemals deutlich vermehrt gefunden wird.

Bei dem Umstande, als beim einfachen Glaukom deutliche äussere Symptome, ja zuweilen selbst eine manifeste Spannungsvermehrung fehlt, ist man zur Feststellung der Diagnose auf die ophthalmoskopische Untersuchung angewiesen. Dieselbe ergibt die Gegenwart einer totalen Sehnervenexcavation, deren Tiefe der Dauer des Processes entspricht.

Die subjectiven Symptome des einfachen Glaukoms bestehen, da entzündliche Zufälle und Schmerzen fehlen, fast ausschliesslich in der Sehstörung. Dieselbe gibt sich durch allmälige Abnahme des Sehvermögens kund, in manchen Fällen auch durch zeitweilige leichte Obscurationen, ähnlich denjenigen, welche dem Prodromalstadium des entzündlichen Glaukoms zukommen. Die Verminderung des Sehvermögens äussert sich durch die Einengung des Gesichtsfeldes, sowie durch die Abnahme der centralen Sehschärfe. Letztere tritt oft spät ein, wenn das Gesichtsfeld schon sehr klein geworden ist, so dass die Patienten nicht selten noch im Stande sind, zu lesen oder feinere Arbeit zu verrichten, während sie kaum mehr allein umherzugehen vermögen (siehe Seite 34). Bis dahin ist meist lange Zeit (selbst viele Jahre) vergangen, da das Sinken des Sehvermögens nur sehr langsam und allmälig stattfindet. Aus diesem Grunde wird von den Patienten selbst die Krankheit oft erst spät bemerkt. Das erblindete Auge kann entweder für immer äusserlich gesund bleiben, oder es stellen sich — oft schon vor der gänzlichen Erblindung — jene entzündlichen Zufälle ein, welche für das entzündliche Glaukom charakteristisch sind. Das einfache Glaukom geht also nicht selten in entzündliches Glaukom über.

Das Glaucoma simplex befällt stets beide Augen. Im Gegensatze zum entzündlichen Glaukom kommt es auch zuweilen bei jüngeren Individuen vor und befällt Männer ebenso häufig als Frauen. Es findet sich auch in kurzsichtigen Augen, welche gegen das entzündliche Glaukom eine Art Immunität besitzen.

Hydrophthalmus. Der Hydrophthalmus ist eine Krankheit des Kindesalters. Das Auge ist von ungewöhnlicher Grösse (daher auch Buphthalmus, Ochsenauge genannt). Die dünne Sclera ist bläulich in Folge des Durchschimmerns des Uvealpigmentes; die Hornhaut ist

Digitized by Illinois College of Optometry

grösser und stärker gewölbt (Keratoglobus, Seite 254), entweder klar und glänzend oder, wie beim entzündlichen Glaukom, matt und diffus getrübt. Die Kammer ist ungemein tief, die Iris schlottert, die Papille ist bei längerer Dauer des Processes tief excavirt. Die Spannung des Auges ist deutlich erhöht.

Die Krankheit kann spontan zum Stillstande kommen oder bis zur Erblindung fortschreiten. Im ersten Falle verliert sich nach einiger Zeit die Drucksteigerung; die Vergrösserung des Bulbus bleibt zwar bestehen, nimmt aber nicht weiter zu und das Auge behält ein mässiges, hauptsächlich von dem Zustande des Sehnerven abhängiges Sehvermögen. Im zweiten Falle geht die Vergrösserung des Auges weiter fort, zuweilen bis zu ganz ausserordentlichen Dimensionen, und es tritt vollständige Erblindung durch Excavation des Sehnerven ein.

Die Krankheit ist entweder angeboren oder entwickelt sich in den ersten Kinderjahren, und zwar zumeist in beiden Augen. Vererbung spielt dabei eine wichtige Rolle. Die Natur der Krankheit ist zwar noch nicht völlig aufgeklärt, doch ist sicher die Drucksteigerung das wichtigste Moment bei derselben, indem sie einerseits zur Vergrösserung des Auges, andererseits zur Erblindung durch Sehnervenexcavation führt. Aus diesem Grunde wird der Hydrophthalmus auch als das Glaukom des Kindesalters bezeichnet. Die Verschiedenheit vom Glaukom der Erwachsenen in Bezug auf die äussere Erscheinung erklärt sich hauptsächlich durch die physiologischen Eigenschaften des kindlichen Auges. Die Dehnbarkeit der kindlichen Sclera gestattet, dass der gesteigerte Druck eine Vergrösserung des Auges in toto zur Folge hat. Im Auge des Erwachsenen dagegen lässt die Rigidität der Sclera eine Ausdehnung durch Drucksteigerung nur an der schwächsten Stelle, an der Lamina cribrosa, zu.

Beim Hydrophthalmus wird die Ausdehnung der Augenhüllen dadurch hervorgerufen, dass auf deren innerer Oberfläche ein erhöhter Druck lastet. Man begreift daher, dass die Linse an dieser Vergrösserung nicht theilnimmt, da sie den Druck an ihrer äusseren Oberfläche zu tragen hat. Die Linse ist deshalb der einzige Theil des hydrophthalmischen Bulbus, welcher seine normalen Dimensionen beibehält, ja nicht selten hinter denselben zurückbleibt. Es wird daher die Linse zu klein im Vergleiche zu den umgebenden Theilen und der Raum zwischen dem Linsenrande und den Ciliarfortsätzen vergrössert sich immer mehr. Dadurch wird die Zonula Zinnii in die Länge gezogen, was zu einer theilweisen Atrophie derselben führt. Man findet daher beim Hydrophthalmus höheren Grades stets eine mangelhafte Befestigung der Linse, welche sich durch Schlottern derselben und der Iris kundgibt und später nicht selten zu Lageveränderungen (Luxation) der Linse mit ihren verderblichen Folgen führt.

Digitized by Illinois College of Optometry

Das Verhältniss des Glaucoma simplex zum Glaucoma inflammatorium ist der Gegenstand vielfacher Discussionen gewesen. Da das einfache Glaukom wegen des Mangels entzündlicher Erscheinungen von dem Glaucoma inflammatorium äusserlich ganz verschieden ist, wurde es bis zur Entdeckung des Augenspiegels überhaupt nicht als Glaukom erkannt. Auch v. Graefe rechnete ursprünglich das einfache Glaukom nicht zum Glaukom, sondern bezeichnete es als Amaurosis mit Sehnervenexcavation. Jäger hielt an dieser Anschauung bis zuletzt fest, indem er das einfache Glaukom als ein Sehnervenleiden sui generis, als „glaukomatöses Sehnervenleiden" ansah. Gegenwärtig zählt wohl die Mehrzahl der Ophthalmologen das einfache Glaukom zum eigentlichen Glaukom, da es mit demselben das wesentlichste Symptom, die Drucksteigerung, gemeinschaftlich hat. Die Zusammengehörigkeit des einfachen und des entzündlichen Glaukoms wird auch durch die zahlreichen Zwischenformen bewiesen, welche einen continuirlichen Uebergang vom einfachen zum entzündlichen Glaukom bilden, so dass zwischen beiden keine scharfe Grenze zu ziehen ist. Zu den Uebergangsformen gehören z. B. die Fälle von Glaucoma simplex mit periodischen Obscurationen, welche von vorübergehender Trübung der Hornhaut und oft auch von dumpfen Kopfschmerzen begleitet sind. Auch in reinen Fällen von einfachem Glaukom bestehen zuweilen andauernde Kopfschmerzen, deren Abhängigkeit vom glaukomatösen Processe dadurch bewiesen wird, dass sie nach der Iridektomie verschwinden. Oft geht ein einfaches Glaukom im weiteren Verlaufe in ein acut oder chronisch entzündliches Glaukom über und ebenso kommen zuweilen Fälle vor, wo in dem ersterkrankten Auge entzündliches Glaukom, in dem später erkrankten einfaches Glaukom vorhanden ist.

Die Zusammengehörigkeit der beiden Glaukomformen, welche sich aus dem Obigen ergibt, hat man auch deshalb in Zweifel gezogen, weil in manchen Fällen von einfachem Glaukom niemals deutliche Drucksteigerung nachzuweisen ist. Wir müssen annehmen, dass in diesen Fällen die Lamina cribrosa von einer besonderen Nachgiebigkeit ist, so dass sie schon durch einen Druck nach rückwärts gedrängt wird, welcher noch nicht merklich die normalen Grenzen übersteigt. Derartige Fälle sind übrigens von einfacher Sehnervenatrophie mit ungewöhnlich tiefer atrophischer Excavation nicht immer scharf zu trennen. In zweifelhaften Fällen kann zuweilen die Prüfung der Farbenempfindung einen Anhaltspunkt für die Diagnose geben. Bei Sehnervenatrophie tritt frühzeitig Farbenblindheit ein, während beim Glaukom die Farbenunterscheidung verhältnissmässig lange erhalten bleibt.

Glaukomtheorien.

§ 84. Alle wesentlichen Symptome des Glaukoms lassen sich als Folgen der Drucksteigerung erklären. Die Erkenntniss dieser Thatsache durch Mackenzie und besonders durch v. Graefe war der wichtigste Schritt in der Lehre vom Glaukom.

Der erhöhte intraoculäre Druck hat zunächst eine Störung der Blutcirculation im Auge zur Folge, deren wesentlicher Charakter der einer venösen Stase ist. Der erhöhte Augendruck bewirkt nämlich eine Compression der Venen im Augeninnern, und zwar namentlich der

Digitized by Illinois College of Optometry

Wirbelvenen, welche vermöge ihres schrägen Verlaufes durch die Sclera ganz besonders dem Augendrucke ausgesetzt sind. Das aus der Uvea abfliessende Blut ist daher gezwungen, zum grossen Theile den Weg durch die vorderen Ciliarvenen zu nehmen; dieselben sind in Folge dessen erweitert und bilden in alten Fällen von Glaukom einen dichten, venösen Gefässkranz um die Hornhaut. Beim Glaucoma simplex beschränken sich die Erscheinungen der behinderten Circulation auf diese Erweiterung der vorderen Ciliarvenen, sowie auf die ophthalmoskopisch sichtbare Ueberfüllung der Netzhautvenen. Beim entzündlichen Glaukom dagegen, wo die Drucksteigerung und damit die Circulationsstörung plötzlich eintritt, führt sie zu den Erscheinungen des entzündlichen Oedems in gleicher Weise, wie z. B. die Incarceration einer Hernie entzündliches Oedem der eingeklemmten Darmschlinge zur Folge hat. Das entzündliche Oedem kennzeichnet sich durch Hyperämie der Gewebe und durch starke Schwellung derselben in Folge von seröser Durchtränkung, während — zum Unterschiede von der plastischen Entzündung — Exsudate und Verwachsungen fehlen. Die Symptome des acuten entzündlichen Glaukoms weichen daher, soweit sie z. B. die Uvea betreffen, sehr von dem Bilde einer Iridocyclitis ab: hintere Synechien werden bei demselben nur ausnahmsweise, stärkere Exsudationen, wie Hypopyon, Pupillarmembran u. s. w., niemals beobachtet. Dieser Mangel der Exsudation trotz der heftigen äusseren Entzündungserscheinungen charakterisirt eben das entzündliche Oedem. Dasselbe äussert sich in den einzelnen Theilen des Auges in verschiedener Weise:

1. Die glaukomatöse Hornhauttrübung ist ein Oedem der Hornhaut, wie durch die anatomische Untersuchung nachgewiesen worden ist. Dadurch wird das plötzliche Auftreten der Hornhauttrübung, ebenso wie ihr rasches Zurückgehen bei Nachlassen des Druckes — z. B. nach Punction der Hornhaut oder Iridektomie — verständlich. Würde es sich um eine entzündliche Infiltration der Hornhaut, um eine Keratitis handeln, so könnte dieselbe unmöglich binnen wenigen Stunden wieder verschwinden.

2. Das entzündliche Oedem der Iris verräth sich vorzüglich durch Verfärbung derselben und Verwischtsein ihrer Structur. Die vordere Kammer wird seichter, weil in Folge der Erhöhung des Druckes im Glaskörperraume die Linse sammt der Iris nach vorne rückt. Dazu kommt noch eine Verschiebung des Irisansatzes nach vorne. Die stark angeschwollenen Ciliarfortsätze drängen nämlich die Iriswurzel vorwärts, so dass sich dieselbe an den vordersten Theil der Sclera und an den

Digitized by Illinois College of Optometry

Rand der Hornhaut anlegt (Fig. 138). In Folge dessen scheint die Iris weiter vorne zu entspringen (Fig. 138 und 139). — Durch den hohen intraoculären Druck werden die Ciliarnerven comprimirt und gelähmt; auf diese Weise entsteht die Unempfindlichkeit der Hornhaut, sowie die Lähmung der Iris (Iridoplegie) mit Verlust der Reaction und mit Erweiterung der Pupille. Die letztere nimmt später noch zu in Folge der Atrophie der Iris, welche durch den auf der Iris lastenden Druck sich ausbildet.

3. Die Röthung und das verschleierte Aussehen des Sehnervenkopfes während des entzündlichen Anfalles ist durch Hyperämie mit etwas Oedem bedingt; die später sich einstellende Excavation ist die unmittelbare Folge der Druckerhöhung.

4. Die heftigen Schmerzen beim entzündlichen Glaukom werden durch die Compression der ausserordentlich zahlreichen sensiblen Nerven des Ciliarkörpers und der Iris hervorgerufen.

So erklären sich sämmtliche Symptome des Glaukoms aus der Thatsache der Drucksteigerung. Auch die Sehstörung ist Folge des erhöhten Augendruckes, welcher, je nachdem es sich um entzündliches oder einfaches Glaukom handelt, in verschiedener Weise die Sehstörung verursacht. Beim entzündlichen Glaukom ist die Sehstörung bedingt:

a) durch die glaukomatöse Hornhauttrübung, welche vor Allem das centrale Sehen, und zwar wegen ihrer Gleichmässigkeit in hohem Grade beeinträchtigt;

b) durch die Ischämie der Netzhaut in Folge der Compression der Netzhautarterien, wodurch die Einschränkung des Gesichtsfeldes verursacht wird. Die Compression macht sich zuerst in jenen Abschnitten der arteriellen Gefässbahn fühlbar, wo der Blutdruck am niedrigsten ist. Da nun der Blutdruck in den Gefässen um so geringer ist, je weiter man sich vom Herzen entfernt, so werden zuerst die Endausbreitungen der Arterien in der Peripherie der Netzhaut von der Compression betroffen. Die Peripherie der Netzhaut wird daher zuerst gegen Licht unempfindlich, was sich durch Einengung des Gesichtsfeldes kundgibt. Uebrigens macht sich die Ischämie nicht in allen Theilen der Netzhautperipherie gleichzeitig und in gleich hohem Maasse geltend. Da der Sehnervenkopf und mit diesem die Eintrittsstelle der Netzhautgefässe nasalwärts vom hinteren Augenpole liegt, haben die letzteren bis zum temporalen Rande der Netzhaut einen weiteren Weg zurückzulegen als bis zum nasalen. Ersterer wird daher früher von der Ischämie betroffen, so dass die Einschränkung in der Regel an der nasalen Gesichtsfeld-

Digitized by Illinois College of Optometry

grenze beginnt. Sowohl die Hornhauttrübung als die acute Ischämie der Netzhaut gehören ausschliesslich dem entzündlichen Glaukom an und sie sind es, welche vor Allem die hochgradige Herabsetzung des Sehvermögens während des acuten Glaukomanfalles bedingen. Sie sind vorübergehender Natur, indem sie mit dem Nachlassen der Drucksteigerung wieder verschwinden; damit tritt gleichzeitig eine Hebung der centralen Sehschärfe und eine Vergrösserung des Gesichtsfeldes ein.

c) In dritter Linie wird die Sehschärfe vermindert durch directen Druck auf die Sehnervenfasern mit nachfolgender Atrophie derselben, wie sie während der Ausbildung der glaukomatösen Excavation sich

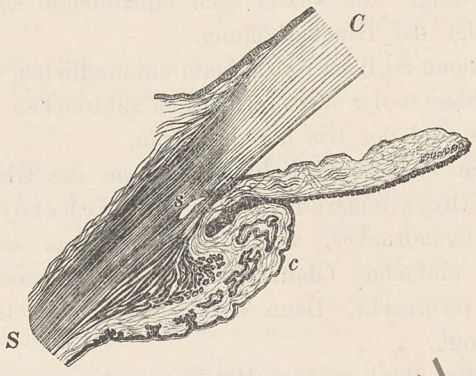

Fig. 138.

Iris und Ciliarkörper bei frischem entzündlichen Glaukom. Vergr. 9/1. — Der Ciliarfortsatz *c* ist so stark angeschwollen, dass er die Wurzel der Iris nach vorne drängt und an die Sclera *S* und die Cornea *C* anpresst. Die Kammerbucht, welche etwas hinter dem Schlemm'schen Canale *s* liegen sollte, ist dadurch verschlossen. Der Ciliarmuskel zeigt die starke Entwicklung der circulären Muskelfasern (Müller'sche Portion), welche für das hypermetropische Auge charakteristisch ist.

einstellt. Die so entstandene Sehstörung ist eine dauernde, da die Atrophie der Sehnervenfasern einer Rückbildung nicht fähig ist.

Beim einfachen Glaukom fallen die beiden ersten Factoren weg; die Sehstörung ist hier einzig durch die Excavation mit gleichzeitiger Atrophie des Sehnervenkopfes bedingt.

Erklärung der Drucksteigerung. So leicht es ist, die Symptome des Glaukoms aus der Drucksteigerung abzuleiten, so schwer ist es, die Entstehung der letzteren selbst und damit das eigentliche Wesen des Glaukoms zu erklären. Von den vielen Theorien, welche bis jetzt darüber aufgestellt wurden, befriedigt keine einzige in jeder Beziehung. Es sollen hier nur die wichtigsten derselben angeführt werden, hauptsächlich, um zu zeigen, auf welche Umstände es bei der Drucksteigerung überhaupt ankommt.

Digitized by Illinois College of Optometry

Der intraoculäre Druck ist gegeben durch das Verhältniss zwischen Fassungsraum und Elasticität der Bulbushüllen einerseits und Menge des Bulbusinhaltes andererseits. Nimmt Ersteres ab oder Letzteres zu, so wird der Druck erhöht. Eine Veränderung des Fassungsraumes der Bulbushüllen kann für die Erklärung der Drucksteigerung nicht herangezogen werden, da das Volumen der Bulbushüllen im Grossen und Ganzen unveränderlich ist. Im höheren Alter wird allerdings die Sclera nicht blos rigider, sondern verkürzt sich auch ein wenig; doch ist die dadurch bedingte Volumensverminderung ausserordentlich gering. Man muss

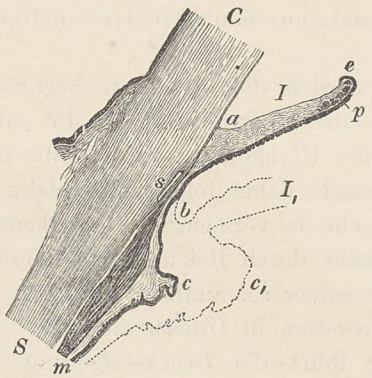

Fig. 139.

Iris und Ciliarkörper bei älterem entzündlichen Glaukom. Vergr. 9/1. — Die punktirte Linie gibt den Umriss der Iris I_1 und des Ciliarkörpers c_1 im normalen Zustande an. Die Wurzel der Iris ist, soweit sie durch den Ciliarkörper an die Sclera *S* und Cornea *C* angepresst worden war, mit diesen verwachsen. Es ist daher jetzt der Irisansatz nach vorne verschoben und liegt vor dem Schlemm'schen Canale *s*. Desgleichen ist die Kammerbucht von *b* nach *a* vorgerückt. Soweit die Iris angewachsen ist, wurde sie durch Atrophie verdünnt, so dass sie stellenweise, bei *b*, fast nur mehr aus dem Pigmentblatte besteht. Aber auch der freie Theil der Iris *I* erscheint in Folge der Atrophie schmäler als die normale Iris I_1. Ueber den Pupillarrand *e* schlägt sich die retinale Pigmentschichte weiter als gewöhnlich nach vorne herüber und auch der Sphincter pupillae *p* nimmt etwas an dieser Umbiegung Antheil. Der Ciliarkörper hat sich, weil er atrophisch geworden ist, jetzt wieder von der Iris entfernt, und zwar sogar mehr als im normalen Zustande, so dass nun ein breiter Zwischenraum ihn von der Iris trennt. Die Atrophie betrifft sowohl den Ciliarmuskel *m* als den Ciliarfortsatz *c*.

daher den Grund der Drucksteigerung in einer Vermehrung des Bulbusinhaltes suchen, während gleichzeitig die Bulbushüllen zu wenig elastisch sind, um ohne erhebliche Druckerhöhung dem vermehrten Inhalte sich anzupassen. Die Menge des Bulbusinhaltes hängt ab einerseits von der Menge der Augenflüssigkeiten, welche beständig von den Blutgefässen ausgeschieden werden, andererseits von der Menge der Flüssigkeit, welche durch die Lymphwege das Auge wieder verlässt; sie entspricht also dem Verhältnisse zwischen Zufluss und Abfluss, zwischen Secretion und Excretion. Damit eine dauernde Vermehrung des Bulbusinhaltes zu Stande komme, muss eine Störung dieses Verhältnisses bestehen. Es kann der

Digitized by Illinois College of Optometry

Zufluss vermehrt sein ohne entsprechende Vermehrung des Abflusses, oder es kann der Abfluss sich vermindern ohne entsprechende Herabsetzung des Zuflusses; auch könnte gleichzeitig vermehrter Zufluss und verminderter Abfluss bestehen. — Die meisten der älteren Glaukomtheorien stützen sich auf die Vermehrung des Zuflusses:

1. v. Graefe nahm eine vermehrte Ausscheidung von Flüssigkeit aus den Gefässen der Aderhaut in Folge einer Entzündung derselben an. Da beim Glaukom die ophthalmoskopischen Symptome der Chorioiditis in der Regel fehlen, so half sich v. Graefe so, dass er eine sogenannte seröse Chorioiditis supponirte, deren Wesen eben in einer serösen Transsudation ohne gröbere anatomische Veränderungen bestehen sollte.

2. Donders schrieb die vermehrte Secretion seitens der Aderhaut dem Einflusse der Ciliarnerven zu. Er sah in dem Glaucoma simplex den Typus des Glaukoms, weil dasselbe nicht mit Entzündung complicirt ist. Er konnte daher folgerichtig nicht in einer Entzündung der Aderhaut die Ursache der vermehrten Flüssigkeitsausscheidung suchen. Diese liess er vielmehr durch Reizung der Aderhautnerven entstehen, als eine Art Secretionsneurose, ähnlich wie z. B. bei Reizung gewisser Nerven vermehrte Secretion in Drüsen eintritt.

3. Stellwag führt die Drucksteigerung nicht auf vermehrte Flüssigkeitsausscheidung, sondern unmittelbar auf die Steigerung des Blutdruckes in den Binnengefässen des Auges zurück. Der Druck, welchen das Blut auf die Gefässwandungen ausübt, überträgt sich auf die denselben anliegenden Gebilde, also auf die brechenden Medien (besonders den Glaskörper) einerseits und auf die Sclera andererseits. Er bildet somit einen wichtigen Quotienten des gesammten intraoculären Druckes, so dass seine Erhöhung eine Vermehrung des Augendruckes im Ganzen zur unmittelbaren Folge hat. Die hier in Betracht kommenden Binnengefässe gehören vor Allem der Uvea, als dem gefässreichsten Theile des Auges, an. Die Steigerung des Blutdruckes in den Gefässen derselben ist daher nach Stellwag die unmittelbare Ursache des Glaukoms. Sie tritt in Folge von Circulationshindernissen auf, welche hauptsächlich das Gebiet der Wirbelvenen betreffen und durch verminderte Elasticität, sowie durch Schrumpfung der Sclera herbeigeführt werden. Namentlich sollen jene Abschnitte der Wirbelvenen, welche in sehr schrägem Laufe die Sclera durchsetzen, bei Schrumpfung der letzteren der Compression ausgesetzt sein.

Gegen diese Theorien muss vor Allem eingewendet werden, dass die Vermehrung des Zuflusses oder die Ueberfüllung der Blutgefässe

Digitized by Illinois College of Optometry

allein die Drucksteigerung nicht zu erklären vermögen, da unter sonst normalen Verhältnissen die Vermehrung des Bulbusinhaltes alsbald durch vermehrten Abfluss ausgeglichen wird. Wenn man in ein gesundes, lebendes Auge einige Tropfen Flüssigkeit injicirt und dadurch den intraoculären Druck erhöht, so kehrt derselbe nach kurzer Zeit wieder zur Norm zurück, indem entsprechend mehr Flüssigkeit durch die Lymphwege abfliesst. Man muss also behufs Erklärung der Drucksteigerung vor Allem nach einem Hinderniss für die Excretion suchen, wodurch Flüssigkeit in vermehrter Menge im Auge zurückgehalten wird. Die wichtigste der Glaukomtheorien, welche sich auf den verminderten Abfluss von Flüssigkeit stützen, ist die von

4. Knies und Weber. Knies hatte zuerst gesucht, die Drucksteigerung auf die Verwachsung der Iriswurzel mit der Sclera zurückzuführen, welche er in zahlreichen Fällen von Glaukom anatomisch nachweisen konnte. Er nahm an, dass diese Verwachsung durch eine adhäsive Entzündung zu Stande komme, welche in den die Kammerbucht begrenzenden Geweben vor sich geht. Weber hatte fast gleichzeitig mit Knies die Veränderung der Kammerbucht gefunden und als deren Ursache die Schwellung der Ciliarfortsätze erkannt. Durch diese wird die Iriswurzel nach vorne gedrängt, so dass die normale Kammerbucht verschwindet (Fig. 138) — „Verödung der Kammerbucht“ —; die Iris legt sich an die innere Oberfläche des Ligamentum pectinatum an und comprimirt das lockere Maschenwerk desselben zu einem festen, fibrösen Gewebe. Hiedurch wird der wichtigste Abflussweg der Augenflüssigkeiten, welcher durch das Ligamentum pectinatum in den Schlemmschen Canal führt, verschlossen (siehe Seite 304) und in Folge dessen Flüssigkeit in vermehrter Menge im Auge zurückgehalten. — Die Zurückhaltung von Augenflüssigkeit würde indessen vor Allem das Kammerwasser betreffen, und man müsste daher erwarten, dass die vordere Kammer tiefer würde, während sie im Gegentheile beim Glaukom seichter ist. Diesen Punkt erklärt Priestley Smith in folgender Weise: Die Lymphe, welche vom Ciliarkörper und der Aderhaut in den Glaskörperraum ergossen wird, schlägt der Hauptsache nach auch den Weg durch die vordere Kammer und das Ligamentum pectinatum ein. Zu diesem Zwecke muss sie zuerst in die hintere Kammer gelangen, indem sie durch den circumlentalen Raum geht, welcher die Ciliarfortsätze von dem Linsenrande trennt und in welchem sich die Zonula ausspannt. Dieser Raum ist nun in jenen Augen, welche an Glaukom erkranken, verengert. Priestley Smith hat zunächst nachgewiesen, dass die Linse nach vollendetem Wachsthume des ganzen

Digitized by Illinois College of Optometry

Körpers noch weiter sich vergrössert, so dass sie im 65. Lebensjahre durchschnittlich um ein Drittel voluminöser ist als im 25. Jahre; daher wird der Abstand zwischen Linsenrand und Ciliarfortsätzen mit zunehmendem Lebensalter kleiner. Eine besondere Verschmälerung muss aber der circumlentale Raum dann erfahren, wenn das Wachsthum der Linse Augen betrifft, welche an und für sich von kleinen Dimensionen sind. In der That hat Priestley Smith durch zahlreiche Messungen constatirt, dass die von Glaukom befallenen Augen in ihrer Grösse hinter dem Durchschnitte normaler Augen etwas zurückbleiben. Die Disposition eines Auges zum Glaukom würde also darin bestehen, dass das Auge im Ganzen kleiner ist, die Linse dagegen ihre normale Grösse (oder selbst darüber) hat und mit zunehmendem Alter so heranwächst, dass sie für das Auge zu gross wird. Die Disposition hypermetropischer Augen zum Glaukom beruht eben darauf, dass solche Augen in der Regel etwas kleiner sind, zugleich aber einen besonders entwickelten Ciliarkörper haben (siehe § 144 und Fig. 256), wodurch der circumlentale Raum verhältnissmässig schmal ist. Die Verengerung dieses Raumes erschwert den Abfluss der Lymphe aus dem Glaskörperraume in die hintere Kammer. Der Glaskörper nimmt daher an Volumen zu und drängt sowohl die Linse als die Ciliarfortsätze nach vorne, wodurch die vordere Kammer im Ganzen seichter wird. In einem so disponirten Auge muss eine venöse Stase einen Glaukomanfall auslösen, indem nun die Ciliarfortsätze durch Ueberfüllung ihrer Venen anschwellen, bis an den Linsenrand heranrücken und die Communication zwischen Glaskörperraum und Kammerraum vollständig unterbrechen. Die zwischen Sclera und Linsenrand eingezwängten und durch den Glaskörper vorwärts gedrängten Ciliarfortsätze weichen nach vorne aus und pressen die Iriswurzel an die Sclera an. — Auch diese Theorien sind indessen nicht frei von Einwürfen. Der wichtigste unter denselben ist der, dass in den meisten Fällen von Glaucoma simplex, sehr selten auch in Fällen entzündlichen Glaukoms, die vordere Kammer tief und die Anlagerung der Iris an die Sclera und Hornhaut überhaupt nicht vorhanden ist, vielmehr die Kammerbucht normale Verhältnisse darbietet. Es ist also bis jetzt noch keine Erklärung des Glaukoms aufgestellt worden, welche in jeder Beziehung genügen würde. Der Grund hiefür ist wohl darin zu suchen, dass wahrscheinlich nicht sämmtliche Fälle von primärem Glaukom auf die gleiche Weise zu Stande kommen, so dass also eine Erklärung unmöglich für alle Fälle passen könnte. Namentlich wäre es möglich, dass das einfache und das entzündliche Glaukom auf verschiedene Ursachen zurückgeführt werden müssen.

Digitized by Illinois College of Optometry

Unter den Ursachen, welche einen Glaukomanfall auslösen, spielt die Erweiterung der Pupille eine wichtige Rolle. Bei dieser wird die Iris entsprechend der Abnahme ihrer Breite dicker; geschieht dies in einem Auge mit seichter Kammer, wie sie den zum Glaukom disponirten Augen zukommt, so kann die Verdickung der Iris den Verschluss der Kammerbucht veranlassen. Nach Czermak rückt hierbei nicht die Iriswurzel selbst an die Hornhaut heran, denn die Iriswurzel ist sehr dünn. Unmittelbar nach innen von derselben aber erreicht die Iris ihre volle Dicke, so dass ihre vordere Fläche hier steil nach vorne ansteigt und dieser Punkt (*a* in Fig. 140) ist es, welcher bei Verdickung der Iris zuerst mit der hinteren Hornhautfläche in Berührung tritt. Hierdurch wird die Kammerbucht zu einem ringförmigen Raume abgeschlossen, welcher nicht mehr mit der vorderen Kammer communicirt; in dieser sowie in der hinteren Kammer steigt der Druck und presst nun auch die peripherstenTheile der Iris, die eigentliche Iriswurzel, an die Sclera an. Die Rückkehr zu normalen Verhältnissen, wie sie beim prodromalen Anfalle stattfindet, erklärt Czermak dadurch, dass in Folge

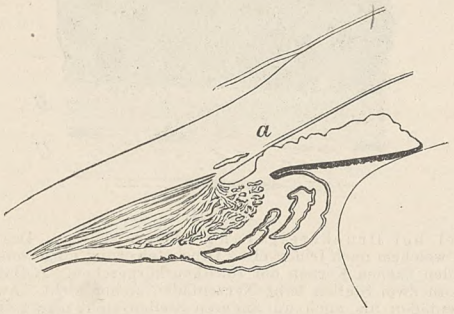

Fig. 140.

Iris und Ciliarkörper in einem stark hypermetropischen Auge bei Erweiterung der Pupille. Vergr. 9 1. — Die Iris ist schmal und dick, so dass sie bei *a* die hintere Hornhautfläche berührt und die Kammerbucht von dem Reste der vorderen Kammer abschliesst. Der Ciliarkörper ist ungewöhnlich gross, der circumlentale Raum schmal.

der Drucksteigerung ein Reizzustand im Auge sich einstellt. Dieser veranlasst reflectorisch eine Verengerung der Pupille, wodurch die Iris wieder von der Hornhaut abgezogen wird. Dazu ist aber erforderlich, dass der Sphincter pupillae kräftig genug sei; auch darf noch keine Verklebung zwischen Iris und Hornhaut sich gebildet haben.

Anatomie des Glaukoms. In der Hornhaut findet man Oedem als Ursache der Trübung. Die vordersten Lamellen des Hornhautstromas sind durch Flüssigkeit auseinander gedrängt; namentlich aber befindet sich Flüssigkeit in Form kleinster Tröpfchen zwischen der Bowman'schen Membran und dem Epithel, sowie zwischen und in den Epithelzellen selbst (Fig. 141). Wenn auch diese Flüssigkeit selbst vielleicht ganz klar ist, so muss sie doch, wenn sie einen von den Epithelzellen verschiedenen Brechungsindex hat, eine Trübung der ganzen Epithelschichte verursachen. Die Mattigkeit der Hornhautoberfläche ist dadurch bedingt, dass durch die Flüssigkeit die Epithelzellen auseinander gedrängt und theilweise in die Höhe gehoben werden, so dass die Oberfläche der Hornhaut von feinen Unebenheiten bedeckt wird. Wenn die Abhebung des Epithels in grösserer Ausdehnung stattfindet, so entstehen kleine Bläschen auf der Oberfläche der Hornhaut.

Digitized by Illinois College of Optometry

An der Sclera hat man Zunahme der Dichtigkeit nachgewiesen, sowie Verfettung der Fasern, welche wie bestaubt von feinsten Fetttröpfchen aussehen. — Das Kammerwasser ist eiweissreicher und gerinnt leicht an der Luft, sowie in den Härtungsflüssigkeiten.

Die wichtigsten Veränderungen betreffen die Uvea. In frischen entzündlichen Fällen zeigt dieselbe die Erscheinungen des entzündlichen Oedems, d. h. Durchtränkung mit reichlicher, leicht gerinnender Flüssigkeit, während ausgewanderte weisse Blutkörperchen nur in spärlicher Anzahl vorhanden sind; vor Allem aber fällt die bedeutende Ueberfüllung aller venösen Gefässe auf, in Folge deren an vielen Stellen Blutextravasate entstanden sind. Durch die strotzende Füllung der

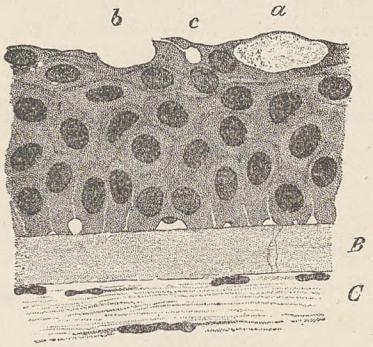

Fig. 141.

Hornhautepithel bei Drucksteigerung. Vergr. 500/1. — Das Präparat rührt von einem Falle her, in welchem nach Iridocyclitis Drucksteigerung eingetreten war. *C* Parenchym der Hornhaut mit den flachen Kernen der Hornhautkörperchen. *B* Bowman'sche Membran, durch welche man an zwei Stellen feine Nervenfäden ziehen sieht. Sowohl an den vorderen Enden dieser Nervenfäden als auch an anderen Stellen sieht man zwischen den Basen der untersten cylindrischen Zellen (Fusszellen) helle rundliche Räume, welche kleinsten Tröpfchen entsprechen. Die Grenzen zwischen den Fusszellen sind im Ganzen durch hellere Linien angedeutet, was darauf hinweist, dass die Zellen durch Flüssigkeit etwas auseinandergedrängt sind und ihr Zusammenhang gelockert ist. Im Gegensatze dazu grenzen sich die Zellen der mittleren Lage durch breite dunkle Linien ab, den ineinander greifenden Zähnen dieser Riffelzellen entsprechend. In der obersten Schichte sind zahlreiche Zellen durch Aufnahme von Flüssigkeit verändert. Diese nimmt in der Zelle *a* den grössten Theil des Zellleibes ein, wodurch die Zelle im Ganzen vergrössert ist. Bei *b* ist die vordere Wand einer von Flüssigkeit erfüllten Zelle abgefallen. Bei *c* hat sich der verflüssigte Inhalt einer Zelle durch eine feine Oeffnung entleert. Durch diese Veränderungen der obersten Zellen ist die Oberfläche des Epithels im Ganzen uneben geworden.

Gefässe sind besonders die Ciliarfortsätze, welche von allen Gebilden des Auges die meisten Venen besitzen, stark geschwellt und drücken die Iriswurzel gegen die Sclera und Hornhaut an. Diese Gebilde verkleben miteinander, so dass die Irisperipherie in dauernder Verbindung mit der Sclera und Hornhaut bleibt (periphere vordere Synechie), auch wenn sich später die Ciliarfortsätze wieder von der Iris zurückziehen (Fig. 139). Dies letztere geschieht in Folge der Atrophie, welche nach Ablauf der frischen entzündlichen Erscheinungen in allen Theilen der Uvea sich einstellt. An der Iris äussert sich die Atrophie dadurch, dass die Iris schmäler und dünner wird. An Stelle des zierlichen Netzwerkes anastomosirender Zellen ist ein straffes Bindegewebe getreten, aus welchem die Blutgefässe zum grössten Theile verschwunden sind. An den noch vorhandenen Gefässen sind die Wandungen verdickt und dadurch das Lumen verengert oder selbst ganz verschlossen (Ulrich). Auch die Muskelbündel des Sphincter pupillae atrophiren. Am besten erhält sich die retinale Pigmentlage, welche durch die starke Schrumpfung

Digitized by Illinois College of Optometry

der vorderen Irisschichten immer mehr über den Pupillarrand nach vorne gezogen wird (Ektropium des Pigmentblattes, Fig. 139 *e*). Man findet daher bei der Betrachtung des Auges von vorne den Rand der Pupille von einem ungewöhnlich breiten, schwarzen Saume eingefasst, welcher zuweilen die halbe Breite und selbst mehr von der Irisoberfläche bedeckt. Den höchsten Grad erreicht die Atrophie an der Iriswurzel, d. h. in jenem Stücke, welches an die Sclera und Cornea angewachsen ist (Fig. 139 *b*). In alten Fällen ist hier von der Iris nur mehr die retinale Pigmentschichte, sowie einzelne grössere Gefässstämme übrig. Diese Reste der Iris sind innig mit der Bulbuswand verwachsen; das Ligamentum pectinatum ist zu einem derben, fibrösen Gewebe verdichtet, zuletzt ist selbst der Schlemm'sche Canal verschwunden.

Der Ciliarkörper verkleinert sich durch die Atrophie, so dass er sich von der Berührung mit der Iris wieder zurückzieht und später immer flacher wird, bis er zuletzt kaum mehr eine Hervorragung bildet (Fig. 139 *c*). Die Atrophie betrifft sowohl den Ciliarmuskel als die Ciliarfortsätze. In der Chorioidea äussert sich die Atrophie durch Verödung der Blutgefässe und durch Rarefication des Pigments, so dass die Aderhaut endlich an einzelnen Stellen auf ein dünnes, durchsichtiges Häutchen reducirt wird. Ein derartiger Schwund der Aderhaut stellt sich vor Allem in der Nachbarschaft der Papille ein, wodurch der ophthalmoskopisch sichtbare Halo glaucomatosus gebildet wird (Fig. 136 *A*, *h*). Auch an den Stellen, wo die Wirbelvenen aus der Aderhaut in die Sclera übergehen, erreicht die Atrophie einen hohen Grad. Die Aderhaut verwächst daselbst fest mit der Sclera, welche sich verdünnt und sammt der Aderhaut als Aequatorialstaphylom vorgebaucht wird. In den Wirbelvenen selbst findet man Wucherung des Gefässendothels, welche zur Verengerung, ja selbst Verschliessung des Lumens der Venen führt (Czermak und Birnbacher).

Am Sehnerveneintritte fällt namentlich die Verdrängung der Lamina cribrosa auf. Dieselbe ist durch Zusammendrängung ihrer Lagen verdichtet und nach rückwärts verschoben, so dass sie nicht selten selbst hinter die äussere Oberfläche der Sclera zu liegen kommt (Fig. 136 *B*, *e*). Die dadurch entstandene Aushöhlung der Papille — Excavation — enthält auf ihrem Grunde atrophische Nervenfasern, sowie etwas Bindegewebe (Fig. 136 *B*, *b*). Grosse Excavationen bekommen überhängende Ränder (werden ampullenförmig), weil der kurze Canal in der Sclera, welcher für den Sehnerven bestimmt ist und der durch die Excavation blossgelegt wird, hinten weiter ist als vorne (siehe Fig. 14). In Folge der Zerstörung des Sehnervenkopfes atrophirt auch die Netzhaut, sowie der Sehnervenstamm; letzterer wird im Ganzen dünner und zeigt eine Verbreiterung seiner bindegewebigen Balken auf Kosten der Nervenbündel (Fig. 136 *B*, *n*).

So genau die geschilderten und noch viele andere anatomische Veränderungen beim Glaukom bekannt sind, so vorsichtig muss man in der Deutung derselben sein, wenn es sich darum handelt, die anatomische Ursache des Glaukoms aufzufinden. Die meisten dieser Veränderungen, wenn nicht alle, sind erst die Folge der Drucksteigerung, wie dies z. B. bezüglich der Atrophie der Gewebe und der Excavation des Sehnerven ganz unzweifelhaft feststeht. Um diejenigen Veränderungen aufzufinden, welche der Drucksteigerung vorangehen und dieselbe verursachen, müsste man das Auge in den frühesten Stadien des Glaukoms untersuchen, wozu sich bis jetzt nur selten Gelegenheit geboten hat. Die meisten von den untersuchten glaukomatösen Augen sind solche, welche im Stadium des absoluten Glaukoms wegen Schmerzhaftigkeit enucleirt wurden.

Digitized by Illinois College of Optometry

Therapie des primären Glaukoms.

a) Operative Therapie.

§ 85. Das Glaukom galt für eine unheilbare Krankheit, bis v. Graefe die Heilwirkung der Iridektomie entdeckte. Später sind noch andere Operationsmethoden des Glaukoms ersonnen worden, von welchen aber keine die Iridektomie zu verdrängen vermochte.

1. Die Iridektomie, deren Technik in der Operationslehre (§ 155) ihre Beschreibung finden wird, muss gewisse Bedingungen erfüllen, wenn sie gegen das Glaukom wirksam sein soll. Die Wunde soll in der Sclera, nicht in der Cornea liegen und die Iris soll bis zum Ciliarrande und möglichst breit ausgeschnitten werden. Einklemmung der Iris in die Wunde nach der Operation muss durch sorgfältige Reposition der Iris vermieden werden. Wenn möglich, macht man die Iridektomie nach oben, damit das Kolobom durch das obere Lid gedeckt werde und nicht durch Blendung störe. Häufig ist aber gerade nach oben die Iris sehr atrophisch, in welchem Falle die Ausschneidung derselben nicht nur schwierig, sondern auch erfahrungsgemäss weniger wirksam ist; dann ist man gezwungen, eine andere Stelle für die Anlegung des Koloboms zu wählen. Die Iridektomie ist beim einfachen Glaukom leicht auszuführen, während sie beim entzündlichen Glaukom wegen der Trübung der Hornhaut, der seichten Kammer, der morschen Iris, sowie wegen der grossen Schmerzhaftigkeit oft bedeutende Schwierigkeiten bietet.

Was den Zeitpunkt der Operation anbelangt, so ist es am besten, so früh als möglich zu operiren. Beim entzündlichen Glaukom sollte man im Prodromalstadium operiren, falls sich der Patient dazu entschliesst. Wenn man erst den entzündlichen Anfall abwartet, kann man nicht wissen, wie stark er ausfällt und operirt dann auf jeden Fall unter weniger günstigen Verhältnissen. Unter allen Umständen ist die Operation im Prodromalstadium geboten, wenn das andere Auge bereits an Glaukom erblindet ist; in diesem Falle wird sich auch der Patient leichter zur Operation verstehen. Ist ein Auge schon an Glaukom erblindet, so ist zwar eine Wiederherstellung des Sehvermögens durch eine Operation nicht mehr möglich, dennoch wird diese oft ausgeführt, um die Schmerzhaftigkeit des Auges zu beheben oder um der glaukomatösen Degeneration vorzubeugen. — Beim einfachen Glaukom kommt es zwar nicht, wie so oft beim entzündlichen, auf wenige Tage oder Wochen an, doch soll auch hier die Operation nicht lange hinaus-

Digitized by Illinois College of Optometry

geschoben werden; je früher man operirt, um so bessere Resultate erhält man.

Den Erfolg der Operation in Bezug auf das Sehvermögen kann man annähernd im Vorhinein bestimmen, wenn man sich gegenwärtig hält, welche krankhafte Veränderungen durch die Operation beseitigt werden können und welche nicht. Die Iridektomie setzt den Augendruck auf das normale Maass herab. Dadurch behebt sie die glaukomatöse Hornhauttrübung und die dadurch bedingte Sehstörung, sowie auch jene Sehstörung, welche durch Compression der Netzhautgefässe gesetzt wird. Dagegen bildet sich nach Verminderung des Druckes die Excavation und die damit verbundene Atrophie der Sehnervenfasern gar nicht oder nur in sehr geringem Grade zurück, so dass die Sehstörung, soweit sie von diesen abhängig ist, bestehen bleibt. Aus diesen Thatsachen ergibt sich die Wirkung der Iridektomie bei den einzelnen Glaukomformen:

a) Beim entzündlichen Glaukom ist der Erfolg der Operation in frischen acuten Fällen ein ausserordentlich günstiger. Die den glaukomatösen Anfall begleitenden Schmerzen hören wenige Stunden nach der Operation auf, die Hornhaut wird in den nächsten Stunden oder Tagen wieder klar und empfindlich und die übrigen entzündlichen Erscheinungen verlieren sich ebenfalls rasch. Das Sehvermögen, welches während des Anfalles durch die Hornhauttrübung und die Compression der Netzhautgefässe sehr gesunken war, hebt sich nach Aufhören dieser Factoren sehr bedeutend. Wenn dasselbe vor dem Anfalle noch normal war, so wird es nach der Operation wieder fast normal sein. Ist dagegen dem Anfalle ein langes Prodromalstadium mit Ausbildung einer Excavation vorausgegangen, so waren schon vor dem Anfalle die directe Sehschärfe und das Gesichtsfeld nicht mehr normal und werden dementsprechend auch nach der Operation weniger vollkommen sein. Man kann daher für das acut entzündliche Glaukom als Regel hinstellen: wenn man während des entzündlichen Anfalles die Iridektomie macht, so wird ein Sehvermögen erzielt, welches etwas, jedoch nicht viel geringer ist, als es vor dem Anfalle war. Je später nach dem entzündlichen Anfalle operirt wird, desto geringer ist der Erfolg. In einzelnen Fällen ist das Resultat der Operation insoferne weniger günstig, als trotz regelrecht ausgeführter Operation die Drucksteigerung fortbesteht oder neuerdings wieder eintritt. Es gelingt dann meist, durch eine zweite Operation (Iridektomie oder Sclerotomie) zum Ziele zu kommen. Endlich gibt es Fälle, wo trotz aller Eingriffe vollständige Erblindung eintritt. Diese ungünstigen Fälle sind jedoch beim

Digitized by Illinois College of Optometry

acuten Glaukom selten, so dass man in der Regel auf einen guten Erfolg der Operation rechnen darf, welcher auch von Dauer ist.

Beim Glaucoma inflammatorium chronicum muss man bezüglich der Prognose der Operation abwägen, wie viel von der vorhandenen Sehstörung auf Rechnung der Medientrübung zu setzen ist und wie viel auf die Excavation und Atrophie des Sehnervenkopfes entfällt. Erstere wird durch die Operation behoben, letztere aber nicht.

b) Beim einfachen Glaukom ist der Erfolg der Iridektomie geringer und auch weniger dauerhaft als beim entzündlichen Glaukom. Die Sehstörung wird beim einfachen Glaukom, wo die Medien klar sind, nur durch die Veränderung im Sehnervenkopfe verursacht. Da die Operation nicht im Stande ist, diese zu beheben, so ist auch eine Wiederherstellung des normalen Sehvermögens durch dieselbe unmöglich. Die Operation kann nur die Drucksteigerung beseitigen und damit dem Fortschreiten des Processes ein Ende machen. Handelt es sich um Fälle, in welchen niemals Drucksteigerung nachweisbar ist, so ist die Iridektomie überhaupt nutzlos; in den anderen Fällen dagegen verspricht sie um so eher einen dauernden Erfolg, je deutlicher die Drucksteigerung ausgesprochen ist. Die Regel ist, dass durch die Operation das Sehvermögen in statu quo erhalten, höchstens ein wenig gebessert wird. In manchen Fällen ist eine Wiederholung der Operation nöthig, um dieses Ziel zu erreichen, oder es geht trotzdem der Verfall des Sehvermögens unaufhaltsam weiter. Dies kann selbst dann geschehen, wenn in Folge der Iridektomie der intraoculäre Druck dauernd normal geworden ist. Man nimmt an, dass die einmal eingeleitete Atrophie der Sehnervenfasern trotz Herabsetzung des Augendruckes ihren Fortgang nehme. Besonders ungünstig sind jene Fälle, wo die Iridektomie geradezu einen schlechten Einfluss auf das Sehvermögen ausübt. Dasselbe verfällt nach der Operation sehr rasch, so dass die Erblindung früher eintritt, als sie ohne Operation gekommen wäre. Zuweilen treten nach der Operation sogar entzündliche Erscheinungen und Schmerzen auf, welche vor der Operation nicht vorhanden waren. Das Auge fühlt sich unmittelbar nach der Operation hart an, die vordere Kammer stellt sich nicht wieder her und das Auge erblindet rasch unter heftigen Schmerzen. Diese übrigens seltenen Fälle bezeichnet man als Glaucoma malignum.

Die Prognose der Iridektomie bei Glaukom ist also folgende: Beim entzündlichen Glaukom wirkt die Operation günstig auf die Entzündung wie auf das Sehvermögen und ihr Erfolg ist von Dauer; sie ist daher unbedingt indicirt. Beim einfachen Glaukom ist nur auf die Erhaltung des Status quo zu rechnen. In einer gewissen Anzahl von

Digitized by Illinois College of Optometry

Fällen bleibt die Operation ohne Erfolg oder stiftet sogar Schaden. Da jedoch ohne Operation das Auge sicher erblindet, so ist auch beim einfachen Glaukom die Iridektomie angezeigt, sobald Drucksteigerung deutlich nachweisbar ist. Man trachte, die Iridektomie so früh als möglich zu machen, denn je weiter vorgeschritten die Erkrankung ist, um so unsicherer wird der Erfolg der Operation.

Die Erklärung, warum die Iridektomie den Druck vermindert, ist bis jetzt noch nicht gefunden, wie uns ja die Ursache der Drucksteigerung selbst noch unbekannt ist. In einem Auge, dessen Druck normal ist, wird derselbe durch die Iridektomie nicht vermindert; so wird z. B., wenn man wegen einer Hornhauttrübung iridektomirt, das Auge dadurch nicht dauernd weicher. Die Iridektomie setzt nur den pathologisch erhöhten Druck herab. Von den vielen Erklärungen, welche man für die druckvermindernde Wirkung gegeben hat, sei nur eine hier angeführt, weil sie die Veranlassung zu einem neuen Operationsverfahren geworden ist. Wecker hat zuerst die Ansicht ausgesprochen, dass bei der Iridektomie der Schnitt in der Sclera von grösserer Wichtigkeit sei, als die Ausschneidung der Iris. Er sah die Bedeutung des Scleralschnittes darin, dass durch denselben eine Narbe in die Sclera eingeschaltet wird, welche Flüssigkeit durchfiltriren lässt, was die normale Sclera nicht thut. Diese Filtrationsnarbe sollte einen Ersatz für das obliterirte Ligamentum pectinatum herstellen. Aus der Anschauung, dass die Iridektomie dem Schnitte in der Sclera ihre Wirksamkeit verdanke, ist die Sclerotomie hervorgegangen.

2. Die Sclerotomie besteht in der Anlegung eines Schnittes in der Sclera, welcher möglichst weit an der Peripherie der vorderen Kammer gelegen ist, und wobei keine Iris ausgeschnitten wird (die Technik siehe § 154). Es ist kein Zweifel, dass auch die Sclerotomie, welche durch einige Zeit sehr viel geübt wurde, manchen Fall dauernd geheilt hat. Zumeist war jedoch die Heilung keine definitive, so dass man nachträglich zur Iridektomie schreiten musste. Die meisten Operateure machen daher gegenwärtig die Sclerotomie nur in solchen Fällen, wo die Iridektomie technisch unausführbar ist oder wo trotz vollzogener Iridektomie die Drucksteigerung wiedergekehrt ist.

3. Die Enucleation ist dann angezeigt, wenn ein durch Glaukom vollständig erblindetes Auge andauernd Schmerzen bereitet und eine Iridektomie technisch nicht mehr möglich ist oder bereits ohne Erfolg ausgeführt wurde. Die Enucleation hat dann blos den Zweck, die Schmerzen zu beseitigen und kann eventuell auch durch die Neurotomia optico-ciliaris ersetzt werden (siehe § 166).

Digitized by Illinois College of Optometry

b) Medicamentöse Therapie.

Die Miotica, Eserin und Pilocarpin, sind mächtige Mittel gegen die Drucksteigerung. Sie wirken nur dann, wenn die Pupille sich noch hinreichend zusammenzuziehen im Stande ist; in alten Fällen von Glaukom mit ganz atrophischer Iris sind sie daher nutzlos. Man erklärt sich deren Wirkung so, dass durch die Verengerung der Pupille die Iris in radiärer Richtung angespannt und dadurch von der Bulbuswandung, an die sie sich angelegt hat, abgezogen wird, so dass die Kammerbucht wieder frei wird. Leider ist die Wirkung der Miotica auf den Augendruck keine anhaltende, indem sie mit dem Aufhören der Miosis ebenfalls verschwindet. Die Miotica vermögen daher nicht, das Glaukom dauernd zu heilen und die Iridektomie entbehrlich zu machen; sie sind jedoch werthvolle Beihilfen bei der Behandlung des Glaukoms.

Im Prodromalstadium des Glaukoms verwendet man die Miotica, um die prodromalen Anfälle zu verhüten, indem man das Mittel etwas vor der Zeit, zu welcher der Anfall erwartet wird, einträufeln lässt. Hat sich der Anfall schon eingestellt, so ist derselbe, falls sofort das Mioticum eingetropft wird, in etwa einer halben Stunde zu Ende. So kann man durch lange Zeit verhüten, dass ein Prodromalanfall zu einem acuten entzündlichen Anfalle sich steigere. Man kann jedoch durch diese Behandlung nicht verhindern, dass sich zuletzt doch Sehnervenexcavation mit dauernder Schädigung des Sehvermögens einstellt. Sobald dies droht, muss zur Iridektomie geschritten werden.

Während des acuten entzündlichen Anfalles setzen die Miotica den erhöhten Druck gleichfalls etwas herab, mildern dadurch die Schmerzen und tragen zum Verschwinden der glaukomatösen Hornhauttrübung bei. Dadurch wird es leichter möglich gemacht, wenn die Umstände es erfordern, die Operation um einige Tage hinauszuschieben; auch wird die Operation technisch dadurch erleichtert, dass die früher sehr schmale Iris bei Verengerung der Pupille breiter wird.

Beim einfachen Glaukom ist die Wirkung der Miotica zweifelhaft, und zwar umsomehr, je weniger deutlich die Drucksteigerung ausgesprochen ist.

So nützlich die Miotica bei Glaukom sind, so verderblich sind die Mydriatica. Die übrige, früher sehr reichhaltige medicamentöse Therapie des Glaukoms ist jetzt ausser Gebrauch. Man sorge für Hintanhaltung von Gemüthsaffecten und vermeide Stuhlverstopfung.

Die Iridektomie ist beim entzündlichen Glaukom oft schwierig auszuführen, so dass die Irisausschneidung nicht immer ganz correct ausfällt. Glücklicherweise ist gerade beim entzündlichen Glaukom auch eine minder gelungene Iridektomie

Digitized by Illinois College of Optometry

gewöhnlich von dem gewünschten Erfolge begleitet. Vor Allem muss man sich hüten, die Linsenkapsel zu verletzen, was bei der Schmalheit der Iris und der Enge der vorderen Kammer leicht geschehen könnte. Ein solches Auge wäre fast sicher verloren, indem die verletzte Linse aufquillt und dadurch neuerdings zu Drucksteigerung Veranlassung gibt. — So günstig die Iridektomie beim entzündlichen Glaukom wirkt, so darf doch nicht verschwiegen werden, dass in vielen Fällen, welche jahrelang anscheinend geheilt waren, schliesslich dennoch Erblindung eintritt. Dies geschieht ohne neuerliche Drucksteigerung, blos durch allmälig zunehmende Atrophie des Sehnerven, ähnlich wie beim Gl. simplex. Da sich dieser Ausgang aber erst nach Jahren einzustellen pflegt und da ferner das Glaukom eine Krankheit des höheren Lebensalters ist, so erleben die meisten der Patienten diesen traurigen Ausgang nicht, so dass man doch im Allgemeinen die Prognose der Iridektomie beim entzündlichen Glaukom als günstig ansehen darf.

Die Iridektomie beim entzündlichen Glaukom ist gewöhnlich von Blutung in die vordere Kammer und in die Netzhaut gefolgt. Sowohl die plötzliche Herabsetzung des Druckes als auch der Umstand, dass man in einem stark hyperämischen Auge operirt, und endlich die Degeneration der Gefässwände tragen die Schuld daran. Das Blut in der Kammer resorbirt sich zuweilen ungemein langsam, weil die normalen Abflusswege verlegt sind. Die Netzhautblutungen bringen keine besonderen Nachtheile mit sich, falls nicht zufälligerweise eine derselben gerade die Gegend des gelben Fleckes betroffen hat. — Wegen der stärkeren Spannung des glaukomatösen Auges schliessen nach der Iridektomie die Wundränder nicht so gut aneinander, wie dies bei anderen Iridektomien, z. B. zu optischen Zwecken, der Fall ist. Man erhält daher häufiger als sonst anstatt der unmittelbaren Vereinigung der Wundränder Heilung der Wunde mit Einlagerung eines Zwischengewebes, wobei es leicht zur Ektasie der Narbe oder zu cystoider Vernarbung kommt.

Bei Glaucoma simplex kommt es zuweilen vor, dass die Iridektomie ein starkes Sinken des Sehvermögens zur unmittelbaren Folge hat. Dies ist dann zu befürchten, wenn vor der Operation das Gesichtsfeld so stark eingeengt war, dass seine Grenze an einer Stelle bis nahe an den Fixationspunkt heranreichte. Dann kann durch ein geringes Hereinrücken der Gesichtsfeldgrenze über den Fixationspunkt das centrale Sehen verloren gehen. Daraus folgt die Lehre, die Iridektomie möglichst frühzeitig zu machen, so lange das Gesichtsfeld noch gross ist.

Ueber die Wirksamkeit der Iridektomie beim einfachen Glaukom gehen die Ansichten auseinander. v. Graefe schätzte die Zahl der definitiven Heilungen durch die Operation auf etwas mehr als die Hälfte der Fälle; in $^1/_4$ der Fälle erfolge Recidive, welche erst durch eine zweite Iridektomie geheilt wird, während in den übrigen Fällen trotz der Operation allmälige Erblindung eintrete. Nur in 2% aller Fälle habe die Operation einen geradezu schlechten Einfluss gehabt. Seitdem sind von verschiedenen Autoren Berichte über die Heilerfolge der Iridektomie bei einfachem Glaukom veröffentlicht worden, so von Hirschberg, Sulzer, Nettleship, Stedman Bull, Gruening u. A. Die meisten dieser Statistiken ergeben im Einklange mit den Angaben v. Graefe's, dass in etwas mehr als der Hälfte der Fälle die Operation dem Fortschreiten der Krankheit Einhalt geboten hatte. Meine eigenen einschlägigen Beobachtungen hat Herr Dr. Laska zusammengestellt, wobei sich folgende Resultate ergaben: Von 39 Fällen hatte die Iridektomie in 19, also ungefähr in der Hälfte, ein günstiges Resultat, indem das Sehvermögen entweder stationär erhalten wurde oder sogar sich besserte; in 20 Fällen

Digitized by Illinois College of Optometry

dagegen verfiel das Sehvermögen trotz der Operation, sei es, dass die erhöhte Spannung sich nachträglich wieder einstellte oder auch ohne dieses. Der Werth dieser zwar kleinen Statistik liegt darin, dass nur Fälle von längerer Beobachtungszeit darin aufgenommen worden sind. Die mittlere Beobachtungsdauer nach der Operation betrug bei den 19 geheilten Fällen 5 Jahre; mehrere dieser Fälle wurden durch mehr als 10 Jahre verfolgt.

Bei Hydrophthalmus ist die Iridektomie mit grösseren Gefahren verbunden als beim Glaukom der Erwachsenen, und zwar hauptsächlich wegen der defecten Beschaffenheit der Zonula. Es kann deshalb, wenn nach Abfluss des ausserordentlich reichlichen Kammerwassers die Linse nach vorne rückt, leicht Zerreissung der Zonula und dadurch Austritt von Glaskörper durch die Wunde stattfinden. Eine weitere Gefahr liegt darin, dass es sich um Kinder handelt, von welchen ein ruhiges Verhalten nach der Operation nicht zu erwarten ist. Trotzdem hat man eine Reihe von günstigen Resultaten verzeichnet, indem durch die Iridektomie der Hydrophthalmus zum Stillstande gebracht wurde.

II. Secundärglaukom.

§ 86. Unter Secundärglaukom verstehen wir die Drucksteigerung, welche im Verlaufe und als Folge anderweitiger Erkrankungen des Auges auftritt. Die Drucksteigerung bildet also hier die Complication einer bereits bestehenden Erkrankung, wobei sie freilich gerade so wie beim primären Glaukom die ihr eigenthümlichen Folgen nach sich zieht. Wenn sie unter entzündlichen Erscheinungen einhergeht, so bringt sie die dem entzündlichen Glaukom zukommenden Veränderungen an der Hornhaut, der Iris u. s. w. mit sich. Im anderen Falle verräth sie sich blos durch die tastbare Spannungszunahme, sowie durch die Druckexcavation des Sehnerven mit der dadurch bedingten Sehstörung, nämlich Einengung des Gesichtsfeldes und Abnahme des directen Sehens. Auch der Ausgang in Erblindung und Degeneration des Augapfels ist derselbe wie beim primären Glaukom. — Je nach der Krankheit, zu welcher sich das Secundärglaukom hinzugesellt, ist das Krankheitsbild verschieden. Die zu Drucksteigerung führenden Erkrankungen des Auges sind folgende:

1. Ektasien der Hornhaut und Sclera. Von den ersteren sind es vor Allem die mit Iriseinheilung verbundenen, die Staphylome, welche fast regelmässig zu Secundärglaukom führen. Nur ausnahmsweise geben Ektasien ohne Iriseinheilung, wie Keratektasia ex ulcere, oder Keratektasie nach Pannus oder nach Keratitis parenchymatosa zu Drucksteigerung Veranlassung. Von den Scleralstaphylomen können die nach Scleralruptur, sowie die nach Scleritis eintretenden Ektasien Drucksteigerung nach sich ziehen. Die meisten Scleralektasien sind jedoch Folge, nicht Ursache der Drucksteigerung.

Digitized by Illinois College of Optometry

2. Einheilung der Iris in eine Narbe der Hornhaut oder Sclera, sowie theilweise Anlagerung der Iris an die hintere Hornhautfläche kann zur Drucksteigerung führen, auch ohne dass eine Ektasie vorhanden wäre. Auf die genannte Weise erklärt sich ein Theil der Fälle von Glaukom, welche nach Operation der Katarakt vorkommen.

3. Eine Hornhautfistel, wenn sich dieselbe nach längerem Bestande schliesst.

4. Iridocyclitis, namentlich in jenen Fällen, wo ausser Präcipitaten keine nennenswerthe Exsudation sichtbar ist. Die Drucksteigerung ist in diesen Fällen oft nur vorübergehend.

5. Seclusio pupillae, sei es entstanden durch Anwachsung des ganzen Pupillarrandes an die Linsenkapsel, sei es in Folge Einheilung desselben in eine Hornhautnarbe. Die Seclusio pupillae führt zu Ansammlung des Kammerwassers in der hinteren Kammer und in Folge dessen zur Vortreibung der Iris, was von Drucksteigerung begleitet ist.

6. Die Linse wird auf zweierlei Weise, durch Luxation oder durch Aufquellung, zur Ursache des Secundärglaukoms. Alle Formen der Luxation kommen hier in Betracht; am gefährlichsten sind aber jene Fälle, wo die Linse in der Pupille eingeklemmt ist oder ganz in der vorderen Kammer liegt. — Rasche Aufquellung der Linse nach Verletzung oder Operation kann gleichfalls Spannungsvermehrung veranlassen, besonders wenn es sich um ältere Individuen handelt, deren Sclera rigid ist. Auch nach Extraction der Katarakt kommt zuweilen Drucksteigerung vor.

7. Intraoculäre Tumoren, wie Sarkome und Gliome, rufen in einem gewissen Stadium der Entwicklung die Symptome des Secundärglaukoms hervor.

8. Hämorrhagien in der Netzhaut sind der Ausdruck von Gefässveränderungen oder Circulationsstörungen, welche zuweilen zu Drucksteigerung führen. Am häufigsten ist dies bei alten Leuten mit Arteriosclerose der Fall; die Drucksteigerung pflegt hier unter dem Bilde des entzündlichen Glaukoms — als Gl. haemorrhagicum — aufzutreten.

9. Chorioiditis und hochgradige Myopie geben manchmal zur Drucksteigerung unter dem Bilde des einfachen Glaukoms Veranlassung.

Die Therapie des Secundärglaukoms muss vor Allem die der Drucksteigerung zu Grunde liegende Ursache zu beseitigen trachten. So wäre z. B. bei Seclusio pupillae die Communication zwischen den beiden Augenkammern durch eine Iridektomie wieder herzustellen, eine dislocirte oder gequollene Linse sollte, wenn möglich, entfernt werden u. s. w. Zur symptomatischen Behandlung der Drucksteigerung selbst

Digitized by Illinois College of Optometry

steht uns die Punction der Hornhaut und die Iridektomie zur Verfügung. Erstere setzt durch Entleerung des Kammerwassers den Druck herab, jedoch nur in vorübergehender Weise, so dass sie blos für jene Fälle passt, wo die Drucksteigerung voraussichtlich von kurzer Dauer ist, wie z. B. bei Linsenquellung oder bei Iridocyclitis. Die Punction kann nach Bedarf mehrere Male wiederholt werden. Eine dauernde Drucksteigerung kann nur durch die Iridektomie bekämpft werden. Die ungünstigste Prognose gibt das Glaucoma haemorrhagicum. Hier ist auf die Wirkung der Iridektomie nicht mit Sicherheit zu rechnen, ja zuweilen ist dieselbe unmittelbar von rascher Erblindung unter heftigen Schmerzen gefolgt. Augen, welche ein Neugebilde enthalten oder welche erblindet und schmerzhaft sind, erfordern die Enucleation.

Herabsetzung des intraoculären Druckes (Hypotonie) wird bei sehr verschiedenen Erkrankungen des Bulbus gefunden. Dieselbe ist stets ein Zeichen, dass der Inhalt des Bulbus an Volumen abgenommen hat. Man beobachtet daher hohe Grade von Spannungsverminderung, wenn nach Perforation des Bulbus entweder das Kammerwasser abgeflossen oder Linse oder Glaskörper ausgetreten sind. Dies kann die Folge einer Verletzung oder eines spontanen Geschwürsdurchbruches sein. Wenn die Perforation mit Zurücklassung einer Fistel oder einer cystoiden Narbe heilt, durch welche fortwährend Kammerwasser abfliesst, so kann die Weichheit des Auges lange Zeit (oft viele Jahre) bestehen bleiben. Nach einem zu fest angelegten Verbande findet man das Auge für kurze Zeit weicher, weil unter dem Drucke des Verbandes ein vermehrter Abfluss von Augenflüssigkeiten stattgefunden hatte. Desgleichen wird das Auge sehr weich, wenn das Volumen des Glaskörpers durch Schrumpfung von Exsudaten verkleinert wird, also in jenen Fällen, wo nach Iridocyclitis Atrophia bulbi sich einstellt. Zunehmende Weichheit des Augapfels im Verlaufe einer Iridocyclitis ist daher ein ominöses Symptom. — Geringe Grade von Druckverminderung begleiten viele Entzündungen der Hornhaut, sowohl eitrige als nicht eitrige, und kommen auch nach leichten Verletzungen derselben (Erosionen) nicht selten vor, besonders wenn dieselben mit einer Contusion verbunden waren. Von Erkrankungen der tiefen Theile verbindet sich besonders die Netzhautabhebung mit Spannungsverminderung. Endlich findet man geringe Grade derselben bei Lähmung des Sympathicus, sowie nach Einträufelung von Cocaïn.

Es kommen Fälle vor, die als Ophthalmomalacie oder essentielle Phthise bezeichnet werden, wo die Spannungsverminderung spontan, ohne bekannte Ursache auftritt. Das Auge wird plötzlich sehr weich, kleiner, injicirt und nicht selten sind starke Lichtscheu und neuralgische Schmerzen damit verbunden. Dieser Zustand kann stunden- oder tagelang andauern, um dann wieder dem normalen Verhalten Platz zu machen; in manchen Fällen kehren solche Anfälle in Pausen wieder (intermittirende Ophthalmomalacie). Die Ursache dieser seltenen Krankheit ist in vielen Fällen unbekannt geblieben; in anderen war eine Verletzung vorausgegangen. Die Prognose ist gut, indem die Ophthalmomalacie keine dauernden Folgen zurückzulassen pflegt.

Digitized by Illinois College of Optometry

VIII. Capitel.

Krankheiten der Linse.

Anatomie.

§ 87. Die Linse (Krystallkörper, Lens crystallina) liegt zwischen Iris und Glaskörper und scheidet, zusammen mit der Zonula, das Auge in einen kleineren vorderen und grösseren hinteren Abschnitt: Kammerraum und Glaskörperraum. Sie ist ein durchsichtiges und farbloses Gebilde von Linsenform, dessen vordere Fläche weniger, dessen hintere Fläche stärker gewölbt ist. Man unterscheidet an der Linse den vorderen und hinteren Pol und den abgerundeten Aequator, wo die vordere und hintere Linsenfläche zusammenstossen. Der sagittale Durchmesser — die Dicke — der Linse beträgt beim erwachsenen Menschen gegen 5 mm, der äquatoriale Durchmesser 9 mm.

Die Linse liegt innerhalb des von den Ciliarfortsätzen gebildeten Ringes, jedoch so, dass ihr Aequator etwa $^1/_2$ mm weit von den Firsten der Ciliarfortsätze entfernt ist. Der Zwischenraum zwischen Ciliarkörper und Linsenäquator heisst der circumlentale Raum. Die hintere Fläche der Linse ist in die tellerförmige Grube (Fossa patellaris) des Glaskörpers eingebettet. Die Linse wird durch ihr Aufhängeband, die Zonula ciliaris*), in ihrer Lage erhalten.

Wenn man die Linse nach Zerreissung der Zonula aus dem Auge herausnimmt, so findet man sie zunächst in einer durchsichtigen Kapsel, der Linsenkapsel, eingeschlossen. Sucht man, nach Entfernung der Kapsel, die Linse eines älteren Menschen zwischen den Fingern zu zerdrücken, so lösen sich weichere periphere Massen ab, während die härteren centralen Partien unzerdrückt zwischen den Fingern bleiben. Die ersteren bilden die Rinde, die letzteren den Kern der Linse (siehe Fig. 112 *r* und *k*). Dieselben unterscheiden sich nicht blos durch die Consistenz, sondern auch durch die Farbe von einander. Die Rinde ist farblos, während der Kern gelblich oder bräunlich gefärbt ist. Die grössere Dichte, sowie die Färbung verdanken die Kernschichten einem Processe, den man als Sclerose bezeichnet und der hauptsächlich in Wasserverlust besteht. Die Sclerose nimmt schon in der Kindheit ihren Anfang, schreitet aber so langsam fort, dass erst nach dem 25. Lebensjahre ein deutlicher, wenn auch kleiner Kern vorhanden ist. Da die Sclerose der Linsenfasern eine Altersveränderung ist, ergreift sie zuerst

*) Synonyma: Zonula Zinnii oder Ligamentum suspensorium lentis.

Digitized by Illinois College of Optometry

die ältesten Linsenfasern, welche im Centrum der Linse liegen; durch Weiterschreiten der Sclerose vom Centrum nach der Peripherie der Linse nimmt der Kern im Laufe der Jahre an Grösse immer zu und die Rinde in gleichem Maasse an Menge ab, so dass im sehr hohen Alter endlich fast die ganze Linse zu Kern geworden oder sclerosirt ist. Es gibt in dieser Beziehung bedeutende individuelle Verschiedenheiten, so dass Personen von gleichem Alter verschieden grosse Linsenkerne haben. Die Grösse des Kerns ist von praktischer Wichtigkeit für die Operation des Linsenstaares.

Der sclerosirte Theil der Linse ist hart und starr, keiner Formveränderung fähig. Je weiter daher die Sclerose der Linse fortschreitet, desto weniger ist diese im Stande, jenen Wechsel ihrer Form auszuführen, welcher zur Accommodation erforderlich ist. Aus diesem Grunde nimmt mit zunehmendem Alter die Accommodationsfähigkeit ab (Presbyopie, siehe § 141).

Der Kern reflectirt mehr Licht als die noch nicht sclerosirte Linse. Deshalb ist die Pupille bei älteren Leuten, deren Linse einen grossen Kern hat, nicht mehr so rein schwarz wie in der Jugend. Sie gibt einen grauen oder graugrünen Reflex, den senilen Reflex, welcher von Unerfahrenen leicht mit beginnender Katarakt verwechselt wird.

Histologie der Linse. Die äussere Umhüllung der Linse wird von der Linsenkapsel gebildet. Diese ist eine homogene Membran (Fig. 144 *l*), welche an der vorderen Linsenfläche dicker ist, als an der hinteren. Die vordere Linsenkapsel zeichnet sich überdies durch einen einfachen Belag kubischer Epithelzellen, das Linsenepithel, aus (Fig. 144 *e*). Dasselbe spielt eine wichtige Rolle beim Wachsthum der Linse, indem die Linsenfasern aus dessen Zellen hervorgehen. Wenn man das Epithel der vorderen Kapsel nach dem Aequator hin verfolgt, so sieht man, dass dort die früher unregelmässig angeordneten Epithelzellen zu meridionalen Reihen sich ordnen (Fig. 142 *m*). Dann werden diese Epithelzellen immer höher, bis sie endlich zu langen Fasern, den Linsenfasern, geworden sind (Fig. 144 *f*). Da diese aus meridionalen Reihen von Epithelzellen hervorgegangen sind, ordnen sie sich zu radiären Lamellen (Fig. 143), was uns erklärt, warum Linsentrübungen so häufig in Form radiärer Streifen auftreten. Mit der Verlängerung der Kapselepithelien rückt der Kern derselben von der Kapsel ab in das Innere der Linse hinein, so dass entlang dem Aequator eine Zone sich findet, wo zahlreiche Kerne in der Linsensubstanz selbst liegen. Die sogenannte Kernzone (Fig. 144 *k*, vgl. auch Fig. 84 *k*) stellt somit jenen Bezirk der Linse dar, wo das Wachsthum derselben stattfindet. Dieses geschieht

Digitized by Illinois College of Optometry

durch Apposition, indem immer neue Epithelzellen zu Linsenfasern auswachsen, welche sich aussen an die älteren Linsenfasern anlegen. Dadurch bekommt die Linse nebst ihrem radiären auch einen concentrisch geschichteten Bau. Die im Centrum der Linse liegenden Fasern sind somit die ältesten, die äussersten Fasern die jüngsten. Dass nicht auch ausserhalb der Kernzone, im Inneren der Linse, Kerne vorhanden sind,

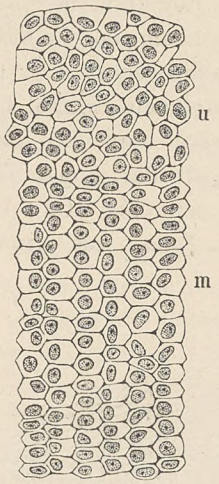

Fig. 142.
Kapselepithel des Rindes. Nach Rabl. — Das Epithel, welches an der abgezogenen Kapsel hängen geblieben ist, wird von der Fläche gesehen. Die abgebildete Stelle liegt unmittelbar vor der Kernzone der Linse, vor welcher die weiter vorne unregelmässig stehenden Epithelzellen *u* sich zu regelmässigen meridionalen Reihen *m* anordnen.

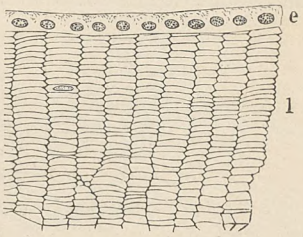

Fig. 143.
Aequatorialer Schnitt durch eine menschliche Linse. Nach Rabl. — *e* Epithelzellen der vorderen Kapsel, *l* Querschnitte der zu radiären Lamellen angeordneten Linsenfasern. In einer derselben ist ein länglicher Kern sichtbar.

hat darin seinen Grund, dass aus den älteren Linsenfasern die Kerne verschwinden.

Die Linsenfasern haben die Form langer, prismatischer, sechsseitiger Bänder. Dieselben legen sich innig aneinander und werden durch eine Kittsubstanz zusammengehalten. Die Fasern beginnen und endigen an der vorderen und hinteren Linsenfläche längs Linien, welche vom vorderen und hinteren Linsenpole ausstrahlen (Fig. 145). Sie bilden hier eine Y-förmige Zeichnung, den Linsenstern, welchen man bei erwachsenen Personen schon im lebenden Auge mittelst seitlicher Beleuchtung erkennen kann. Die drei Strahlen des Linsensternes verästeln sich und theilen dadurch die Linse in eine Anzahl von Sectoren, deren Spitzen in der Gegend des vorderen und hinteren Linsenpoles zusammenstossen. Die Sectoren treten in pathologischen Fällen, d. i. bei Trübung der Linse,

Digitized by Illinois College of Optometry

oft sehr deutlich hervor. — Die Fasern des Linsenkernes unterscheiden sich von denen der Rinde dadurch, dass sie schmäler sind und in Folge der Schrumpfung fein ausgezackte Kanten haben. Der Uebergang vom Kern zur Rinde ist ganz allmälig, so dass keine scharfe Grenze zwischen beiden existirt.

Die Structur der Linse ist leicht verständlich, wenn man ihre Entwicklung kennt. Die Linse geht aus dem Ektoderm hervor, das sich zu einem Bläschen einstülpt (Fig. 101 *L*). Indem der Zellenbelag der hinteren Wand des Bläschens zu Linsenfasern auswächst (Fig. 102), fehlt er hier später, weshalb die hintere Linsenkapsel kein Epithel hat. Durch das Auswachsen der Zellen zu langen Fasern wird das Bläschen zu einer soliden Kugel ausgefüllt, in welcher jede der jungen Fasern von der hinteren bis zur vorderen Linsenkapsel geht (Fig. 102); in gleicher Weise reicht auch an der ausgewachsenen Linse jede einzelne Faser

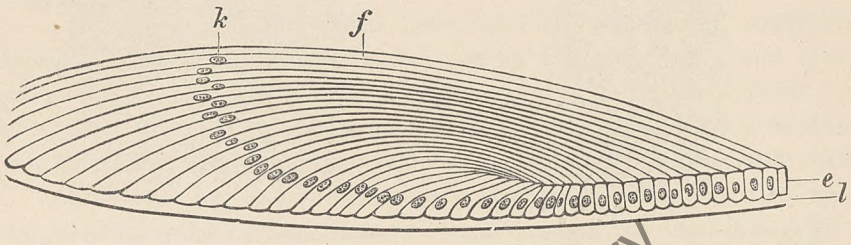

Fig. 144.

Kernzone der Linse. Nach Babuchin. — *l* Linsenkapsel. Die Epithelzellen *e* wachsen, allmälig sich verlängernd, zu den Linsenfasern *f* mit den Kernen *k* aus.

von einem Strahle des hinteren Linsensternes bis zu einem solchen des vorderen. Das weitere Wachsthum der Linse durch Apposition dauert so wie bei den anderen epithelialen Gebilden während des ganzen Lebens fort. Während es aber bei diesen dazu dient, der Abstossung der ältesten Zellen das Gleichgewicht zu halten (z. B. bei Epidermis, Haaren, Nägeln), ist bei der Linse, welche vollständig in sich geschlossen ist, keine Abstossung möglich; der Ausgleich geschieht hier, indem die ältesten Fasern durch Schrumpfung ihr Volumen vermindern (Kernbildung). Doch gleicht dies das appositionelle Wachsthum nicht vollständig aus, so dass die Linse auch in den vorgerückteren Jahren sich noch vergrössert (siehe Seite 426).

Die Zonula ciliaris besteht aus zarten, homogenen Fasern, welche ihren Ursprung an der Innenfläche des Ciliarkörpers nehmen, von der Ora serrata angefangen. Die Fasern halten sich zunächst an die Oberfläche des Ciliarkörpers (Fig. 84 *z*), verlassen ihn dann an den Firsten

Digitized by Illinois College of Optometry

der Ciliarfortsätze und spannen sich frei zum Linsenrande hinüber — freier Theil der Zonula (Fig. 84 z_1). Hiebei divergiren sie, so dass sie theils am Aequator der Linse selbst, theils nach vorne und nach hinten von demselben an die Linsenkapsel gelangen und mit derselben verschmelzen. Der auf dem Querschnitte dreieckige Raum, welcher zwischen den Zonulafasern und dem Linsenäquator eingeschlossen ist, heisst der Canalis Petiti (Fig. 84 *ii*). Er steht durch spaltförmige Lücken zwischen den einzelnen Zonulafasern mit der hinteren Augenkammer in Verbindung.



Fig. 145.

Linsenstern der hinteren Linsenfläche. Nach einer in Müller'scher Flüssigkeit gehärteten Linse gezeichnet. Vergr. 2/1. — Vom hinteren Linsenpole gehen drei Hauptstrahlen aus, von welchen der eine gerade nach unten, die beiden anderen nach innen oben und aussen oben gerichtet sind. Dieselben theilen sich in diesem Falle so nahe ihrem Ursprunge in ihre Aeste, dass die Y-förmige Figur hier nicht deutlich in die Augen fällt.

Die optische Function der Linse besteht darin, dass sie die bereits durch die Hornhaut convergent gemachten Strahlen noch weiter sammelt, so dass sie sich auf der Netzhaut vereinigen. Hiezu ist, je nachdem die Strahlen parallel oder divergent auf das Auge auffallen, eine geringere oder stärkere Brechkraft der Linse erforderlich. Diese Veränderung der Brechkraft — Accommodation — wird durch Formveränderung der Linse bewirkt (siehe § 139).

Ueber den Stoffwechsel der Linse siehe Seite 307.

I. Trübungen der Linse.

A. Allgemeines.

§ 88. Die Trübungen der Linse — grauer Staar oder Cataracta*) genannt — können ihren Sitz in der Linse selbst oder in der Linsenkapsel haben. Darnach unterscheidet man Cataracta lenticularis und Cataracta capsularis; durch Combination beider entsteht die Cataracta capsulo-lenticularis.

Die objectiven Symptome der Linsentrübung sind verschieden, je nach der Ausdehnung und Intensität derselben. Partielle Trübungen bedürfen, um erkannt zu werden, oft der seitlichen Beleuchtung oder des Augenspiegels; wenn die Trübungen weit an der Peripherie liegen, ist überdies noch die künstliche Erweiterung der Pupille nothwendig. — Im auffallenden Lichte (bei focaler Beleuchtung)

*) Wasserfall von καταῤῥήγνυμι.

Digitized by Illinois College of Optometry

stellen sich die Linsentrübungen als graue bis weisse Flecken oder Streifen dar. Dieselben zeigen oft Formen, welche mit der Structur der Linse in Zusammenhang stehen, z. B. die Form von Sectoren oder von Radien. Durch die seitliche Beleuchtung kann man auch feststellen, in welcher Tiefe der Linse die Trübungen sich befinden. Die Trübungen der vorderen Linsenkapsel zeichnen sich durch ihre hellweisse Farbe, scharfe Begrenzung und ganz oberflächliche Lage aus, zuweilen bilden sie eine deutliche Prominenz auf der vorderen Fläche der Linse. — Mit dem Augenspiegel, also im durchfallenden Lichte, angesehen, erscheinen die Linsentrübungen nicht weiss, sondern dunkel, als schwarze Punkte oder Streifen, welche sich vom Roth der Pupille abheben (siehe Seite 13). Beginnende, zarte Linsentrübungen sind überhaupt nur mittelst des Augenspiegels zu erkennen. Weit vorgeschrittene Linsentrübung erkennt man sofort mit freiem Auge an der Verfärbung der Pupille, welche weiss oder grau in verschiedener Helligkeit ist.

Die subjectiven Symptome der Linsentrübung beruhen in der Sehstörung, deren Grad von der Lage und Beschaffenheit der Trübung abhängt. Kleine, scharf umschriebene und dabei möglichst undurchsichtige Trübungen, wie z. B. die vordere Polarkatarakt, beeinträchtigen das Sehen wenig oder gar nicht. Grössere Trübungen stören das Sehvermögen in erheblichem Grade und ängstigen den Patienten ausserdem durch eigenthümliche Erscheinungen, wie Mückensehen und Vielfachsehen. Das Sehen fliegender Mücken (Mouches volantes) besteht darin, dass der Kranke schwarze Punkte im Gesichtsfelde bemerkt, welche jedoch, wenn sie durch Linsentrübungen bedingt werden, nur mit dem ganzen Auge ihren Ort verändern, also immer dieselbe Stelle im Gesichtsfelde einnehmen (im Gegensatze zu Glaskörpertrübungen). Sie gelangen dadurch zur Wahrnehmung, dass sie einen Schatten auf die Netzhaut werfen, welcher von dieser percipirt wird. Das Vielfachsehen — Polyopia monocularis — lässt den Patienten denselben Gegenstand doppelt und mehrfach sehen. Es kann zuweilen sehr störend wirken, wie ein von Becker erzählter Fall zeigt: Ein Lampenanzünder in einem fürstlichen Schlosse erblickte, wenn er des Abends vor einer Soirée in den Sälen die Arm- und Kronleuchter anzündete, Tausende von Lichtern, welche ihn dermaassen verwirrten und erschreckten, dass er der Meinung war, er habe es mit einem Spuk zu thun. Der Grund der Polyopie liegt in den optischen Unregelmässigkeiten, welche in der sich trübenden Linse entstehen (unregelmässiger Astigmatismus der Linse), so dass dieselbe nicht mehr

Digitized by Illinois College of Optometry

ein einziges, sondern mehrere Bilder von demselben Gegenstande auf der Netzhaut entwirft. Diese Erscheinungen führen den Patienten oft schon zu einer Zeit zum Arzte, wo noch keine erhebliche Verminderung des Sehvermögens besteht.

Die Abnahme der Sehschärfe hängt bezüglich ihres Grades von verschiedenen Umständen ab. Sie ist stärker, wenn die Trübung diffus ist, geringer, wenn sie scharf umschrieben ist, so dass zwischen stark getrübten Stellen ganz klare Zwischenräume sich befinden. Es verhält sich wie mit einer Fensterscheibe, durch welche man nichts zu unterscheiden vermag, wenn sie gleichmässig von Wasserdampf beschlagen ist; legt man dagegen ein Drahtgitter vor die sonst reine Scheibe, so sieht man noch ziemlich gut hindurch. Die Sehstörung ist auch stärker, wenn die Trübung in den centralen Theilen der Linse sitzt, als wenn sie die Peripherie derselben einnimmt. Im letzteren Falle kann das Sehvermögen ganz normal sein, so lange nämlich die Trübungen noch vollständig hinter die Iris zu liegen kommen. Von der Lage der Trübung hängt es auch ab, bei welcher Beleuchtung am besten gesehen wird. Bei centraler Trübung ist das Sehvermögen bei weiter Pupille besser, weil dann die noch durchsichtigen peripheren Linsentheile zum Sehen verwendet werden. Solche Personen sehen daher besser bei herabgesetzter Beleuchtung, in der Abenddämmerung, sie haben Nyktalopie. In einem solchen Falle kann das Sehvermögen auch durch künstliche Erweiterung der Pupille — mittelst Atropin — gebessert werden. Das Umgekehrte findet statt, wenn die Trübungen die Peripherie der Linse einnehmen. Dann ist das Sehvermögen besser, wenn die Pupille eng ist, so dass die Trübungen durch die Iris verdeckt werden. Solche Kranke suchen das helle Licht auf und sehen bei Tage besser als des Abends — Hemeralopie.

Später, bei Zunahme der Trübung, wird das Sehvermögen immer mehr herabgesetzt, die fliegenden Mücken und die Polyopie verschwinden, der Kranke erblindet. Wenn er aber auch die Fähigkeit, Gegenstände zu unterscheiden — qualitatives Sehen — verloren hat, so bleibt ihm doch immer die Lichtempfindung, die Unterscheidung von Hell und Dunkel, das quantitative Sehen. Die Prüfung der Lichtempfindung (siehe § 155) ist von grosser Wichtigkeit bezüglich der Prognose bei einer vollständigen Linsentrübung. Wenn die Lichtempfindung mangelhaft ist oder ganz fehlt, so beweist dies eine Complication von Seite der Netzhaut oder des Sehnerven, in welchem Falle eine Operation der Katarakt von geringem oder gar keinem Erfolge wäre.

Digitized by Illinois College of Optometry

In früherer Zeit, als man die focale Beleuchtung und den Augenspiegel noch nicht kannte, war man behufs Diagnose des beginnenden Staares hauptsächlich auf die subjectiven Erscheinungen, namentlich das Mückensehen, angewiesen, welche man daher viel genauer als heute studirte und verfolgte. Damals konnten auch Pupillarmembranen, welche die Pupille grau oder weiss erscheinen liessen, leicht für Linsentrübungen gehalten werden. Man nannte dieselben deshalb Cataracta spuria. Einen solchen Irrthum wird man nicht begehen, wenn man den Zusammenhang beobachtet, welchen eine Pupillarmembran fast immer mit dem Pupillarrande hat und der besonders hervortritt, wenn man Atropin dabei zu Hilfe nimmt. Dagegen ist es auch mit den heutigen Hilfsmitteln oft unmöglich, zu sagen, ob hinter einer dichten Pupillarmembran die Linse durchsichtig oder trüb ist.

Im Beginne der senilen Katarakt entwickelt sich oft Kurzsichtigkeit. Es handelt sich um ältere Leute, die gut in die Ferne sahen und zum Lesen einer Convexbrille sich bedienten. Da bemerken sie allmälig, dass sie auch ohne Brille wieder feinen Druck zu lesen vermögen, und sind über dieses sogenannte zweite Gesicht vielleicht sehr erfreut. Dass sie dafür in die Ferne weniger gut als früher sehen, entgeht oft ihrer Aufmerksamkeit. Die Untersuchung des Auges mit Gläsern zeigt, dass dasselbe kurzsichtig geworden ist, so dass der Nahepunkt wieder bis zur Leseweite hereinrückte. Diese Kurzsichtigkeit ist einer Zunahme der Dichtigkeit der Linse bei beginnender Kataraktbildung zuzuschreiben, wodurch die Brechkraft der Linse erhöht wird.

Bei gleicher Beschaffenheit stört eine Trübung das Sehen mehr, wenn sie am hinteren, als wenn sie am vorderen Pole der Linse sich befindet. Nahe dem hinteren Pole der Linse liegt nämlich der Knotenpunkt des Auges, d. h. jener Punkt, durch welchen alle ungebrochenen in's Auge fallenden Strahlen (Richtungsstrahlen) gehen müssen (vgl. § 137, Fig. 237).

Die der Linsentrübung zu Grunde liegenden anatomischen Veränderungen hat man vorzüglich an der senilen Katarakt studirt. Vor Allem ist es Becker, welcher durch seine eingehenden Untersuchungen unsere Kenntnisse über die Kataraktbildung gefördert hat.

Die Linsentrübung beginnt damit, dass die Linsenfasern an einzelnen Stellen sich von einander trennen, so dass von Flüssigkeit erfüllte Spalträume entstehen (Fig. 146 *s*). Dieselben bilden sich in der Regel zuerst an der Grenze zwischen Kern und Rinde, und zwar vorzugsweise in der Gegend des Aequators des Kernes. Man nimmt an, dass diese Dehiscenzen durch die mit der Sclerose verbundene Schrumpfung des Kernes verursacht werden, wenn dieselbe so rasch vor sich geht, dass die Corticalis dem verminderten Volumen des Kernes sich nicht anzupassen vermag. Die in den Spalten enthaltene Flüssigkeit gerinnt zu tropfen- oder kugelförmigen Gebilden. — Morgagni'sche Kugeln (Fig. 146 *M*). Die Linsenfasern selbst, welche die Spalten begrenzen, sind anfänglich noch normal und daher durchsichtig. Die zwischen denselben angesammelte Flüssigkeit mag anfangs auch durchsichtig sein, und dennoch sehen diese Stellen trüb aus, weil die Flüssigkeit in den Spalten ein anderes Brechungsvermögen hat, als die Linsensubstanz selbst. So entsteht z. B. auch, wenn man die durchsichtige Luft mit dem gleichfalls durchsichtigen Wasser durch Schlagen mischt, ein weisser, undurchsichtiger Schaum. — Später trüben sich die Linsenfasern selbst. Sie sehen zuerst wie fein bestäubt aus, weil eine fettartige Substanz in äusserst feinen Tröpfchen innerhalb derselben sich ansammelt. Gleichzeitig mit der Trübung der Linsenfasern wird auch deren Kaliber

Digitized by Illinois College of Optometry

ungleichmässig, indem sie stellenweise aufquellen (Fig. 146 *q*). Auf diese Weise entstehen grosse, blasige, oft mit einem Kern versehene Gebilde — Bläschenzellen (Fig. 146 *b*). Zuletzt zerfallen die Linsenfasern vollständig, so dass aus dem Linsengewebe eine breiige Masse wird, welche aus Fetttröpfchen, Morgagni'schen Kugeln, Resten von Linsenfasern und eiweisshaltiger Flüssigkeit besteht (Fig. 146 bei *z*). Mit dem Zerfalle der Linsenfasern lockert sich der Zusammenhang derselben mit der Kapsel, welcher in der normalen Linse sehr innig ist, und es sammelt sich zwischen Linse und Kapsel freie Flüssigkeit an, der Liquor Morgagni (in Fig. 146 bei *v* in Form einzelner Vacuolen auftretend, in Fig. 112 bei *r* dagegen in grösserer Menge angesammelt und die Kapsel von der Rinde abdrängend). Durch diesen Vor-

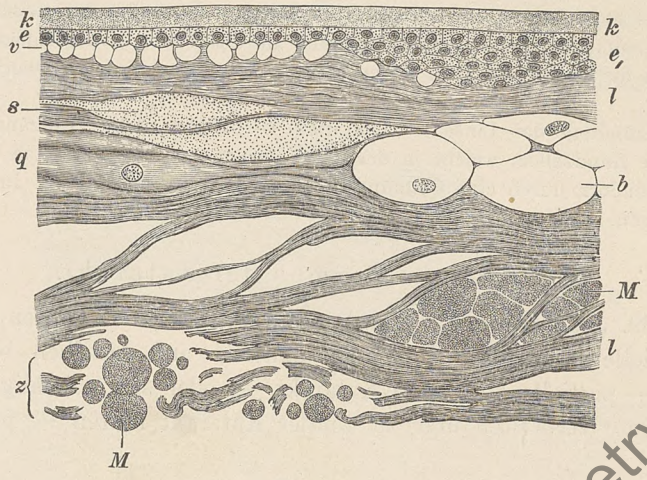

Fig. 146.

Cataracta capsulo-lenticularis. Vergr. 170/1. — *k* vordere Linsenkapsel. *e* Epithel, bei e_1 durch Wucherung in mehrfacher Lage vorhanden. *l* normale Linsenfasern; zwischen diesen und dem Epithel helle Vacuolen *v* (Tröpfchen Morgagni'scher Flüssigkeit). Die durch Auseinanderweichen der Linsenfasern entstandenen Spalträume sind mit körniger Masse *s* (geronnener Flüssigkeit) erfüllt, welche stellenweise zu Morgagni'schen Kugeln *M* sich formt. Die Linsenfasern selbst sind aufgequollen *q* oder in Bläschenzellen *b* umgewandelt, oder ganz zerfallen *z*.

gang wird die Entfernung der Linse aus der Kapsel, wie sie bei der Staaroperation zu geschehen hat, erleichtert.

Der Kern der Linse ist durch die Sclerose der Linsenfasern in eine so resistente Masse umgewandelt, dass er in der Regel inmitten der zerfallenden Corticalis unverändert bleibt (Fig. 112 *k*). Der Kern einer kataraktösen Linse unterscheidet sich daher gewöhnlich nicht wesentlich von dem Kern einer gesunden Linse aus dem gleichen Lebensalter (Becker). Ist dagegen noch kein harter Kern vorhanden, so wird der Zerfall der Linse vollständig (Fig. 113).

Die weiteren Veränderungen in der getrübten und zerfallenen Linse bestehen zunächst in einer allmähligen Resorption des Linsenbreies. Dadurch können sich Linsentrübungen wieder aufhellen, allerdings nicht im eigentlichen Sinne des Wortes, so dass trübe Linsenfasern wieder durchsichtig würden, sondern durch Verschwinden der getrübten Theile. Der sclerosirte Kern widersteht so wie dem Zerfalle so auch der Resorption. In der Rinde scheidet sich nicht selten Chole-

Digitized by Illinois College of Optometry

stearin in tafelförmigen Krystallen aus, welche zuweilen so gross werden, dass sie mit freiem Auge als glitzernde Punkte sichtbar sind; auch können sich Kalksalze im Linsenbrei ablagern.

Die Kapseltrübung liegt nicht in der Kapsel selbst, welche niemals trüb wird, sondern ist der Kapsel angelagert. Die Trübungen der vorderen Kapsel werden durch ein undurchsichtiges Gewebe verursacht, welches an der Innenfläche der Kapsel, zwischen dieser und der Linse, sich befindet (Fig. 147). Dasselbe geht aus einer Wucherung des Kapselepithels hervor. Die Zellen desselben vermehren sich, so dass eine mehrfache Zellenlage entsteht (Fig. 146 e_1). Aus dieser wird, durch Auswachsen der Epithelzellen zu langgezogenen Fasern, eine Art faserigen Gewebes, welches wie Bindegewebe aussieht, aber doch kein echtes Bindegewebe ist, da es aus Epithel hervorgegangen ist. Durch Einschaltung dieses Gewebes zwischen Kapsel und Linse entsteht eine deutliche Erhöhung an der vorderen Linsenfläche. — Die Trübungen der hinteren Kapsel liegen in der Regel der hinteren Oberfläche derselben auf.

Entzündung der Linse — Phakitis*) — existirt nicht. Entzündliche Elemente, wie Rundzellen, welche in der Linse vorkommen, sind nicht in dieser entstanden, sondern durch eine Oeffnung in der Kapsel von aussen her in die Linse eingedrungen.

B. Klinische Formen der Katarakt.

§ 89. Jede Trübung beginnt zuerst an einzelnen Stellen der Linse — partielle Katarakt. Sie kann dauernd auf dieselben beschränkt bleiben — partielle stationäre Katarakt —, oder sich allmälig über die ganze Linse verbreiten und zu totaler Katarakt führen — progressive Katarakt.

a) Partielle stationäre Katarakten.

1. Cataracta polaris anterior. Am vorderen Linsenpole sieht man ein kleines weisses Pünktchen. Die anatomische Untersuchung hat nachgewiesen, dass dasselbe einem trüben Gewebe entspricht, welches unter der vorderen Kapsel, zwischen dieser und der Linse liegt, dass es sich also um einen Kapselstaar handelt (Fig. 147). Man bezeichnet daher diese Trübung auch als vorderen Centralkapselstaar. — Die vordere Polarkatarakt kommt angeboren oder erworben vor. Die angeborene vordere Polarkatarakt ist doppelseitig und besteht in einem zarten, kleinen Pünktchen am vorderen Linsenscheitel. Sie hat ihre Ursache in einer Entwicklungsstörung der Linse, deren genauer Vorgang noch nicht festgestellt ist. Die erworbene Form entsteht durch centrale Hornhautgeschwüre. Wenn das Geschwür perforirt und das Kammerwasser abfliesst, so rückt die Linse nach vorne, so dass ihr Scheitel sich an die hintere Oeffnung der Perforationsstelle anlegt. Da-

*) Von φακός, Linse.

Digitized by Illinois College of Optometry

durch wird, theils auf mechanische Weise, theils durch die unmittelbare Nachbarschaft der entzündeten Hornhaut, ein Reiz auf das Epithel der vorderen Kapsel ausgeübt, so dass es wuchert und ein trübes Gewebe unter der Kapsel bildet. Später heilt das Geschwür, die vordere Kammer stellt sich wieder her und man hat nun eine centrale Hornhauttrübung und einen centralen Kapselstaar. Die Anlegung der Linse an eine Perforationsöffnung der Hornhaut führt nur dann zur vorderen Polarkatarakt, wenn es sich um kleine Kinder handelt, niemals aber bei Erwachsenen. Die häufigste Ursache der Hornhautperforation in der ersten Kindheit ist die Blennorrhoea neonatorum und diese ist daher als die gewöhnliche Ursache der vorderen Polarkatarakt anzusehen. — Die erworbene vordere Polarkatarakt ist

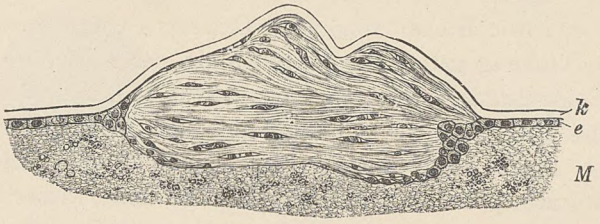

Fig. 147.

Vorderer Kapselstaar. Vergr. 40/1. — Die Cataracta capsularis bildet eine Hervorragung an der vorderen Linsenoberfläche, welche von der unveränderten, nur gefalteten Kapsel *k* überzogen ist. Das Kapselepithel *e* verliert an der Grenze der Katarakt seine Regelmässigkeit, indem die Zellen desselben sich vermehren und durch die Katarakt von der Kapsel abgedrängt werden, so dass sie auf eine kurze Strecke die hintere Begrenzung der Katarakt bilden. Diese besteht aus einem faserigen Gewebe mit Zellen, welche in spindelförmigen Lücken zwischen den Fasern liegen. Auf die Kapselkatarakt folgt nach hinten die zu einer krümligen Masse geronnene Morgagni'sche Flüssigkeit *M*, welche die Kapsel von den kataraktösen Rindenschichten (in der Zeichnung nicht mehr dargestellt) trennt.

saturirter weiss und grösser als die angeborene. Zuweilen ist die undurchsichtige Gewebsschichte unter der vorderen Kapsel, welche der Katarakt entspricht, so mächtig, dass sie eine sichtbare kegelförmige Vorwölbung des vorderen Linsenpoles bedingt, was man als Cataracta pyramidalis bezeichnet (Fig. 72*p*).

Vordere Polarkatarakten von kleinem Umfange können ohne wesentliche Sehstörung bestehen; die letztere wird in der Regel mehr durch die Hornhauttrübung als durch die Kapseltrübung verursacht. Eine Therapie ist daher in der Regel nicht erforderlich, ausgenommen in jenen seltenen Fällen, wo die Katarakt so gross ist, dass sie bei enger Pupille diese fast ganz einnimmt; es wäre dann die Iridektomie indicirt.

2. Cataracta polaris posterior. Dieselbe besteht aus einem kleinen weissen Pünktchen am hinteren Linsenpole (Fig. 150), welches

Digitized by Illinois College of Optometry

wegen seiner tiefen Lage zumeist nur mit dem Augenspiegel zu entdecken ist. Es gehört der hinteren Kapsel an und wird daher auch hinterer Centralkapselstaar genannt. Die hintere Polarkatarakt ist angeboren und stammt aus jener Zeit, wo die Arteria hyaloidea durch den Glaskörper bis zum hinteren Linsenpole zog (siehe Seite 322 und Fig. 102). Bei unvollständiger Rückbildung bleibt etwas von dem Gewebe derselben auf der hinteren Kapsel liegen. Man findet daher hintere Polarkatarakt zuweilen gleichzeitig mit Persistenz der Glaskörperarterie. Die Sehstörung ist, wenn die Polarkatarakt klein ist, unbedeutend. Keine Therapie. — Die vorderen und hinteren Polarkatarakten sind Kapselstaare, während die weiter angeführten partiellen stationären Katarakten sämmtlich Linsenstaare sind.

3. Circumscripte Trübungen verschiedener Art in der Linse selbst. Hieher gehört die Cataracta centralis, eine kleine kugelförmige Trübung gerade im Mittelpunkte der Linse. Die Cataracta fusiformis, Spindelstaar, besteht in einer trüben Linie, welche in der Axe der Linse vom vorderen zum hinteren Linsenpole zieht und, dem Centrum der Linse entsprechend, eine spindelförmige Anschwellung zeigt. Bei Cataracta punctata finden sich äusserst feine, weisse Pünktchen, entweder in der ganzen Linse gleichmässig vertheilt oder, zu einer Gruppe vereinigt, in der vorderen Rindenschichte. Nebst den genannten kennt man noch zahlreiche andere Formen umschriebener, stationärer Linsentrübungen, die aber alle so selten vorkommen, dass sie hier nicht genau beschrieben zu werden brauchen. Alle diese Trübungen sind scharf umschrieben und zuweilen von sehr regelmässiger, zierlicher Form; sie sind angeboren und finden sich zumeist in beiden Augen. Oft sind sie vererbt, wenn auch bei den einzelnen Mitgliedern der Familie nicht immer die gleichen Formen des Staares angetroffen werden. Die mit solchen Staaren behafteten Augen zeigen nicht selten auch andere angeborene Missbildungen oder finden sich bei Individuen, deren ganze Entwicklung in geistiger oder körperlicher Beziehung unvollkommen ist. Die meisten dieser Trübungen stören an und für sich das Sehen wenig, welches jedoch oft aus anderen Gründen mangelhaft ist.

4. Cataracta perinuclearis (sive zonularis, Schichtstaar). Diese ist die häufigste Staarform bei Kindern. Man sieht nach Erweiterung der Pupille eine graue, scheibenförmige Trübung in der Linse, umgeben von den vollständig durchsichtigen Randtheilen derselben (Fig. 148). Der Durchmesser der trüben Scheibe ist bald grösser, bald kleiner und dem entsprechend auch die Breite der peripheren

Digitized by Illinois College of Optometry

durchsichtigen Zone (*P*). Bei der Untersuchung mit dem Augenspiegel erscheint die Katarakt als dunkle Scheibe, ringsum von der durchsichtigen und daher roth aufleuchtenden Peripherie der Pupille umgeben. Die Dunkelheit der Scheibe ist nahe dem Rande grösser als in der Mitte, wodurch sich der Schichtstaar von einer soliden, auch den Kern betreffenden Trübung unterscheidet, welche in der Mitte am saturirtesten ist. An der zumeist scharf gezeichneten Grenze der Trübung findet man nicht selten kleine, undurchsichtige Zacken, Reiterchen genannt, welche vom Rande der Katarakt in die durchsichtige Peripherie hineinragen, gleich den Handhaben an dem Steuer-

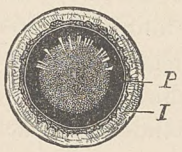

Fig. 148.

Schichtstaar, im auffallenden Lichte gesehen. Vergr. 1½ : 1. — Die Iris *I* hat sich auf Atropin zurückgezogen. Die den Schichtstaar bildende Trübung ist am Rande saturirter als in der Mitte. In der oberen Hälfte derselben sind die Reiterchen gezeichnet, in der unteren dagegen weggelassen, um zu zeigen, wie ein Schichtstaar ohne Reiterchen aussieht. Zwischen dem Rande der Trübung und dem Pupillarrande *P* ist ein schwarzer Zwischenraum, entsprechend der durchsichtigen Peripherie der Linse.

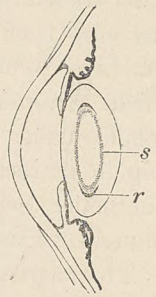

Fig. 149.

Schichtstaar im Querschnitte. Schematisch. Vergr. 2/1. — Die zwischen Kern und Rinde gelegenen Schichten *s* sind getrübt; am Aequator dieser Trübung liegen spaltförmige Hohlräume *r*, welche den Reiterchen entsprechen.

rade eines Dampfschiffes (in Fig. 148 nur in der oberen Hälfte der Katarakt dargestellt).

Der Schichtstaar wird durch eine Trübung jener Schichten verursacht, die zwischen Kern und Rinde liegen (Fig. 149 *s*), während diese beiden selbst durchsichtig sind (Jäger). Die Reiterchen an der Peripherie des Schichtstaares entstehen dadurch, dass auch in einer zweiten peripher von der ersten gelegenen Schichte Trübungen vorhanden sind, und zwar zunächst nur an einzelnen Stellen, welche dem Aequator dieser Schichte entsprechen (Fig. 149 *r*). Diese partiellen Trübungen umgreifen den Aequator der inneren Trübung nach vorne und hinten; sie reiten gleichsam auf demselben, woher der Name Reiterchen.

Der Schichtstaar betrifft fast immer beide Augen. Er ist entweder angeboren oder doch in der frühesten Kindheit entstanden. Man findet

Digitized by Illinois College of Optometry

ihn vor Allem bei solchen Kindern, welche an Convulsionen gelitten haben (Arlt). Diese sind zumeist durch Rhachitis verursacht, und zwar speciell durch die rhachitischen Veränderungen am Schädel, die Craniotabes. Gleichzeitig sind auch andere Residuen der Rhachitis, namentlich an den Knochen und an den Zähnen, vorhanden. Es steht daher der Schichtstaar mit der Rhachitis in ätiologischem Zusammenhang (Horner). Nicht selten kommt Vererbung des Schichtstaares vor. — Die Cataracta perinuclearis ist in der Regel stationär, doch gibt es auch Fälle, wo sie sich allmälig zu einer vollständigen Linsentrübung entwickelt.

Der Grad der Sehstörung durch den Schichtstaar hängt nicht von der Grösse der trüben Scheibe ab, denn selbst Schichtstaare von kleinem Durchmesser sind noch immer gross genug, um den ganzen Pupillarbereich der Linse einzunehmen, so dass die durchsichtige periphere Zone bei nicht erweiterter Pupille stets ganz hinter der Iris verborgen ist. Es kommt daher bezüglich des Sehvermögens nur die Saturation der Trübung in Betracht. Da diese sehr verschieden ist, so findet man von fast normaler Sehschärfe bis zu bedeutender Schwachsichtigkeit alle Abstufungen vertreten.

Eine Therapie des Schichtstaares ist nur dann erforderlich, wenn die Sehstörung namhaft ist. In diesen Fällen stehen zwei Wege offen, um auf operative Weise das Sehvermögen zu verbessern. Man kann durch eine Iridektomie die durchsichtige Peripherie der Linse blosslegen und für das Sehen verwendbar machen, oder man kann die Linse vollständig entfernen. Letzteres geschieht bei jugendlichen Individuen durch die Discission, bei älteren, wo schon ein harter Kern in der Linse vorhanden ist, durch die Extraction. Jedes dieser Verfahren hat seine bestimmten Indicationen, seine Vortheile und Nachtheile.

Die Iridektomie ist nur dann am Platze, wenn die periphere durchsichtige Zone der Linse ziemlich breit ist. Sie wahrt dem Patienten die Möglichkeit, ohne Brille in die Ferne und Nähe zu sehen, dagegen bedingt sie durch die Entrundung der Pupille Entstellung, sowie Blendung. Sie ist nur von vorübergehendem Nutzen in jenen Fällen, wo der Schichtstaar in totale Linsentrübung übergeht. Dem gegenüber setzt die Entfernung der Linse eine radicale Heilung und belässt, wenn sie mittelst Discission geschieht, eine runde und bewegliche Pupille; andererseits aber macht sie den Patienten in hohem Grade hypermetropisch und beraubt ihn der Accommodation, so dass er gezwungen ist, stets der Brillen sich zu bedienen. Man pflegt daher bei der Wahl der Operationsmethode auf folgende Weise vorzugehen: Wenn Anzeichen einer Pro-

Digitized by Illinois College of Optometry

gression der Katarakt (nachweisbare allmälige Abnahme des Sehvermögens) vorhanden sind, so ist die Entfernung derselben unbedingt angezeigt. Ist ein Stationärbleiben der Trübung zu erwarten, so macht man die Iridektomie, wenn die durchsichtige Peripherie der Linse hinreichend breit ist, um ein deutliches Sehen zu ermöglichen, sonst aber entfernt man die Linse. Um die Eignung der Peripherie der Linse für das Sehen festzustellen, bestimmt man die Sehschärfe zuerst bei enger Pupille und dann nach künstlicher Erweiterung derselben durch Atropin. Wenn die Sehschärfe im letzteren Falle um ein Bedeutendes gestiegen ist, so ist die Iridektomie angezeigt, im anderen Falle aber die Entfernung der Linse.

5. Cataracta corticalis anterior et posterior. Es besteht in der vorderen oder hinteren Rindenschichte der Linse eine sternförmige oder rosettenförmige Figur, deren Mittelpunkt dem Pole der Linse entspricht, während die Strahlen derselben radienartig nach der

Fig. 150.
Hintere Polarcatarakta.
Vergr. 1½ : 1.

Fig. 151.
Hintere Corticalcatarakta.
Vergr. 1½ : 1.

Peripherie gerichtet sind (Fig. 151). Die vordere Corticalkatarakt ist viel seltener als die hintere; zuweilen finden sich beide gleichzeitig vor. Die beiden Kataraktformen kommen zumeist in solchen Augen vor, welche an Erkrankungen der tiefen Theile, wie Chorioiditis, Retinitis pigmentosa, Glaskörperverflüssigung u. s. w. leiden; die dadurch bedingte Störung in der Ernährung der Linse führt zur Trübung derselben. Die Sehstörung ist gewöhnlich bedeutend, da sie nicht blos durch die Linsentrübung, sondern auch durch die Erkrankung des Augenhintergrundes verursacht ist. Die vorderen und hinteren Corticalkatarakten bleiben durch viele Jahre stationär, um zuletzt in totale Linsentrübung überzugehen. Sie bilden also den Uebergang von den stationären zu den progressiven Kataraktformen. Sie geben, wenn sie zu totaler Katarakt geführt haben, eine schlechte Prognose für die Operation wegen der Complication mit Leiden des Augenhintergrundes.

Hintere Polarkatarakten und hintere Corticalkatarakten werden häufig verwechselt. Ich stelle daher die Abbildung beider Staarformen nebeneinander, um den Unterschied zu zeigen. Die Polarkatarakt ist ein rundes Fleckchen (Fig. 150) und entspricht einem Gewebe, welches der hinteren Oberfläche der hinteren Linsen-

Digitized by Illinois College of Optometry

kapsel aufgelagert ist. Diese Kataraktform gehört daher anatomisch gar nicht zu den Katarakten, da das trübe Gewebe ausserhalb des Linsensystemes liegt. Sie zeigt deshalb auch keinerlei Andeutung einer radiären Structur, welche gerade wieder für die hintere Corticalkatarakt charakteristisch ist. Diese ist nicht blos viel grösser als die hintere Polarkatarakt, sondern besitzt stets, entsprechend der radiären Anordnung der Linsenfasern am hinteren Pole, die Form eines Sternes oder einer Rosette mit gröberer oder feinerer radiärer Streifung (Fig. 151).

Die vordere Polarkatarakt ist zuweilen durch einen bindegewebigen Faden mit der centralen Hornhautnarbe verbunden. Derselbe rührt aus der Zeit her, wo nach Durchbruch des Geschwüres die Linse an die Hornhaut sich angelegt hatte. Beide wurden dann durch eine Exsudatmasse verklebt, welche sich später organisiren und zu einem langen Faden ausziehen kann, wenn die vordere Kammer sich wieder herstellt. Zumeist reisst der Faden endlich, ausnahmsweise kann er jedoch durch das ganze Leben bestehen bleiben und die Hornhautnarbe mit dem vorderen Linsenpole verbinden. — Es kommen Fälle von vorderer Polarkatarakt vor, wo die nach dem Geschwüre zurückbleibende Hornhautnarbe nicht im Pupillarbereiche, sondern in der Peripherie der Hornhaut liegt. Daraus folgt, dass die Perforation nicht gerade im Centrum der Hornhaut stattfinden muss. Es genügt vielmehr, dass nach geschehener Perforation die vorrückende Linse mit ihrem Scheitel an die hintere Hornhautwand sich anlegt, auch wenn die Hornhaut daselbst gesund ist. — Die in der frühesten Kindheit erworbenen Hornhauttrübungen hellen sich oft in ausserordentlichem Grade auf, so dass man bei vorderer Polarkatarakt nicht immer eine dichte Narbe, sondern oft nur eine zarte Trübung in der Hornhaut findet. Wird dieselbe übersehen, so könnte man über die Art der Entstehung der Katarakt in Zweifel gerathen. — Die vordere Polarkatarakt verursacht zuweilen durch spätere Zusammenziehung des neugebildeten Gewebes eine Faltung der angrenzenden Theile der vorderen Linsenkapsel, welche man bei Betrachtung mit der Lupe sehen kann. Diese Faltung kann späterhin zu Trübung der Linse selbst (Totalkatarakt) führen; in einigen Fällen habe ich auf diese Weise einseitigen Schichtstaar entstehen sehen.

Die Cataracta perinuclearis findet sich bei Individuen, welche in ihrer Kindheit an Rhachitis und in Folge davon an Convulsionen gelitten haben. Auf Grund dessen stellte Horner die Ansicht auf, dass die rhachitische Ernährungsstörung ausser den Knochen auch noch epitheliale Gebilde betreffe, nämlich die Zähne und die Linse. Die Zähne, namentlich die Schneidezähne, zeigen in den leichten Fällen horizontal verlaufende Reihen kleiner Grübchen oder horizontale Riefen im Schmelz. Wenn letztere stärker ausgeprägt sind, bekommt der Zahn einen staffelförmigen Bau mit Verjüngung gegen die Schneide. Zuweilen sind die Zähne so verkümmert, dass sie nur kleine kubische oder unregelmässige Klötze darstellen. In den schwereren Fällen fehlt der Schmelzüberzug an der Schneide oder gänzlich; das Zahnbein liegt bloss und auf dessen rauhe Oberfläche schlägt sich gelber Zahnstein in dicker Schichte nieder. Wegen des mangelnden Schmelzüberzuges werden die Zähne rasch cariös und brechen leicht ab, so dass man nicht selten, namentlich bei Landleuten, von den Schneidezähnen nur die abgebrochenen Stümpfe findet. Die Linse, welche mit den Zähnen Manches in ihrer Entwicklung gemeinschaftlich hat, leidet in der Weise, dass diejenigen Linsenschichten, welche zur Zeit der rhachitischen Ernährungsstörung vorhanden sind, trübe werden, während später, nach dem Verschwinden der Rhachitis, wieder

Digitized by Illinois College of Optometry

normale, durchsichtige Linsenschichten sich auflagern. Sichere Anhaltspunkte über den Zeitpunkt der Entstehung des Schichtstaares haben wir in der Regel nicht. Es ist ein unzweifelhafter Fall von angeborenem Schichtstaar bekannt (Becker) und ebenso unzweifelhaft hat man die Entwicklung eines Schichtstaares bei einem Kinde von 9 Jahren beobachtet (Wecker). In den meisten Fällen dürfte die Entstehung des Staares in die Fötalperiode oder in die ersten Lebensjahre fallen, doch wird der Staar in der Regel erst später entdeckt. Die daran leidenden Personen sind ja nicht blind, sondern nur schwachsichtig. Ihr Leiden verräth sich daher zumeist erst, wenn grössere Anforderungen an die Augen gestellt werden, also in den ersten Jahren des Schulunterrichtes.

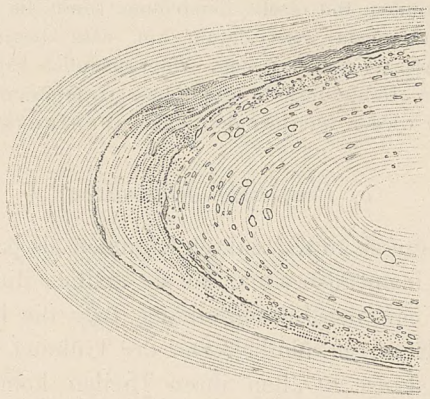

Fig. 152.

Schichtstaar. Vergr. 12/1. — Das Präparat stammt von einem 57jährigen Manne, welcher seit Kindheit an Schichtstaar beider Augen litt. Der Durchmesser der Trübung betrug, an der extrahirten Linse gemessen, 6 mm. An dem Präparate fehlt die Kapsel, sowie die oberflächlichsten Rindenschichten, welche bei der Extraction im Auge zurückgeblieben waren. Die zwischen Kern und Rinde liegenden Schichten zeigen zahlreiche kleine Hohlräume (Tröpfchen), welche, entsprechend der Linsenfaserung, in die Länge gezogen und concentrisch angeordnet sind; an einigen Stellen confluiren sie zu etwas grösseren Hohlräumen. Auch im Kerne finden sich derartige Tröpfchen in geringer Zahl, während die Rinde frei davon ist. Nebst der Vacuolenzone, welche der perinuclearen Trübung entspricht, sieht man auch zwei grössere Spalträume. Dieselben bilden die stärker saturirten Reiterchen, welche in diesem Falle noch mit der zarteren Schichtstaartrübung zusammenfallen.

Anatomische Untersuchungen von Schichtstaaren haben Deutschmann u. A. angestellt. Dieselben zeigten, dass innerhalb der trüben Schichte zahlreiche kleine, von Flüssigkeit erfüllte Hohlräume (Vacuolen) zwischen den Linsenfasern vorhanden sind; im Kerne selbst sind solche Vacuolen nur vereinzelt zu finden. Ausserdem kommen noch grössere, den Kern schalenartig umgebende Spalträume vor, welche den Reiterchen entsprechen (Fig. 152).

Der Schichtstaar stellt nicht immer eine gleichförmig graue Scheibe dar, sondern zeigt häufig eine complicirte Structur. Oft bemerkt man in der vorderen oder hinteren trüben Schichte saturirtere Punkte oder zierliche Zeichnungen, oder es heben sich stärker getrübte Sectoren von den weniger trüben Nachbarn ab. Es kann auch die eine trübe Schichte von einer zweiten umschlossen werden, welche die erstere wie ein Mantel umgibt, von ihr durch eine dünne, durchsichtige Lage getrennt. So entstehen doppelte, ja selbst dreifache Schichtstaare.

Digitized by Illinois College of Optometry

Die an Cataracta perinuclearis leidenden Individuen sind oft kurzsichtig. Wegen der Undeutlichkeit der Netzhautbilder sind sie nämlich genöthigt, die Gegenstände näher an's Auge zu bringen, um durch die Grösse der Netzhautbilder zu ersetzen, was denselben an Deutlichkeit abgeht. Aus dieser scheinbaren Myopie entwickelt sich später gewöhnlich wirkliche, indem durch das anhaltende Nahesehen die hintere Bulbuswand sich ausdehnt und die Bulbusaxe sich verlängert.

Cataracta corticalis anterior und posterior wird zuweilen nach Verletzung der Linse beobachtet, und zwar sowohl bei Eröffnung der Linsenkapsel als auch ohne solche bei einfacher Contusion der Linse. Die sternförmige Trübung in der Rinde entwickelt sich in den auf die Verletzung folgenden Tagen und kann entweder rasch in vollständige Linsentrübung übergehen oder stationär bleiben oder selbst wieder verschwinden. Die rasche Entstehung, sowie die Möglichkeit des Verschwindens dieser Trübungen weist darauf hin, dass dieselben nicht in einer Trübung der Linsenfasern selbst bestehen. Wahrscheinlich handelt es sich um die Erfüllung präformirter Hohlräume in der Linse (Lymphräume) mit Flüssigkeit, welche aus denselben wieder verschwinden kann (Schloesser, siehe Seite 307).

b) Progressive Katarakten.

§ 90. Die progressiven Katarakten beginnen als partielle Trübungen, welche sich immer mehr ausbreiten, bis sie endlich die ganze Linse einnehmen. Dies gilt mit der Einschränkung, dass die bereits sclerosirten Linsentheile, der Kern, gewöhnlich von der Trübung verschont bleiben. Eine Trübung der Linse in allen ihren Theilen kommt daher nur bei jugendlichen Personen zu Stande, deren Linse noch keinen harten Kern besitzt; bei älteren Individuen bleibt der Kern in der Regel durchsichtig. Die Zeit, welche nothwendig ist, bis die Linsentrübung alle jene Theile ergriffen hat, die überhaupt einer Trübung fähig sind, ist sehr verschieden. Es gibt Fälle, wo eine klare Linse binnen wenigen Stunden vollständig trüb wird, während andere Katarakten viele Jahre brauchen, um total zu werden.

Man unterscheidet im Verlaufe einer progressiven Katarakt vier Stadien, welche am besten an der häufigsten Form der Katarakt, der Cataracta senilis, ausgeprägt sind. Die folgende Schilderung bezieht sich daher hauptsächlich auf diese.

1. Stadium. Cataracta incipiens. In der Linse sind Trübungen vorhanden, zwischen welchen noch durchsichtige Stellen sich befinden. Die Form der Trübung ist am häufigsten die von Sectoren, deren Basis dem Linsenrande, deren Spitze den Linsenpolen zugewendet ist, sogenannte Speichen.

2. Stadium. Cataracta intumescens. In dem Maasse, als die Linse sich mehr trübt, wird sie wasserreicher und quillt in Folge dessen auf. Man erkennt die Volumszunahme der Linse an dem Seichter-

Digitized by Illinois College of Optometry

werden der vorderen Kammer. So lange die Trübung noch nicht bis an die vordere Linsenkapsel heranreicht, wirft die Iris einen Schatten auf die Trübung. Um diesen zu sehen, halte man ein Licht seitlich neben das Auge. Man sieht dann an der dem Lichte zugewendeten Seite des Pupillarrandes einen schwarzen Schlagschatten (Fig. 153 *A*). Derselbe entsteht dadurch, dass die trübe Schichte der Linse, auf welche die Iris ihren Schatten wirft, in einiger Entfernung hinter der Iris liegt. Dieselbe wirkt wie ein Schirm, welcher den Schatten der Iris auffängt; ein Beobachter, welcher das Auge von vorne betrachtet, sieht dann jenen Theil des Schattens, welcher nicht hinter der Iris selbst liegt

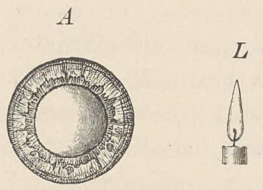

Fig. 153 *A*.
Schlagschatten der Iris, von vorne gesehen. — Der sichelförmige Schatten erscheint an jener Seite des Pupillarrandes, welche der Lichtquelle *L* zugewendet ist.

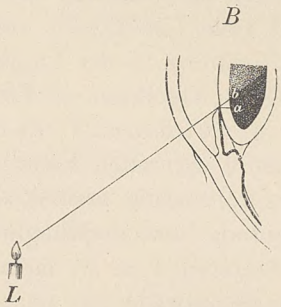

Fig. 153 *B*.
Schlagschatten der Iris auf der Linse im schematischen Querschnitte. — Die inneren Schichten der Linse sind trüb, die peripheren durchsichtig gedacht. Die Lichtquelle *L* entwirft von der Iris einen Schatten auf der Oberfläche der Trübung, dessen centrale Grenze bei *b* ist. Ein gerade von vorne das Auge betrachtender Beobachter sieht von diesem Schatten ein Stück in der Breite *a b* längs des Pupillarrandes der Iris.

(Fig. 153 *B*, *a b*). Dieser Theil des Schattens wird um so schmäler, je näher die Trübung an die Iris heranrückt, und verschwindet endlich ganz, wenn die Trübung die vordere Kapsel erreicht hat. — Die geblähte Linse hat eine bläulichweisse Farbe, starken Seidenglanz an ihrer Oberfläche und zeigt sehr deutlich die Zeichnung des Linsensternes.

Während des Stadiums der Intumescenz wird die Trübung der Linse vollständig. Sobald dies geschehen ist, beginnt die Linse allmälig an Wasser zu verlieren, so dass sie wieder zu ihrem früheren normalen Volumen zurückkehrt. Damit tritt die Katarakt in das

3. Stadium der Reife. Cataracta matura. Die vordere Kammer ist wieder von normaler Tiefe und die Iris wirft keinen Schlagschatten mehr als Beweis, dass die Trübung der Linse vollständig geworden ist. Die Linse hat das bläulichweisse, schillernde Aussehen

Digitized by Illinois College of Optometry

verloren und hat eine matte, graue oder bräunliche Farbe; die radienförmige Zeichnung des Linsensternes ist zumeist noch zu erkennen. Die reife Katarakt hat die Eigenschaft, sich leicht aus ihrem Zusammenhange mit der Kapsel zu lösen. Dies hat seinen Grund theils darin, dass der Zerfall der Linsenfasern bis unmittelbar an die Kapsel vorgedrungen ist, theils darin, dass die früher vergrösserte Linse wieder an Volumen abnimmt, wodurch sich der Zusammenhang zwischen Linsenoberfläche und Kapsel lockert. Die Linse liegt dann in der Kapsel wie eine reife Frucht in der Schale (Arlt); sie ist damit auch reif für die Operation geworden, indem es für diese von grosser Wichtigkeit ist, dass sich die Katarakt aus der Kapsel entfernen lässt, ohne dass an dieser viele Linsentheile zurückbleiben. Dieselben würden eine neuerliche Trübung in der Pupille, den Nachstaar, bilden und dadurch den Erfolg der Operation in Frage stellen.

4. Stadium. Cataracta hypermatura. Die weitere Metamorphose der reifen Katarakt besteht darin, dass die getrübte Linsenmasse vollständig zerfällt. Dieselbe wird zu einem Brei, welcher keine Andeutung der ursprünglichen Linsenstructur, der Zusammensetzung aus Sectoren u. s. w. mehr zeigt. Man sieht daher an der überreifen Katarakt entweder gar keine Zeichnung oder nur unregelmässige Flecken, aber keine Radien oder Sectoren mehr. Die Consistenz, welche eine überreife Katarakt besitzt, hängt davon ab, ob der allmälige Wasserverlust weiter fortdauert, welcher nach der Intumescenz der Katarakt begonnen und dieselbe zunächst auf ihr normales Volumen zurückgebracht hatte.

Wenn die Wasserabgabe fortbesteht, so wird der Brei, welcher durch den Zerfall der Linsenfasern entsteht, immer mehr eingedickt. Er backt mit dem Kern der Linse zu einer flachen, kuchenförmigen Masse zusammen; die vordere Kammer wird dem entsprechend immer tiefer. Dies ist die gewöhnliche Form der überreifen senilen Katarakt.

Hört die Wasserabgabe nach vollständiger Trübung der Linse auf, so wird die Linsenmasse um so flüssiger, je mehr sie in immer kleinere Theile zerfällt. Wenn dieser Vorgang ein jugendliches Individuum betrifft, wo noch kein harter Kern in der Linse vorhanden ist, so kann diese durch und durch verflüssigt werden, so dass die Linse aus einer milchigen Flüssigkeit besteht, Cataracta fluida sive lactea. Wenn dieselbe Metamorphose eine alte Linse befällt, so bleibt der Kern, der sich nicht getrübt hat, auch von dem Zerfalle verschont und sinkt als schwerere, compacte Masse innerhalb der verflüssigten Rindenschichte

Digitized by Illinois College of Optometry

zu Boden. Die Katarakt hat dann ein homogenes, weisses Aussehen, entsprechend der milchigen Corticalis, und lässt in ihrem unteren Theile eine bräunliche Schattirung erkennen, welche sich nach oben halbkreisförmig begrenzt und der oberen Hälfte des dunklen Kernes entspricht. Bei Bewegungen des Kopfes verändert der Kern seine Lage und man kann dem entsprechend auch den bräunlichen Schatten seinen Ort wechseln sehen. Diese Staarform wird als Cataracta Morgagni bezeichnet (Fig. 154).

Fig. 154.

Cataracta Morgagni. Natürl. Grösse. — Die Pupille ist durch Atropin erweitert; der dunkle Kern ist in diesem Falle besonders gross.

Eine verflüssigte Linse bleibt jedoch nicht für immer unverändert, sondern es kommt später durch allmäligen Wasserverlust zur Eindickung der Flüssigkeit, wobei sich auch die zerfallenen Linsenmassen zum Theile resorbiren. Dadurch nimmt die Linse immer mehr an Volumen ab, bis sie in Fällen, wo kein Kern vorhanden war, zu einem dünnen, undurchsichtigen Häutchen wird — Cataracta membranacea. Bei Kindern, wo die Resorption besonders weit geht, verschwindet stellenweise die trübe Linsenmasse ganz. Die beiden Blätter der durchsichtig gebliebenen Linsenkapsel legen sich aneinander und es entstehen dadurch vollkommen durchsichtige Stellen in der getrübten Linse, welche im auffallenden Lichte als schwarze Lücken in der weissen Pupille erkennbar sind. Das Kind fängt wieder an zu sehen, es ist eine Art Selbstheilung der Katarakt eingetreten.

Fig. 155.

Cataracta capsularis bei Cataracta hypermatura Vergr. 2/1. — Die Mitte der erweiterten Pupille wird von einer unregelmässigen, hellweissen Kapselverdickung eingenommen, auf welcher man feine Faltungen der Kapsel erkennt. In der Umgebung der grossen Kapseltrübung liegen eben entstehende Kapselverdickungen, welche sich als weisse Pünktchen von der darunter liegenden, bräunlich getrübten und radiär gestreiften Linse abheben.

Bei längerem Bestande einer überreifen Katarakt stellen sich Veränderungen ein, welche zu Complicationen derselben führen: *a*) Es lagern sich Cholestearin oder Kalksalze in der Linsenmasse ab. Ersteres ist in Form glitzernder Punkte schon mit freiem Auge in der trüben Linse zu erkennen. Die Verkalkung der Linse, Cataracta calcarea sive gypsea, stellt sich vorzüglich bei complicirten Katarakten ein. Sie kennzeichnet sich durch eine eigenthümliche kreideweisse bis gelbe Färbung. *b*) Die vordere Kapsel verdickt sich durch Wucherung der Kapselzellen, so dass aus der einfachen Cataracta lenticularis eine Cataracta capsulo-lenticularis wird. Die Kapseltrübung stellt sich als ein saturirt weisser, unregelmässiger Fleck auf der grauen

Digitized by Illinois College of Optometry

oder bräunlichen Linsenoberfläche dar, welcher gewöhnlich den mittleren, ungefähr der Pupille entsprechenden Theil der vorderen Kapsel einnimmt (Fig. 155). *c*) Die Linse wird schlotternd. Die Schrumpfung der überreifen Katarakt betrifft nicht blos den Dickendurchmesser, sondern auch den äquatorialen Durchmesser derselben. In dem Maasse, als dieser sich verringert, wird die Zonula ciliaris gedehnt, worauf dieselbe mit Atrophie ihrer Fasern antwortet. In Folge dessen wird die Befestigung der Linse unvollständig, so dass diese bei den Bewegungen des Auges zittert — Cataracta tremula. Durch theilweise oder gänzliche Zerreissung der Zonula kann selbst spontane Luxation der Linse sich einstellen. — In Folge dieser Veränderungen ist die Operation überreifer Katarakten oft schwieriger und gibt etwas weniger günstige Resultate als die Operation im Stadium der Reife.

Da die Diagnose des Stadiums der Katarakt für die Vornahme der Operation maassgebend und daher von grosser praktischer Wichtigkeit ist, so sollen die unterscheidenden Merkmale der einzelnen Stadien in folgenden kurzen Worten zusammengefasst werden:

1. Cataracta incipiens: Kammer normal tief; zwischen einzelnen Trübungen finden sich noch durchsichtige Stellen in der Linse.

2. Cataracta intumescens: Kammer seichter, die Iris wirft meist noch einen Schlagschatten, die Linse ist bläulichweiss und hat Seidenglanz; Zeichnung des Linsensternes sehr deutlich.

3. Cataracta matura: Kammer normal tief, kein Schlagschatten der Iris; Zeichnung des Linsensternes noch kenntlich.

4. Cataracta hypermatura: Kammer abnorm tief, kein Schlagschatten der Iris, die Oberfläche der Linse erscheint ganz homogen (bei Verflüssigung) oder zeigt unregelmässige Punkte und Flecken an Stelle der radienförmigen Zeichnung des Linsensternes.

Die totalen Katarakten werden nach ihrer Consistenz in harte und weiche — Cataracta dura und mollis — unterschieden. Dies bezieht sich auf den Kern des Staares. Unter weicher Katarakt versteht man daher eine solche, welche keinen deutlichen harten Kern besitzt (Fig. 113), während als harte Katarakten jene bezeichnet werden, welche einen harten Kern einschliessen, wenn auch die Rinde weich ist (Fig. 112). Der Kern fällt ja der Kataraktbildung gewöhnlich nicht anheim und behält daher seine natürliche Consistenz. Die Unterscheidung zwischen harter und weicher Katarakt geschieht hauptsächlich aus praktischen Rücksichten. Behufs Extraction des Staares aus dem Auge muss man eine Schnittwunde anlegen, deren Dimensionen vor Allem von der Grösse des Kernes abhängen. Die Wunde muss so gross sein, dass der

Digitized by Illinois College of Optometry

Kern leicht hindurchtritt, da er sonst entweder nicht aus dem Auge herauszubringen ist, oder beim gewaltsamen Durchpressen durch die Wunde die Ränder derselben quetscht. Die weiche Rinde streift sich beim Durchtritt des Kernes von diesem ab und kann leicht nachträglich durch Streifen aus dem Auge entfernt werden; es ist also nicht nöthig, bei der Anlegung des Schnittes auf dieselbe Rücksicht zu nehmen. Daher genügt bei weichen Katarakten eine kleine Wunde (einfache Linearextraction), während dieselbe bei harten Katarakten um so länger sein muss, je grösser der Kern ist.

Aus diesen Gründen ist es von Wichtigkeit, vor der Vornahme der Operation zu diagnosticiren, ob die Katarakt einen harten Kern enthalte und wie gross derselbe ungefähr sei. Zu diesem Zwecke muss man das Alter des Kranken und das Aussehen der Katarakt berücksichtigen. Das Alter kommt insofern in Betracht, als die Kernbildung in der gesunden und daher auch in der kataraktösen Linse mit dem Alter in geradem Verhältnisse steht. Die Katarakten der Kinder und jugendlichen Individuen haben keinen Kern; bei älteren Personen ist derselbe durchschnittlich um so grösser, je vorgerückter an Jahren dieselben sind. Doch ist nicht zu vergessen, dass sehr bedeutende individuelle Schwankungen in Bezug auf die Grösse des Kernes vorkommen. Die genaue Untersuchung der Katarakt gestattet übrigens, den Kern direct zu sehen. Man erkennt denselben bei seitlicher Beleuchtung als einen aus der Tiefe hervorkommenden dunklen Reflex. Man kann darnach seinen Umfang und aus der Farbe auch seine Consistenz abschätzen. Je dunkler — röthlich oder bräunlich — der Kern ist, um so härter (und meist auch um so grösser) ist er.

Es kann geschehen, dass die Sclerose der Linse so weit vorgeschritten ist, dass sich dieselbe vollständig oder bis auf einen kleinen Rest in Kern verwandelt hat. Sie ist dann zu einer harten, dunkelbraunen, durchscheinenden Masse geworden. Die Pupille sieht schwarz aus und erst bei genauem Zusehen, namentlich mit Hilfe der seitlichen Beleuchtung, erkennt man, dass sie eigentlich dunkelbraun ist. Dieser Zustand wird als Cataracta nigra bezeichnet. Eigentlich ist dies keine Katarakt im wahren Sinne, sondern eine weit gediehene senile Veränderung der Linse, eine totale Sclerose derselben. Solche Linsen sind stets gross und hart und erfordern zu ihrer Entfernung einen grossen Schnitt.

Die ophthalmoskopische Untersuchung zeigt als Vorläufer der Kataraktbildung häufig eine ungleichmässige Brechkraft der einzelnen Linsentheile. Man sieht dann bei Beleuchtung der Pupille mit dem Augenspiegel einzelne Stellen bald heller roth aufleuchten, bald, nach leichter Drehung des Spiegels, als dunkle Schatten im Roth der Pupille erscheinen. Dieselben sind den Schlieren zu ver-

Digitized by Illinois College of Optometry

gleichen, welche sich in fehlerhaftem Glase finden. — Oft zeichnet sich der Kern der Linse durch eine besonders starke Reflexion des Lichtes aus, so dass er, ohne eigentlich trüb zu sein, bei der ophthalmoskopischen Untersuchung als ein kugeliger, dunkelrother Körper in der Mitte der hellroth erleuchteten Pupille sichtbar wird. Mit der starken Differenz in der Brechkraft zwischen Rinde und Kern, welche in diesen Fällen besteht, stellt sich in der Regel ein höherer Grad von Kurzsichtigkeit ein (Linsenmyopie). Solche Augen zeigen schon äusserlich einen besonders starken senilen Reflex; die Pupille sieht so grau aus, dass man sicher eine beginnende Katarakt annehmen möchte. Eine solche darf indessen nur dann diagnosticirt werden, wenn der Augenspiegel wirklich umschriebene Trübungen in der Linse zeigt. Diese treten am häufigsten in folgenden Formen auf:

1. Trübe Sectoren (Speichen), welche im auffallenden Lichte grauweiss, im durchfallenden Lichte schwarz aussehen und mit ihren Spitzen gegen die Pole der Linse hin convergiren (Fig. 156). Sie entsprechen der natürlichen Gruppirung der Linsenfasern zu Sectoren. Bald sind sie breit, dreieckig, bald schmal, zuweilen nur feine Radien darstellend. Jene Form der Katarakt, wobei die Linse von zahlreichen, sehr feinen, radiären Linien durchsetzt ist, findet sich vorzüglich in

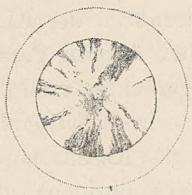

Fig. 156.

Cataracta incipiens in Form getrübter Sectoren, welche, mit dem Augenspiegel im durchfallenden Lichte gesehen, dunkel erscheinen. Vergr. 2/1.

Fig. 157.

Cataracta incipiens in Form einer unregelmässigen, am Rande stärker trüben Scheibe in der hinteren Rindenschichte. Vergr. 2/1.

myopischen Augen. — Die Trübung der Sectoren beginnt in der Peripherie, wo dieselben mit dem Augenspiegel schon lange sichtbar sind, bevor sie mit ihren Spitzen in den Bereich der Pupille hineinragen und das Sehen beeinträchtigen.

2. Eine diffuse, rauchähnliche Trübung nimmt die centralen Partien der Linse ein. Sie gehört denjenigen Schichten an, welche den Kern unmittelbar einschliessen. Diese Art der Trübung stört das Sehen viel früher und viel mehr als die trüben Speichen, erstens, weil sie vom Anfang an im Pupillarbereich sich befindet, und zweitens, weil sie diffus ist und keine ganz klaren Stellen freilässt.

3. Eine scheibenförmige Trübung in der hinteren Rindenschichte, welche aber im Gegensatze zur typischen hinteren Corticalkatarakt (Fig. 151) eine unregelmässige und unscharfe Begrenzung sowie eine spinnenwebenartige Structur zeigt (Fig. 157). Auch diese Trübung stört das Sehvermögen von Anfang an sehr bedeutend.

4. Ausserordentlich häufig findet man in den Augen von Greisen nächst dem Aequator der Linse eine ringförmige Trübung, welche wegen ihrer Aehnlichkeit mit dem Greisenbogen der Hornhaut von Ammon als Arcus senilis (sive Gerontoxon) lentis benannt wurde. Diese Trübung setzt sich aus zwei parallel verlaufenden trüben Ringen zusammen, von welchen der eine etwas vor, der andere

Digitized by Illinois College of Optometry

etwas hinter der Ebene des Linsenäquators liegt. Sie stört das Sehen nicht, da sie gänzlich hinter der Iris liegt und auch wenig Neigung hat, sich auszubreiten. — Zumeist findet man bei beginnender seniler Katarakt mehrere oder selbst alle der genannten Formen der Trübungen vertreten.

5. Während gewöhnlich die Trübung der vorderen Kapsel sich erst zu einer überreifen Katarakt hinzugesellt, kommt es ausnahmsweise vor, dass sie der eigentlichen Linsentrübung vorangeht und somit den Beginn der senilen Katarakt darstellt. Es bildet sich in der Mitte der Pupille ein saturirt weisses Pünktchen, welches durch Auswachsen am Rande sich allmälig vergrössert; dann trüben sich die unmittelbar angrenzenden Linsenfasern und zuletzt die ganze Linse. Der ganze Vorgang spielt sich ausserordentlich langsam ab und erfordert eine Anzahl von Jahren bis zur vollständigen Linsentrübung.

6. Bei jugendlichen Individuen beginnt die Katarakt oft in Form unregelmässiger, fleckiger oder wolkiger Trübungen. — Manchmal zeigen Linsentrübungen, namentlich bei combinirter Anwendung der Loupe und der focalen Beleuchtung, ganz deutlich das Aussehen kleiner Tröpfchen; manchmal sind dieselben von bläulicher Farbe (Cataracta coerulea). Solche Trübungen finden sich am häufigsten bei Katarakten jugendlicher Individuen und bei complicirten Katarakten.

Wie lange dauert es, bis eine Katarakt reif wird? Die Progression der Katarakt erfolgt bald rasch, bald langsam, letzteres namentlich bei der senilen Katarakt, welche nicht selten jahrelang in einem fast unveränderten Zustande bleibt. Findet man daher bei einem älteren Patienten den ersten Beginn einer Katarakt, welche noch keine nennenswerthe Sehstörung setzt, so ist es im Interesse des Kranken angezeigt, denselben nicht durch die Mittheilung seines Zustandes zu erschrecken, da er vielleicht noch durch mehrere Jahre eines hinreichenden Sehvermögens sich erfreuen kann. Zur eigenen Sicherstellung mag man den Befund einer Person, welche dem Kranken nahesteht, mittheilen. Zuweilen macht die Linsentrübung sprungweise Fortschritte, indem ein Staar, der durch längere Zeit unverändert geblieben war, binnen wenigen Monaten oder selbst Wochen fast vollständig reif wird. Aus allen diesen Gründen ist es meist unmöglich, die Frage der Patienten, bis wann der Staar reif sein wird, genau zu beantworten. Zur ungefähren Abschätzung können folgende Anhaltspunkte dienen: Je jünger das Individuum ist, desto schneller entwickelt sich die Linsentrübung. Helle Katarakten werden rascher reif als dunkle, solche mit breiten Speichen rascher als solche mit schmalen. Die Cataracta nigra kann niemals im gewöhnlichen Sinne des Wortes reif werden, da sie ja keine eigentliche Katarakt, sondern eine Sclerose der ganzen Linse ist, welche gleichsam in toto zum Kern geworden ist und daher immer einen gewissen Grad von Durchsichtigkeit bewahrt. Dem Publicum gilt als Kriterium der Reife, d. h. der Operationsfähigkeit einer Katarakt, der Umstand, dass das Auge nicht mehr im Stande ist, die Finger zu zählen. Dies passt also nicht für die dunklen Katarakten, welche in der Regel nicht so undurchsichtig werden, dass der Patient nicht grössere Gegenstände wahrnehmen würde. Trotzdem kann man dieselben mit gutem Erfolge operiren, da die Linse zu einer harten, hornartig durchscheinenden Masse geworden ist, welche sich leicht rein aus der Kapsel ausschält. — Die Schnelligkeit der Reifung wird auch von der Aetiologie der Katarakt beeinflusst. Gewisse Katarakten, wie diabetische, traumatische und glaukomatöse, ferner complicirte Katarakten, namentlich in Folge von Netzhautablösung, zeichnen sich durch rasche Progression aus. Am leichtesten lässt sich, wenigstens bei der senilen

Digitized by Illinois College of Optometry

Katarakt, die zur Reifung erforderliche Zeit abschätzen, wenn das andere Auge bereits einen reifen Staar trägt und die Entwicklungszeit desselben bekannt ist, da voraussichtlich der Gang der Katarakt an beiden Augen derselbe ist.

Die Intumescenz des reifenden Staares ist durch die Quellung der Rinde bedingt. Sie ist daher um so deutlicher ausgesprochen, je weicher der Staar ist, weil dann viel Rinde da ist; bei den dunklen, harten Katarakten, die fast nur aus Kern bestehen, fehlt sie dagegen gänzlich. Aus demselben Grunde kommt es bei diesen letzteren auch nicht zu den gewöhnlichen Erscheinungen der Ueberreife; anstatt weiter zu zerfallen, bleibt die hornartige Linse unverändert, höchstens gesellt sich Kapselverdickung hinzu. — Durch die Verbindung von Kapselverdickung mit verschiedenartiger Consistenz der Linse entstehen besondere Arten von Katarakt. Eine verflüssigte Linse in der verdickten, balgartigen Kapsel heisst Cataracta cystica. Unter Cataracta arida siliquata versteht man einen geschrumpften Staar in verdickter Kapsel, welcher seinen Namen (trockenhülsiger oder Schotenstaar) von der Aehnlichkeit mit einer eingetrockneten Schotenfrucht hat.

Durch die Schrumpfung des Staares im Stadium der Ueberreife wird die vordere Kammer tiefer, bis endlich die Iris, statt kegelförmig nach vorne gewölbt zu sein, in einer Ebene liegt. Geht die Verkleinerung des Staares noch weiter, so wird die Iris nur dann mit demselben trichterförmig nach rückwärts gezogen, wenn sie durch hintere Synechien mit der Linsenkapsel verbunden ist. Sonst bleibt die Iris in einer Ebene ausgespannt und die schrumpfende Linse entfernt sich immer mehr von der Iris, so dass diese, ihrer Unterlage beraubt, schlottert. Man sieht dann einen dunklen Zwischenraum zwischen Iris und Linse, auf welche die Iris nun wieder ihren Schlagschatten wirft. Dieser darf natürlich nicht mit demjenigen verwechselt werden, welcher sich in unreifen Katarakten findet. Auch der schwarze Pigmentsaum des Pupillarrandes, den man bei jeder Katarakt sieht, darf nicht für den Schlagschatten der Iris gehalten werden. Er unterscheidet sich leicht von dem Schatten durch sein Aussehen, sowie dadurch, dass er nicht blos an der Seite des Lichtes, sondern ringsherum zu sehen ist.

Im Stadium der Ueberreife, wenn durch Resorption die undurchsichtigen Schichten dünner werden, hebt sich das Sehvermögen oft ein wenig, so dass z. B. wieder die Finger erkannt werden. Ein wirklich brauchbares Sehvermögen stellt sich zuweilen bei jugendlichen Individuen ein, wenn die Resorption so weit geht, dass ganz durchsichtige Stellen entstehen. Bei Cataracta senilis, wo ein harter Kern vorhanden ist, kommt es nur höchst selten zur spontanen Wiederherstellung des Sehvermögens, was auf folgende Weise geschehen kann: *a*) dadurch, dass ausnahmsweise nicht blos die Rinde, sondern auch der Kern so weit sich resorbirt, dass nur mehr geringe Trübungen zurückbleiben; *b*) dadurch, dass zuerst Morgagni'sche Katarakt entsteht und nachträglich der flüssige Theil der Katarakt zu einer wasserklaren Flüssigkeit sich aufhellt. Dann ist der obere Theil der Pupille durchsichtig und schwarz, während man im unteren Theil derselben den braunen Kern liegen sieht. Diese Fälle sind nicht so selten, nur hat man sie früher nicht richtig erkannt. Ich selbst habe, seitdem ich darauf aufmerksam geworden bin, sechs derartige Fälle gesehen, die ich früher wahrscheinlich für verkleinerte und nach abwärts luxirte Katarakten angesehen hätte. Später kann sich die durchsichtige Flüssigkeit, ja selbst der Kern resorbiren, so dass nur eine dünne Membran zurückbleibt; *c*) durch spontane Dislocation der Linse, so dass die Pupille wieder theilweise oder ganz schwarz wird.

Digitized by Illinois College of Optometry

Die Operation überreifer Staare gibt etwas weniger günstige Resultate als die zur Zeit der Reife vorgenommene. Die hauptsächlichste Gefahr der Operation im Stadium der Ueberreife ist der Glaskörpervorfall während der Operation wegen des defecten Zustandes der Zonula. Ferner erfordert die verdickte und getrübte Kapsel besondere Massnahmen. Man muss trachten, dieselbe vor der Entbindung der Linse mit der Kapselpincette zu entfernen. Wenn die Kapsel beim Fassen mit der Pincette nicht einreisst, so gelingt es gewöhnlich, die Linse in der uneröffneten Kapsel herauszuziehen und man erhält dann eine besonders reine Pupille. Konnte man aber die trübe Kapsel nicht ganz entfernen, so bildet sie einen Nachstaar, da sie nicht wie trübe Linsenmassen durch nachträgliche Resorption verschwinden kann; es ist dann eine Nachoperation (Discission) erforderlich.

Von dem, was über den Kern der Linse und dessen Verhalten bei Katarakt gesagt wurde, kommen Ausnahmen vor. Es gibt Fälle von Katarakt bei Kindern, wo die Linse, anstatt weich zu sein, einen härteren Kern oder selbst im Ganzen eine wachsartige Consistenz hat. Umgekehrt sind Fälle von seniler Katarakt ohne Kern beobachtet worden. Ausnahmsweise kann sich in den Linsen Erwachsener nicht die Rinde, sondern der Kern zuerst trüben — Cataracta nuclearis.

C. Aetiologie der Katarakt.

§ 91. 1. Cataracta congenita. Dieser liegt entweder eine Entwicklungsstörung oder eine intrauterine Entzündung des Auges zu Grunde. Es kommen sowohl partielle stationäre Katarakten (besonders vordere und hintere Polarkatarakten) angeboren vor, als auch progressive Kataraktformen. Die angeborenen Katarakten sind gewöhnlich doppelseitig und oft von den Vorfahren ererbt. Die Heredität macht ihren Einfluss übrigens auch bei nicht angeborenen Katarakten, ja selbst bei der Cataracta senilis geltend; es gibt Familien, in denen viele Mitglieder (und dann meist ungewöhnlich früh) an Cataracta senilis erblinden.

2. Die Cataracta senilis ist die weitaus häufigste Form der Katarakt. Sie findet sich bei alten Leuten zwar sehr häufig, jedoch nicht als Regel, so dass sie nicht etwa als physiologisches Attribut des Alters, wie z. B. das Grauwerden der Haare, sondern als pathologischer Vorgang zu betrachten ist. Sie tritt gewöhnlich erst nach dem 50. Lebensjahre auf, wird jedoch ausnahmsweise schon in den Vierziger-Jahren beobachtet. Der Umstand, dass eine Katarakt bei einem bejahrten Individuum sich findet, berechtigt an und für sich noch nicht zur Diagnose der Cataracta senilis. Eine alte Person kann ja auch in Folge eines Trauma u. s. w. Katarakt bekommen. Es muss also nachgewiesen werden, dass weder im Auge noch im Körper im Allgemeinen Erkrankungen vorhanden sind, welche die Kataraktbildung erklären, so dass diese nur auf das Alter bezogen werden kann. Die Cataracta senilis befällt stets beide Augen, aber selten genau gleichzeitig, so dass in

Digitized by Illinois College of Optometry

der Regel ein Auge dem anderen in der Entwicklung der Katarakt voraus ist.

3. Katarakt in Folge von allgemeinen Erkrankungen. Unter diesen ist die häufigste die Cataracta diabetica. Dieselbe bildet sich hauptsächlich bei hohem Zuckergehalte des Urins und pflegt rasch zu reifen. Sie ist stets beiderseitig. Auch die Cataracta perinuclearis, welche auf Rhachitis beruht, ist hieher zu rechnen, sowie die Katarakt in Folge von Nephritis.

4. Cataracta traumatica. Alle Verletzungen, welche die Linsenkapsel eröffnen, haben Trübung der Linse zur Folge. Wenn man eine frische durchsichtige Linse aus der Kapsel herausnimmt und in Wasser legt, so nimmt dieselbe reichlich Wasser auf, wobei sie sich trübt, aufquillt und schliesslich unter Zerklüftung sich aufblättert. Ganz dasselbe geschieht im lebenden Auge durch Imbibition der Linse mit dem Kammerwasser, wenn durch eine Verletzung die Kapsel eröffnet wird, so dass das Kammerwasser in unmittelbaren Contact mit der Linsensubstanz tritt. Wenn die Verletzung die hintere Linsenkapsel betrifft, so spielt der Glaskörper die Rolle des Kammerwassers.

Die Eröffnung der Kapsel erfolgt gewöhnlich durch directe Verletzung derselben mittelst Stich oder Schnitt, durch einen eindringenden Fremdkörper, auch wohl absichtlich durch Operation (Discission). Auch Contusionen des Augapfels, welche dessen Hüllen nicht perforiren, können Linsentrübung verursachen. In vielen dieser Fälle dürfte durch die Contusion eine Berstung der Linsenkapsel, wahrscheinlich in der Gegend des Linsenäquators, veranlasst werden. Doch kommt es vor, dass auch durch blosse Erschütterung ohne Eröffnung der Kapsel Linsentrübung hervorgerufen wird, welche dann allerdings nicht auf Imbibition mit Kammerwasser beruht.

Die Entwicklung der Katarakt nach Verletzung der Kapsel geht in folgender Weise vor sich: Schon nach wenigen Stunden findet man die Linse in der Nachbarschaft der Kapselwunde getrübt. Bald drängen sich quellende Linsenfasern durch die Kapselwunde heraus, so dass sie als graue Flocke in die vordere Kammer hineinragen und später wohl auch abbröckeln und auf den Boden der Kammer herabfallen. Zuweilen findet man die ganze Kammer von quellenden und zerfallenden Linsenbröckeln erfüllt. Während nun die vorgefallenen Linsenmassen durch Resorption sich allmälig verkleinern und endlich verschwinden, dringen neue Flocken durch die Kapselwunde hervor. Gleichzeitig breitet sich die Trübung in der Linse selbst immer weiter aus, so dass gewöhnlich schon binnen wenigen Tagen die Linse durch und durch getrübt ist.

Digitized by Illinois College of Optometry

In den günstig verlaufenden Fällen kann die Linse allmälig ganz resorbirt werden, so dass die Pupille zuletzt rein und schwarz wird und damit spontane Heilung der Katarakt eingetreten ist. In den meisten Fällen kommt jedoch die Resorption früher zum Stillstande, dadurch, dass sich die Kapselwunde wieder schliesst. Es bleiben dann noch trübe Linsentheile im verkleinerten Kapselsacke zurück und bilden eine geschrumpfte Katarakt, welche zur Wiederherstellung des Sehvermögens eine Operation erfordert.

Ein ungünstiger Verlauf der traumatischen Katarakt tritt ein, wenn sich Entzündung oder Drucksteigerung hinzugesellt. Die Entzündung ist zumeist, gleich der Katarakt selbst, als unmittelbare Folge der Verletzung anzusehen, durch welche die Membranen des Auges (namentlich die Uvea) entweder stark mechanisch beleidigt oder inficirt wurden. Die Linsentrübung und die Entzündung — Iridocyclitis — gehen dann gleichzeitig nebeneinander her. Die Entzündung führt zu Verwachsung der getrübten Linse mit den Nachbartheilen, nämlich mit Iris und Ciliarkörper — Cataracta accreta —, wodurch die spätere Operation der Katarakt erschwert wird. In den schwersten Fällen ist die Entzündung so heftig, dass sie an und für sich das Auge zerstört, entweder durch Panophthalmitis oder durch plastische Iridocyclitis mit Ausgang in Atrophia bulbi. Leichte Entzündungen der Iris können wohl auch erst in Folge der Quellung der traumatischen Katarakt auftreten, indem die Iris dadurch Druck oder Zerrung ausgesetzt wird. Durch die aufquellende traumatische Katarakt kann auch Drucksteigerung veranlasst werden. Diese Fälle sind wenig gefährlich, wenn sie unter ärztlicher Aufsicht sich befinden, da man durch rechtzeitiges Einschreiten die Drucksteigerung beheben kann (durch Punction der Hornhaut, durch Entfernung der Linse oder durch Iridektomie). Wird jedoch ein solcher Fall nicht sachgemäss behandelt, so geht das Sehvermögen in der Regel durch Excavation des Sehnerven verloren.

5. Cataracta complicata. Darunter versteht man jene Katarakten, welche als Folge einer anderweitigen Erkrankung des Bulbus auftreten. Da die Linse ihr Ernährungsmaterial aus den umgebenden Geweben bezieht, so ist es begreiflich, dass bei Erkrankung derselben auch die Durchsichtigkeit der Linse leidet. Die Krankheiten des Bulbus, welche am häufigsten zur Kataraktbildung führen, sind: *a*) heftige Entzündungen im vorderen Abschnitte, wie ausgedehnte Hornhautvereiterung (besonders durch Ulcus serpens) und Iridocyclitis; *b*) schleichende Entzündungen im hinteren Abschnitte wie Chorioiditis (namentlich Iridochorioiditis chronica), hochgradige Myopie, Retinitis pigmentosa,

Digitized by Illinois College of Optometry

Netzhautabhebung; *c*) Glaukom im Stadium des absoluten Glaukoms (Cataracta glaucomatosa).

Die Diagnose, dass eine Katarakt complicirt ist, kann in jenen Fällen, wo die Complication in einer Erkrankung des vorderen Augenabschnittes besteht, schon durch die äussere Untersuchung des Auges gestellt werden. Man constatirt krankhafte Veränderungen an der Hornhaut oder Iris, sowie Verwachsungen zwischen dieser und der Katarakt. Wenn die pathologischen Veränderungen, welche zur Linsentrübung führten, den tiefen Theilen des Auges angehören, so können sie von aussen meist nicht gesehen werden. Aber auch in solchen Fällen verräth sich die Katarakt oft durch ihr eigenthümliches Aussehen als eine complicirte. So findet man bei Chorioiditis und Retinitis pigmentosa sternförmige vordere und hintere Corticalcataracta (siehe Seite 455); ist die Katarakt total, so zeichnet sie sich oft durch Verflüssigung, Verkalkung, Kapselverdickung, Verfärbung in das Gelbe oder Grüne, Schlottern der Linse u. dgl. aus. Wenn sich die Katarakt äusserlich durch nichts als complicirte erkennen lässt, so kann die Diagnose nur durch Untersuchung der Lichtempfindung gemacht werden, welche in jedem Falle angestellt werden muss. Dieselbe wird bei complicirter Katarakt oft mangelhafte oder ganz fehlende Lichtempfindung nachweisen.

Es ist praktisch wichtig, eine Katarakt als complicirt zu erkennen, weil dadurch die Prognose und die Therapie beeinflusst wird. Die Prognose ist weniger günstig als bei uncomplicirten Staaren, da sowohl die Operation sich schwieriger gestalten kann, als auch der Erfolg für das Sehvermögen geringer ausfällt. Auch erfordern complicirte Katarakten oft besondere Operationsmethoden. Viele complicirte Katarakten sind überhaupt nicht operirbar.

Die angeborenen Katarakten werden nur ausnahmsweise gleich nach der Geburt entdeckt, in der Regel erst, wenn das Kind einige Wochen oder Monate alt ist. Neugeborene Kinder besitzen nämlich sehr enge Pupillen und haben überdies die Augen wegen des vielen Schlafens meist geschlossen, so dass es nicht bemerkt wird, wenn ihre Pupillen nicht schwarz sind. Da so junge Kinder noch nicht fixiren, so fällt es auch nicht auf, wenn sie nicht sehen. — Partielle angeborene Katarakten werden, wenn sie das Sehen nicht nennenswerth beeinträchtigen, oft erst im reiferen Alter bemerkt, oder vielleicht überhaupt niemals entdeckt. — Viele angeborene Staare sind complicirt, wie man aus gleichzeitigen Veränderungen an der Iris, namentlich hinteren Synechien, ersieht. Sie sind also die Folge einer fötalen Entzündung der Uvea. Die Staarbildung selbst muss in manchen Fällen ziemlich weit in das intrauterine Leben zurückdatirt werden, da Kinder zuweilen mit bereits geschrumpften Staaren zur Welt kommen. Hier hat sich also der ganze Process der Reifung und nachträglichen Schrumpfung in utero abgewickelt.

Digitized by Illinois College of Optometry

Man hat sich bisher vergeblich bemüht, für die Cataracta senilis eine allgemeine Ernährungsstörung als Ursache aufzufinden. Deutschmann wollte in einer Anzahl von Fällen eine gleichzeitige Albuminurie, Michel eine atheromatöse Entartung der Carotis als Ursache der Linsentrübung angesehen wissen. Grössere Statistiken haben diese Vermuthungen nicht bestätigt. Man hat gefunden, dass sowohl Albuminurie als Atherom der grossen Gefässe bei alten Personen überhaupt sehr häufig sind, und zwar eben so häufig bei solchen, welche nicht an Katarakt leiden, als bei Kataraktösen. Ebensowenig darf man glauben, dass Cataracta senilis besonders bei decrepiden Greisen vorkomme. Man findet sie im Gegentheile sehr oft bei vollkommen rüstigen Personen, und auch solche Individuen, welche auffallend früh (in den Vierziger-Jahren) von Cataracta senilis befallen werden, sind im Uebrigen durchaus nicht frühzeitig gealtert. Es scheint daher, dass die senile Linsentrübung rein localen Ursachen zugeschrieben werden muss. Bei der Umwandlung der inneren Linsenschichten zum Kern (Sclerose) nehmen dieselben etwas an Volumen ab. Diese Schrumpfung vollzieht sich unter normalen Verhältnissen so langsam und allmälig, dass die Rindenschichten im Stande sind, dem verkleinerten Volumen des Kernes sich anzupassen. Wenn aber die Schrumpfung ausnahmsweise rascher oder ungleichmässig vor sich geht, so kann Zerrung und später Trennung derjenigen Linsenschichten entstehen, welche zwischen Kern und Rinde liegen. Es bilden sich hier feine Spalten, in welchen sich Flüssigkeit ansammelt; später trüben sich die angrenzenden Linsenfasern selbst und geben so den Anstoss zur Trübung der ganzen Linse (Förster).

Die Ursache der Cataracta diabetica glaubte man früher in Wasserentziehung suchen zu müssen. Wenn man nämlich eine frische, durchsichtige Linse mit unversehrter Kapsel in Zuckerlösung (oder auch Salzlösung) legt, so trübt sich die Linse dadurch, dass die Lösung begierig Wasser aus der Linse anzieht. Gibt man darauf die trübe Linse in reines Wasser zurück, so wird sie wieder klar. Dasselbe Experiment lässt sich auch am lebenden Thiere anstellen. Man ersetzt das Blut in den Gefässen eines Frosches durch Zucker- oder Salzlösung, worauf sich die Linsen trüben. Setzt man dann den Frosch zurück in's Wasser, so hellen sich die Linsen wieder auf. Auf diese Experimente gestützt, nahm man an, dass bei Diabetes die Augenflüssigkeiten, namentlich das Kammerwasser, vermöge ihres Zuckergehaltes wasserentziehend auf die Linse wirken, wodurch dieselbe trüb würde. Diese Ansicht schien dadurch bestätigt zu werden, dass Cataracta diabetica meist nur bei hohem Zuckergehalt des Urins sich einstellt. Neuere Analysen des Kammerwassers bei Diabetikern haben jedoch gezeigt, dass der Zuckergehalt desselben sehr gering ist, viel geringer, als bei den Experimenten erforderlich war, um Linsentrübung hervorzurufen. Wenn daher auch nicht zu leugnen ist, dass die veränderte Zusammensetzung der Augenflüssigkeiten die Schuld an der Cataracta diabetica trägt, so darf man sich die Wirkung derselben doch nicht einfach als Wasserentziehung vorstellen, sondern muss an complicirtere, noch nicht genau bekannte Störungen in der Ernährung der Linse denken. Man findet bei Diabetikern oft das retinale Pigment der Iris in hohem Grade ödematös gequollen, auch wenn die Iris während des Lebens keine entzündlichen Erscheinungen dargeboten hatte (Kamocki). Da dieser Befund blos bei Diabetes beobachtet wird, muss er auf diesen bezogen werden und ist vielleicht durch die Einwirkung des veränderten Kammerwassers auf das retinale Irispigment zu erklären. In ähnlicher Weise dürfte die veränderte Ernährungsflüssigkeit, welche in die Linse eintritt, zur Trübung

Digitized by Illinois College of Optometry

derselben führen. Eine Katarakt, welche thatsächlich auf Wasserentziehung beruht, dürfte jene sein, welche im letzten Stadium der Cholera zuweilen auftritt.

Die Prognose der Cataracta diabetica ist, was die Operation derselben anbelangt, weniger günstig als bei senilen Katarakten, weil Wunden bei Diabetes eine verminderte Heilungstendenz zeigen und ferner Diabetes zu Iritis disponirt. Wenn man daher eine diabetische Katarakt zu operiren hat, warte man ab, bis durch geeignete Behandlung der Zuckergehalt des Urins so weit vermindert worden ist, als dies überhaupt erreicht werden kann. — Bei diabetischen Katarakten, die noch nicht weit vorgeschritten waren, soll einige Male nach einer erfolgreichen Behandlung des Diabetes (Karlsbad) eine theilweise Rückbildung der Trübungen beobachtet worden sein. Diese Katarakten wären daher die einzigen, welche — freilich auch nur in Ausnahmsfällen — durch medicamentöse Behandlung gebessert werden können. — Nicht jede Katarakt, die man bei einem Diabetiker sieht, ist eine Cataracta diabetica. Bei dem häufigen Vorkommen des Diabetes im höheren Alter geschieht es häufig, dass man bei solchen Kranken auch Linsentrübungen findet. Wenn diese das gewöhnliche Aussehen und die langsame Entwicklung der senilen Katarakt zeigen, so wird man sie auch als solche ansehen müssen.

Ein interessantes Beispiel von Linsentrübung in Folge veränderter Zusammensetzung der ernährenden Flüssigkeiten ist die naphthalinische Katarakt. Dieselbe entsteht, wenn man Kaninchen Naphthalin einverleibt. Es entwickelt sich dann zuerst Retinitis mit Glaskörpertrübungen und später Katarakt (Bouchard). Andere Fälle von Katarakt nach Einverleibung von Giften sind diejenigen, welche bei Ergotismus, Raphanie und Pellagra auftreten. Bei diesen Krankheiten sind Krämpfe vorhanden und man muss sich fragen, ob die Katarakt nicht vielleicht mit diesen in Zusammenhang gebracht werden muss. Es ist nämlich Thatsache, dass nach Krämpfen verschiedenster Art zuweilen Kataraktbildung beobachtet wird. Hieher gehören die Krämpfe bei Epilepsie, Hysterie, Eklampsie und Tetanie; auch die Kinder mit Schichtstaar haben fast alle an Krämpfen gelitten. Der ätiologische Zusammenhang zwischen den Krämpfen und der Katarakt ist noch nicht erforscht. — Nach Blitzschlag wird Kataraktbildung beobachtet, welche bald auf die Erschütterung, bald auf die Wärmeentwicklung, bald endlich auf die chemische (elektrolytische) Wirkung des elektrischen Funkens bezogen wird. Nach experimentellen Untersuchungen von Hess bewirken elektrische Schläge bei Thieren Absterben der Zellen des Kapselepithels, was die Ursache zur Kataraktbildung abgeben soll.

Bei Cataracta traumatica ist es Regel, dass die Linsentrübung total wird, indem sie sich von der Verletzungsstelle der Kapsel rasch auf die übrige Linse verbreitet. Ausnahmsweise werden jedoch Fälle beobachtet, wo die Linsentrübung partiell bleibt, ja sogar sich wieder zurückbildet. Damit dies geschehe, muss die Kapselwunde sehr klein sein, so dass sie sich rasch schliesst und das Kammerwasser nicht weiter Zutritt zu den Linsenfasern hat. Am günstigsten sind in dieser Beziehung jene Kapselwunden, welche hinter der Iris liegen, durch deren Verklebung mit der Wunde diese alsbald geschlossen wird. In solchen Fällen also kann es geschehen, dass nur an der Stelle der Verletzung oder, wenn der Fremdkörper die Linse durchsetzt hat, längs des Wundcanales eine umschriebene Trübung zurückbleibt. Durch Resorption der getrübten Theile kann sich die Trübung selbst theilweise wieder aufhellen. In Folge von Verletzung kommen ferner zuweilen sternförmige vordere oder hintere Corticalkatarakten zur Entwicklung, welche gleichfalls stationär bleiben oder selbst rückgängig werden können (siehe Seite 458).

Digitized by Illinois College of Optometry

D. Therapie der Katarakt.

§ 92. Gegen die Linsentrübung ist jede medicamentöse Therapie machtlos. Durch Atropin kann in jenen Fällen eine Verbesserung des Sehvermögens erzielt werden, wo die Trübung vornehmlich den Pupillarbereich der Linse einnimmt. Dann werden nach Erweiterung der Pupille periphere durchsichtige Linsentheile zum Sehen verwendet werden können. Die Volksmittel und Wundermittel, welche bei Katarakt geholfen haben sollen, sind zumeist solche, welche Belladonna enthalten und auf die angegebene Weise günstig auf das Sehvermögen einwirken. Die dadurch erreichte Besserung ist jedoch nur vorübergehend, indem sie verschwindet, sobald mit dem Fortschreiten der Katarakt auch die peripheren Schichten in die Trübung einbezogen werden. Eine Heilung der Katarakt kann nur auf operativem Wege erzielt werden. Die unumgängliche Bedingung hiezu ist, dass die lichtempfindenden Theile (Netzhaut und Sehnerv) functionsfähig seien, was durch sorgfältige Prüfung der Lichtempfindung festgestellt werden muss (siehe § 155).

Die zur Verfügung stehenden Operationsmethoden sind hauptsächlich die Discission und die Extraction des Staars. Die Discission eignet sich für Staare jugendlicher Individuen, welche noch keinen harten Kern enthalten. Sie kann in jedem Stadium der Staarbildung, also auch bei partiellen Linsentrübungen, ausgeführt werden. Ferner ist die Discission bei membranösen Staaren indicirt, nicht um sie zur Resorption zu bringen, was unmöglich ist, sondern um ein Loch in dieselben zu reissen (Dilaceration). Die Indicationen der Extraction des Staares werden gleichzeitig mit der Beschreibung der Methoden gegeben werden (§ 160 und 161). Die besten Resultate ergibt die Extraction, wenn der Staar reif ist. Man wird daher diesen Zeitpunkt für die Operation abwarten, falls das andere Auge indessen genügend sehfähig bleibt. Wenn aber auch das zweite Auge sich soweit trübt, dass der Patient berufsunfähig wird, so kann man den Staar auch vor seiner völligen Reife extrahiren. Die Heilung wird auch dann gut erfolgen, nur geschieht es leichter als bei reifen Staaren, dass bei der Operation durchsichtige Rindenschichten an der Linsenkapsel haften bleiben und sich später trüben, wodurch der Nachstaar (Cataracta secundaria) gebildet wird, der eine Nachoperation (Discission) erfordert. — Um die Reifung zu beschleunigen, sind verschiedene Operationsmethoden angegeben worden, von welchen die Förster'sche (Iridektomie mit Massage der Linse, § 156) die gebräuchlichste ist.

Digitized by Illinois College of Optometry

Die Staare, welche angeboren sind oder in der Kindheit sich entwickeln, sollen so früh als möglich operirt werden. Man kann Kinder im Alter von wenigen Wochen mit Erfolg der Discission unterwerfen. Wenn der Staar nicht operirt wird, so bleibt die Netzhaut in der Entwicklung ihrer Function zurück und es entsteht Amblyopia ex anopsia (§ 104). In Folge dessen ist der Erfolg einer später vorgenommenen Staaroperation für das Sehvermögen verhältnissmässig gering.

Bei traumatischer Katarakt soll man vor Allem auf Bekämpfung der Entzündung, welche der Verletzung zu folgen pflegt, bedacht sein. Gegen die drohende Entzündung, sowie gegen die starke Quellung der verletzten Linse leisten Eisumschläge die besten Dienste. Die Entfernung der getrübten Linse soll nur dann sofort vorgenommen werden, wenn sie durch starke Quellung selbst die Ursache von Entzündung oder Drucksteigerung wird. Sonst ist es besser, die Operation auf später zu verschieben, damit nicht durch dieselbe die entzündlichen Erscheinungen gesteigert oder wieder von Neuem angefacht werden. Wenn man lange Zeit zuwartet, so resorbirt sich oft ein grosser Theil der Katarakt von selbst, so dass man statt der Extraction eine einfachere Operation, die Discission, machen kann. — Auch bei Cataracta complicata, welche mit entzündlichen Erscheinungen einhergeht, wird man behufs Operation den Ablauf der Entzündung abwarten, wenn nicht dringende Indicationen zu früherer Vornahme der Operation nöthigen.

Das an Katarakt operirte Auge ist in Folge des Verlustes der Linse — Aphakia — in hohem Grade hypermetropisch und hat überdies das Vermögen der Accommodation verloren, so dass es ein deutliches Sehen nur durch entsprechende Convexgläser erlangen kann.

Soll man ein mit reifer Katarakt behaftetes Auge operiren, wenn das andere noch gut sieht? In dem Falle, als im zweiten Auge bereits die ersten Anfänge der Kataraktbildung vorhanden sind, ist diese Frage selbstverständlich zu bejahen. Um zu wissen, ob man auch dann operiren soll, wenn das zweite Auge vollständig gesund ist und keine Staarbildung erwarten lässt, muss man sich fragen, welchen Gewinn der Patient aus der einseitigen Staaroperation ziehen würde. Wie gestaltet sich das Sehen mit zwei Augen, von welchen das eine seine Linse besitzt, das andere nicht? Es besteht dann eine sehr grosse Differenz in der Refraction beider Augen, ein hoher Grad von Anisometropie. Es kann zwar binoculär einfach gesehen werden, doch werden die Bilder niemals gleichzeitig in beiden Augen scharf und deutlich sein. Der naheliegende Gedanke, das aphakische Auge durch das entsprechende Convexglas zu corrigiren und so beide Augen gleich zu machen, erweist sich als praktisch undurchführbar (siehe § 149). Wenn aber auch der Patient nicht im Stande ist, das staaroperirte Auge gleichzeitig mit dem anderen zum scharfen Sehen zu verwenden, so zieht er doch von demselben den Nutzen einer Vergrösserung des Gesichtsfeldes. Beim Einäugigen ist das Gesichtsfeld für das einzige Auge nach der entgegengesetzten Seite hin durch die Nase beschränkt,

Digitized by Illinois College of Optometry

während der mit zwei Augen Sehende ein Gesichtsfeld hat, das sich nach beiden Seiten hin sehr weit erstreckt. Das staaroperirte Auge behält ferner, wenn es auch niemals das entsprechende Convexglas trägt, dennoch seine volle Functionsfähigkeit bei, so dass es sofort für das andere Auge eintreten kann, falls dieses unbrauchbar werden sollte; es ist also eine Reserve für die Zukunft. Würde man den Staar belassen haben, in der Absicht, ihn erst zu operiren, wenn dem anderen Auge etwas zustösst, so würde man vielleicht einen sehr überreifen Staar unter ungünstigen Bedingungen zu operiren haben. — Zuweilen operirt man den Staar selbst an einem Auge, das keine Lichtempfindung mehr hat und daher auch kein Sehvermögen erlangen kann, blos aus kosmetischen Gründen, um der Pupille ihre natürliche schwarze Farbe wieder zu geben.

Historisches. Die Katarakt war schon den alten griechischen und römischen Aerzten wohl bekannt. Sie bezeichneten dieselbe wegen des grauen Aussehens der Pupille mit dem Namen Glaukoma, welches Wort demnach im Laufe der Zeiten seine Bedeutung geändert hat. Die Alten kannten auch die Operation des grauen Staares, welche sie in der Weise vollzogen, dass sie mittelst einer Nadel die trübe Linse in den Glaskörper hinabdrückten (Depressio cataractae). Trotzdem hatten sie eine irrige Vorstellung von dem Wesen der Krankheit, indem sie die Trübung nicht in, sondern vor die Linse versetzten. Dieser Irrthum rührte von ihren Ansichten über die Function der Linse her. Dieser krystallhelle Körper, welcher bei der Eröffnung eines Bulbus am meisten in die Augen fällt, wurde von den Alten für den eigentlichen Sitz des Sehens gehalten, für das percipirende Organ, als welches wir heute die Netzhaut kennen. Dieser Anschauung gemäss müsste der Verlust der Linse auch vollständige Erblindung nach sich ziehen. Da nun die Alten wussten, dass man bei der Operation der Katarakt die Trübung aus der Pupille entfernt und das Sehvermögen dabei nicht verloren geht, sondern im Gegentheile wieder hergestellt wird, so konnten sie folgerichtig die Trübung nicht in die Linse verlegen. Sie meinten, die Trübung, welche sie in den Glaskörper versenkten, sei vor der Linse gelegen. Sie glaubten, sie entstünde durch den Erguss einer trüben Flüssigkeit zwischen Iris und Linse und nannten daher die Katarakt Hypochyma (ὑπό und χέω, ich giesse) oder Suffusio, Unterlaufung. Da man sich vorstellte, dass das trübe Wasser von oben herab vor die Linse sich senke, so kam im Mittelalter der Name Cataracta (Wasserfall) dafür in Gebrauch, welcher heute noch üblich ist. Das deutsche Wort „Staar“ ist gleichfalls sehr alt; schon im 8. Jahrhundert kommt der Ausdruck staraplint (staarblind) vor. Es bedeutet dies soviel als Augen, welche starr sind, d. h. den Gegenständen nicht folgen, weil sie dieselben nicht sehen. Die Katarakt wird als grauer Staar bezeichnet wegen der grauen Farbe der Pupille, zur Unterscheidung vom schwarzen Staar, d. h. solchen Erblindungen, bei welchen die Pupille schwarz bleibt (Erblindungen durch Erkrankung des Augenhintergrundes). Grüner Staar ist Glaukom.

Die richtige Erkenntniss vom Wesen der Katarakt datirt erst vom Anfange des vorigen Jahrhunderts. Zwar hatten schon früher einzelne Gelehrte, wie Mariotte und Boerhave, den Sitz der Trübung richtig erkannt, ohne dass ihre Lehren jedoch durchgedrungen wären. Im Jahre 1705 hatte ein französischer Militärarzt, Brisseau, Gelegenheit, die Leiche eines Soldaten zu obduciren, welcher an einem Auge einen reifen Staar hatte. Brisseau vollzog an dem Cadaver die Depression des Staares und eröffnete dann das Auge, wobei er fand, dass die

Digitized by Illinois College of Optometry

Trübung, welche er in den Glaskörper hinabgedrückt hatte, die Linse war. Er legte seine Beobachtung sammt den daraus gezogenen Folgerungen der französischen Akademie vor, fand aber keinen Glauben. Die Akademie hielt ihm die Lehren des Galen über die Katarakt als Gegenbeweis vor. Erst drei Jahre später, als neue Beweise beigebracht worden waren, erkannte die Akademie die neue Lehre an, welche bald allgemeinen Anklang fand.

II. Lageveränderungen der Linse.

§ 93. Lageveränderungen der Linse haben ihre anatomische Ursache stets in Veränderungen der Zonula ciliaris. Diese ist im normalen Auge straff angespannt und hält die Linse so fest, dass dieselbe auch bei den heftigsten Bewegungen des Kopfes vollständig unbeweglich bleibt. Jedes Erzittern der Linse und noch mehr jede Verschiebung derselben aus ihrer natürlichen Lage setzt daher eine Lockerung dieser Befestigung voraus. Diese kann entweder dadurch geschehen, dass die Fasern der Zonula sich verlängert haben und schlaff geworden sind, oder dadurch, dass dieselben zerrissen, ja selbst gänzlich zu Grunde gegangen sind. Derartige Veränderungen betreffen entweder nur einzelne Stellen oder den ganzen Umkreis der Zonula.

Die objectiven Symptome der Lageveränderung gestalten sich verschieden, je nachdem die Linse nur etwas verschoben ist — Subluxation — oder ihren Platz in der tellerförmigen Grube gänzlich verlassen hat — Luxation.

a) Die Subluxation kann darin bestehen, dass sich die Linse ein wenig schief gestellt hat, so dass der eine Rand etwas nach vorne, der gegenüberliegende etwas nach hinten sieht. Man erkennt dies aus der ungleichen Tiefe der vorderen Kammer. Eine andere Art von Subluxation ist dadurch gegeben, dass die Linse sich seitlich verschoben hat, so dass sie nicht mehr im Centrum der tellerförmigen Grube liegt. Auch in diesem Falle ist die vordere Kammer ungleich tief. Hätte sich z. B. die Linse etwas gesenkt, so würde man die vordere Kammer in der oberen Hälfte tiefer, in der unteren seichter finden (Fig. 158). Ausserdem sieht man bei Erweiterung der Pupille (wenn die Verschiebung stark ist, auch ohne dieselbe) den Rand der Linse. Derselbe würde in dem oben gewählten Beispiele von Senkung der Linse als ein nach oben convexer Bogen quer durch die Pupille ziehen. Der nach oben gelegene linsenlose Theil der Pupille (Fig. 158*a*) wäre tief schwarz, der untere, linsenhaltige Theil (*l*) dagegen zart grau. Dies kommt daher, dass selbst die durchsichtigste Linse etwas Licht reflectirt. Thatsächlich ist also die normale Pupille nicht vollkommen schwarz, sondern sehr

Digitized by Illinois College of Optometry

dunkel grau, wovon man sich eben in jenen Fällen überzeugen kann, wo durch Verschiebung der Linse ein Theil der Pupille aphakisch und damit rein schwarz wird.

In beiden Fällen, sowohl bei Schiefstand, als bei seitlicher Verschiebung der Linse, welche sich übrigens oft combiniren, erzittert die

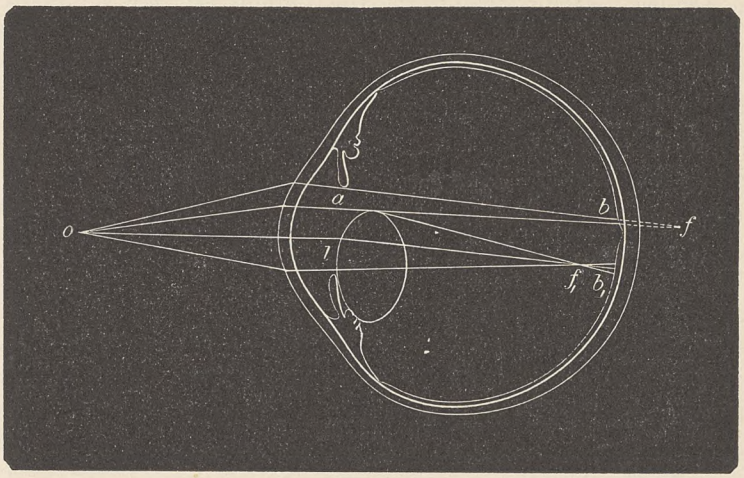

Fig. 158.

Subluxation der Linse. Schematisch. — Die Linse ist so weit nach abwärts gesunken, dass ihr oberer Rand in der Pupille sichtbar wird. Sie ist in Folge der Erschlaffung der Zonula stark gewölbt und berührt mit ihrem unteren Rande die Ciliarfortsätze, auch die Iris wird durch dieselbe in der unteren Hälfte nach vorne gedrängt. In der oberen Hälfte ist dagegen die Kammer durch Zurücksinken der Iris abnorm tief. Von dem Strahlenkegel, der von dem leuchtenden Punkte *o* ausgesendet wird, geht ein Theil durch den linsenlosen Theil *a* der Pupille; diese Strahlen werden wegen Mangels der Linse zu wenig gebrochen, so dass sie sich erst hinter der Netzhaut, in *f*, vereinigen würden und auf der Netzhaut einen Zerstreuungskreis *b* bilden. Der durch den linsenhaltigen Abschnitt der Pupille *1* tretende Theil des Strahlenkegels erfährt wegen der vermehrten Convexität der Linse eine zu starke Brechung, so dass die Strahlen vor der Netzhaut, in f_1, sich treffen und auf der Netzhaut einen Zerstreuungskreis b_1 bilden. Derselbe kommt nach unten von der Fovea centralis (und von dem Zerstreuungskreis *b*) zu liegen, weil sämmtliche durch die Linse gehenden Strahlen durch die prismatische Wirkung derselben eine Ablenkung nach abwärts erfahren. So entstehen zwei Bilder des Punktes *o* auf der Netzhaut (monoculäre Diplopie).

ungenügend befestigte Linse bei Bewegungen des Auges und mit der Linse die Iris (Iridodonesis).

b) Die Luxation der Linse besteht darin, dass dieselbe die tellerförmige Grube vollständig verlassen hat, indem sie entweder in die vordere Kammer vorgefallen oder in den Glaskörper zurückgesunken ist.

Die in die vordere Kammer luxirte Linse ist leicht an ihrer Form zu erkennen. Dieselbe ist convexer als normal, weil die Linse nicht mehr durch die gespannte Zonula abgeplattet erhalten wird. Sie nimmt daher ihre grösste Convexität an, ebenso wie bei stärkster Anspannung der Accommodation. Wenn die Linse durchsichtig ist, er-

Digitized by Illinois College of Optometry

scheint ihr Rand als eine goldglänzende Kreislinie, so dass es aussieht, als ob ein grosser Oeltropfen in der vorderen Kammer liege. Die vordere Kammer ist tiefer, besonders in der unteren Hälfte, wo die Iris durch die Linse nach rückwärts gedrängt wird.

Die Luxation der Linse in den Glaskörper kommt häufiger vor, als die in die vordere Kammer. Die Kammer ist tief durch Zurücksinken der Iris, welche schlottert. Die Pupille ist rein schwarz. Die Linse selbst kann man, wenn sie trüb ist, zuweilen schon mit freiem Auge in der Tiefe erkennen; in den meisten Fällen bedarf es jedoch des Augenspiegels, um sie aufzufinden. Sie ist entweder an einer Stelle des Augenhintergrundes durch Exsudat fixirt, oder sie schwimmt frei beweglich im Glaskörper herum — Cataracta natans.

Jede Lageveränderung der Linse zieht eine beträchtliche Sehstörung nach sich. Liegt die Linse noch im Bereiche der Pupille, so wird das Auge stark kurzsichtig, weil in Folge der Lockerung der Zonula die Linse ihre grösste Convexität annimmt. Dazu kommt ein beträchtlicher Grad von Astigmatismus, welcher dadurch entsteht, dass die schiefstehende oder seitlich verschobene Linse in den verschiedenen Meridianen das Licht verschieden stark bricht (regelmässiger Astigmatismus), ja es wechselt selbst in den einzelnen Abschnitten desselben Meridians die Brechkraft (unregelmässiger Astigmatismus). Den höchsten Grad erreicht der Astigmatismus, wenn die Linse so stark verschoben ist, dass der Rand der Linse in der Pupille sichtbar wird, so dass diese aus einem linsenlosen und einem linsenhaltigen Theile besteht. In einem solchen Falle ist auch Doppeltsehen — monoculäre Diplopie — vorhanden. Die Randtheile der Linse wirken nämlich wie ein Prisma, dessen brechende Kante dem Linsenäquator entspricht. Dadurch werden die durch die Linse gehenden Strahlen abgelenkt, so dass von einem Objecte (Fig. 158 *o*) zwei Bilder (*b* und b_1) auf der Netzhaut entstehen. Keines derselben ist scharf. Das durch den linsenfreien Theil der Pupille entworfene Bild (*b*) entspricht einem stark hypermetropischen Auge und würde eine Convexlinse erfordern, um deutlich zu werden. Das dem linsenhaltigen Theile der Pupille angehörige Bild (b_1) ist das eines kurzsichtigen Auges und würde durch eine Concavlinse scharf gemacht werden können. — Ausserdem kann Sehstörung dadurch entstehen, dass die subluxirte Linse sich trübt.

Bei Luxation der Linse in den Glaskörper verhält sich das Auge wie ein aphakisches und kann, wenn keine weiteren Complicationen vorhanden sind, mit den corrigirenden Convexgläsern gut sehen. Bei der alten Methode der Staaroperation durch Depression handelte es

Digitized by Illinois College of Optometry

sich ja thatsächlich um eine absichtlich herbeigeführte Luxation der Linse in den Glaskörper.

Die Lageveränderungen der Linse pflegen weitere Folgen nach sich zu ziehen, welche für das Auge höchst verderblich werden können. Die Subluxationen verwandeln sich mit der Zeit oft in vollständige Luxationen, indem die schlotternde Linse beständig an der Zonula zerrt und diese allmälig zum Schwinden bringt. Während subluxirte Linsen oft lange Zeit durchsichtig bleiben, pflegen luxirte Linsen sich bald zu trüben. Oft sind übrigens dislocirte Linsen von vorneherein trüb, wie dies namentlich bei den spontanen Luxationen häufig der Fall ist. Die schlimmsten Complicationen sind diejenigen, welche durch Betheiligung der Uvea entstehen. Es kann Iridocyclitis entstehen, welche auch zu sympathischer Erkrankung des anderen Auges Veranlassung geben kann. Auch Drucksteigerung (Secundärglaukom) tritt häufig in Folge von Dislocation der Linse ein. Am gefährlichsten ist die Luxation der Linse in die vordere Kammer. Es trübt sich in diesem Falle die Hornhaut, so weit die Linse ihrer hinteren Fläche anliegt, und das Auge geht meist rasch an Iridocyclitis oder Drucksteigerung zu Grunde. Am besten wird dagegen die Luxation der Linse in den Glaskörper vertragen, namentlich wenn sich die Linse im Laufe der Zeit durch Resorption verkleinert. Bei der Depression der Katarakt rechnete man eben auf die Toleranz des Auges gegen die in den Glaskörper versenkte Linse.

Fig. 159.

Ektopia pupillae et lentis. — Die Pupille ist ziemlich weit (5 mm), nicht regelmässig kreisrund und temporalwärts verschoben. Der nasale breitere Theil der Iris lässt die Contractionsfurchen erkennen. Die Linse ist getrübt, kleiner als normal und der Pupille entgegengesetzt nasenwärts verlagert.

In Bezug auf die Aetiologie unterscheidet man zwischen angeborenen und erworbenen Lageveränderungen der Linse:

a) Die angeborenen Dislocationen bestehen in einer Verschiebung (Subluxation) der Linse, die man als Ektopia lentis bezeichnet. Die Verschiebung ist dadurch verursacht, dass die Zonula nach den verschiedenen Seiten hin von ungleicher Breite ist. Am häufigsten findet man die Linse nach aufwärts verlagert, indem die Zonulafasern oben am kürzesten, unten am längsten sind. Zumeist ist auch das Volumen der Linse etwas geringer. In späteren Jahren pflegt die Ektopie zuzunehmen und auch wohl in totale Luxation überzugehen. Die Ektopie der Linse ist gewöhnlich beiderseitig, und zwar in symmetrischer Weise vorhanden; sehr oft ist sie hereditären Ursprungs.

b) Die erworbenen Lageveränderungen der Linse sind entweder Folge eines Trauma oder spontan entstanden. Die traumatischen

Digitized by Illinois College of Optometry

Dislocationen werden vorzüglich durch Contusion des Bulbus veranlasst (den Mechanismus der Luxation siehe Seite 367). Es können dadurch alle Formen von Subluxation und Luxation zu Stande kommen, je nachdem die Zonula nur einreisst oder ganz zerreisst. Wenn die Augenhäute geborsten sind, kann die Linse selbst ganz aus dem Auge herausgeschleudert werden. Zu den traumatischen Luxationen im weiteren Sinne des Wortes könnte man auch jene rechnen, welche bei sehr raschem Durchbruche eines Hornhautgeschwüres entstehen; ist die Durchbruchsöffnung gross genug, so kann durch dieselbe die Linse nach aussen entleert werden. Die spontanen Dislocationen haben ihre Ursache in einer allmäligen Erweichung und Auflösung der Zonula. Die Linse senkt sich dann in Folge ihrer Schwere allmälig immer tiefer und fällt endlich ganz in den Glaskörper hinab. Die Atrophie der Zonula tritt auf in Folge von Glaskörperverflüssigung, daher namentlich bei hochgradiger Myopie, bei Chorioiditis und bei Netzhautabhebung. Auch die Schrumpfung einer überreifen Katarakt kann Dehnung mit nachfolgender Atrophie der Zonula bewirken und dadurch spontane Luxation der Linse veranlassen, so dass sich das durch die Katarakt aufgehobene Sehvermögen ohne Operation wieder herstellt. Ist aus irgend welchem Grunde die Zonula bereits atrophisch, so wird der letzte Anstoss zur vollständigen Luxation häufig durch ein ganz geringfügiges Trauma, ja selbst durch Bücken, Niessen u. s. w. gegeben.

Die Therapie besteht in jenen Fällen, wo die Dislocation der Linse ausser der Sehstörung keine weiteren nachtheiligen Folgen nach sich zieht, in der Verordnung der geeigneten Gläser. — In jenen Fällen, wo durch die Lageveränderung der Linse die Erscheinungen der Iridocyclitis oder des Secundärglaukoms veranlasst werden, ist die Extraction der Linse angezeigt, wenn sie ausführbar ist. Am leichtesten gelingt die Extraction bei Luxation der Linse in die vordere Kammer; hier ist sie auch unbedingt nöthig, da das Auge sonst verloren ist. Bei Subluxation ist die Extraction der Linse oft schwierig oder misslingt selbst ganz, weil wegen der defecten Beschaffenheit der Zonula Glaskörpervorfall eintritt. Die Discission einer subluxirten Linse kann versucht werden, wird aber auch oft nicht gelingen, weil die ungenügend befestigte Linse vor der Discissionsnadel zurückweicht. Unmöglich ist die Extraction einer im Glaskörper schwimmenden Linse. In den Fällen, wo die Entfernung der Linse schwierig oder unmöglich ist, kann man versuchen, die Entzündung oder die Drucksteigerung durch eine Iridektomie zu bekämpfen. Wenn ein bereits erblindetes Auge in Folge der Linsenluxation der Sitz von Entzündung und

Digitized by Illinois College of Optometry

Schmerzen wird, so ist die Enucleation das beste Mittel, um die Schmerzen zu beseitigen und die Gefahr der sympathischen Erkrankung vom anderen Auge abzuwenden.

Eine durchsichtige luxirte Linse sieht verschieden aus, je nachdem man sie im auffallenden oder durchfallenden Lichte betrachtet. Im auffallenden Lichte erscheint die Linse zart grau und ihr Rand goldig glänzend, fast leuchtend. Die Lichtstrahlen nämlich, welche in die Linse eingetreten sind, erleiden in der Nähe des Linsenrandes totale Reflexion. Sie sollen hier aus einem optisch dichteren Medium (Linse) in ein weniger dichtes (Glaskörper) eintreten und daher vom Einfallslothe gebrochen werden. Da sie aber nächst dem Rande der Linse sehr schräg auf die hintere Linsenfläche auffallen, werden sie von derselben durch totale Reflexion wieder zurückgeworfen. Sie setzen also ihren Lauf nicht in das Augeninnere fort, sondern kehren zum Beobachter zurück, welcher daher den Linsenrand leuchtend sieht. Im durchfallenden Lichte — bei ophthalmoskopischer Untersuchung — erscheint der Linsenrand schwarz. Das vom Augenhintergrunde zurückgeworfene Licht wird nämlich, soweit es die Linse in der Nähe ihres Randes passirt, durch die stark prismatische Wirkung desselben so sehr nach der entgegengesetzten Seite abgelenkt, dass es nicht mehr in das Auge des Beobachters fällt, wenn sich dieses gerade vor dem untersuchten Auge befindet. Dem Beobachter erscheint daher der Linsenrand unbeleuchtet. Geht aber das Auge des Beobachters langsam nach der dem Linsenrande entgegengesetzten Seite, so kommt es endlich an die Stelle, wo die den Linsenrand durchsetzenden Strahlen ihren Weg nehmen; es sieht dann den Linsenrand roth leuchtend, während die übrige Linse unbeleuchtet erscheint (Dimmer). — Bei der Untersuchung im umgekehrten Bilde kann man bei Verschiebung der Linse oft Theile des Augenhintergrundes, z. B. die Papille, doppelt sehen, aus demselben Grunde, aus welchem das kranke Auge die äusseren Gegenstände doppelt sieht.

Wenn die Linse in die vordere Kammer vorgefallen ist, so erregt sie durch Reizung der Iris einen Krampf des Sphincter iridis. In Folge dessen verengert sich die Pupille, so dass der Linse der Rückweg in die hintere Kammer abgeschnitten wird. Es kann auch geschehen, dass durch diesen Krampf die Linse in dem Augenblicke festgehalten wird, wo sie durch die Pupille in die vordere Kammer treten wollte. Die Linse ist dann in der Pupille eingeklemmt, wodurch sofort heftige Reizerscheinungen hervorgerufen werden. — Es gibt aber auch Fälle, wo die Linse leicht durch die Pupille schlüpfen kann, so dass man sie bald vor, bald hinter der Iris findet. Zuweilen kann der Patient diese Lageveränderung willkürlich hervorrufen. Er bringt die Linse in die vordere Kammer, indem er den Kopf nach vorne neigt und schüttelt, während er, um die Linse wieder hinter die Iris zurückzuführen, sich auf den Rücken legen muss. Natürlich handelt es sich da immer um Linsen von verkleinertem Durchmesser, welche ohne Schwierigkeit durch die Pupille hindurchtreten können. In manchen Fällen sind solche bewegliche Linsen noch an der Zonula befestigt, welche dann stark verlängert ist. Hätte man in einem solchen Falle die Linse zu extrahiren, so würde man sie zuerst durch die entsprechenden Manöver in die vordere Kammer bringen. Wenn man dann durch ein Mioticum die Pupille hinter der Linse zur Verengerung bringt, so hat man die Linse in der vorderen Kammer gleichsam gefangen und wird sie gewöhnlich leicht aus derselben entfernen können. Uebrigens gehören diese Fälle grosser Excursionsfähigkeit der Linse zu den seltenen Ausnahmen. Die Regel ist, dass die in die vordere Kammer

Digitized by Illinois College of Optometry

luxirte Linse in derselben verbleibt und in Folge der heftigen Entzündung, die sie erregt, durch Exsudate an die Hornhaut und Iris fixirt wird.

Die Sehstörung, welche bei Subluxatio lentis entsteht, lässt sich, so weit sie in Myopie und regelmässigem Astigmatismus besteht, durch Gläser corrigiren, der unregelmässige Astigmatismus dagegen nicht. — Wenn die Verschiebung der Linse so stark ist, dass ein Theil der Pupille aphakisch wird, so hat man die Wahl: man kann entweder durch ein Convexglas den aphakischen oder durch ein Concavglas den linsenhaltigen Theil der Pupille corrigiren. Man empfiehlt dem Kranken diejenige Correction, welche die bessere Sehschärfe gibt. Wenn man zur Correction den aphakischen Theil der Pupille vorzieht, kann man versuchen, durch Discission die Linse ganz aus dem Auge zu entfernen oder durch eine Iridektomie den linsenlosen Theil der Pupille zu vergrössern und so das Auge einem aphakischen ähnlicher zu machen.

Spontane Dislocation der Linse kommt nicht selten bei Ektasien des Bulbus in toto oder im vorderen Abschnitte vor, also bei Hydrophthalmus, bei Hornhautstaphylomen und bei vorderen Scleralstaphylomen. Die Luxation geschieht so, dass in Folge der Ausbauchung der Bulbuswand der Raum zwischen Linsenrand und Ciliarkörper sich vergrössert, so dass die Zonula gedehnt und endlich atrophisch wird. Es kann auch sein, dass die Linse mit einer Hornhautnarbe verwachsen ist, so dass sie bei Ausdehnung dieser Narbe sich immer mehr schief stellt. Desgleichen wird die Linse zuweilen durch Exsudate im Glaskörper, welche sich an deren hinterer Wand anheften und später schrumpfen, aus ihrer normalen Lage gezogen. Endlich wäre hier noch die Verschiebung der Linse durch Tumoren (Gliome und Sarkome), welche gegen sie andrängen, zu erwähnen (Fig. 123).

Unter Lenticonus versteht man eine seltene, in der Regel angeborene Anomalie der Linse, welche an ihrer vorderen oder hinteren Fläche eine kegelförmige Vorwölbung zeigt.

IX. Capitel.

Krankheiten des Glaskörpers.

Anatomie.

§ 94. Der Glaskörper (Corpus vitreum) ist eine durchsichtige, farblose, gallertartige Masse, welche den hinteren Augenraum erfüllt. Er trägt an seiner vorderen Seite eine Delle, die tellerförmige Grube (Fossa patellaris), in welcher die Linse mit ihrer hinteren Fläche ruht. Nach den übrigen Seiten hin legt sich der Glaskörper an die innere Oberfläche des Ciliarkörpers und der Netzhaut an.

Der Glaskörper besteht aus einer klaren, flüssigen Substanz, welche in den Lücken eines ebenfalls durchsichtigen Maschenwerkes — Glaskörpergerüst — eingeschlossen ist. Er wird von hinten nach vorne von einem Canale, dem Centralcanal (Canalis hyaloideus oder

Digitized by Illinois College of Optometry

Canalis Cloqueti), durchzogen, welcher an der Sehnervenpapille beginnt und bis zum hinteren Linsenpole sich erstreckt. Während des fötalen Lebens verläuft in demselben die Arteria hyaloidea; im ausgewachsenen Auge dient er wahrscheinlich als Lymphbahn (siehe Seite 305). Der Glaskörper enthält Zellen, die Glaskörperzellen, welche verschiedenartige (runde oder verzweigte) Form besitzen und besonders in den äusseren Schichten des Glaskörpers sich finden. Sie sind als ausgewanderte weisse Blutkörperchen anzusehen, welche im Glaskörper herumwandern (Schwalbe). Die äussere Umhüllung des Glaskörpers wird durch die structurlose Hyaloidea gebildet. — Seiner Entwicklung nach ist der Glaskörper als ein sehr wasserreiches, gleichsam hydropisches Bindegewebe zu betrachten. Er besitzt blos beim Fötus Gefässe in seinen äusseren Schichten (siehe Seite 323). Im ausgebildeten Auge ist der Glaskörper gefässlos und daher bezüglich seiner Ernährung auf die umgebenden Gebilde, vor Allem auf die Uvea, angewiesen. Erkrankungen der inneren Augenhäute, wie Retinitis, Cyclitis und Chorioiditis, haben daher immer eine Betheiligung des Glaskörpers zur Folge.

Erkrankungen des Glaskörpers.

1. Trübungen. Dieselben sind bald klein und scharf umschrieben, bald massenhaft. Die ersteren, welche in Form von Punkten, Flocken, Fäden oder Membranen auftreten, sind es, welche als Glaskörpertrübungen im engeren Sinne, Opacitates corporis vitrei, bezeichnet werden. Der Kranke selbst nimmt sie entoptisch wahr, indem er schwarze Flecken von verschiedener Form vor dem Auge schweben sieht — Mückensehen, Myodesopsie*) (Muscae volitantes, Mouches volantes). Dazu kommt eine Herabsetzung der Sehschärfe, welche um so bedeutender ist, je stärker die Trübungen sind. — Die Ursache der Glaskörpertrübungen sind meist Exsudate, welche bei Entzündungen der Uvea oder der Netzhaut in den Glaskörper abgesetzt werden. Aber auch Blutungen, welche aus den Gefässen dieser Membranen in den Glaskörper hinein erfolgen, sei es spontan oder nach Verletzungen, geben zu Glaskörpertrübungen Veranlassung. — Die Prognose hängt von der Menge und dem Alter der Trübungen ab. Frische Glaskörpertrübungen können sich resorbiren, so dass der Glaskörper wieder vollständig klar wird; alte Trübungen dagegen pflegen jeder Behandlung Widerstand zu leisten. Was die Blutaustritte anbelangt, so können

*) Von μυῖα, Fliege, und ὄψις, das Sehen, so dass man eigentlich Myiodesopsie schreiben sollte.

Digitized by Illinois College of Optometry

kleinere sich vollständig aufsaugen, während massenhafte Extravasate stets beträchtliche, dauernde Trübungen hinterlassen.

Die Behandlung, welche eben nur in frischen Fällen von Erfolg ist, besteht in der Anwendung von Mitteln, welche die Resorption befördern. Hiezu gehören Jodkali oder andere jodhaltige Mittel, Quecksilber, Schwitzcuren sowie leichte Abführmittel. Von den letzteren sind namentlich salinische Abführmittel, besonders salinische Mineralquellen (z. B. Marienbader Kreuzbrunnen) in Gebrauch. Wiederholte Punctionen der vorderen Kammer sollen durch Anregung des Stoffwechsels im Auge von Nutzen sein; auf dieselbe Weise sollen auch subconjunctivale Einspritzungen einer 5%igen Kochsalzlösung ($^1/_2$—1 Spritze voll) wirken.

Die massenhaften Exsudate, welche zuweilen den Glaskörper erfüllen, finden sich bei Iridocyclitis, Chorioiditis und Panophthalmitis. Man kann sie, wenn die Medien sonst rein genug sind, bei seitlicher Beleuchtung als graue oder gelbe, hinter der Linse gelegene Masse erkennen. Die plastischen Exsudate organisiren sich, schrumpfen und führen dadurch zu Atrophia bulbi, während die eitrigen meist nach Durchbrechung der Sclera sich nach aussen ergiessen und mit Phthisis bulbi endigen.

2. Verflüssigung des Glaskörpers (Synchysis*) corporis vitrei). Bei der Beobachtung der Glaskörpertrübungen mit dem Augenspiegel sieht man, dass die meisten derselben frei im Glaskörper herumschwimmen. Daraus folgt, dass das Gerüste des Glaskörpers zu Grunde gegangen sein muss, so dass sich derselbe in eine vollkommen flüssige Masse verwandelt hat. Bei Operationen hat man öfter Gelegenheit, sich direct von der Verflüssigung des Glaskörpers zu überzeugen, den man als eine fadenziehende, meist gelblich gefärbte Flüssigkeit ausfliessen sieht. Anstatt dass der Glaskörper selbst verflüssigt ist, kann er auch durch Flüssigkeitsansammlung an seiner Oberfläche von der Netzhaut abgedrängt sein. Dies ist am häufigsten im vordersten und im hintersten Abschnitte des Glaskörpers der Fall (vordere und hintere Glaskörperabhebung, siehe Fig. 252 *v* und *h*). Gleich den Trübungen des Glaskörpers ist die Verflüssigung, sowie die Abhebung desselben stets Folge der Erkrankung der angrenzenden Membranen, welche sich an der Ernährung des Glaskörpers betheiligen, findet sich also bei Retinitis, Chorioiditis, hochgradiger Myopie, in ektatischen Augen u. s. w.

Die wichtigste Folge der Glaskörpererkrankung besteht darin, dass der veränderte Glaskörper allmälig an Volumen abnehmen kann, was sich durch die verminderte Spannung des Auges verräth. In

*) Von σύν und χέω, ich giesse.

Digitized by Illinois College of Optometry

solchen Fällen kann sich Netzhautablösung und später selbst Atrophia bulbi einstellen. In Folge der Verflüssigung des Glaskörpers kann die Zonula erweicht und atrophisch werden. Es kommt dadurch zu Schlottern der Linse, später auch wohl zur spontanen Luxation derselben.

3. Fremdkörper im Glaskörper. Dieselben erregen gewöhnlich heftige Entzündung — Iridocyclitis oder Panophthalmitis — an welcher das Auge zu Grunde geht. Ausnahmsweise geschieht es, dass ein Fremdkörper gut ertragen wird, so dass er, entweder frei oder in Exsudat eingehüllt, in dem sonst klaren Glaskörper Jahre hindurch zu sehen ist. Uebrigens kann sich auch in solchen Fällen selbst nach langer Zeit noch Entzündung einstellen und das Auge zu Grunde richten. Frisch eingedrungene Fremdkörper trachte man daher sobald als möglich aus dem Glaskörper zu entfernen. Aussicht auf Erfolg geben vor Allem Eisensplitter, da man sich zu deren Entfernung des Magneten bedienen kann (siehe Seite 275), während die Entfernung anderer Fremdkörper meist nur durch einen glücklichen Zufall gelingt. Ist schon heftige Entzündung eingetreten, so bleibt gewöhnlich nur mehr die Enucleation übrig, um der sympathischen Affection vorzubeugen.

Zu den Fremdkörpern im weiteren Sinne kann man auch die in den Glaskörper luxirte Linse, sowie den Cysticercus rechnen, welche beide gleich den eigentlichen Fremdkörpern zu schweren Entzündungen Veranlassung geben. Der Cysticercus kann durch einen Schnitt in der Sclera herausbefördert werden. Wenn dies nicht rechtzeitig unternommen wird oder wenn es nicht gelingt, so geht das Auge allmälig durch Iridocyclitis zu Grunde und muss schliesslich wegen beständiger entzündlicher Zufälle enucleirt werden.

Von der Arteria hyaloidea ist normalerweise im Auge des neugeborenen Kindes nur mehr ein kurzer und zarter Strang vorhanden, welcher im Laufe des ersten Lebensjahres auch verschwindet; ausnahmsweise können jedoch grössere Reste der Arterie zeitlebens bestehen bleiben. Die Art. hyal. persistens stellt sich gewöhnlich unter dem Bilde eines grauen Fadens dar, welcher von der Papille sich in den Glaskörper hinein erstreckt, ja selbst bis an den hinteren Pol der Linse reichen kann. In typischen Fällen kann man den Zusammenhang des Fadens mit den Centralgefässen constatiren, welche in der Papille auftauchen, und darin liegt die sicherste Unterscheidung dieser embryonalen Ueberreste von pathologischen Glaskörpertrübungen, welche sonst eine ähnliche Form und Lage besitzen können. Zuweilen beobachtet man an Stelle eines Fadens ein weiteres, röhrenförmiges Gebilde, welches sich in der Axe des Glaskörperraumes von hinten nach vorne erstreckt. Dasselbe entspricht dem Canalis hyaloideus (auch Cloquet'scher Canal genannt), dessen Wandungen in Folge abnormer Bildung ophthalmoskopisch sichtbar sind. Diese angeborene Anomalie sowohl als die persistirende Glaskörperarterie verbinden sich häufig mit Trübungen in den hinteren Theilen der Linse (hinterer

Digitized by Illinois College of Optometry

Polar- und hinterer Corticalkatarakt). — Bei vielen Thieren bleiben die Glaskörpergefässe während des ganzen Lebens bestehen, wie z. B. beim Frosche, bei vielen Schlangen und Fischen.

Der embryonale Glaskörper ist sehr zellenreich und daher undurchsichtig. Die Zellen verschwinden später, doch bleiben Reste derselben im Glaskörper zurück, welche als fliegende Mücken entoptisch wahrgenommen werden können. Solche physiologische Glaskörpertrübungen erscheinen als durchsichtige Fäden oder als Perlenschnüre oder kleine Flocken, welche sich nicht nur mit dem Auge, sondern auch selbstständig bewegen. Dies sieht man namentlich, wenn man rasch aufwärts blickt und dann das Auge ruhig hält, wobei sich die Trübungen langsam nach abwärts senken. Dadurch unterscheiden sie sich von den entoptischen Bildern, welche durch Trübungen in der Linse hervorgerufen werden, da diese immer an derselben Stelle des Gesichtsfeldes bleiben. — Die physiologischen Mouches volantes sind wenig auffallend, so dass die meisten Menschen von der Existenz derselben in ihren Augen nichts wissen. Um sie wahrzunehmen, sehe man durch eine stenopäische Lücke (ein feines Loch, mit der Nadel in ein Stück schwarzen Papieres gestochen) nach einer gleichmässig erhellten Fläche, z. B. gegen den Himmel. Von kurzsichtigen Augen pflegen sie besser wahrgenommen zu werden. Sobald solche fliegende Mücken so deutlich werden, dass sie sich von selbst beständig der Beobachtung aufdrängen und dem Patienten lästig werden, muss der Verdacht auf pathologische Glaskörpertrübungen rege werden. Zur Auffindung derselben bedient man sich des Augenspiegels; wenn es sich um zarte Trübungen handelt, ist die Anwendung des lichtschwachen Spiegels und oft auch künstliche Erweiterung der Pupille erforderlich. Mit dem Augenspiegel gesehen, erscheinen die Glaskörpertrübungen als dunkle Punkte oder Fäden oder Membranen, welche im Glaskörper herumschwimmen. Sehr feine Trübungen geben das Bild einer feinsten Punktirung des Glaskörpers (Glaskörperstaub). Werden die Trübungen noch zarter, so können sie trotz der Vergrösserung, welche der Augenspiegel gewährt, nicht mehr als discrete Punkte wahrgenommen werden; man bemerkt nur eine gleichmässige Verschleierung des Augenhintergrundes (diffuse Glaskörpertrübung). Je zahlreicher die Trübungen sind, desto mehr verschwommen erscheint der Augenhintergrund, wobei die Papille röther als gewöhnlich aussieht (als heller Hintergrund hinter einem trüben Medium, wie z. B. auch an einem nebligen Morgen die aufgehende Sonne roth aussieht). Bei sehr dichten Trübungen erhält man mit dem Augenspiegel nur mehr einen schwachen rothen Schimmer aus der Pupille, oder dieselbe bleibt selbst vollkommen dunkel. — Bei der Synchysis scintillans sieht man im Glaskörper goldglänzende Flitterchen herumschwimmen, welche sich beim Stillstand des Auges wie ein Goldregen zu Boden senken. Dieselben werden durch Krystalle gebildet, deren glatte Oberflächen das Licht stark reflectiren. Es sind zumeist Krystalle von Cholestearin, manchmal auch von Tyrosin, Margarin und von phosphorsauren Salzen. Diese Krystalle findet man zuweilen in sonst gesunden Augen (namentlich bei älteren Leuten), ohne dass sie das Sehen wesentlich stören.

Die Glaskörpertrübungen sind Exsudate, welche sich, soweit sie nicht wieder resorbirt werden, zu bindegewebigen Membranen, Strängen oder selbst grösseren Massen organisiren. Dabei kann es auch zu einer Neubildung von Blutgefässen kommen, welche von den Netzhautgefässen aus in den Glaskörper ziehen und daselbst mit dem Augenspiegel wahrgenommen werden können. Die Exsudate im Glaskörper stammen nicht aus diesem selbst, sondern werden durch eine Ent-

Digitized by Illinois College of Optometry

zündung der den Glaskörper einhüllenden Membranen, Uvea und Retina, geliefert. Die Sehstörung, welche durch eine frische Cyclitis, Chorioiditis, Retinitis hervorgerufen wird, ist oft zum grossen Theile auf Rechnung der gleichzeitigen Trübung des Glaskörpers zu setzen. Eine selbstständige Entzündung des Glaskörpers (Hyalitis), der ja nicht blos gefässlos ist, sondern auch fast keine zelligen Elemente besitzt, ist wohl nur sehr selten anzunehmen, so z. B., wenn ein kleiner Fremdkörper mitten im Glaskörper sitzt und daselbst zum Mittelpunkte eines Entzündungsherdes wird.

Glaskörpertrübungen entstehen auch durch Blutungen in den Glaskörper. Dieselben kommen nach Verletzungen vor, ferner spontan bei Chorioiditis, Retinitis und bei hochgradiger Myopie, endlich nicht selten bei alten Leuten mit atheromatösen Gefässen. Zuweilen werden auch in sonst gesunden Augen Blutungen in den Glaskörper beobachtet, welche spontan auftreten, oft recidiviren und den Glaskörper so reichlich durchsetzen, dass selbst die quantitative Lichtempfindung aufgehoben sein kann. Dieses Leiden wird hauptsächlich bei jungen Männern beobachtet, zuweilen gleichzeitig mit häufigem Nasenbluten; eine Ursache für die wiederholten Blutungen ist meist nicht aufzufinden. Wenn die Blutungen oft recidiviren, hellt sich der Glaskörper nicht wieder vollständig auf, sondern es kommt zur Bildung bindegewebiger Massen in demselben, welche sich auch vascularisiren können; ferner kann Netzhautabhebung hinzutreten. Das Sehvermögen ist dann für immer schwer geschädigt oder selbst vernichtet (vergl. § 96, Retinitis proliferans, und Fig. 167).

Die durch Glaskörpertrübungen verursachte Sehstörung richtet sich nach der Menge derselben. Vereinzelte Flocken im Glaskörper können bei normaler Sehschärfe bestehen. Bei zahlreichen Trübungen wird öfter von den Patienten angegeben, dass ihr Sehvermögen starke Schwankungen in kurzen Zeiträumen zeige. Man bemerkt dies auch bei der Prüfung des Sehvermögens. Während der Kranke, vor die Tafel mit den Probebuchstaben gestellt, anfangs nicht einmal die grossen Buchstaben sieht, kann er nach längerem Fixiren zuweilen selbst noch kleine Buchstaben erkennen. Dann sieht er wieder auf einmal viel schlechter. Dies kommt von der Beweglichkeit der Glaskörpertrübungen, welche bei längerem ruhigen Fixiren sich zu Boden senken, so dass die mittleren Theile des Glaskörpers klar werden; jede stärkere Bewegung des Auges wirbelt sie dann wieder von Neuem auf.

Die im Glaskörper vorkommenden Entozoën sind Fadenwürmer (Filaria) und der Cysticercus cellulosae. Von ersteren sind bis jetzt erst wenige Fälle bekannt geworden. Der Cysticercus ist die Finne von Taenia solium. Um einen Cysticercus zu bekommen, muss man die Eier der Taenia in den Magen aufnehmen. Dies kann so geschehen, dass der Patient selbst eine Taenia im Darm beherbergt, von welcher Glieder in den Magen gerathen. Hier werden sie verdaut, so dass die darin enthaltenen Eier frei werden. Die meisten der an Cysticercus leidenden Patienten haben indessen selbst keine Taenia. Die Eier derselben müssen daher von aussen, mit den Nahrungsmitteln (am häufigsten wohl mit dem Trinkwasser) in den Magen kommen. Hier entwickeln sich aus den Eiern Embryonen, die Häkchen haben, mittelst welcher sie die Magenwand durchbohren und in die Blutgefässe gelangen. Der Blutstrom trägt sie dann in die verschiedenen Theile des Körpers, wo sie die Blutgefässe wieder verlassen, um sich in die Gewebe einzubohren und daselbst zu Cysticerken heranzuwachsen. Im Auge gelangt der Cysticercus am häufigsten in die Gefässe der Aderhaut und kommt, wenn er diese verlässt, zunächst unter die Netzhaut, welche er von der Aderhaut abhebt (siehe Fig. 171). Wenn er

Digitized by Illinois College of Optometry

eine gewisse Grösse erreicht hat, durchbohrt er die Netzhaut und gelangt in den Glaskörper. Doch kann der Cysticercus auch in ein Gefäss der Netzhaut oder des Ciliarkörpers gerathen, von wo aus er dann direct, ohne vorausgehende Netzhautabhebung, in den Glaskörper eintreten kann. Im Glaskörper ist der Cysticercus als eine bläulich weisse Blase sichtbar. Hals und Kopf erscheinen, wenn sie eingezogen sind, als eine helle, weisse Stelle; sind sie ausgestülpt, so erkennt man beide ganz deutlich und kann am Kopfe sogar die Saugnäpfe und den Hakenkranz wahrnehmen. Das Thier führt selbstständige, oft sehr lebhafte Bewegungen aus. Es ist indessen selten, dass man den Cysticercus im Glaskörper in voller Deutlichkeit sieht. Es bilden sich nämlich sehr bald Trübungen in Form von Membranen, welche ihn einhüllen, so dass man nur durch die Trübungen hindurch eine saturirt weisse Masse erkennt. In solchen Fällen ist die Diagnose eines Cysticercus schwierig und kann überhaupt nur dann mit Sicherheit gestellt werden, wenn man bei längerer aufmerksamer Beobachtung selbstständige Bewegungen des weissen Gebildes wahrnimmt.

X. Capitel.

Krankheiten der Netzhaut.

Anatomie und Physiologie.

§ 95. Die Netzhaut (Retina) ist ein dünnes Häutchen, welches im lebenden Auge vollkommen durchsichtig und von purpurrother Farbe ist. Diese rührt von dem in den Stäbchen enthaltenen Sehpurpur her (Boll). Nach dem Tode trübt sich die Netzhaut rasch und da gleichzeitig durch den Einfluss des Lichtes der Sehpurpur verbleicht, so erscheint die Netzhaut im Leichenauge als eine weisse, sehr zerreissliche Membran. Auch pathologische Veränderungen der lebenden Netzhaut verrathen sich alsbald durch den Verlust der Durchsichtigkeit, wie dies ja auch für andere durchsichtige Gewebe, wie Hornhaut, Linse und Glaskörper gilt. Dank dieser Eigenschaft entdecken wir in diesen Organen auch feine Veränderungen sehr frühzeitig.

An der in situ befindlichen Netzhaut treten hauptsächlich zwei Stellen hervor. Die eine ist eine kleine weisse Scheibe, welche nach innen vom hinteren Pol des Auges liegt und aus welcher die Gefässe der Netzhaut hervorkommen: dies ist die Eintrittsstelle des Sehnerven, der Sehnervenkopf, Papilla nervi optici. Die zweite Stelle nimmt gerade den hinteren Pol des Auges ein und zeichnet sich durch eine zarte gelbe Farbe aus. Sie heisst deshalb der gelbe Fleck, Macula lutea. Die Oberfläche der Netzhaut zeigt hier in einer Ausdehnung, welche ungefähr der Grösse der Sehnervenscheibe entspricht, eine flach

Digitized by Illinois College of Optometry

trichterförmige Einsenkung, die Netzhautgrube, Fovea centralis (Fig. 86*f*). — Wenn man mit der Pincette die Netzhaut von der unterliegenden Aderhaut abzuheben versucht, sieht man, dass sie nur an zwei Stellen mit der Unterlage zusammenhängt. Die eine derselben ist der Sehnervenkopf, die andere der vordere Rand der Netzhaut. Dieser letztere wird durch eine gezackte Linie gebildet und trägt daher den Namen Ora serrata (Fig. 86*oo*). Diese Linie entspricht auch der Grenze zwischen Aderhaut und Ciliarkörper und liegt an der Nasenseite weiter nach vorne als an der Schläfenseite. Mit Ausnahme der genannten zwei Stellen liegt die Netzhaut überall der Aderhaut nur einfach auf, ohne ihr anzuhaften.

Die histologische Untersuchung der Netzhaut zeigt, dass dieselbe aus dem Sehnerven hervorgeht, dessen Fasern nach allen Seiten sich ausbreiten und die innerste Schichte der Netzhaut, die Faserschichte, bilden (Fig. 174, 1). Die äusserste Schichte, nämlich die der Stäbchen und Zapfen (Fig. 174, 8), ist die das Licht percipirende Schichte der Netzhaut. Damit die Lichtstrahlen zu dieser gelangen, müssen sie durch alle übrigen vor ihr gelegenen Schichten hindurchtreten. Das Sehen kann daher nur dann vollkommen sein, wenn dieselben ganz durchsichtig sind, so dass das Licht regelmässig gebrochen zur hintersten (äussersten) Schichte gelangt. Alle Trübungen der Netzhaut beeinträchtigen deshalb das Sehvermögen, auch wenn die percipirenden Endelemente vollständig gesund sein sollten.

In Bezug auf die feinere Structur der Netzhaut, welche sehr complicirt ist, muss auf die Handbücher der Anatomie und Histologie verwiesen werden. Hier sei nur daran erinnert, dass die Netzhaut sich aus zweierlei Arten von Gewebe zusammensetzt, dem Nervengewebe und dem Stützgewebe. Die Aufgabe des letzteren ist, das ausserordentlich zarte Nervengewebe in seiner regelmässigen Anordnung zu erhalten und zu stützen, sowie auch, die nervösen Elemente von einander zu isoliren. Das Verhältniss der beiden Gewebe ändert sich bei der Entzündung, besonders aber bei der Atrophie der Netzhaut in der Weise, dass die nervösen Elemente zu Grunde gehen, während sich das Stützgewebe vermehrt, so dass endlich die Netzhaut ausschliesslich aus letzterem besteht.

Das Grübchen an der Stelle der Fovea centralis rührt von einer Verdünnung der Netzhaut her, indem hier die inneren Schichten derselben gänzlich fehlen. Ausserdem zeichnet sich die Netzhautgrube noch dadurch aus, dass die äusserste Netzhautschichte hier nur aus Zapfen besteht. Die Stäbchen beginnen erst am Rande der Fovea centralis und

Digitized by Illinois College of Optometry

werden gegen die Ora serrata hin immer zahlreicher, während die Zahl der Zapfen in gleichem Maasse abnimmt. Die Fovea centralis ist diejenige Netzhautstelle, welche die feinste Empfindung hat. Wenn wir einen Gegenstand genau wahrnehmen wollen, stellen wir unser Auge so, dass das Bild desselben auf die Fovea fällt, wir „fixiren" den Gegenstand.

Die hier beschriebene Membran, die Netzhaut im engeren Sinne, entwickelt sich aus dem inneren Blatte der secundären Augenblase (Fig. 101 *B*, *r*). Aus dem äusseren Blatte derselben (Fig. 101 *B*, *p*) entsteht das Pigmentepithel, welches daher entwicklungsgeschichtlich gleichfalls zur Netzhaut — im weiteren Sinne — gerechnet werden muss. Es liegt an der äusseren Seite der Netzhaut auf der Aderhaut und wurde, weil es beim Abziehen der Netzhaut auf der Aderhaut zurückbleibt, früher als zu dieser gehörig angesehen. Die Verbindung zwischen Netzhaut und Pigmentepithel besteht darin, dass die Zellen des letzteren feine, wimperartige Ausläufer zwischen die Stäbchen und Zapfen hineinschicken; in diesen Ausläufern liegen die feinen Krystalle des braunen retinalen Pigments.

Die Netzhaut hört nur scheinbar an der Ora serrata auf; das Mikroskop zeigt, dass sie sich unter einfacherer Form noch weiter, bis an den Rand der Pupille, erstreckt. Sie bekleidet also auch noch die innere Fläche des Ciliarkörpers und die hintere Fläche der Iris. Der auf dem Ciliarkörper liegende Theil der Netzhaut heisst Pars ciliaris retinae. Im Bereiche derselben ist das äussere Blatt der Netzhaut, das Pigmentepithel (Fig. 87 und 88 *P*), dunkler pigmentirt, weshalb dieser Abschnitt des Augeninnern durch eine besonders dunkle Farbe sich auszeichnet (Fig. 86 *or*). Das innere Blatt der Netzhaut, die Fortsetzung der Netzhaut im engeren Sinne, ist hier auf eine einfache Lage von Cylinderzellen reducirt (Fig. 87 und 88 *C*). Dort, wo die beiden Blätter der Netzhaut auf die Iris übergehen, wird die Differenzirung derselben noch geringer, indem nun auch die Zellen des inneren Blattes sich mit Pigmentkörnchen füllen. So bilden also beide Blätter zusammen eine gleichmässig pigmentirte Lage, welche als Pars iridica retinae (retinale Pigmentschichte der Iris) die hintere Fläche der Iris bis zum Pupillarrande überzieht, wo die beiden Blätter ineinander umbiegen.

Die Netzhaut hat ihr eigenes Blutgefässsystem, welches von dem angrenzenden Ciliargefässsysteme nahezu vollständig getrennt ist. Es wird durch die Ausbreitung der Arteria und Vena centralis nervi optici gebildet, welche im Sehnervenkopfe in ihre Zweige zerfallen. Dieselben verästeln sich in der Netzhaut bis zur Ora serrata

Digitized by Illinois College of Optometry

hin, ohne untereinander zu anastomosiren (siehe Fig. 94 a, a_1 und b, b_1; Fig. 8 stellt die Gefässverzweigung in der Netzhaut dar, wie man sie mit dem Augenspiegel sieht). Nur an der Papille bestehen feine Communicationen zwischen den Netzhautgefässen und den Ciliargefässen (siehe Seite 303). Die Netzhautarterien sind als Endarterien (Cohnheim) anzusehen. In Folge dessen können Circulationsstörungen in der Netzhaut, welche durch Verengerung oder Verstopfung eines Gefässes entstehen, nicht auf dem Wege des Collateralkreislaufes ausgeglichen werden.

Innerhalb der Netzhaut liegen die Gefässe nur in den inneren Schichten, so dass die äusseren Netzhautschichten gefässlos sind. Dieselben sind daher bezüglich ihrer Ernährung zum Theil auf die benachbarte Choriocapillaris angewiesen. Dies gilt besonders für die Fovea centralis, deren mittlere Theile gefässlos sind, wogegen das Gefässnetz der Choriocapillaris hier besonders dicht ist.

Function der Netzhaut. Die Gegenstände der Aussenwelt entwerfen Bilder auf die Netzhaut. Die Aufgabe dieser ist es, die Lichtstrahlen, aus welchen die Bilder zusammengesetzt sind, in Nervenerregung umzusetzen. Es handelt sich also um die Umwandlung einer Art von Bewegung — Schwingungen des Lichtäthers — in eine andere, nämlich Nervenerregung. Diese ist ohne Zweifel auch eine Art von Bewegung, welche derart beschaffen ist, dass sie sich innerhalb der Nervenfasern bis zum Gehirne fortzupflanzen im Stande ist, welche Fähigkeit den Schwingungen des Lichtäthers abgeht. Der Ort, an welchem die Umwandlung der Lichtschwingungen in Nervenerregung stattfindet, sind die Stäbchen und Zapfen. In welcher Weise diese Umwandlung geschieht, ist nicht bekannt; doch wissen wir, dass ein Theil der lebendigen Kraft, welche die Lichtschwingungen repräsentiren, zu chemischen und physikalischen Veränderungen verwendet wird, die wir verfolgen können. Die chemischen Veränderungen bestehen darin, dass der in den Stäbchen vorhandene, von Boll entdeckte Sehpurpur durch das Licht in eine farblose Substanz verwandelt wird (Kühne). Es ist sehr wahrscheinlich, dass ausser dem Sehpurpur auch noch andere „Sehsubstanzen“ in der Netzhaut existiren, d. h. Stoffe, welche unter der Einwirkung des Lichtes chemische Veränderungen erfahren, nur dass diese von keinem Farbenwechsel begleitet sind und daher bis jetzt der Entdeckung sich entzogen haben. Die physikalischen Veränderungen bestehen theils in Schwankungen des elektrischen Stromes, welcher normalerweise von der Netzhaut zum Gehirne geht (Holmgren), theils sind es Bewegungserscheinungen gröberer Art, welche wir sowohl an den Zellen des Pigmentepithels als an den Stäbchen und Zapfen wahr-

Digitized by Illinois College of Optometry

nehmen. In den Pigmentepithelzellen liegen die Pigmentkörnchen, wenn das Auge sich in der Dunkelheit, also im Ruhezustande, befindet, im hintersten Theile der Zelle, zunächst dem Kern; wenn die Netzhaut vom Licht getroffen wird, so rücken dieselben nach vorne in die wimperartigen Fortsätze hinein, welche sich zwischen die Stäbchen und Zapfen erstrecken. An den Stäbchen und Zapfen selbst findet unter dem Einflusse des Lichtes eine Zusammenziehung mit Verkürzung statt.

I. Entzündung der Netzhaut.

§ 96. Die Netzhaut ist oft der Sitz von Circulationsstörungen, wie Anämie und Hyperämie, welch' letztere häufig zu Hämorrhagien in der Netzhaut Veranlassung gibt. Die höchsten Grade von Circulationsstörung treten in Folge von Verstopfung der Centralgefässe auf. In beiden Fällen erblindet das erkrankte Auge.

Die Entzündung der Netzhaut (Retinitis) charakterisirt sich vor Allem durch diffuse Trübung derselben. Die Trübung ist von sehr verschiedener Intensität, jedoch im Allgemeinen am stärksten in der Umgebung der Papille, weil hier die Netzhaut am dicksten ist. In Folge dessen werden die Grenzen der Papille undeutlich und die Gefässe in der Netzhaut verschleiert. Ausserdem kommen umschriebene Exsudate in der Netzhaut, meist in Form hellweisser, scharf begrenzter Flecken vor. Die Retinitis geht stets mit Hyperämie der Netzhaut einher, welche sich durch starke Füllung und Schlängelung der Gefässe, sowie auch oft durch Blutaustritte kennzeichnet. Durch Uebertritt von Exsudat aus der Netzhaut in den Glaskörper entstehen Glaskörpertrübungen.

Die Function der Netzhaut ist im Verhältnisse zur Intensität und Ausbreitung der Entzündung gestört. In den leichtesten Fällen kann die Sehschärfe normal sein, so dass die Kranken nur über einen hellen Nebel klagen. Meist aber ist das Sehvermögen sehr beträchtlich herabgesetzt, sowohl durch die Veränderungen in der Netzhaut selbst, als durch die begleitenden Glaskörpertrübungen. Umschriebene Exsudate verursachen fixe Skotome im Gesichtsfelde.

Der Verlauf der Retinitis ist stets ziemlich schleppend. Nur in den leichtesten Fällen geht die Entzündung binnen einigen Wochen vollständig zurück, wobei die Sehschärfe wieder vollkommen normal werden kann. Zumeist aber dauert es mehrere Monate, bis alle entzündlichen Erscheinungen aus der Netzhaut geschwunden sind, während das Sehvermögen für immer beeinträchtigt bleibt. Schwere, besonders aber recidivirende Entzündungen der Netzhaut führen zu Atrophie der-

Digitized by Illinois College of Optometry

selben, wobei es häufig zu Pigmentirung der Netzhaut (durch Einwanderung von Pigment aus dem Pigmentepithel) kommt. Ist einmal Atrophie der Netzhaut eingetreten, so ist das Sehvermögen stets ganz oder bis auf einen kleinen Rest geschwunden und eine Wiederherstellung desselben nicht mehr möglich.

In der Aetiologie der Retinitis spielen die Allgemeinerkrankungen die Hauptrolle. Die Retinitis tritt nur selten als locales Leiden

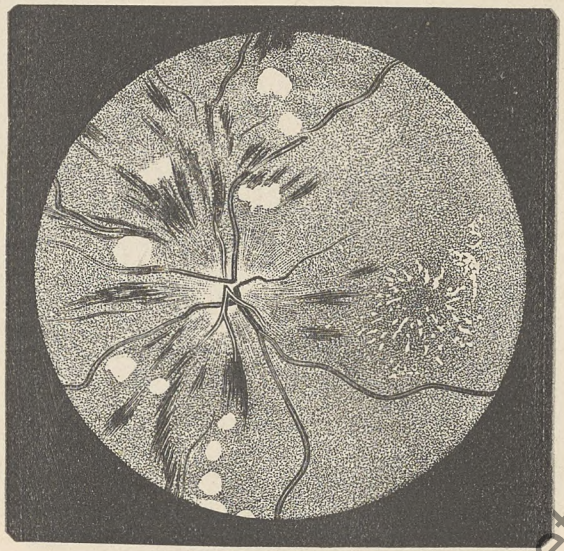

Fig. 160.

Retinitis albuminurica. — Die Trübung der Netzhaut ist am stärksten in der Nähe der Papille, wo sie eine fein radiäre Streifung zeigt und die Grenzen der Papille vollständig verhüllt. Auch noch in grösserer Entfernung von der Papille bedeckt die Netzhauttrübung einzelne Abschnitte der Gefässe, namentlich der stark gefüllten Venen, mit einem zarten Schleier, so dass die Gefässe daselbst heller erscheinen. Im Umkreise der Papille befinden sich rundliche, hellweisse Exsudatflecke, sowie zahlreiche dunkelrothe, radiär gestreifte Blutaustritte. Letztere liegen hauptsächlich in der Nähe der grösseren Netzhautgefässe und verdecken dieselben stellenweise; daraus, sowie aus ihrem streifigen Aussehen kann man entnehmen, dass sie der vordersten Schichte der Netzhaut, der Nervenfaserschichte, angehören. In der Gegend der Macula lutea sieht man eine Gruppe weisser Fleckchen, welche die für R. albuminurica charakteristische Sternfigur zusammensetzen. Dieselbe ist in diesem Falle allerdings nicht sehr regelmässig gebildet; nach oben aussen von ihr ist ein etwas grösserer weisser Fleck, welcher durch Zusammenfliessen kleiner Stippchen entstanden ist.

auf, z. B. in Folge von Blendung; in den meisten Fällen ist sie nur Symptom einer inneren oder allgemeinen Erkrankung, zu deren Entdeckung man oft erst durch die Retinitis geführt wird. Zu diesen Krankheiten gehören vor Allem Albuminurie, Diabetes, Leukämie, Syphilis, uratische Gicht und Erkrankungen des Gefässsystemes. In solchen Fällen, wo eine Allgemeinerkrankung der Retinitis zu Grunde liegt, ist diese fast immer doppelseitig.

Digitized by Illinois College of Optometry

Die Behandlung muss sich sowohl gegen das Grundleiden als gegen die locale Erkrankung der Netzhaut richten. Der ersten Indication ist am leichtesten in den Fällen von syphilitischer Retinitis nachzukommen, wo eine energische Schmiercur in den meisten Fällen eine rasche Besserung zur Folge hat. Die symptomatische Behandlung besteht in der vollständigen Schonung der Augen durch Enthaltung von jeder Arbeit und durch Schutz vor grellem Licht mittelst dunkler Gläser, in schweren Fällen durch Aufenthalt im verdunkelten Zimmer.

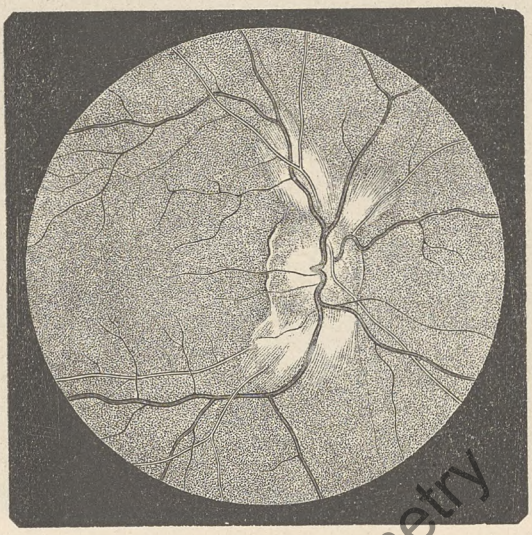

Fig. 161.

Markhaltige Nervenfasern. Nach Jäger. — Die Papille zeigt in der Mitte eine weissliche Färbung, welche der physiologischen Excavation entspricht. Der temporale Rand der Papille ist von einem etwas unregelmässigen Chorioidealring eingefasst, der obere und untere Rand dagegen unter den weissen Fasermassen verborgen, welche dort ihren Ursprung nehmen. Dieselben verdecken stellenweise die Netzhautgefässe, am meisten die beiden nach aussen und unten ziehenden Arterien. An ihrem peripheren Rande sind die weissen Flecken ausgefasert.

Zur Bekämpfung der Entzündung, sowie zur Resorption der Exsudate und zur Aufhellung des Glaskörpers werden Quecksilber, Jodkali (beide auch in nichtsyphilitischen Fällen), salinische Abführmittel und Schwitzcuren in Anwendung gezogen.

Bevor wir auf die pathologischen Veränderungen der Netzhaut näher eingehen, müssen wir uns mit einer angeborenen Anomalie derselben bekannt machen, welche von Ungeübten häufig für pathologisch gehalten wird. Es ist dies die Gegenwart markhaltiger Nervenfasern in der Faserschicht der Netzhaut. Die normale Netzhaut ist vollständig durchsichtig, weil die Sehnervenfasern vor ihrem Durchtritte durch die Lamina cribrosa ihr Nervenmark verlieren und deshalb in der Netzhaut selbst durchsichtig sind. Ausnahmsweise aber gewinnen sie nach

Digitized by Illinois College of Optometry

Passirung der Siebmembran auf eine kürzere oder längere Strecke hin ihr Mark wieder. (Bei manchen Thieren, wie z. B. bei Kaninchen, ist dies die Regel.) Da die markhaltigen Fasern undurchsichtig sind, findet man in solchen Fällen einen hellweissen Fleck, welcher sich an den Rand der Papille anschliesst und an seiner Peripherie in weisse Fasern sich auflöst, so dass er ein flammiges Aussehen hat. Derartige Flecken finden sich am häufigsten am oberen und unteren Rande der

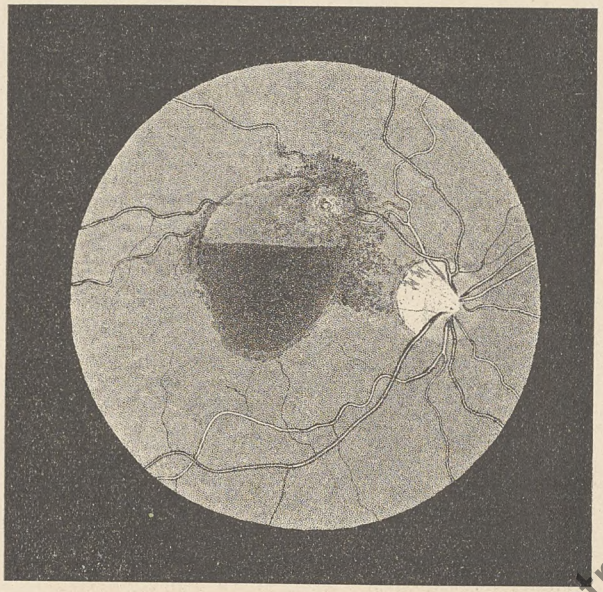

Fig. 162.

Präretinale Blutung. — Es handelt sich um das rechte Auge einer älteren Frau, welches entsprechend seiner Kurzsichtigkeit eine breite weisse Sichel am temporalen Rande der Papille zeigt; letztere hat eine ziemlich grosse physiologische Excavation. Die Netzhautarterien sind stärker geschlängelt, die Venen normal. Die Mitte des Augenhintergrundes ist von einer grossen Blutung eingenommen, welche die Gegend der Macula lutea bedeckt und sich noch nach oben bis zu den oberen temporalen Blutgefässen erstreckt, welche von der Blutung theilweise verdeckt werden. Der untere Theil der Blutung ist dunkelroth und grenzt sich mit einer scharfen, horizontalen Linie gegen den oberen blassrothen Theil derselben ab. Diese Scheidung ist so entstanden, dass sich in dem flüssig gebliebenen Blute die Blutkörperchen zu Boden gesenkt haben. In der Umgebung der grossen Blutung, besonders am inneren und oberen Rande derselben, liegen zahlreiche kleine Blutfleckchen. Dieselben erstrecken sich bis auf die weisse Sichel am Sehnerven und hinauf bis zu den oberen temporalen Gefässen. Aus diesen stammt das ausgetretene Blut, welches nach Durchbrechung der Limitans interna der Netzhaut zwischen diese und den Glaskörper gelangte und von hier nach der Gegend der Macula lutea sich senkte, wo der Zusammenhang zwischen Netzhaut und Glaskörper schon im normalen Auge am geringsten ist.

Papille (Fig. 161), können aber auch die Papille ganz einschliessen, welche dann durch den Contrast auffallend dunkelroth aussieht. In seltenen Fällen liegen weisse Flecken, von markhaltigen Fasern gebildet, noch in der Papille selbst, oder umgekehrt, weit von ihr entfernt, inmitten durchsichtiger Netzhaut. Die Netzhautgefässe werden stellenweise durch die weissen Fasermassen verdeckt. Das Sehvermögen solcher Augen ist oft herabgesetzt und der blinde Fleck von Mariotte vergrössert.

Digitized by Illinois College of Optometry

Die Hyperämie der Netzhaut kann arterieller oder venöser Art sein. Erstere begleitet alle Entzündungen der Netzhaut, sowie der benachbarten Gewebe, besonders der Uvea und kennzeichnet sich durch stärkere Füllung und Schlängelung der Arterien. Die venöse Hyperämie verräth sich durch Erweiterung und starke Schlängelung der Venen, während die Arterien oft dünner als normal erscheinen. Sie entsteht am häufigsten durch Verstopfung von Venen (siehe Thrombose Seite 501) oder durch Compression derselben. Letztere hat ihren Sitz zumeist im Sehnervenkopfe, so bei Glaukom, wo der vermehrte intraoculäre Druck die Venen in den ausgehöhlten Sehnervenkopf hineinpresst, oder bei Neuritis optica, wo die Schwellung des Sehnervenkopfes die Venen zusammendrückt; bei Orbitaltumoren ist es der Stamm des Sehnerven, der gedrückt wird. Auch als Theilerscheinung einer allgemeinen venösen Stauung, besonders bei Herzfehlern, kommt venöse Hyperämie der Netzhaut vor.

Die Anämie der Netzhaut entsteht entweder plötzlich oder allmälig. Ersteres kann in Folge von Verstopfung oder von Compression der arteriellen Gefässe — bei plötzlicher Drucksteigerung — eintreten. Auch Krampf der Netzhautarterien kommt vor, namentlich bei acuter Chininvergiftung. In Fällen nämlich, wo grosse Chinindosen verabreicht wurden, tritt zuweilen plötzliche Erblindung (und meist auch Taubheit) auf. Die Erblindung geht zurück, doch bleibt in der Regel ein gewisser Grad von Schwachsichtigkeit und besonders Verengerung des Gesichtsfeldes zurück. Ophthalmoskopisch findet man Blässe des Sehnerven, besonders aber sehr starke Verdünnung der Netzhautgefässe. Auch nach Salicylvergiftung sind ähnliche Fälle vorgekommen. — Viel häufiger als die acute Anämie der Netzhaut ist diejenige, welche sich allmälig, in Folge von Atrophie derselben, einstellt. Man findet dabei die Netzhautgefässe entweder einfach dünner (Fig. 168) oder in Folge von Verdickung der Gefässwand von weissen Säumen eingefasst bei gleichzeitiger Verschmälerung der Blutsäule (Perivasculitis retinae); endlich können die Blutgefässe ganz aus der Netzhaut verschwinden oder in weisse, blutleere Streifen sich verwandeln.

Die Hyperämie der Netzhaut führt zu Hämorrhagien in derselben. Blutaustritte in der Netzhaut sind ein häufiger Befund und kommen in allen Grössen und Formen vor. Sie heben sich als dunkler rothe Flecken von dem heller rothen Fundus ab. Wenn sie in der Faserschichte der Netzhaut liegen, so haben sie streifige oder flammige Formen, weil das ergossene Blut den Nervenfasern entlang sich ausbreitet (Fig. 160 und 166). Die in den tieferen Schichten der Netzhaut oder zwischen dieser und der Aderhaut gelegenen Blutungen sind von rundlicher oder unregelmässiger Form (Fig. 165). In der Gegend der Macula lutea kommen zuweilen grosse, scheibenförmige Blutaustritte vor, welche nicht in der Netzhaut, sondern zwischen dieser und dem Glaskörper gelegen sind (präretinale oder subhyaloideale Blutung, Fig. 162). In Folge dessen hat das Netzhautgewebe durch die Blutung nicht gelitten, so dass nach Resorption des Blutes das Sehvermögen wieder normal wird. Am häufigsten sitzen die Blutaustritte in der Nähe der grösseren Gefässstämme. — Die Ursachen der Netzhauthämorrhagien sind:

1. Zerreisslichkeit der Gefässwandungen im Allgemeinen. Diese findet man häufig bei alten Leuten mit atheromatösen Gefässen, besonders wenn dieselben gleichzeitig ein Herzleiden haben. In solchen Fällen sind die Netzhautblutungen nicht selten die Vorläufer einer Gehirnhämorrhagie.

2. Locale Erkrankung der Netzhautgefässe oder der angrenzenden Aderhautgefässe. Hieher sind die so häufigen Blutungen zu zählen, welche in hochgradig

Digitized by Illinois College of Optometry

kurzsichtigen Augen in der Gegend des gelben Fleckes auftreten; mit dem Eintreten einer solchen Blutung ist dann oft das directe Sehen für immer zerstört.

3. Ueberfüllung der Blutgefässe durch Circulationsstörungen, wie active und passive Hyerämie der Netzhaut, Verstopfung der Centralarterie oder der Centralvene resp. ihrer Aeste. Bei neugeborenen Kindern werden häufig Netzhautblutungen gefunden als Folge der Circulationsstörung, welche während des Geburtsactes im kindlichen Schädel eintritt. Hieher gehören ferner die Netzhautblutungen, welche in glaukomatösen Augen im Gefolge der Iridektomie sehr häufig sich einstellen. Auch die im nächsten Punkte angeführten Netzhautblutungen mögen theilweise durch Verstopfungen kleinerer Gefässe verursacht werden, wie z. B. die Blutungen bei Sepsis durch Gefässembolien mit Pilzmassen.

4. Veränderte Blutbeschaffenheit, welche ihren Einfluss auf die Gefässwandungen geltend macht. Hieher gehören die Netzhautblutungen bei hochgradiger Anämie, besonders bei Anaemia perniciosa, bei Leukämie, Scorbut, Purpura, Sepsis, Albuminurie, Diabetes, Oxalurie, Intermittens, Febris recurrens, Icterus, Phosphorvergiftung, bei ausgedehnten Hautverbrennungen u. s. w.

5. Zerreissung der Blutgefässe durch Traumen.

Die Netzhautblutungen resorbiren sich sehr langsam binnen Wochen oder Monaten, wobei man sie häufig eine weisse Farbe annehmen sieht (Fig. 164). Sie verschwinden schliesslich spurlos oder hinterlassen weisslich verfärbte, seltener pigmentirte Flecken im Augenhintergrunde. Von dem Grade, bis zu welchem die Blutung das Gewebe der Netzhaut zertrümmert hat, hängt es ab, ob an der betreffenden Stelle ein Skotom zurückbleibt oder nicht.

Die Embolie der Centralarterie ist zuerst von v. Graefe beobachtet worden. Der Patient wird durch die plötzliche und vollständige Erblindung, welche sofort mit der Verstopfung der Arterie eintritt, auf sein Leiden aufmerksam. Untersucht man alsbald nachher mit dem Augenspiegel, so findet man die Zeichen einer hochgradigen arteriellen Anämie der Netzhaut (Fig. 163). Die grösseren Arterien sind zu dünnen Fäden verschmälert, die kleineren unsichtbar geworden; die Venen sind dagegen nur auf der Papille selbst stärker verengert; letztere sieht blässer aus. In kurzer Zeit, oft binnen wenigen Stunden, verliert die absterbende Netzhaut ihre Durchsichtigkeit. Sie trübt sich milchig weiss, am stärksten in der Umgebung der Papille und der Fovea centralis. Dadurch werden einerseits die Grenzen der Papille verschleiert, andererseits treten in der Umgebung der Fovea feine Ausläufer der Netzhautgefässe, welche sonst ophthalmoskopisch nicht sichtbar sind, auf dem weissen Hintergrunde mit grosser Deutlichkeit hervor. Entsprechend der Mitte der Fovea hebt sich vom weiss getrübten Grunde ein lebhaft rother Fleck ab. Man hat viel discutirt, ob derselbe eine Hämorrhagie ist oder dadurch bedingt wird, dass in der Gegend der Fovea centralis die rothe Aderhaut durch die getrübte Netzhaut hindurch gesehen wird, weil dieselbe hier am dünnsten ist. Durch den Contrast mit der weiss getrübten Umgebung sollte das Roth der Aderhaut besonders gesättigt erscheinen. Ich habe mich wiederholt überzeugt, dass beides der Fall sein kann; besonders gut sah ich das in einem Falle, wo neben dem durch Contrastwirkung entstandenen braunrothen Flecken einige frische hellrothe Hämorrhagien sassen. Nach einigen Tagen füllen sich die Netzhautgefässe wieder mehr und zuweilen wird dann ein eigenthümliches Phänomen beobachtet. Die Blutsäule erscheint in einzelnen Gefässabschnitten, namentlich von Venen, in kurze Stücke zerfallen, welche durch helle Zwischenräume getrennt sind; das Ganze

Digitized by Illinois College of Optometry

macht ruckweise Bewegungen, bald im Sinne des normalen Blutstromes, bald in entgegengesetzter Richtung. In den nächsten Wochen verliert sich die Trübung der Netzhaut; diese gewinnt ihre Durchsichtigkeit wieder, wird aber vollkommen atrophisch. Die Sehnervenpapille ist nun weiss und scharf begrenzt, die Blutgefässe sowohl auf der Papille als auch in der Netzhaut sind spärlich, dünn, fadenförmig, oft von weissen Linien eingesäumt; viele feinere Gefässverzweigungen sind ganz unsichtbar geworden. Die Erblindung bleibt dauernd bestehen. — Die Embolie kann, anstatt die Centralartie selbst, nur einen Ast derselben betreffen. Dann beschränken sich die sichtbaren Veränderungen nur auf jenen Theil der Netzhaut,

Fig. 163.

Embolie der Centralarterie. Bei einer an Aortenaneurysma leidenden Frau vor 8 Tagen entstanden. — Die weissliche Trübung der Netzhaut verschleiert die Grenzen der Papille und die Anfangsstücke der daraus entspringenden Gefässe. Die Arterien sind schon wieder etwas besser gefüllt, wenn auch noch immer weniger als im normalen Zustande. Die Venen haben sehr ungleiches Kaliber, welches im Allgemeinen nach der Peripherie zunimmt. An der nach aussen oben und an der nach aussen unten verlaufenden grossen Vene sieht man den Zerfall der Blutsäule in kurze Stücke. Die Umgebung der Fovea centralis ist stark weisslich getrübt und lässt die letzten Gefässausläufer deutlich hervortreten, deren Zusammenhang mit den Hauptgefässen stellenweise durch die Trübung verdeckt ist. Die Mitte der Fovea centralis ist von einem braunrothen, in der Mitte helleren Fleck eingenommen, welcher der durchscheinenden Aderhaut entspricht.

welcher sein Blut aus dem verstopften Gefäss bezog. Desgleichen entspricht auch die Erblindung nur dem kranken Netzhauttheile, tritt daher als Defect im Gesichtsfelde auf, von welchem die Hälfte oder ein Sector verloren gegangen ist. — Es kann übrigens auch bei Embolie der Centralarterie selbst ein kleiner Theil der Netzhaut functionsfähig bleiben. Dies ist dann der Fall, wenn vom Zinn'schen Gefässkranze cilioretinale Gefässe in die Netzhaut abgehen (Seite 303). Dieselben sind bei der ophthalmoskopischen Untersuchung daran zu erkennen, dass sie mit einem hakenförmig umgebogenen Ende am Rande der Papille zu entspringen scheinen (Fig. 95). Diese Gefässe, welche ihr Blut aus den hinteren kurzen Ciliararterien empfangen, werden natürlich von der Embolie der Centralarterie nicht be-

Digitized by Illinois College of Optometry

troffen und es bleibt daher der von ihnen versorgte, zwischen Papille und Macula gelegene Bezirk der Netzhaut functionsfähig. — Die Embolie kommt bei allen jenen Leiden vor, welche Veranlassung zum Eintritte von Gerinnseln in den Kreislauf geben, vor Allem bei Erkrankungen des Herzens. Die Möglichkeit einer Heilung ist nur in ganz frischen Fällen vorhanden, bevor die Netzhaut abgestorben ist. Dieselbe könnte dann ihre Function wieder aufnehmen, wenn es gelänge, die Circulation in ihr wieder herzustellen. Dies könnte nur so geschehen, dass man den Pfropf, welcher in der Centralarterie steckt, in kleinere Zweige derselben zu treiben sucht, wo er weniger Schaden anrichtet. Man lässt zu diesem Zwecke durch Punction der Hornhaut das Kammerwasser ab. In Folge der dadurch hervorgerufenen plötzlichen Herabsetzung des intraoculären Druckes sucht nun das Blut in vermehrter Menge in das Auge einzuströmen und kann dabei den Embolus vorwärts schieben, wenn derselbe nicht zu fest sitzt. Man trachtet hiebei, die Fortspülung des Embolus durch Massiren des Auges zu begünstigen. Auf solche Weise ist es in einigen wenigen, ganz frischen Fällen gelungen, die Circulation in der Netzhaut und damit das Sehvermögen wieder herzustellen.

Das, was man klinisch als Embolie der Netzhautarterien bezeichnet, entspricht jenen Fällen, in welchen es sich um nicht inficirte Pfröpfe handelt. Es tritt daher keine Entzündung auf, sondern nur die Folgen der mechanischen Absperrung der Blutzufuhr. Die nicht mehr ernährte Netzhaut stirbt einfach ab. Sie wird zwar nicht nekrotisch, weil sie von der angrenzenden Choriocapillaris der Aderhaut noch Nahrungszufuhr erhält, doch reicht dieselbe nicht aus, um die Function der Netzhaut zu unterhalten. Es können aber auch infectiöse Emboli in die Netzhautarterien gerathen, wie dies bei Pyämie zuweilen vorkommt. Dann entwickelt sich eitrige Retinitis, von welcher aus sich die Eiterung alsbald auf die übrigen Gebilde des Bulbus ausdehnt, so dass das Bild der Panophthalmitis entsteht. Diese Fälle verlaufen also ebenso wie die Fälle von metastatischer Chorioiditis (Seite 392).

Das ophthalmoskopische Bild der Embolie ist der Ausdruck der Veränderungen, welche eintreten, wenn die Zufuhr arteriellen Blutes zur Netzhaut abgeschnitten ist. Es findet sich daher nicht ausschliesslich bei Embolie der Centralarterie, sondern überhaupt bei Verschliessung derselben. Diese kann durch Endarteriitis, durch Thrombose, ja selbst durch Krampf der Arterie gegeben sein, falls er lange genug dauert. Ferner kommen in Betracht Compression der Arterie innerhalb des Sehnervenstammes in Folge von Blutung oder entzündlicher Infiltration in demselben, endlich Durchtrennung der Arterie, wenn der Sehnerv nach vorne vom Eintrittspunkte der Centralgefässe durchschnitten oder durchrissen wird.

Die Thrombose der Centralvene, welche anatomisch zuerst von Michel nachgewiesen wurde, kennzeichnet sich dadurch, dass sämmtliche Netzhautvenen enorm mit Blut überfüllt sind, während die Arterien verdünnt sind, so dass man sie oft kaum entdeckt (Fig. 164). Aus den strotzenden Venen tritt das Blut an zahlreichen Stellen aus, so dass der ganze Augenhintergrund von Hämorrhagien bedeckt ist. Dieselben erneuern sich immer wieder und damit geht das Sehvermögen, welches von Anfang an stark herabgesetzt ist, endlich ganz zu Grunde. — Die Thrombose kann sich auf einen Ast der Centralvene beschränken, in welchem Falle auch die Veränderungen des Augenhintergrundes nur in jenem Bezirke der Netzhaut vorhanden sind, welcher dem Verästelungsgebiete der verstopften Vene entspricht. — Die Thrombose der Netzhautvenen kommt zumeist bei älteren Personen vor, welche an einer Herzkrankheit oder an Atherom der Gefässe leiden. Doch kann

Digitized by Illinois College of Optometry

auch eine Entzündung in der Orbita zu Thrombose der Centralvene führen, wahrscheinlich in der Art, dass zuerst in den Orbitalvenen Thrombosen entstehen, welche auf die Centralvene sich fortpflanzen. Auf diese Weise entstehen zuweilen Erblindungen im Verlaufe eines Gesichtserysipels. Die erysipelatöse Entzündung der Haut hat die Neigung, stellenweise in die Tiefe zu greifen und daselbst theils Infiltrationen, theils Phlegmonen zu erzeugen. Daher beobachtet man in Folge eines Gesichtserysipels Lidabscesse, Abscesse in der Orbita und durch Fortpflanzung auf das Gehirn selbst eitrige Meningitis. Wenn sich nun ein Erysipel mit Entzündung des orbitalen Zellgewebes complicirt hat, so findet man zuweilen nach Ablauf des

Fig. 164.

Thrombose der Centralvene. Bei einem 52jährigen Manne seit 14 Tagen bestehend. — Die Grenzen der Papille sind theils durch eine graue streifige Trübung, theils durch radiär gestellte Hämorrhagien verdeckt. Die Netzhautarterien sind verschmälert, die Netzhautvenen ungemein breit, geschlängelt und von schwärzlichem Blute erfüllt. An vielen Stellen sind die Gefässe durch Blutaustritte bedeckt und erscheinen dadurch unterbrochen. Die Hämorrhagien sind ausserordentlich zahlreich, von dunkelrother, fast schwarzer Farbe und theils radiär streifig, theils von unregelmässig rundlicher Form. Einzelne der Hämorrhagien haben in der Mitte eine hellweisse Farbe angenommen, was man namentlich an jenem grossen Blutflecken sieht, welcher etwas nach aussen von der Macula lutea liegt. Die Netzhaut ist, soweit sie nicht von den Hämorrhagien eingenommen wird, leicht grau getrübt.

Erysipels und Abschwellung der Lider das Auge erblindet. Der Augenspiegel weist Atrophie des Sehnervem mit hochgradiger Verdünnung der Blutgefässe nach. Nach einer Beobachtung von Knapp handelt es sich hier um eine Thrombose der Centralvene, welche in Folge der Entzündung des retrobulbären Zellgewebes zu Stande gekommen ist. Die Erblindung durch Erysipel kann auch beide Augen betreffen.

Wenn wir nun daran gehen, die Formen der Retinitis mit Rücksicht auf ihre Aetiologie zu besprechen, so dürfen wir nicht vergessen, dass die Entzündung wohl nur sehr selten strenge auf die Netzhaut beschränkt bleibt, sondern meist auch den Sehnervenkopf in Mitleidenschaft zieht. Ist dies in höherem Maasse der Fall, so sprechen wir von Neuroretinitis. Denselben Ausdruck gebrauchen wir, wenn eine Entzündung, die vom Sehnervenkopf ausgeht, weiter in die Netzhaut

Digitized by Illinois College of Optometry

sich erstreckt. Die Neuroretinitis fällt also in Bezug auf ihre Aetiologie theils mit der Retinitis, theils mit der Neuritis zusammen. Ein ähnliches Verhältniss besteht zwischen der Retinitis und der Chorioiditis. Eine Entzündung, welche vorwiegend die äusseren, der Aderhaut anliegenden Schichten der Netzhaut befällt, wird kaum ablaufen, ohne die Aderhaut in Mitleidenschaft zu ziehen, wovon die syphilitische Retinitis ein deutliches Beispiel liefert. Umgekehrt ist es selbstverständlich, dass eine Chorioiditis nicht ohne Betheiligung der unmittelbar angrenzenden Netzhauttheile bestehen kann. Jede Chorioiditis ist vom anatomischen Standpunkte aus eine Retinochorioiditis (Chorioretinitis), doch gebrauchen wir diesen Ausdruck in der Regel nur dann, wenn sowohl in der Netzhaut als in der Aderhaut ophthalmoskopisch sichtbare Zeichen der Entzündung zu constatiren sind.

Die wichtigsten Formen der Retinitis sind:

1. R. albuminurica. Diese ist von allen Netzhautentzündungen die am besten charakterisirte. Nebst den allgemeinen Zeichen der Retinitis, wie Verschleierung der Netzhaut und der Papillengrenzen, Ueberfüllung der Netzhautarterien und Blutungen, zeichnet sie sich besonders durch die weissen Plaques im Augenhintergrunde aus, deren reinweisses, manchmal silberhelles Aussehen von der fettigen Degeneration der Netzhautelemente und der Exsudatzellen herrührt (Fig. 160). Die weissen Flecken finden sich vorzüglich an zwei Stellen: in einem gewissen Umkreise um die Papille und in der Macula lutea. An ersterer Stelle bilden sie nicht selten eine gefleckte Zone, welche gewöhnlich entsprechend der Macula lutea unterbrochen ist. Die letztere ist dagegen von vielen kleinen, weissen Stippchen eingenommen, welche radiär gestellt sind, so dass eine zierliche Strahlenkrone entsteht. Sehr oft ist dieselbe nicht vollständig, indem die Strahlen nur nach einigen Seiten hin gehörig ausgebildet sind. — Indessen kommen bei Albuminurie auch Erkrankungen des Augenhintergrundes vor, welche kein charakteristisches Aussehen darbieten, z. B. einfache Netzhauthämorrhagien, oder Retinitis haemorrhagica (Fig. 166) oder Neuritis (selbst Stauungspapille). Umgekehrt kann auch ein der typischen Retinitis albuminurica ähnliches Bild durch andere Ursachen wie Hirntumor, Diabetes, Arteriosclerose hervorgerufen werden. Die Untersuchung des Urins soll daher in jedem Falle von Retinitis vorgenommen werden.

Jede Form von Nierenkrankheit, welche Albuminurie zur Folge hat, kann sich mit Retinitis compliciren, am häufigsten aber die Schrumpfniere. Der Zusammenhang zwischen der Nephritis und der Retinitis scheint darin zu bestehen, dass in Folge der veränderten Blutmischung eine Erkrankung der Gefässwände in der Netzhaut entsteht, welche die Entzündung und Degeneration der Netzhaut selbst zur Folge hat (Herzog Karl Theodor). Die Schwere der Retinitis steht in keinem bestimmten Verhältnisse zur Intensität der Nierenkrankheit oder zur Menge des Eiweisses im Urin. Das Gleiche gilt auch für den weiteren Verlauf. Die Netzhautentzündung kann sich bessern, während das Nierenleiden sich verschlechtert, und umgekehrt. Indessen ist doch die Retinitis albuminurica im Ganzen von übler prognostischer Bedeutung. Wenn sie auch manchmal bei gutartig verlaufenden Nierenleiden vorkommt (z. B. bei der Scharlachnephritis oder der Schwangerschaftsniere), so begleitet sie doch weit häufiger die schweren chronischen Fälle, und es ist Erfahrungssache, dass die meisten Patienten, welche an Retinitis albuminurica leiden, binnen weniger als einem Jahre ihrem Nierenleiden erliegen.

Bei Nephritis kommt auch Sehstörung in Form transitorischer Erblindung vor, ohne dass eine Retinitis vorhanden wäre. Der Patient gibt an, dass es plötzlich

Digitized by Illinois College of Optometry

finster vor seinen Augen werde; die Sehstörung nimmt so rasch zu, dass binnen wenigen Stunden bis zu einem Tage die Erblindung vollständig geworden ist. Der Befund an den Augen ist jedoch selbst bei vollkommener Erblindung meistens negativ. Nach einem bis mehreren Tagen stellt sich das Sehvermögen allmälig wieder her. Gleichzeitig mit dem Anfalle von Sehstörung bestehen auch andere nervöse Erscheinungen, wie heftiger Kopfschmerz, Erbrechen, Dyspnoë, Bewusstlosigkeit, Krämpfe, kurz die Symptome der Urämie. Die Erblindung wird daher als urämische Amaurose bezeichnet. Der Umstand, dass die Lichtreaction der

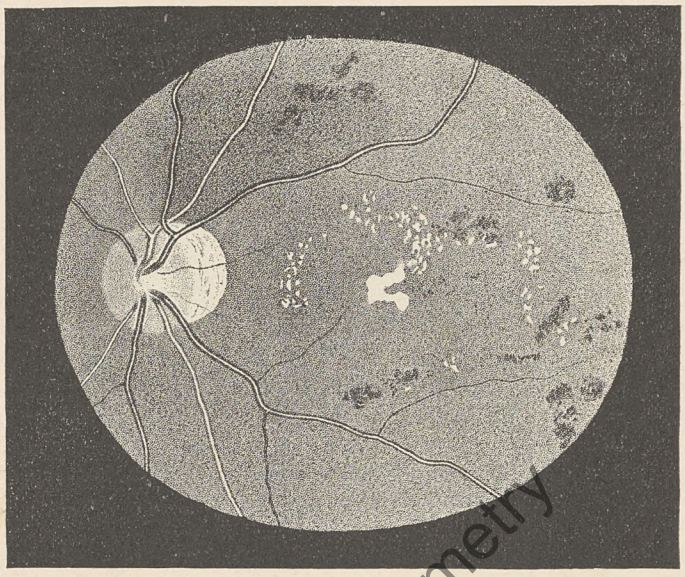

Fig. 165.

Retinitis diabetica. — Bei einem 69jährigen Manne. Als vor 11 Jahren der Diabetes entdeckt wurde, waren 6% Zucker vorhanden, während jetzt schon seit Jahren in Folge entsprechender Behandlung der Zucker fast verschwunden ist. Die Sehstörung besteht seit 9 Monaten und ist hauptsächlich durch ein centrales Skotom für Blau bedingt, welches dem Exsudate in der Macula entspricht. — An den Sehnerven schliesst sich nach aussen eine halb papillenbreite atrophische Sichel an, entsprechend der Kurzsichtigkeit des Auges. Im hinteren Abschnitte zeigt die Netzhaut zahlreiche punktförmige Blutaustritte, welche in der Regel gruppenweise stehen und oft zu etwas grösseren Flecken zusammenfliessen. Ausserdem sind kleine, hellweisse Stippchen von unregelmässiger Form und scharfer Begrenzung vorhanden, welche ziemlich unregelmässig in einem grösseren Kreise um die Macula angeordnet sind. In dieser selbst befindet sich ein grösseres Exsudat von derselben Beschaffenheit wie die kleinen Stippchen.

Pupillen in den meisten Fällen trotz der vollständigen Erblindung erhalten ist, beweist, dass der Sitz der Erkrankung nicht im Auge oder im Sehnerven liegen kann, sondern höher oben, nämlich im Gehirne, welches durch die im Blut zurückgehaltenen Ausscheidungsstoffe vergiftet wird. Die urämische Amaurose unterscheidet sich von der Sehstörung durch Retinitis albuminurica einerseits durch den negativen ophthalmoskopischen Befund, andererseits durch den Verlauf. Die urämische Erblindung tritt rasch ein und ist vollständig, während bei R. albuminurica das Sehvermögen nur langsam sinkt und selten gänzlich vernichtet wird. Dann ist aber die Erblindung eine definitive, während die urämische Erblindung wieder dem

Digitized by Illinois College of Optometry

normalen Sehvermögen Platz macht, vorausgesetzt, dass der Patient nicht dem urämischen Anfalle erliegt. Es ist natürlich nicht ausgeschlossen, dass urämische Amaurose bei einem Patienten auftritt, welcher bereits an Retinitis albuminurica leidet.

2. R. diabetica. Dieselbe charakterisirt sich in vielen Fällen durch kleine hellweisse Fleckchen in der Netzhaut, welche hauptsächlich die Stelle der Macula lutea und deren Umgebung einnehmen, ohne jedoch eine sternförmige Anordnung wie bei der R. albuminurica zu zeigen (Fig. 165). Zuweilen entstehen durch Zusammenfliessen der kleinen Stippchen einzelne grössere Flecken, welche ihre Zusammensetzung aus kleineren durch ihren gekerbten Rand verrathen. Zwischen den weissen Flecken liegen punktförmige Blutaustritte. Die übrige Netzhaut ist durchsichtig und auch die Papille nicht verändert. — In anderen Fällen ist dieses charakteristische Bild nicht vorhanden, ja es kann die diabetische Retinitis sogar unter dem typischen Bilde einer R. albuminurica auftreten. — Auch bei Oxalurie ist Retinitis beobachtet worden.

3. R. leukaemica. Bei dieser kommt zu den Erscheinungen der Entzündung an der Netzhaut im Allgemeinen (namentlich Trübung der Netzhaut und Blutungen) als charakteristisch noch die helle Farbe des Blutes in den Netzhautgefässen, welche gewöhnlich stark erweitert sind. Da auch in den Aderhautgefässen helleres Blut fliesst, so hat bei Leukämie, auch wenn keine Retinitis vorhanden ist, der ganze Augenhintergrund eine viel heller rothe, in's Gelbe spielende Farbe. Charakteristisch für R. leukaemica sind ferner weisse Flecken mit rothem Saume, welche aus weissen Blutkörperchen, umgeben von rothen, bestehen, doch sind diese Flecken nur in wenigen Fällen von R. leukaemica vorhanden.

4. R. septica. Die Veränderungen betreffen hauptsächlich den hinteren Abschnitt der Netzhaut, in welchem sich sowohl Blutaustritte als auch weisse Flecken finden; die Papille ist nicht verändert. Die Krankheit kommt bei Sepsis vor, und zwar nicht blos in den letal verlaufenden, sondern auch in leichteren Fällen.

5. R. haemorrhagica. Diese wird diagnosticirt, wenn bei Gegenwart zahlreicher Hämorrhagien in der Netzhaut diese selbst getrübt und die Papille verschleiert ist (Fig. 166). Die R. haemorrhagica beruht zumeist auf einer Erkrankung der Netzhautgefässe; manche dieser Fälle sind wohl mit der auf Seite 499 beschriebenen Thrombose der Centralvene identisch. Die R. haemorrhagica complicirt sich später häufig mit Drucksteigerung (Glaucoma haemorrhagicum, Seite 439).

Manz hat als R. proliferans eine Erkrankung beschrieben, bei welcher dichte Bindegewebsmassen von der Netzhaut in den Glaskörper ragen und einen Theil des Fundus, ja selbst die Papille verdecken (Fig. 167). Aus der Netzhaut gehen neugebildete Blutgefässe in diese Massen hinein. Für eine Anzahl von Fällen ist es wahrscheinlich, dass diese Bindegewebsmassen aus Blutungen hervorgegangen sind, welche von der Netzhaut in den Glaskörper sich ergossen und später organisirt haben (siehe Seite 487). — Auch sonst kommt es bei längerer Dauer der Retinitis (namentlich bei syphilitischer) zuweilen zur Neubildung von Blutgefässen, welche in Form zarter, oft vielfach gewundener Schlingen von der Netzhaut in den Glaskörper hinein sich erheben.

6. R. syphilitica. Syphilis acquisita ist eine der häufigsten Ursachen der Netzhautentzündung. Die syphilitische Retinitis verbindet sich in der Regel mit einer Erkrankung der Uvea, und zwar vor Allem der Chorioidea, oft aber auch der Iris, welche dann das Bild der syphilitischen Iritis darbietet. — In der Netzhaut tritt

Digitized by Illinois College of Optometry

die syphilitische Entzündung in zweierlei Formen auf. einer diffusen und einer circumscripten. Im ersten Falle ist die Netzhaut im Ganzen leicht grau getrübt; hie und da, besonders in der Maculagegend, können saturirter graue Flecken sich finden. Je mehr im weiteren Verlaufe die Trübung der Netzhaut zurückgeht, desto mehr treten Veränderungen im Pigmentepithel hervor; zuletzt kann es von diesem aus zur Einwanderung von Pigment in die Netzhaut kommen, so dass ein der Retinitis pigmentosa ähnliches Bild entsteht. Diese Form der R. syphilitica fällt

Fig. 166.

Retinitis haemorrhagica. — Bei einer 48jährigen Frau, welche an chronischer Nephritis und Herzhypertrophie litt. Die Grenzen der graurothen Papille sind verwischt, die Arterien der Netzhaut etwas verengert und stellenweise durch die getrübte Netzhaut verdeckt. Die Venen sind stark geschlängelt und aus dem Verhalten des Reflexstreifens erkennt man, dass nicht alle Windungen derselben in einer Ebene liegen. Die Netzhaut ist im Ganzen zart streifig getrübt und von sehr zahlreichen, theils streifigen, theils rundlichen Hämorrhagien eingenommen. Links unten zwischen den beiden Aesten einer Vene ein weisser Fleck, welcher aus einer Blutung hervorgegangen ist.

also theilweise mit der von Förster beschriebenen Chorioiditis syphilitica zusammen (Seite 384). — Bei der circumscripten Form findet man ein massiges, gelbweisses Exsudat entweder in der Gegend der Macula lutea oder häufiger an einem der grösseren Netzhautgefässe. In letzterem Falle kann man oft schon ophthalmoskopisch eine Erkrankung der Gefässwand als Ursache der umschriebenen Exsudation erkennen. Diese Exsudate verwandeln sich später in bläulich weisse Narben, welche in der Folge durch ihre Schrumpfung zur Netzhautabhebung Veranlassung geben können. — Auch Syphilis hereditaria führt zu Retinitis, welche man bei Kindern,

Digitized by Illinois College of Optometry

ja selbst angeboren beobachtet. Man sieht gewöhnlich nur die schon abgelaufene Entzündung entweder in Form zahlreicher kleiner, heller oder schwarzer Fleckchen oder in Form massiger alter, zu Bindegewebe gewordener Exsudate.

7. Retinitis durch Blendung entsteht am häufigsten durch Hineinblicken in die Sonne; man beobachtet sie besonders nach Sonnenfinsternissen bei Leuten, welche dieselbe mit zu wenig geschwärzten Gläsern oder gar mit freiem Auge verfolgt haben. Auch nach zu langem Fixiren eines elektrischen Bogenlichtes habe ich sie entstehen gesehen. Das Ophthalmoskop zeigt Pigmentveränderungen in

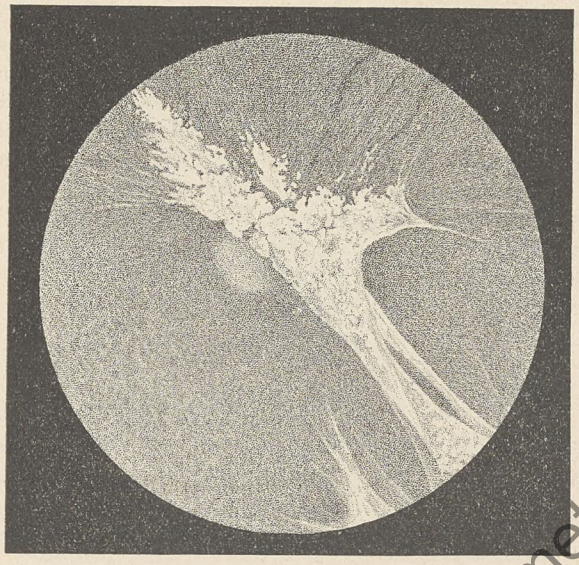

Fig. 167.

Retinitis proliferans. — Bei einem 35jährigen Manne, welcher häufig an Herzklopfen und Nasenbluten leidet, haben sich seit 5 Jahren an beiden Augen plötzliche Verdunkelungen eingestellt, welche öfter wiederkehrten und durch recidivirende Blutaustritte in den Glaskörper verursacht waren. Im Glaskörper des linken Auges liegt, nahe vor der Papille, eine glänzend weisse Masse von theils faserigem, theils körnigem Gefüge. Von derselben gehen nach verschiedenen Richtungen hin Stränge aus, welche sich zum Theile weit in die Peripherie des Augenhintergrundes erstrecken. Gefässe sind in der weissen Masse nicht zu erkennen, welche die obere äussere Hälfte der Papille verdeckt. Die andere Hälfte derselben sowie der übrige Augenhintergrund sind etwas verschleiert (wegen zarter Glaskörpertrübung) und erscheinen überdies wegen der Einstellung auf die weiter vorne gelegene Bindegewebsmasse unscharf. Man erkennt nur undeutlich Andeutungen von Netzhautgefässen (nach aussen oben) und von Täfelung des Augenhintergrundes (nach innen unten).

der Macula lutea, auf welcher sich das Sonnenbildchen entworfen hatte. Entsprechend dieser Stelle besteht ein centrales Skotom, welches meist für immer bleibt. Mit der Retinitis durch Blendung darf man nicht jene Augenentzündung verwechseln, welche durch Einwirkung von Schnee (Schneeblindheit) oder von elektrischem Bogenlicht hervorgerufen wird. Dieselbe besteht nebst vorübergehenden Blendungserscheinungen hauptsächlich in einer heftigen Conjunctivitis (siehe Seite 126).

Bei den zuletzt genannten Retinitisformen, nämlich der R. syphilitica und der R. durch Blendung, hat die Entzündung ihren Sitz hauptsächlich in den äusseren

Digitized by Illinois College of Optometry

Netzhautschichten, wie sich aus den gleichzeitigen Veränderungen im Pigmentepithel, ja oft in der Aderhaut selbst ergibt. Bei den früher aufgeführten Retinitisformen dagegen sind mehr die inneren Lagen der Netzhaut ergriffen.

Es kommen oft genug Fälle von Retinitis vor, für welche selbst eine genaue Untersuchung des Patienten kein ätiologisches Moment nachzuweisen vermag. Manche, übrigens selten vorkommende Formen zeichnen sich durch charakteristische Veränderungen im Augenhintergrunde aus und werden darnach benannt, wie z. B. die Retinitis circinata nach den im Kreise um die Macula lutea stehenden weissen Fleckchen, oder die Retinitis striata nach den grauen Streifen in der Netzhaut. — Eine sehr seltene Netzhauterkrankung tritt bei Kindern in den ersten zwei Lebensjahren unter folgenden Symptomen auf: Die Gegend der Macula lutea ist von einem über papillengrossen, grauweissen Flecken eingenommen, welcher in seiner Mitte einen kleineren, lebhaft rothen Fleck, ähnlich wie bei der Embolie der Centralarterie, trägt. Der übrige Augenhintergrund ist normal, nur die Papille wird immer blässer und endlich ganz atrophisch. Die Veränderungen sind stets an beiden Augen in gleicher Weise vorhanden. Die Kinder erblinden allmälig und zeigen Apathie und lähmungsartige Muskelschwäche, unter deren Zunahme sie im Verlaufe vieler Monate zu Grunde gehen. Die Section zeigt Veränderungen in der Hirnrinde und absteigende Degeneration im Rückenmarke.

II. Atrophie der Netzhaut.

§ 97. Die Atrophie der Netzhaut ist die Folge lang dauernder Entzündung derselben oder der Ausgang einer Embolie oder Thrombose der Netzhautgefässe. Die Atrophie kennzeichnet sich ophthalmoskopisch vor Allem durch die Verengerung der Netzhautgefässe (Fig. 168), welche in schweren Fällen bis zur vollständigen Obliteration der Gefässe geht, so dass dieselben entweder in weisse Stränge sich verwandelt haben oder gänzlich unsichtbar geworden sind. Die Netzhaut kann sonst unverändert durchsichtig aussehen oder die Spuren der vorausgegangenen Entzündung an sich tragen. Auf jeden Fall sind auch an der Papille die Erscheinungen der secundären Atrophie zu constatiren; dieselbe ist undeutlich begrenzt, von blasser, schmutziggrauer Farbe (retinitische Atrophie der Papille).

Eine besondere, sehr chronisch verlaufende Art der Atrophie ist die Pigmentdegeneration der Netzhaut (auch Retinitis pigmentosa genannt). Dieselbe zeichnet sich durch so charakteristische subjective Symptome aus, dass daraus allein fast die Diagnose gestellt werden kann. Die von dieser Krankheit befallenen Personen klagen schon in jungen Jahren darüber, dass sie bei herabgesetzter Beleuchtung, also besonders des Abends, auffallend schlecht sehen (Hemeralopie). Dieser Zustand nimmt mit den Jahren zu, so dass die Kranken schliesslich nicht mehr im Stande sind, des Abends allein umherzugehen, während

Digitized by Illinois College of Optometry

sie bei Tage noch ganz gut sehen. Die Ursache dieser Erscheinung wird durch die Untersuchung des Gesichtsfeldes aufgedeckt. Im Beginne der Krankheit erweist sich das Gesichtsfeld, bei guter Beleuchtung aufgenommen, als nahezu normal, während es bei herabgesetzter Beleuchtung sehr eingeengt erscheint. Daraus muss man schliessen, dass die peripheren Theile der Netzhaut unterempfindlich sind, so dass sie bei guter Beleuchtung zwar noch functioniren, auf schwächere Reize

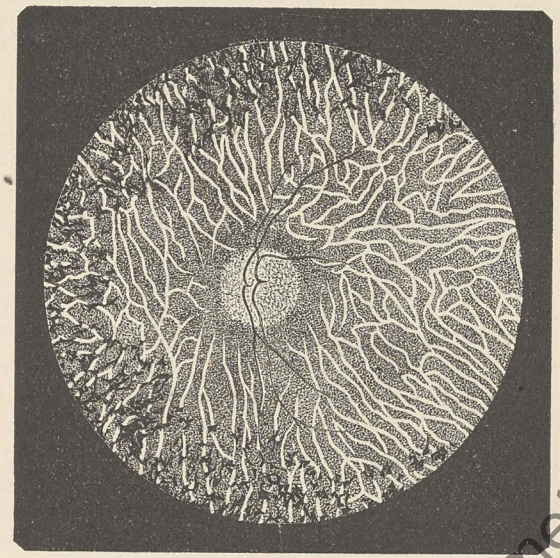

Fig. 168.

Retinitis pigmentosa. Theilweise nach Jäger. — Der Augenhintergrund zeigt im Ganzen das Bild der Täfelung, indem die hellrothen chorioidealen Gefässe mit den dunkel pigmentirten Intervascularräumen überall deutlich sichtbar sind. Auf diesem Grunde liegen in der Peripherie der Netzhaut zahlreiche verzweigte, mit einander zusammenhängende Pigmentflecken. Diese pigmentirte Zone geht ringsum, reicht jedoch an der nasalen Seite näher an die Papille heran als an der temporalen, wo sie so weit an der Peripherie liegt, dass sie in der Zeichnung nicht mehr dargestellt wurde. Die Papille ist von schmutzig graugelber Farbe und nicht scharf abgegrenzt; von den Netzhautgefässen sind nur die Hauptstämme sichtbar und diese sind stark verengert, besonders die Arterien.

dagegen, wie es lichtschwache Bilder sind, nicht mehr reagiren. Später zeigt sich das Gesichtsfeld auch bei voller Beleuchtung so eingeengt, dass die Orientirung darunter leidet und der Kranke auch bei Tag kaum allein sich zu führen vermag. Dabei kann das directe Sehen noch so gut sein, dass der Patient feine Arbeiten zu verrichten im Stande ist. Endlich geht auch das centrale Sehen verloren, so dass völlige Erblindung eintritt. Dies ist gewöhnlich erst spät, in den Fünfziger-Jahren oder jenseits derselben, der Fall. — Die ophthalmoskopische Untersuchung zeigt als das am meisten hervorstechende

Digitized by Illinois College of Optometry

Symptom der Krankheit die Gegenwart von kleinen schwarzen Flecken in der Netzhaut („getigerte Netzhaut", Fig. 168). Dieselben sind von verzweigter Form, so dass man sie mit Knochenkörperchen oder Spinnen verglichen hat; sie hängen mittelst ihrer Ausläufer zusammen und finden sich namentlich entlang den Blutgefässen. Im Beginne der Erkrankung nehmen sie nur den vordersten Theil (die Peripherie) des Augenhintergrundes ein; im weiteren Verlaufe entstehen neue Flecken immer weiter nach rückwärts, bis sie endlich die Macula lutea und die Papille erreicht haben. In dem Maasse, als sich die Netzhaut pigmentirt, entfärbt sich das Pigmentepithel, so dass die Aderhautgefässe immer deutlicher sichtbar werden und das Bild des getäfelten Augenhintergrundes entsteht. Mit zunehmender Pigmentirung der Netzhaut treten

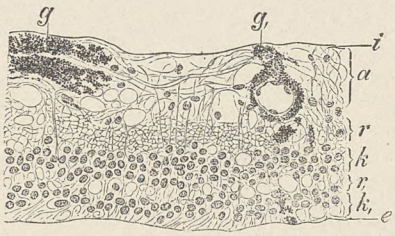

Fig. 169.

Retinitis pigmentosa. Querschnitt durch die Netzhaut. Vergr. 170/1. — Die Netzhaut ist an der vorderen Fläche von der Membrana limitans interna *i*, an der hinteren Fläche von der Membrana limitans externa *e* begrenzt; die jenseits letzterer folgende Schichte der Stäbchen und Zapfen ist durch Atrophie vollständig verschwunden. Auf die Limitans interna folgt zunächst ein grobmaschiges Netzwerk *a*, das aus dem Stützgewebe der Netzhaut hervorgegangen ist; die normaler Weise in demselben eingeschlossenen Nervenfasern und Ganglienzellen sind ganz zu Grunde gegangen. Dagegen sieht man die von Pigment eingescheideten Getässe; das eine (in hohem Grade verengerte) *g* ist der Länge nach, das andere, g_1, quer vom Schnitte getroffen worden. Auch die folgenden Schichten der Netzhaut, nämlich die innere granulirte Schichte *r*, die innere Körnerschichte *k*, die äussere granulirte Schichte r_1 und die äussere Körnerschichte k_1 sind verändert und enthalten hie und da pigmentirte Zellen.

die Erscheinungen der Atrophie der Netzhaut und der Papille immer mehr hervor. Es handelt sich also um eine allmälige Entartung der Netzhaut, welche mit gleichzeitiger Einwanderung von Pigment aus dem Pigmentepithel in die Netzhaut einhergeht (Fig. 169). Die Entartung beginnt in der Peripherie und schreitet gegen das Centrum fort. In derselben Weise stellt auch die Netzhaut ihre Function allmälig ein; die ergriffenen Netzhauttheile sind zuerst nur unterempfindlich und werden noch durch stärkeres Licht erregt, um später vollständig unempfindlich zu werden.

Die Krankheit befällt beide Augen. Sie entsteht in der Kindheit und dürfte in vielen Fällen angeboren sein, wenn sie gewöhnlich auch erst später entdeckt wird. Vererbung spielt hier eine grosse Rolle; die

Digitized by Illinois College of Optometry

Retinitis pigmentosa kommt häufig bei Geschwistern, sowie bei mehreren Generationen hintereinander vor. Die weiblichen Mitglieder der Familie werden weniger häufig als die männlichen davon ergriffen. Oft findet sie sich gleichzeitig mit anderen angeborenen Anomalien, wie Taubheit, Schwachsinn, Hasenscharte, überzähligen Fingern oder Zehen, oder mit Missbildungen des Auges, mit persistirender Glaskörperarterie, hinterer Polarkatarakt u. s. w. Bei längerem Bestehen der R. pigm. pflegt sich hintere Corticalkatarakt zu entwickeln. In fast einem Drittel der Fälle handelt es sich um Individuen, welche von blutsverwandten Eltern abstammen. Darin dürfte die Erklärung liegen, warum die Pigmentdegeneration der Netzhaut so häufig mit anderen angeborenen Anomalien verbunden ist, da ja diese letzteren auch als Folge der Consanguinität der Eltern vorkommen.

Die Therapie ist gegen die Pigmentdegeneration der Netzhaut machtlos und die Prognose daher schlecht, indem — allerdings nach langen Jahren — vollständige Erblindung unabwendbar eintritt.

Die schwarzen Flecken bei der Pigmentdegeneration der Netzhaut sind nicht immer Knochenkörperchen ähnlich, sondern zuweilen auch rundlich oder unregelmässig, wie die schwarzen Flecken bei Chorioiditis. Ihr charakteristisches Merkmal liegt also nicht so sehr in der Form, als vielmehr in ihrem Sitze, welcher in die Netzhaut verlegt werden muss. Man erkennt dies daran, dass die Netzhautgefässe dort, wo sie an den schwarzen Flecken vorbeiziehen, durch dieselben verdeckt sind; die Flecken müssen also vor den Gefässen, d. h. in den inneren Schichten der Netzhaut liegen (bei Pigmentflecken in der Aderhaut kann man die Netzhautgefässe deutlich über dieselben hinweg verfolgen). Pigmentflecken in der Netzhaut kommen übrigens nicht ausschliesslich bei Pigmentdegeneration derselben vor; vielmehr kann es bei jeder Retinochorioiditis schliesslich zu Einwanderung von Pigment in die Netzhaut kommen. Dies ist am meisten bei der syphilitischen Retinochorioiditis der Fall, wo das Pigment in der Netzhaut sogar Knochenkörperchenform annehmen kann, so dass ein der Pigmententartung ganz ähnliches Bild entsteht (Förster). Bei Chorioiditis pflegen allerdings auch atrophische Veränderungen in der Aderhaut (weisse Flecken) vorhanden zu sein, welche bei Retinitis pigmentosa fehlen. Dennoch gibt es Fälle, wo die Differentialdiagnose sehr schwierig ist und nur mit Hilfe der Anamnese und der genauen Prüfung der Function gemacht werden kann. — Sowie die Pigmentirung der Netzhaut nicht blos bei der Pigmentdegeneration derselben vorkommt, so ist diese umgekehrt nicht an das Vorkommen des Pigmentes gebunden. Es gibt Fälle von sogenannter Retinitis pigmentosa sine pigmento, wo man dieselbe allmälige Verdünnung der Netzhautgefässe, fortschreitende Atrophie des Sehnerven, Hemeralopie und endlich Erblindung beobachtet wie bei der gewöhnlichen Retinitis pigmentosa, nur dass die Pigmenteinwanderung in die Netzhaut fehlt. Diese Fälle haben Aehnlichkeit mit der angeborenen Hemeralopie, insoferne hier auch Hemeralopie besteht, ohne dass Pigmentirung der Netzhaut vorhanden wäre. Eine weitere Aehnlichkeit liegt darin, dass auch die angeborene Hemeralopie häufig bei mehreren Mitgliedern

Digitized by Illinois College of Optometry

derselben Familie vorkommt. Der Unterschied zwischen diesen Fällen und der Retinitis pigmentosa sine pigmento beruht darauf, dass bei ersteren der Augenhintergrund keine Zeichen der Atrophie der Netzhaut und des Sehnerven aufweist und das Sehvermögen während des ganzen Lebens gut bleibt, der Zustand also stationär ist im Gegensatze zu der langsam aber sicher fortschreitenden Retinitis pigmentosa.

Eine der Retinitis pigmentosa verwandte Erkrankung ist die Retinitis punctata albescens (Gayet, Nettleship). Dieselbe stimmt in allen übrigen Symptomen mit der R. pigm. überein, zeigt aber statt der Pigmentirung der Netzhaut Hunderte von kleinen weissen Fleckchen, welche in ziemlich gleichmässiger Weise über den ganzen Augenhintergrund vertheilt sind.

Man kann bei Pigmentdegeneration der Netzhaut als Behandlung Jodkali, Strychnininjectionen, den constanten Strom, Schwitzcuren u. dgl. versuchen. Man thut dies mehr zum Troste der Patienten, denn wenn man auch zuweilen eine Besserung des Sehvermögens erzielt, ist dieselbe doch nur vorübergehend.

Die anatomischen Veränderungen, welche man bei Entzündung und bei Atrophie der Netzhaut vorfindet, sind folgende:

Bei Entzündung bestehen die Zeichen des entzündlichen Oedems oder die der zelligen Infiltration durch ausgewanderte weisse Blutkörperchen, ausserdem finden sich Blutextravasate. Die Veränderungen, welche man dabei an den Gewebselementen der Netzhaut selbst beobachtet, sind: 1. fettige Degeneration, und zwar sowohl an den nervösen Elementen als an dem Stützgewebe der Netzhaut; 2. Verdickung (Sclerose), namentlich an den Nervenfasern der Faserschichte; 3. Freies Exsudat in Form homogener Klumpen zwischen den Gewebselementen. Die drei genannten Veränderungen liegen vorzüglich den hellweissen Flecken bei vielen Netzhautentzündungen (besonders bei der Retinitis albuminurica) zu Grunde. 4. Hypertrophie des Stützgewebes, welche um so stärker hervortritt, je mehr die Entzündung in Atrophie übergeht. 5. Verdickung der Wandung (Sclerose) der Blutgefässe, welche zur Verengerung des Lumens, selbst zur Obliteration, führt. 6. Einwanderung von Pigmentzellen aus dem Pigmentepithel in die Netzhaut, wo sich die Pigmentzellen selbstständig weiter vermehren können (Fig. 169). — Wenn nach längerer Entzündung die Netzhaut vollständig atrophisch geworden ist, so besteht sie aus einem Netzwerk, das aus dem Stützgewebe hervorgegangen ist und Pigmentzellen enthält, aus welchem aber die nervösen Elemente spurlos verschwunden sind. Die Blutgefässe sind grösstentheils obliterirt und in solide Bindegewebsstränge verwandelt.

Viele pathologische Veränderungen der Netzhaut haben nicht in dieser selbst ihren Ursprung, sondern in einer Erkrankung der Aderhaut, welche so viel zur Ernährung der Netzhaut beiträgt. Wenn man bei Kaninchen die Ciliargefässe durchtrennt und dadurch die Circulation in der Aderhaut beeinträchtigt, so folgt darauf Degeneration der Netzhaut mit Einwanderung von Pigment in dieselbe (Wagenmann). Auf Grund solcher Experimente vermuthet man, dass auch die Retinitis pigmentosa und ihr nahestehende Erkrankungen der Netzhaut von der Aderhaut ausgehen.

Digitized by Illinois College of Optometry

III. Abhebung der Netzhaut.

§ 98. Die Netzhautabhebung (Ablatio sive Amotio retinae) wird mittelst des Augenspiegels diagnosticirt, der die abgehobene Netzhaut als eine zarte graue Membran erkennen lässt, welche sich aus dem Niveau des normalen Augenhintergrundes nach vorne in den Glaskörper

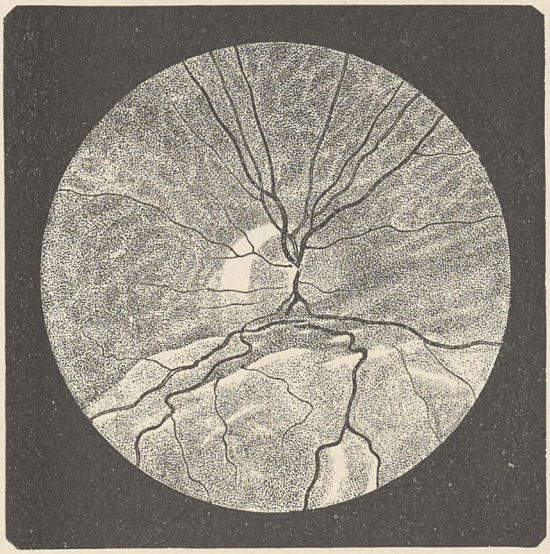

Fig. 170.

Seröse Netzhautabhebung bei Myopie. — Eine 62jährige Frau war früher stark kurzsichtig gewesen und litt seit 4 Jahren an Katarakt des rechten Auges. Nach operativer Beseitigung derselben zeigte sich die Netzhaut in der unteren Hälfte abgehoben, gefaltet und flottirend. Der obere Rand der abgehobenen Netzhaut legt sich über den unteren Rand der Papille und verdeckt denselben. Nach aussen grenzt sich die Abhebung scharf gegen den normalen Fundus ab, während sie nach innen ganz allmälig in einzelne flache Falten ausläuft. Die abgehobene Netzhaut sieht auf der Höhe der Falten heller aus als in den Vertiefungen zwischen denselben. Die Netzhautgefässe, welche von der Papille nach abwärts ziehen, verschwinden bald nach ihrem Ursprunge hinter dem überhängenden Rande der abgehobenen Netzhaut und erscheinen daher hier unterbrochen; in ihrem weiteren Verlaufe zeichnen sie sich durch besonders starke Windungen aus, welche den Faltungen der abgehobenen Netzhaut folgen. — An die äussere Seite der Papille grenzt eine etwa halbpapillenbreite, weisse, atrophische Sichel, welche auf die frühere Myopie des Auges zu beziehen ist; die Grenzen sowohl der Papille als der Sichel sind verschwommen. Der übrige Fundus ist getäfelt, d. h. er lässt die Chorioidealgefässe und die dunklen Intervascularräume erkennen.

hinein erhebt (Fig. 170). Aeusserlich sieht das Auge normal aus, nur besteht oft eine auffallend tiefe Kammer, sowie herabgesetzte Spannung.

Die Ablösung der Netzhaut ist zuerst partiell, d. h. auf einen Theil der Netzhaut beschränkt. Sie kann an jeder beliebigen Stelle der Netzhaut entstehen, pflegt aber später — falls sie durch Flüssigkeit bedingt ist — ihren Ort zu verändern. Indem sich nämlich die subretinale Flüssigkeit allmälig senkt, rückt die Abhebung in den unteren Theil des Auges herab. Daher findet man die Netzhaut-

Digitized by Illinois College of Optometry

abhebungen am häufigsten nach unten, obwohl ihr ursprünglicher Sitz sehr oft an einer anderen Stelle des Augenhintergrundes war.

Jede Netzhautabhebung hat die Neigung, sich zu vergrössern und endlich total zu werden. In letzterem Falle findet man die Netzhaut im Ganzen nach vorne gedrängt und nur noch an zwei Punkten mit der Unterlage in Verbindung: an der Papille und an der Ora serrata. Die abgelöste Netzhaut bildet dann einen faltigen Trichter, der an der Papille beginnt und nach vorne sich öffnet, welche Form Arlt passend mit der Blüthe des Convolvulus verglichen hat (Fig. 115 und 133).

Die subjectiven Symptome der Netzhautablösung bestehen in der dadurch bedingten Sehstörung. Dieselbe kennzeichnet sich vor Allem durch eine Einschränkung des Gesichtsfeldes, welche vom Patienten oft in positiver Weise wahrgenommen wird. Eine dunkle Wolke legt sich über einen Theil des Gesichtsfeldes, entsprechend dem abgelösten Theile der Netzhaut, welcher seine Empfindlichkeit gegen Licht theilweise oder ganz eingebüsst hat. Wenn, wie so häufig, die Abhebung nach unten liegt, so klagt der Patient über einen dunklen Vorhang, welcher ihm die oberen Theile der Gegenstände verhüllt. Er sieht z. B. von einem vor ihm stehenden Menschen den Kopf nicht. Es ist also für die Diagnose der Netzhautabhebung die Untersuchung des Gesichtsfeldes von grosser Wichtigkeit. Das directe Sehen bleibt so lange erhalten, als die Abhebung noch nicht auf die Stelle der Macula lutea sich ausgebreitet hat. Bei totaler Abhebung ist auch vollständige Erblindung vorhanden.

Aetiologie. Die Netzhaut liegt der Aderhaut nur auf, ohne mit ihr — ausgenommen an der Papille und an der Ora serrata — irgendwie in Verbindung zu stehen. Im eröffneten Auge kann man sie mit der grössten Leichtigkeit von der Unterlage abheben. Im lebenden Auge wird die Netzhaut durch den Glaskörper an die Chorioidea angedrückt erhalten. Eine Abhebung der Netzhaut ist daher nur dann möglich, wenn entweder der Glaskörperdruck zu wirken aufhört oder wenn die Netzhaut durch eine stärkere Kraft als dieser von der Unterlage abgedrängt wird.

a) Abhebung der ersten Art stellt sich ein, wenn durch Erkrankung des Glaskörpers der von demselben ausgeübte Druck sich vermindert oder gar negativ wird, d. h. in Zug sich verwandelt. Dieser Fall tritt ein: 1. wenn eine grössere Quantität Glaskörper ausfliesst, bei Verletzungen oder Operationen; 2. wenn durch eine Erkrankung des Glaskörpers Schrumpfung desselben herbeigeführt wird. Die häufigsten Fälle dieser Art sind jene, wo es bei Iridocyclitis oder

Digitized by Illinois College of Optometry

Iridochorioiditis zu Exsudaten im Glaskörper gekommen ist. Wenn dieselben sich organisiren und schrumpfen, ziehen sie die Netzhaut, an deren Oberfläche sie sich stellenweise anheften, von der Aderhaut ab. Diese Art der Abhebung kann zwar nicht ophthalmoskopisch gesehen werden, weil die Medien zu trübe sind, lässt sich aber leicht aus dem Weicherwerden des Bulbus und der Einschränkung des Gesichtsfeldes diagnosticiren. Die ophthalmoskopisch sichtbare Netzhautabhebung, welche ohne vorausgegangene Entzündung auftritt, findet sich am häufigsten bei den höheren Graden der Kurzsichtigkeit. Hier ist es eine fibrilläre Entartung des Glaskörpers mit nachträglicher Schrumpfung desselben, welche als die Ursache der Abhebung angesehen werden muss. Eine ähnliche, auf senilen Veränderungen beruhende fibrilläre Beschaffenheit des Glaskörpers liegt wahrscheinlich jener Netzhautabhebung zu Grunde, welche zuweilen bei älteren Personen ohne anderweitige Veranlassung auftritt. — Wenn die Netzhaut durch den veränderten Glaskörper von der Aderhaut abgezogen wird, sammelt sich in Folge des negativen Druckes, welcher dadurch unter der Netzhaut entsteht, zwischen dieser und der Aderhaut Flüssigkeit an, welche aus den Aderhautgefässen transsudirt. Diese subretinale Flüssigkeit ist ein ziemlich eiweissreiches, meist etwas gelbliches Serum, weshalb solche Netzhautablösungen als seröse bezeichnet werden.

b) Viel seltener sind jene Fälle, wo die Ablösung durch active Abdrängung der Netzhaut von der Aderhaut hervorgebracht wird. Die Ursachen der Abdrängung sind: 1. acute Exsudation aus der Aderhaut, wie sie bei eitriger Chorioiditis und bei Phlegmone in der Orbita vorkommt. 2. Blutung aus den Aderhautgefässen, sei es spontan, sei es in Folge von Verletzung. 3. Tumoren der Aderhaut oder der Netzhaut, ferner ein unter der Netzhaut sich entwickelnder Cysticercus.

Die Behandlung muss bei der serösen Netzhautabhebung die Resorption der subretinalen Flüssigkeit anstreben. Dies geschieht durch Schwitzcuren, durch Abführmittel, durch Jodpräparate oder durch subconjunctivale Kochsalzinjectionen (siehe Seite 184), sowie durch einen mässig fest angelegten Druckverband; gleichzeitig soll der Patient das Bett hüten. Die Behandlung muss durch mindestens mehrere Wochen fortgesetzt werden. Wenn diese Mittel im Stiche gelassen haben, oder wenn es sich von vorneherein um eine durch viel Flüssigkeit bedingte, beutelförmige Abhebung der Netzhaut handelt, kann man versuchen, mittelst Punction der Sclera (siehe § 154) die subretinale Flüssigkeit zu entleeren. Man vollzieht die Punction an jener Stelle, wo die Abhebung am stärksten ist, zu welchem Zwecke

Digitized by Illinois College of Optometry

man Sitz und Ausdehnung der Abhebung vorher genau mit Hilfe des Augenspiegels festgestellt haben muss. Man lässt nur so viel Flüssigkeit austreten, als freiwillig ausfliesst. Nach der Operation soll der Patient mit einem leichten Druckverbande auf dem Auge durch eine bis mehrere Wochen das Bett hüten. — Durch diese Behandlungsmethoden wird es in frischen und nicht zu ausgedehnten Fällen von Netzhautablösung meist gelingen, eine Besserung des Sehvermögens durch theilweise Anlegung der Netzhaut, in besonders günstigen Fällen selbst vollständiges Verschwinden der Abhebung zu erzielen. Leider sind diese Erfolge nur in den seltensten Fällen von Dauer; in der Regel stellt sich nach einiger Zeit die Ablösung wieder ein und wird schliesslich trotz aller therapeutischen Bemühungen total, so dass die Prognose der Netzhautablösungen im Allgemeinen als eine sehr ungünstige bezeichnet werden muss. Die Ursache der Recidiven liegt darin, dass keine Behandlung im Stande ist, das gewöhnlich zu Grunde liegende Leiden zu beheben, nämlich die Schrumpfung des Glaskörpers, durch welche die frisch angelegte Netzhaut immer wieder von Neuem von der Unterlage abgezogen wird. In veralteten Fällen oder bei totaler Netzhautablösung steht man am besten von jeder Behandlung ab. Bei totaler Netzhautabhebung entwickelt sich später gewöhnlich Katarakt; das Auge wird weich und es stellt sich ein leichter Grad von Atrophia bulbi ein. Auch schleichende Iritis ist in Augen mit Netzhautablösung nicht selten.

Wenn die Netzhaut durch ein Neoplasma abgehoben ist, muss die Enucleation des Auges vorgenommen werden. Ein unter der Netzhaut befindlicher Cysticercus kann durch einen Einschnitt in die Sclera extrahirt und dadurch das Auge in sehfähigem Zustande erhalten werden.

Die abgehobenen Theile der Netzhaut bieten, weil sie nach vorne gerückt sind, eine geringere Refraction dar als der übrige Fundus; sie sind also in der Regel stark hypermetropisch. Man kann wegen dieser Refractionsdifferenz im aufrechten Bilde die abgehobene und die noch anliegende Netzhaut nicht gleichzeitig deutlich sehen; dies ist nur mittelst der indirecten Methode möglich. Um im aufrechten Bilde zu untersuchen, sieht man am besten mit dem Spiegel aus etwas grösserer Entfernung in das Auge, wobei man eine Convexlinse (z. B. $+ 3\,D$) hinter den Spiegel setzen kann. Wenn die Netzhaut stark vorgetrieben ist, kann man sie bei erweiterter Pupille sogar mittelst seitlicher Beleuchtung wahrnehmen; man erkennt in der Tiefe eine graue Membran mit den charakteristischen Netzhautgefässen.

Das ophthalmoskopische Bild der Abhebung ist verschieden, je nachdem es sich um seröse Abhebung oder um Abhebung durch einen Tumor oder einen Cysticercus handelt.

Digitized by Illinois College of Optometry

Bei der serösen Abhebung der Netzhaut von der Aderhaut bleibt das Pigmentepithel auf letzterer liegen. Die abgehobene Netzhaut ist also zunächst durchsichtig, trübt sich aber sehr rasch, weil sie von der Aderhaut getrennt ist, welche zum grossen Theile ihre Ernährung besorgt. Die abgehobene Netzhaut wird daher lichtgrau, etwas durchscheinend und matt glänzend. Wenn dem subretinalen Serum etwas Blut beigemischt ist, so bekommt die abgehobene Netzhaut einen Stich in's Grünliche. Die Netzhaut legt sich in grössere und kleinere Falten, welche auf ihrer Höhe einen weisslichen Glanz besitzen, und sie erzittert im Ganzen bei Bewegungen des Auges. Die graue, matt glänzende Farbe, die Falten und das Flottiren der abgehobenen Netzhaut rechtfertigen den Vergleich mit einem grauen Seiden- oder Atlaskleide. Ein für die Netzhautabhebung charakteristisches Aussehen bieten die auf ihr verlaufenden Blutgefässe dar. Sie sind, indem sie den Faltungen der Netzhaut folgen, stark geschlängelt, und einzelne Abschnitte ihrer Windungen sind zwischen den Falten ganz verborgen. Die Blutgefässe sind dunkelroth, fast schwarz, als ob das in ihnen kreisende Blut verändert wäre. Dies ist aber nicht der Fall; die dunkle Farbe rührt vielmehr daher, dass die Gefässe theilweise auch im durchfallenden Lichte gesehen werden, da ja doch immerhin etwas Licht durch die abgehobene Netzhaut hindurchdringt und von der weiter hinten liegenden Aderhaut wieder zurückgeworfen wird. Die Blutgefässe erscheinen daher aus demselben Grunde dunkel, aus welchem die Trübungen in den Medien schwarz gesehen werden.

Die Ränder der Abhebung können unter allmäliger Verflachung in die normale Netzhaut übergehen oder sie können beutelförmig überhängen. Bei ausgedehnter Netzhautabhebung wird die Papille theilweise oder ganz durch die überhängende Netzhaut verborgen. — Ganz flache Netzhautabhebungen sind etwas schwieriger zu diagnosticiren. In dem betreffenden Theile des Augenhintergrundes erscheint das Roth des Fundus leicht grau getrübt und von etwas heller grauen, niedrigen Falten durchzogen; vor Allem aber wird die ungewöhnliche Schlängelung der Blutgefässe und die dunkle Farbe derselben die Diagnose der Netzhautabhebung ermöglichen. Wenn eine flache Abhebung in der Gegend der Macula besteht, so sieht man dieser entsprechend zuweilen einen verwaschenen rothen Fleck in der abgehobenen Netzhaut.

Die abgehobene Netzhaut zeigt manchmal weisse Flecken, Blutaustritte oder pigmentirte Stellen. Besonders häufig sieht man einen Riss in derselben — Ruptura retinae. Der Riss liegt in der Regel in der Peripherie des Augenhintergrundes, und zwar am häufigsten im oberen Theile desselben. Man war früher geneigt, den Riss als Folge der Abhebung anzusehen, indem die zarte, jedes Haltes entbehrende Netzhaut bei den Bewegungen des Auges durch die Erschütterung der subretinalen Flüssigkeit zerreissen sollte. Wenn dies auch zuweilen sich so verhalten mag, so ist doch nach den Untersuchungen von Leber und Nordenson der Vorgang in der Regel umgekehrt, indem die Zerreissung der Netzhaut der Abhebung derselben vorausgeht. Der schrumpfende Glaskörper übt einen Zug an der Netzhaut aus, und zwar an den vordersten Theilen derselben, da hier schon im normalen Zustande der Glaskörper am festesten an der Netzhaut anhaftet. Endlich wird der Zug so stark, dass die Netzhaut einreisst und nun Flüssigkeit aus dem Glaskörperraume unter die Netzhaut eintritt, wodurch diese abgehoben wird. Auf diese Weise erklärt Leber die plötzliche Entstehung der meisten Abhebungen, namentlich derjenigen bei Myopie.

Digitized by Illinois College of Optometry

Im Beginne einer Netzhautabhebung werden die Objecte häufig verkrümmt gesehen — Metamorphopsie — wegen der Schiefstellung der empfindenden Netzhautelemente. Auch Funkensehen wird durch die Zerrung der Netzhaut veranlasst und kündigt oft das Auftreten oder die Vergrösserung der Abhebung an. Die frisch abgelöste Netzhaut behält noch durch einige Zeit ihre Empfindlichkeit gegen Licht und kann, wenn sie sich bald wieder anlegt, ihre Function wieder vollständig aufnehmen. Dadurch ist eben die Möglichkeit einer Heilung der Abhebung auch in Bezug auf die Function gegeben. Es kommt zuweilen vor, dass sich das Sehvermögen

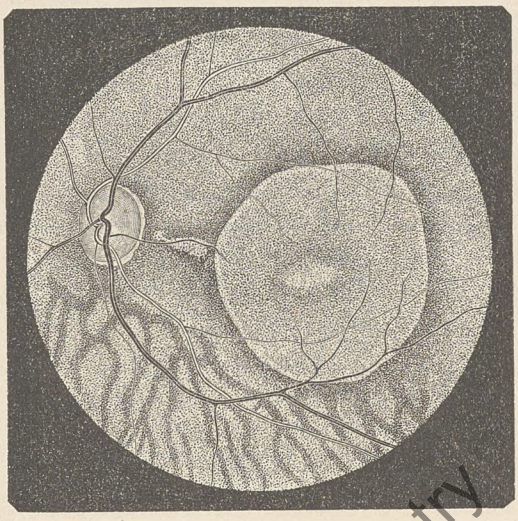

Fig. 171.

Cysticercus subretinalis. — Bei einer 26jährigen Frau, welche vor zwei Monaten eine plötzliche Herabsetzung des Sehvermögens ihres linken Auges bemerkt hatte. Die Papille ist nach aussen und unten von einer etwas unregelmässigen Sichel eingefasst. Die Gegend des hinteren Augenpoles wird durch eine blasenförmige Abhebung der Netzhaut eingenommen, welche eine zart graue Farbe besitzt und das Roth des Augenhintergrundes gedämpft hindurchscheinen lässt. Der Rand der Blase zeigt einen hellgrauen, seidenähnlichen Glanz, während in der Mitte der Blase ein heller, gelbweisser Fleck sichtbar ist, welcher dem Kopfe des Thieres entspricht. Die Netzhautgefässe ziehen auf die Blase hinauf, ohne an deren Rande eine deutliche Knickung zu zeigen. Die Blase lässt lebhafte selbstständige Bewegungen erkennen, wobei der centrale weisse Fleck seine Lage, Gestalt und Grösse ändert. Zwischen der Papille und dem inneren Rande der Blase liegt unter einem kleinen Netzhautgefässe ein unregelmässiger, heller Fleck in der Netzhaut. Der obere Theil des Augenhintergrundes ist gleichmässig roth, der untere etwas albinotisch, so dass sich die dunklen Aderhautgefässe deutlich von dem hellrothen Hintergrunde abheben.

sehr bessert, obwohl die Abhebung in unverminderter Ausdehnung fortbesteht. Eine solche scheinbare Heilung kommt dann zu Stande, wenn die Abhebung zuerst die Stelle der Macula lutea eingenommen hatte und sich dann senkte, so dass die Macula ihre Function wieder aufnahm und nur eine wenig störende, periphere Einengung des Gesichtsfeldes fortbesteht.

Nach längerem Bestande der Abhebung wird die Netzhaut vollkommen atrophisch. Sie hat damit ihre Lichtempfindlichkeit verloren und wird wieder durchsichtig. Damit wird auch die ophthalmoskopische Erkennung der Abhebung schwieriger, die jetzt hauptsächlich aus dem anomalen Verhalten der Gefässe geschehen muss.

Digitized by Illinois College of Optometry

Die Netzhautabhebung, welche durch einen Aderhauttumor verursacht wird, zeigt nur so lange ein charakteristisches Aussehen, als sie dem Tumor noch überall anliegt. Sie bildet dann einen glatten, faltenlosen Buckel, welcher sich steil aus dem Fundus erhebt. Durch die Netzhaut hindurch vermag man die Gefässe der Aderhaut oder des Tumors, sowie die meist dunkle Farbe des letzteren zu erkennen. Die dem Tumor aufliegende Netzhaut flottirt selbstverständlich nicht.

Bei Cysticercus subretinalis findet man eine rundliche, ziemlich scharf umschriebene Abhebung, unter welcher man die blaugraue Cysticercusblase mit ihrem helleren Rande erkennt (Fig. 171). Die abgehobene Netzhaut flottirt nicht, dagegen erkennt man durch sie die selbstständigen Bewegungen der Blase.

In den späteren Stadien wird die Netzhautabhebung, welchen Ursprunges sie immer sei, häufig durch Trübungen der Medien, namentlich der Linse und des Glaskörpers, der ophthalmoskopischen Wahrnehmung entzogen und dadurch die Diagnose derselben erschwert oder unmöglich gemacht. In solchen Fällen muss sich die Diagnose auf zwei Factoren stützen, auf das Gesichtsfeld und auf den intraoculären Druck. Ersteres muss, wenn wegen der Trübung der Medien das qualitative Sehen verloren gegangen ist, mit der Kerzenflamme im verdunkelten Zimmer geprüft werden (siehe §§ 155 und 156, Anmerkung); bei Netzhautabhebung wird es eine entsprechende Einschränkung zeigen. Der intraoculäre Druck ist bei Netzhautabhebung in der Regel herabgesetzt, weil das Volumen des Glaskörpers durch die Schrumpfung sich vermindert; aus derselben Ursache findet man oft die vordere Kammer tiefer, indem die Linse zurücksinkt. Wenn man in älteren Fällen von Iridocyclitis, Iridochorioiditis oder complicirter Katarakt Einschränkung des Gesichtsfeldes und Herabsetzung der Spannung findet, so kündigt dies die bevorstehende völlige Erblindung durch totale Netzhautabhebung und spätere Atrophie des Bulbus an. — Bei jener Netzhautabhebung, welche durch active Abdrängung der Netzhaut von der Aderhaut entsteht, ist die Spannung nicht vermindert, sondern eher erhöht. Vermehrung der Tension bei Netzhautabhebung spricht daher in zweifelhaften Fällen für einen intraoculären Tumor als Ursache der Abhebung (v. Graefe).

Unter den Ursachen der Netzhautabhebung müssen noch Narben erwähnt werden, welche nach perforirenden Wunden im Bereiche der Sclera zurückbleiben. Solche Narben können durch zufällige Verletzung oder durch Operation gesetzt werden (Seite 272). Sie heften die Netzhaut an die Aderhaut und Sclera an und bedingen durch ihre spätere Zusammenziehung eine Anspannung der Netzhaut, welche zur Abhebung derselben von der Unterlage führt.

IV. Gliom der Netzhaut.

§ 99. Das Gliom ist die einzige Neubildung, welche in der Netzhaut vorkommt. Es wird nur bei Kindern gefunden. Die Eltern bemerken, dass aus der Pupille des erkrankten Auges ein heller, weisslicher oder goldgelber Reflex kommt, den man zuweilen schon von Weitem wahrnimmt. Deshalb wird diese Krankheit seit Beer als amaurotisches Katzenauge bezeichnet, amaurotisch, weil das Auge blind ist, Katzenauge, weil es leuchtet, wie die Augen der Katzen

Digitized by Illinois College of Optometry

im Dunklen. Wenn man ein solches Auge mittelst focaler Beleuchtung untersucht, erkennt man als Ursache des Reflexes eine hinter der Linse gelegene höckerige Masse von heller Farbe und überzogen von feinen Gefässen, die entartete Netzhaut.

Der weitere Verlauf des Glioms zeigt dieselben Stadien, wie wir sie bei den Aderhautgeschwülsten kennen gelernt haben (siehe Seite 397). Im ersten Stadium fehlen entzündliche Erscheinungen; die Krankheit verräth sich blos durch den hellen Reflex und die Erblindung des Auges. Das zweite Stadium zeichnet sich durch das Hinzutreten der Drucksteigerung aus. Das Auge wird gereizt und schmerzhaft und das Kind beginnt zu leiden. Später, im dritten Stadium, wuchert die Geschwulst aus dem Auge hervor, vor Allem längs des Sehnerven, dann auch an anderen Stellen, namentlich durch die Hornhaut oder im Umkreise derselben. Das Auge verwandelt sich zuletzt in eine grosse, exulcerirte, schmerzhafte und leicht blutende Geschwulst, welche die Orbita ganz ausfüllt und zwischen den Lidern hervorragt. Im vierten Stadium greift die Geschwulst auf entfernte Organe über. Durch Fortpflanzung in der Continuität geht sie längs des Opticus auf das Gehirn über; auf metastatischem Wege dagegen ergreift sie die zunächst gelegenen Lymphdrüsen, sowie die verschiedensten inneren Organe (am häufigsten die Leber). Die Kinder gehen endlich entweder aus Erschöpfung zu Grunde oder durch das Uebergreifen der Neubildung auf lebenswichtige Organe, besonders auf das Gehirn. Der Verlauf der Krankheit erstreckt sich, vom ersten Beginne bis zum letalen Ausgange, gewöhnlich über mehrere Jahre.

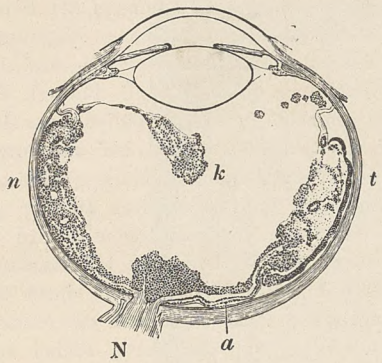

Fig. 172.

Gliom der Netzhaut. Vergr. 21. — Das Gliom ist über die ganze Ausdehnung der Netzhaut verbreitet. Dieselbe ist an der nasalen Seite *n* vollständig in der Neubildung aufgegangen, während an der temporalen Seite *t* stellenweise noch die äusseren Netzhautschichten erhalten sind (bei *a*). Die Aftermasse überlagert auch die Sehnervenpapille *N*, in deren Excavation sie eindringt. Im vorderen Abschnitte des Glaskörpers liegen isolirte Knoten, von welchen der grösste mit der Ora serrata in Verbindung steht. Der vordere Abschnitt des Bulbus zeigt die Folgen der Drucksteigerung, nämlich an der nasalen Seite Anlegung der Iriswurzel an die Corneoscleralgrenze, während an der temporalen Seite entsprechend dieser Stelle bereits eine Aushöhlung *b* wahrzunehmen ist, als Vorläufer eines Staphyloma intercalare.

Das Gliom befällt in der Regel nur ein Auge, doch hat man auch zahlreiche doppelseitige Fälle gesehen. Es findet sich ausschliesslich bei Kindern, meist noch vor dem fünften Lebensjahre. Manchmal wird

Digitized by Illinois College of Optometry

es in so frühem Lebensalter bemerkt, dass man seinen Beginn noch in das Fötalleben zurückversetzen muss. Dies, sowie der Umstand, dass zuweilen mehrere Kinder derselben Familie der Reihe nach an Gliom erkranken, spricht dafür, dass die Ursache desselben in vielen Fällen in einem angeborenen Bildungsfehler zu suchen ist.

Die Therapie besteht in der möglichst raschen Entfernung des Neugebildes. So lange sich dasselbe noch auf den Bulbus beschränkt, genügt die Enucleation des letzteren, bei welcher man vorsichtshalber den Sehnerven möglichst weit rückwärts abschneidet. In solchen Fällen kann man auf dauernde Heilung hoffen. Wenn einmal die Geschwulst nach aussen durchgewuchert hat, aber sich noch auf die Orbita beschränkt, so kann durch die Exenteratio orbitae (siehe § 166) eine vollständige Entfernung des Neugebildes erreicht werden. Doch bleibt hier selten schnelle Recidive, sowohl in loco, als in den benachbarten Lymphdrüsen, aus. Dennoch ist auch in solchen Fällen die Operation angezeigt, weil man durch Entfernung des localen Krankheitsherdes dem Kinde viele Leiden erspart. — Die Prognose ist also nur dann günstig, wenn sehr frühzeitig operirt wird.

Das Glioma retinae (Virchow) ist, im Gegensatze zu den intraoculären Sarkomen, niemals pigmentirt. Es entwickelt sich gewöhnlich aus den beiden Körnerschichten der Netzhaut, und zwar hauptsächlich aus der inneren Körnerschichte. Die Geschwulst setzt sich aus kleinen Zellen und einer sehr weichen Grundsubstanz zusammen (Fig. 173). Die Zellen bestehen aus einem Kern, den eine sehr geringe Menge von Protoplasma umgibt, welches an vielen Stellen feine Fortsätze besitzt. Je nach der Beschaffenheit dieser Fortsätze sind die Zellen zum Theil den Gliazellen, zum Theil den Ganglienzellen an die Seite zu setzen. Die Geschwulstzellen liegen gewöhnlich besonders dicht an den weiten Blutgefässen, welche dadurch mantelartige Hüllen bekommen; die ganze Geschwulst zeigt in Folge dessen einen tubulösen Bau. In manchen Fällen findet man ausserdem lange, cylindrische Zellen, welche unzweifelhaft als Bestandtheile der äusseren Netzhautschichten, des Neuroepithels (Schwalbe) aufzufassen sind (Flexner, Wintersteiner). Sie stehen gruppenweise beisammen, in der Regel so, dass sie ein freies Lumen einschliessen, in welches ihre, den Aussengliedern der Stäbchen und Zapfen entsprechenden Enden hineinragen. Mit Rücksicht auf diese Gebilde wäre es daher richtiger, das Gliom als Neuroepitheliom der Netzhaut zu bezeichnen. Die Wucherung der Netzhaut führt zu ungleichmässiger Verdickung und in Folge dessen zu Faltung und Ablösung derselben. Doch kann in manchen Fällen, wie die Fig. 172 zeigt, die Ablösung der Netzhaut lange Zeit auf kleine, umschriebene Stellen beschränkt bleiben. Von der entarteten Netzhaut gelangen Geschwulstkeime einerseits in die Aderhaut, andererseits in den Glaskörper, wo sie sich zu selbstständigen kleinen Knoten weiter entwickeln (Fig. 172 *k*).

Dass dem Gliom sehr oft eine angeborene krankhafte Disposition zu Grunde liegt, geht aus folgender interessanten Beobachtung hervor, die ich gemacht habe. Eine Mutter bringt ihren vierjährigen Sohn in die Klinik mit Gliom des rechten

Digitized by Illinois College of Optometry

Auges. Dasselbe soll angeblich erst seit einem Jahre bestehen, doch ist es schon weit vorgeschritten; der Bulbus ist im Ganzen sehr vergrössert und von demselben wuchert die Aftermasse in die Orbita hinein. Es wurde der ganze Orbitalinhalt entfernt, aber dennoch starb das Kind ein halbes Jahr später unter Gehirnerscheinungen, während gleichzeitig eine neue Geschwulst in der Orbita gefühlt werden konnte. Einige Monate darauf brachte die Mutter das nächste Kind, einen zweijährigen Knaben, mit der Angabe, derselbe sei zwar seit der Geburt auf dem rechten Auge blind gewesen, doch bemerke sie erst in der letzten Zeit eine Vergrösserung des Auges. Dieses Kind hatte gleichfalls Gliom des rechten Auges und

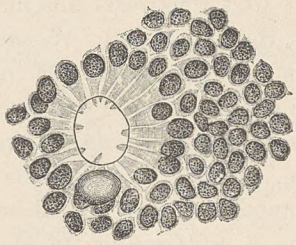

Fig. 173.

Glioma retinae. Vergr. 500/1. Nach Wintersteiner. — Die Geschwulst besteht aus Zellen, welche einen einzigen Kern und um denselben einen sehr dünnen, oft kaum sichtbaren Protoplasmaleib besitzen. Die linke Hälfte der Zeichnung ist von einem Gebilde eingenommen, welches dem Querschnitte einer tubulösen Drüse ähnlich ist. Das Lumen umgeben lange, cylindrische Zellen, deren Kern am peripheren Ende der Zellen liegt (Stäbchen- und Zapfenkörner). Das centrale Ende der Zellen ist durch einen scharf gezeichneten Contour begrenzt, die Membrana limitans externa. Von dieser ragen kurze, kegelförmige Protoplasmafortsätze in das Lumen vor (rudimentäre Stäbchen und Zapfen). Gerade nach unten von diesem Gebilde liegt ein grösserer, elliptischer, stark glänzender Körper, eines jener hyalinen Concremente, welche in den Gliomen zuweilen vorkommen.

starb auch — etwa ein Jahr nach vorgenommener Operation — an Recidiv. Bald darauf führte mir die Frau ihr letztes, erst einige Monate altes Kind zu, voll Angst, dass auch dieses Kind derselben fürchterlichen Krankheit erliegen möchte, denn sie bemerkte am linken Auge desselben ein vom Gewöhnlichen abweichendes Aussehen. Dieses Kind hatte aber kein Gliom, sondern ein typisches angeborenes Kolobom der Iris nach unten, sowie ein Kolobom der Aderhaut.

Das Bild des amaurotischen Katzenauges kann nicht blos durch Gliom, sondern auch durch Exsudate im Glaskörperraume hervorgebracht werden. Solche Fälle sind oft schwer von Gliom zu unterscheiden und werden deshalb als Pseudogliom bezeichnet (siehe Seite 393).

Verletzungen der Netzhaut. In Folge von Contusionen des Bulbus kommen Rupturen der Netzhaut vor, auch ohne Perforation der übrigen Bulbushüllen; doch sind diese Fälle isolirter Netzhautzerreissung ausserordentlich selten. Die Netzhaut zerreisst viel schwerer als die Aderhaut, da man bei Aderhautrissen die Netzhaut in der Regel unversehrt findet. Weniger selten sind die spontanen Rupturen der Netzhaut bei Netzhautablösung.

Eine vorübergehende Veränderung der Netzhaut nach Contusion des Bulbus ist die von Berlin beschriebene Commotio retinae. Dieselbe kennzeichnet sich

Digitized by Illinois College of Optometry

durch milchweisse Trübung der Netzhaut, welche entweder die Umgebung der Papille und die Macula einnimmt oder denjenigen Theil der Netzhaut, welcher der Einwirkungsstelle des Stosses entspricht. In manchen Fällen wird auch die diametral gegenüberliegende Stelle getrübt gefunden. Gleichzeitig ist eine mässige Herabsetzung des centralen Sehvermögens und oft auch eine Einengung des Gesichtsfeldes vorhanden. Die Netzhauttrübung verschwindet nach einigen Tagen und damit auch die dadurch hervorgerufene Sehstörung. Es handelt sich wahrscheinlich um ein Oedem der Netzhaut.

XI. Capitel.

Krankheiten des Sehnerven.

Anatomie.

§ 100. Der Sehnerv (Nervus opticus) sammelt seine Fasern aus der Netzhaut und begibt sich vom Auge durch die Orbita und durch das Foramen opticum in die Schädelhöhle. Demgemäss unterscheidet man am Sehnerven drei Abschnitte: *a*) das intraoculäre Ende, welches sich innerhalb der Sclera befindet, *b*) den orbitalen Theil vom Bulbus bis zum Foramen opticum und *c*) den intracraniellen Theil vom Foramen opticum bis zum Chiasma.

a) Intraoculärer Abschnitt des Sehnerven.

Der Sehnerv muss, um von der Netzhaut nach aussen zu gelangen, die Aderhaut und die Sclera durchbohren. Die Stelle, wo dies geschieht, liegt etwas nach innen vom hinteren Pol des Auges (Fig. 86). Die Oeffnung in der Sclera, durch welche der Sehnerv das Auge verlässt, heisst Foramen sclerae und stellt eigentlich einen kurzen Canal (Sclerotico-chorioidealcanal) dar; das innerhalb desselben steckende Stück des Sehnerven ist der intrasclerale Antheil desselben. Genau genommen, besteht jedoch weder in der Sclera noch in der Chorioidea ein vollständiges Loch für den Sehnerven, vielmehr verhalten sich die beiden Membranen in folgender Weise: die äusseren Lamellen der Sclera, welche etwa zwei Drittel von deren Dicke ausmachen, werden überhaupt nicht vom Sehnerven durchbohrt, sondern biegen an demselben nach rückwärts um, um dessen äussere Scheide zu bilden (Fig. 174 *D*). Die innersten Lamellen der Sclera hingegen, spannen sich über das Foramen sclerae hinüber und sind hier von zahlreichen Lücken durchbohrt, welche bestimmt sind, die einzelnen Bündel des Sehnerven durchtreten zu lassen. Dieser ist in Folge dessen an dieser Stelle von zahl-

Digitized by Illinois College of Optometry

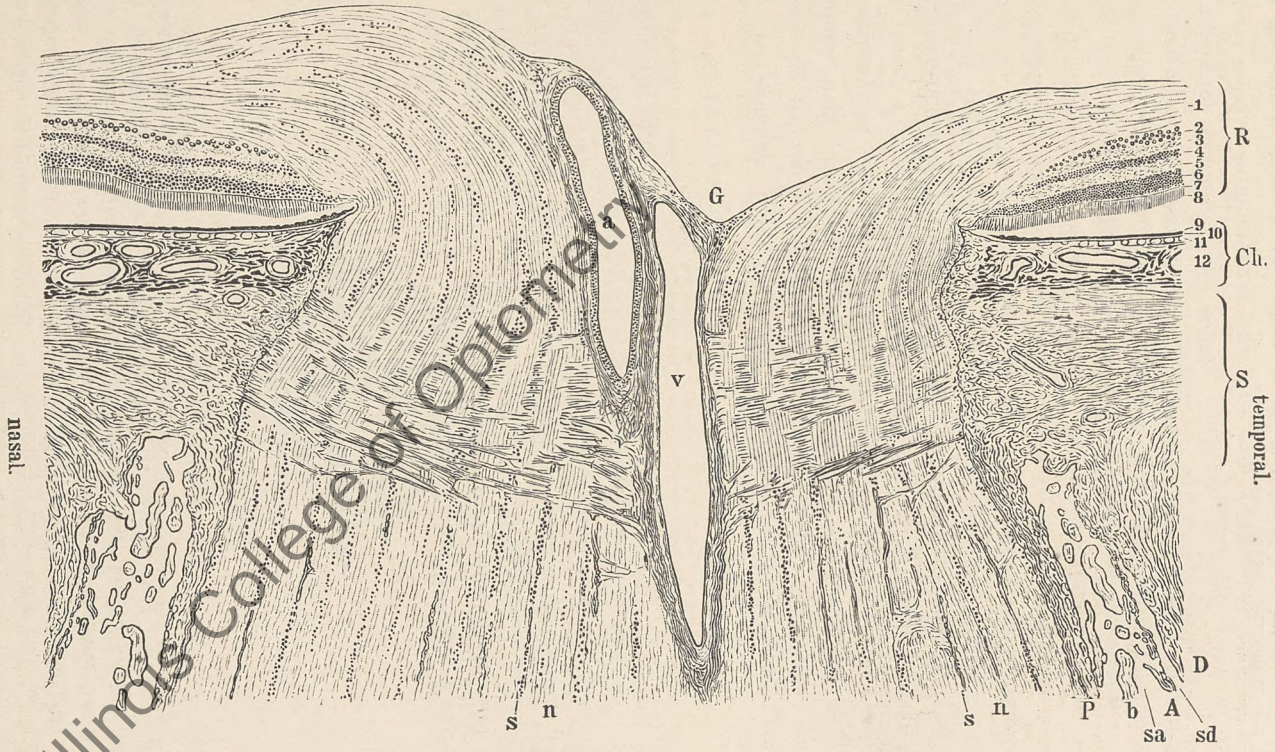

Fig. 174.

Digitized by Illinois College of Optometry

reichen derben, bindegewebigen Scheidewänden durchsetzt. Auch die Aderhaut spannt sich in modificirter Form quer durch den Sehnerven hindurch. Sie bildet zusammen mit den inneren Lagen der Sclera die Lamina cribrosa, welche das Foramen sclerae überbrückt und ihren Namen eben deshalb trägt, weil sie überall von den Bündeln des Sehnerven durchbohrt wird (in Fig. 174 im Querschnitte, in Fig. 176 im Flächenschnitte).

Wenn man den Sehnerveneintritt auf einem Längsschnitte betrachtet, sieht man, dass sich derselbe beim Eintritte in die Sclera konisch zuspitzt (Fig. 174 und 175), so dass die der Lamina cribrosa entsprechende Stelle der schmalste Theil des Sehnerven ist. Diese Verjüngung des Sehnerven erscheint noch bedeutender, wenn man bedenkt, dass an der Stelle der Lamina cribrosa die bindegewebigen Septa zwischen den Sehnervenbündeln besonders zahlreich und mächtig sind. Der für die nervösen Bestandtheile des Sehnerven übrig bleibende Raum ist somit an dieser Stelle ausserordentlich reducirt. Wie ist es also möglich, dass die Sehnervenbündel diese enge Stelle passiren können? Darüber gibt ein Blick auf den Längsschnitt eines frischen Sehnerven

---

Fig. 174. Längsschnitt durch den Sehnervenkopf. Vergr. 60/1. — Der Sehnerv zeigt bei seinem Durchtritte durch den Sclerotico-chorioidealcanal eine unregelmässige konische Verjüngung. Die Sehnervenfasern sind zu Bündeln ***n*** zusammengefasst, welche durch Septen ***s*** von einander geschieden sind. Die Fortsetzung der Septen kann man in Form von Kernreihen, den Neurogliazellen angehörig, bis in den Kopf des Sehnerven verfolgen. Die Axe des Sehnerven wird von der Centralvene ***v*** und der nasal davor liegenden Centralarterie ***a*** eingenommen. Der Quere nach wird der Sehnerv von der Lamina cribrosa durchsetzt, welche den Sehnervenstamm vom Sehnervenkopf scheidet. Die Fasern der Siebplatte entspringen aus der Wand des Scleralcanales, durchziehen den Sehnerven in einem nach vorne leicht concaven Bogen und setzen sich an das die Centralgefässe begleitende Bindegewebe an. Die Nervenfasern legen sich ungefähr im Niveau der inneren Aderhautschichten garbenartig auseinander, so dass sie eine trichterförmige Vertiefung — Gefässtrichter ***G*** — bilden. Nach der nasalen Seite der Papille gehen mehr Fasern als nach der temporalen, weshalb die erstere höher ist. Die Sehnervenfasern gehen in die Faserschichte der Netzhaut ***1*** über, auf welche nach aussen die übrigen Schichten der Netzhaut folgen, nämlich die Ganglienzellenschichte ***2***, die innere granulirte oder plexiforme Schicht ***3***, die Schichte der inneren Körner oder der bipolaren Zellen ***4***, die äussere granulirte oder plexiforme Schicht ***5***, die Schichte der äusseren Körner oder der Körper der Sehzellen ***6***, die Limitans externa ***7*** und die Schichte der Stäbchen und Zapfen ***8***. Die Netzhautschichten hören am Sehnervenkopfe abgeschrägt auf, indem die äusserste Schichte ***8*** am weitesten reicht.

Die innersten, die Wand des Scleralcanales bildenden Fasern der Sclera begleiten den Sehnerven nach rückwärts als die ihm innig anliegende Pialscheide ***P***. Die äusseren Lagen der Sclera biegen weiter entfernt vom Sehnervenkopfe nach rückwärts um und bilden die den Nerven locker umhüllende Duralscheide ***D***. Zwischen diesen beiden Scheiden liegt als dritte die dünne Arachnoidealscheide ***A***, welche den intervaginalen Raum des Sehnerven in den subduralen Raum ***sd*** und den subarachnoidealen Raum ***sa*** scheidet. Beide endigen vorne blind in der Dicke der Sclera. ***b*** ist der Schrägschnitt eines der zahlreichen subarachnoidealen Bälkchen, welche die arachnoideale mit der pialen Scheide verbinden. In der Wand des Scleralcanales sieht man die Querschnitte einiger Blutgefässe, welche dem Zinn'schen Scleralgefässkranze angehören (siehe Seite 303).

Zwischen Sclera ***S*** und Retina ***R*** liegt die Chorioidea ***Ch***. Die innerste Schichte derselben, die Glasmembran ***10***, reicht am weitesten gegen den Sehnervenkopf, dessen Fasern durch den Rand der Glasmembran eine Einschnürung erfahren. Auf der Glasmembran liegt das zur Netzhaut gehörige Pigmentepithel ***9***, welches an der nasalen Seite ebenso weit reicht, wie die Glasmembran, an der temporalen aber etwas früher aufhört. An beiden Seiten aber wird das Pigmentepithel gegen seinen Rand zu dicker und stärker pigmentirt, was dem ophthalmoskopisch sichtbaren Chorioidealringe entspricht. Die nächsten Schichten der Aderhaut, die Chorioidocapillaris ***11*** und die Schichte der mittleren und grossen Gefässe ***12*** reichen an der temporalen Seite nicht ganz bis an den Sehnerv, indem sich zwischen beide eine Bindegewebslage als Fortsetzung der Sclera einschiebt.

Digitized by Universitätsbibliothek Graz

Auskunft. Derselbe zeigt uns den Nerven bis zur Lamina cribrosa weiss, während er nach vorne von derselben grau durchscheinend ist. Die weisse Farbe des Sehnerven im extraoculären Theil rührt daher, dass die Sehnervenfasern hier markhaltig und daher undurchsichtig sind (Fig. 175). Bei ihrem Durchtritte durch die Lamina cribrosa verlieren die Nervenfasern das Mark und werden in Folge dessen durchsichtig — daher das durchscheinende, graue Aussehen des Sehnervenkopfes. Mit dem Verluste des Markes vermindert sich der Durchmesser jeder

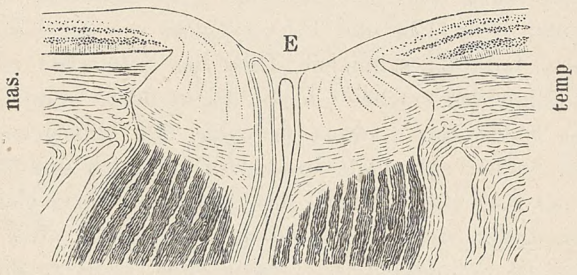

Fig. 175.

Längsschnitt durch den Sehnervenkopf. Vergr. 20/1. — Die Nervenfasern des Sehnervenstammes sind, soweit sie markhaltig sind, durch die Weigert'sche Haematoxylinfärbung schwarz gefärbt. Die Markbekleidung reicht bis zur Lamina cribrosa. Der Sclerotico-chorioideal-canal zeigt, von hinten nach vorne gehend, zuerst eine Erweiterung, dann eine Verengerung. *E* physiologische Excavation.

einzelnen Nervenfaser sehr bedeutend, so dass nun die Gesammtheit derselben in den engen Lücken der Lamina cribrosa Platz findet.

Die Lamina cribrosa spielt eine wichtige Rolle bei pathologischen Processen. Erstens ist sie die schwächste Stelle der ganzen Bulbushüllen, welche hier nur durch die innersten Lagen der Sclera (zusammen mit einigen Lamellen der Aderhaut) gebildet werden, die überdies noch von den Löchern für die Sehnervenbündel durchbohrt sind. Deshalb gibt bei Drucksteigerung diese Stelle vor Allem nach. Im normalen Auge zieht die L. cribrosa geradlinig oder nur leicht nach rückwärts ausgebogen quer durch den Sehnerven. Bei Drucksteigerung weicht sie immer mehr nach rückwärts aus und bildet so die glaukomatöse Excavation. Ein zweiter Grund für pathologische Veränderungen liegt in dem Umstande, dass innerhalb des Foramen sclerae und besonders im Bereiche der L. cribrosa der Sehnerv zwischen festen, fibrösen Wänden eng eingezwängt ist, wie an keiner anderen Stelle seines Verlaufes. Hier kann es daher bei Anschwellung des Sehnerven leicht zu Einschnürung, Strangulation desselben kommen. Das Foramen sclerae spielt hier eine ähnliche Rolle wie bei einer Hernie der fibröse Ring der Bruchpforte für die vorliegenden Eingeweide.

Digitized by Illinois College of Optometry

Der nach vorne von der L. cribrosa im Augeninnern selbst gelegene Theil des Sehnerven ist der Sehnervenkopf, Papilla nervi optici. Es ist derjenige Theil des Sehnerven, welcher schon während des Lebens mittelst des Augenspiegels gesehen werden kann. Der Name Papilla wurde von den älteren Autoren in der irrigen Meinung gewählt, dass der Sehnervenkopf eine Hervorragung in das Augeninnere darstelle. Dies ist jedoch nur bei pathologischen Zuständen, wie z. B. bei ent-

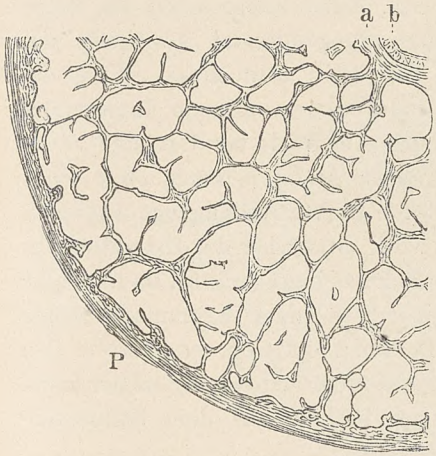

Fig. 176 *A*.

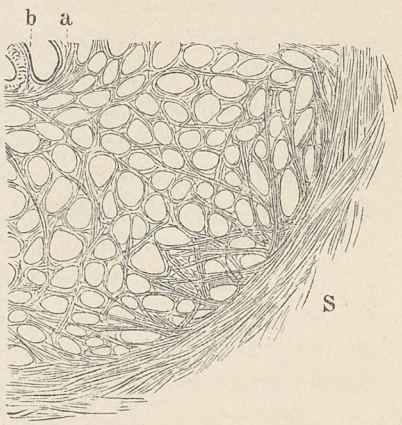

Fig. 176 *B*.

Fig. 176 *A*. Frontalschnitt durch den Sehnervenstamm hinter der Lamina cribrosa. Vergr. 50/1. — Von der Pialscheide ***P*** gehen die Septen ab, welche vielfach verzweigt und untereinander verbunden den Sehnerven durchsetzen und sich mit dem Bindegewebe ***a*** vereinigen, welches die Centralgefässe ***b*** umgibt.

Fig. 176 *B*. Frontalschnitt durch denselben Sehnerven in der Höhe der Lamina cribrosa. Vergr. 50/1. — Die von der Wand des Scleralcanales ***S*** ausgehenden Septen sind derb und breit und ziehen, dicht sich verflechtend, durch den ganzen Sehnerven bis zur bindegewebigen Umhüllung ***a*** der Centralgefässe. — In deren Umgebung sind die Lücken zwischen den Septen grösser als an der Peripherie des Nerven, weil dort der Schnitt schon etwas vor die dichteste Stelle der Lamina fällt. Da nämlich die Lamina im Ganzen eine leichte Ausbiegung nach hinten besitzt, kann sie niemals vollständig mit der Schnittebene zusammenfallen.

zündlicher Schwellung des Sehnervenkopfes, der Fall. Im normalen Zustande ist derselbe vollkommen flach, so dass er in einer Ebene mit der Netzhaut liegt, oder er besitzt sogar eine centrale Vertiefung (Fig. 174 *G*). Dieselbe entsteht dadurch, dass die Sehnervenfasern nicht erst im Niveau der Netzhaut, sondern schon etwas tiefer auseinander weichen, so dass eine trichterförmige Vertiefung entsteht, aus welcher die Centralgefässe des Sehnerven hervorkommen. Dies ist der normale Gefässtrichter, welcher sich öfter zu einer grösseren Vertiefung, der physiologischen Excavation, erweitert.

Digitized by Illinois College of Optometry

b) Orbitaler Abschnitt des Sehnerven.

Der Sehnerv macht auf seinem Wege vom Auge zum Foramen opticum eine S-förmige Biegung (Fig. 86 *O*). Dank dieser kann sich der Augapfel innerhalb weiter Grenzen frei bewegen. Die Bewegungen des Auges erfolgen um den Drehpunkt desselben, welcher ungefähr in der Mitte des Augapfels liegt. Wenn daher die Hornhaut nach einer Seite hin gewendet wird, so geht der hintere Pol des Auges um eben so viel nach der entgegengesetzten Seite. Allen Excursionen der Hornhaut entsprechen ebenso grosse, nur entgegengesetzt gerichtete des hinteren Poles, weshalb derselbe frei beweglich sein muss. Wäre der Sehnerv geradlinig zwischen Bulbus und Foramen opticum angespannt, so würde er den hinteren Abschnitt des Augapfels an Ort und Stelle festhalten und die Bewegungen des ganzen Auges hemmen. Wir sehen dies durch jene Fälle bestätigt, wo durch Hervortreibung des Augapfels aus der Orbita der Sehnerv gestreckt wird. Je stärker der Exophthalmus ist, desto mehr ist die Beweglichkeit des Bulbus eingeschränkt. Im normalen Zustande ist der Sehnerv in Folge seiner S-förmigen Krümmung länger als die Distanz zwischen Auge und Foramen opticum, so dass er den Ortsveränderungen des hinteren Augenpoles durch Streckung folgen kann.

Der orbitale Theil des Sehnerven besteht aus dem Sehnervenstamme und den ihn einhüllenden Scheiden.

a) Der Sehnervenstamm ist aus Nervenfasern und Bindegewebe zusammengesetzt. Die Nervenfasern sind von sehr verschiedenem Kaliber und ausserordentlich zahlreich; man schätzt sie auf eine halbe Million und darüber. Die meisten derselben sind centripetale Fasern, doch gibt es auch centrifugal leitende Fasern im Sehnerven. Zwischen den Fasern liegt als Stütz- und Isolirsubstanz Neurogliagewebe. Die Nervenfasern vereinigen sich zu Bündeln (Fig. 174 *n*), welche parallel mit einander verlaufen und durch gegenseitigen Faseraustausch unter einander verflochten sind. Zwischen den Nervenbündeln liegt das Bindegewebe, welches das stützende Gerüst für den ganzen Sehnerven liefert. Es bildet dickere und dünnere Scheidewände — Septa —, welche überall untereinander in Verbindung stehen und den ganzen Sehnerven durchziehen (Fig. 174 *s*, 176). Zwischen der äusseren Oberfläche der Nervenbündel und der inneren der Septa findet sich ein Zwischenraum, welcher als Lymphraum functionirt.

b) Die Scheiden des Sehnerven sind drei, eine innere, eine mittlere und eine äussere. Da sie aus den drei Umhüllungshäuten des Gehirnes hervorgehen, bezeichnet man sie als Pial-, Arachnoideal- und

Digitized by Illinois College of Optometry

Duralscheide (Axel Key und Retzius). Die innere oder Pialscheide umschliesst den Sehnervenstamm innig (Fig. 174 *P* und 177 *p*). Von ihr gehen die Bindegewebszüge, welche die Septa bilden, in das Innere des Nerven hinein und mit denselben die Blutgefässe. Die äussere oder Duralscheide (Fig. 174 *D* und 177 *du*) ist viel dicker als die innere Scheide und umgibt den Sehnerven locker. Dadurch bleibt ein ziemlich weiter Raum zwischen ihr und der inneren Scheide frei, der inter-

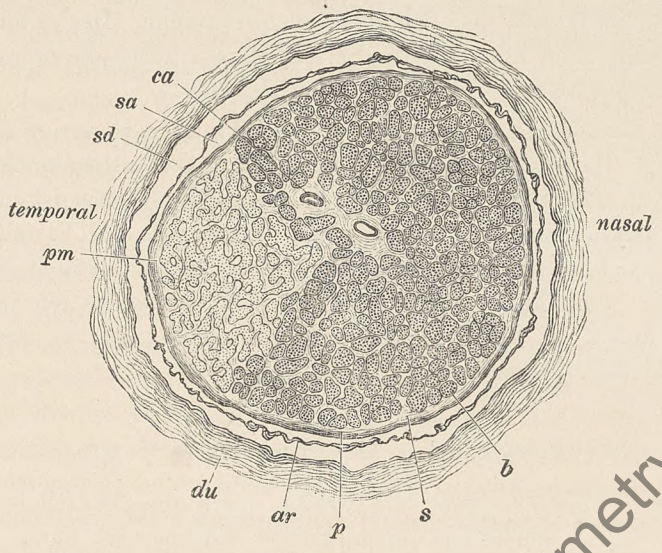

Fig. 177.

Frontalschnitt eines Sehnerven mit Atrophie des papillo-maculären Bündels (4 mm hinter dem Bulbus angelegt). Vergr. 15 1. — Der Sehnerv ist von der Duralscheide *du*, der Arachnoidealscheide *ar* und der Pialscheide *p* eingehüllt. Zwischen erster und zweiter befindet sich der subdurale Raum *sd*, zwischen zweiter und dritter der subarachnoideale Raum *sa*. Nach aussen oben von der Mitte des Querschnittes sieht man die Centralarterie *ca* und mehr central die Centralvene. Dieselben sind umgeben von den Querschnitten der Nervenbündel *b*, welche durch die bindegewebigen Septa *s* von einander getrennt sind. An der temporalen Seite hebt sich ein keilförmiger Abschnitt *pm* durch seine blässere Farbe vom übrigen Sehnervenquerschnitte ab. Derselbe entspricht dem atrophischen papillo-maculären Bündel. In dessen Bereiche sind die Querschnitte der Nervenbündel schmäler, die bindegewebigen Septa dagegen breiter.

vaginale Raum. Die mittlere oder Arachnoidealscheide (Fig. 174 *A* und 177 *ar*) ist ein sehr feines Häutchen, welches sich meist innig an die Duralscheide anschmiegt. Sie steht durch bindegewebige Bälkchen mit der äusseren und mit der inneren Scheide in vielfacher Verbindung. Sie theilt den intervaginalen Raum in zwei Abtheilungen, den subduralen (*sd*) und den subarachnoidealen Raum (*sa*), welche mit den gleichnamigen Räumen des Gehirnes in Communication stehen. Besonders deutlich treten dieselben in Fig. 183 hervor, wo sie durch Flüssigkeits-

Digitized by Illinois College of Optometry

ansammlung pathologisch erweitert sind. Die diesen Räumen zugekehrten Oberflächen der Scheiden sind mit einem Endothelüberzuge versehen, so dass diese Räume vollständig von Endothel ausgekleidet sind und als Lymphräume angesehen werden müssen (Schwalbe).

Die drei Scheiden vereinigen sich am Bulbus mit der Sclera. Die äussere und mittlere Scheide gehen in die beiden äusseren Drittel der Sclera über; die innere Scheide dagegen begibt sich zu den innersten Lamellen der Sclera (Fig. 174 *P*), welche die Lamina cribrosa bilden, und steht auch mit der Aderhaut in Verbindung. Der intervaginale Raum endigt blind innerhalb der Sclera. Hinten gehen die drei Scheiden in die entsprechenden Häute des Gehirnes über.

Die Blutgefässe dringen von der Pialscheide aus in den Sehnerven ein. Im vorderen Theile des orbitalen Abschnittes kommen noch die Centralgefässe des Opticus hinzu. Die Centralarterie ist ein Zweig der A. ophthalmica; die Centralvene begibt sich zur V. ophthalmica superior oder direct zum Sinus cavernosus. Beide Gefässe treten 10 bis 20 mm weit hinter dem Bulbus in den Sehnerven ein (Fig. 86 *e*) und verlaufen in der Axe desselben bis zur Papille, wo sie in die Netzhautgefässe zerfallen.

c) Intracranieller Abschnitt des Sehnerven.

Der Sehnerv verlässt die Orbita durch das Foramen opticum. Dasselbe bildet eigentlich einen kurzen knöchernen Canal (Canalis opticus), welcher ausser dem Sehnerven noch die Arteria ophthalmica (an der unteren Seite des Sehnerven liegend) enthält. Dadurch, dass der Sehnerv innerhalb des Canalis opticus eng von den knöchernen Wänden desselben eingeschlossen wird, ist für diese Strecke, ähnlich wie für den intrascleralen Theil des Sehnerven, eine besondere Disposition zu Erkrankungen gegeben. Dieselben bestehen in Entzündung, in Compression des Nerven durch Verdickung des Knochens, in Quetschung und Zerreissung bei Fractur der knöchernen Wand des Canales.

Der intracranielle Theil des Sehnerven reicht vom Foramen opticum bis zum Chiasma, ist also nur kurz (kaum 1 cm lang). Er ist plattgedrückt und nur von der Pialscheide eingehüllt, da die beiden anderen Scheiden nach dem Durchtritte durch das Foramen opticum mit den beiden äusseren Häuten des Gehirnes sich vereinigt haben.

Digitized by Illinois College of Optometry

Fortsetzung der Sehnervenfasern bis zur Hirnrinde.

Die beiden Sehnerven vereinigen sich im Chiasma, wo sie sich innig durchflechten, um an der hinteren Seite desselben als Tractus optici wieder auszutreten. Das Chiasma liegt im Sulcus opticus des Keilbeinkörpers, unmittelbar vor dem Infundibulum. Vom Chiasma aus gehen die Tractus optici divergirend nach rückwärts und gelangen, um die Hirnschenkel sich herumschlingend, zu den primären, subcorticalen Opticuscentren, nämlich dem Corpus geniculatum externum, dem vorderen Vierhügel und dem Thalamus opticus. Von den weiter nach verschiedenen Theilen des Gehirnes ziehenden Fasern beanspruchen zwei Faserzüge besondere Wichtigkeit: einerseits die Fasern (Fig. 178 *m*), welche zu den Kernen des Oculomotorius (*K*) gehen, andererseits die Fasern (*S*), welche zur Hirnrinde (*B*) sich begeben. Erstere regeln die Bewegungen der Augenmuskeln und die reflectorische Action der Pupillen; letztere vermitteln die Wahrnehmung des Gesehenen. Die für die Hirnrinde bestimmten Fasern endigen hier in den Ganglienzellen der Rinde innerhalb eines Bezirkes, welchen man als das optische Rindenfeld oder als die Sehsphäre (Munk) bezeichnet, und welcher hauptsächlich der medialen Fläche des Cuneus und der Umgebung der Fissura calcarina entspricht. Innerhalb der Ganglienzellen wird die Erregung der Sehnervenfasern in Empfindung (Sinneswahrnehmung) umgesetzt, so dass hier das Gesehene zum Bewusstsein kommt. In den einmal erregten Ganglienzellen bleiben dauernde Veränderungen zurück (Gedächtniss), welche namentlich bei öfterer Wiederholung derselben Erregung so intensiv werden, dass wir durch dieselben im Stande sind, das früher Gesehene in unserem Bewusstsein zu reproduciren — optische Erinnerungsbilder. Bei Zerstörung der Hinterhauptsrinde gelangen die Erregungen der Sehnervenfasern entweder überhaupt nicht mehr zum Bewusstsein oder erwecken wegen des Unterganges der optischen Erinnerungsbilder nicht mehr die Erinnerung an bereits Bekanntes: die Gegenstände werden wohl gesehen, aber nicht erkannt. Man bezeichnet diese Fälle als corticale Blindheit (Rindenblindheit und Seelenblindheit).

Es erübrigt noch, den Verlauf der Sehnervenfasern im Chiasma selbst genauer kennen zu lernen. Es findet daselbst keine vollständige, sondern nur eine theilweise Kreuzung — Semidecussation — der Fasern statt. Um die Anordnung der Fasern zu verstehen, thun wir am besten, bei der Betrachtung vom Bulbus auszugehen. Denken wir uns durch die Netzhaut und durch die Visirlinie des rechten Auges

Digitized by Illinois College of Optometry

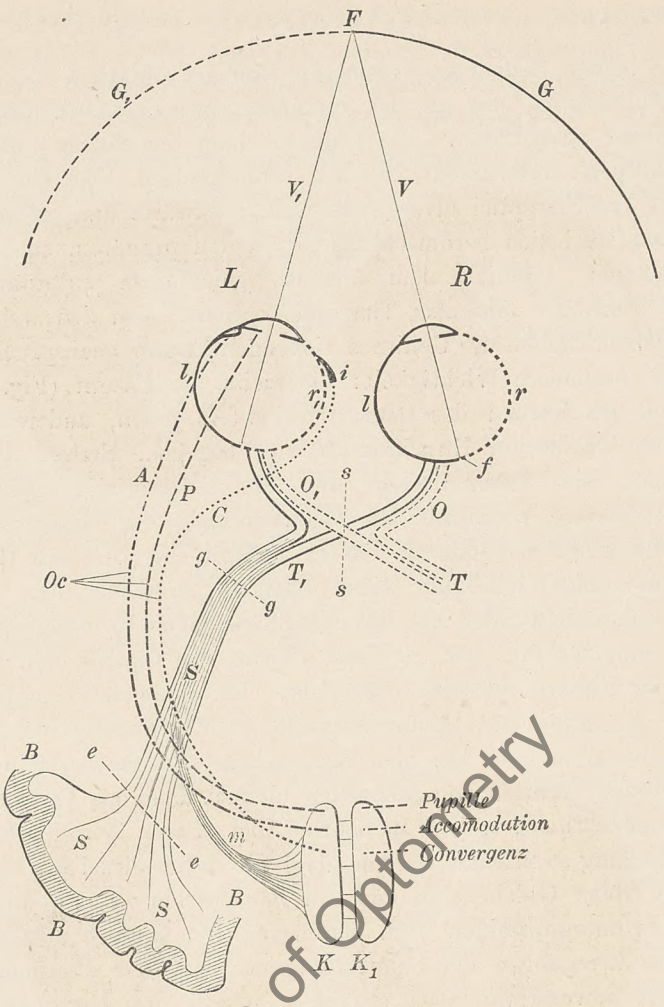

Fig. 178.

Schematische Darstellung der optischen Bahnen. — Das gemeinschaftliche Gesichtsfeld beider Augen setzt sich aus einer rechten Hälfte G und einer linken G_1 zusammen. Erstere entspricht den linken Netzhauthälften l und l_1, letztere den rechten Netzhauthälften r und r_1. Die Grenze beider Netzhauthälften ist durch den verticalen Meridian gegeben. Derselbe geht durch die Fovea centralis f, in welcher die vom fixirten Punkte F gezogenen Visirlinien V und V_1 die Netzhaut treffen. Die von den rechten, punktirt gezeichneten Netzhauthälften r und r_1 herkommenden Opticusfasern gehen sämmtlich in den rechten Tractus opticus T, die zu den linken Netzhauthälften l und l_1 gehörigen Fasern dagegen in den linken Tractus T_1. Die Fasern jedes Tractus gehen zum grössten Theile als Gratiolet'sche Sehstrahlung S zur Hinterhauptrinde B; ein kleiner Theil derselben m begibt sich dagegen zum Oculomotoriuskern K. Letzterer besteht aus einer Reihe von Theilkernen. Der vorderste derselben entsendet die Fasern P zur Pupille (Sphincter iridis), der folgende die Fasern A zum Accommodationsmuskel, der dritte die Fasern C zum Convergenzmuskel (Rectus medialis i). Sämmtliche drei Faserbündel ziehen im Stamme des Oculomotorius Oc zum Auge hin. — Eine Durchtrennung der Opticusbahn in $g\,g$ oder in $e\,e$ hat rechtsseitige Hemiopie zur Folge; im ersteren Falle würde auch der Lichtreflex bei Belichtung der linken Netzhauthälften ausbleiben. Eine Durchtrennung des Chiasma in $s\,s$ erzeugt temporale Hemiopie. Eine Durchtrennung der Fasern m hebt den Lichtreflex der Pupille auf, lässt aber sowohl das Sehvermögen unberührt als auch die synergische Contraction der Pupille bei Accommodation und Convergenz.

Digitized by New College of Optometry

eine senkrechte Ebene gelegt (Fig. 178 *V*), welche durch die Fovea centralis (*f*) geht. Dieselbe theilt die Netzhaut in zwei Hälften, eine rechte oder temporale (*r*) und eine linke oder nasale (*l*). Die von der rechten Hälfte herkommenden Fasern (in der Figur punktirt gezeichnet)

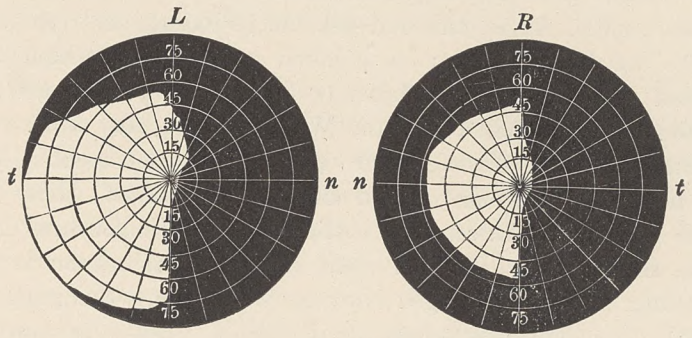

Fig. 179.

Gleichseitige (homonyme) Hemiopie (rechtsseitig). Nach Schweigger. — Die weiss gelassenen Flächen entsprechen den erhaltenen linken Hälften des Gesichtsfeldes des rechten und linken Auges *R* und *L*. *t* temporale, *n* nasale Seite.

gehen im Sehverven (*O*) nach rückwärts und begeben sich, immer auf der rechten Seite bleibend, zum rechten Tractus opticus (*T*). Die Gesammtheit dieser Fasern wird deshalb als das ungekreuzte Bündel

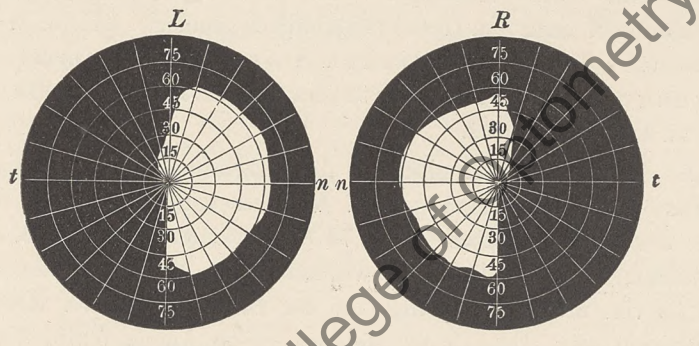

Fig. 180.

Temporale Hemiopie. Nach Schweigger. — Die weiss gelassenen Flächen entsprechen den erhaltenen nasalen Gesichtsfeldhälften des rechten und linken Auges *R* und *L*. *t* temporale, *n* nasale Seite.

bezeichnet. Die Fasern, welche von der linken Hälfte der Netzhaut des rechten Auges (*l*) abgehen, treten dagegen im Chiasma auf die linke Seite hinüber, so dass sie sich im linken Tractus (T_1) wiederfinden. Sie bilden das gekreuzte Bündel. Das Gleiche gilt von den zum linken Auge gehörenden Fasern. Dieselben liegen im linken

Digitized by Illinois College of Optometry

Opticus (O_1) beisammen und trennen sich im Chiasma; die von der linken Netzhauthälfte kommenden Fasern gehen in den linken Tractus, die der rechten Netzhauthälfte dagegen in den rechten Tractus. — Jeder Tractus enthält daher Fasern von den beiden Augen. Der rechte Tractus besteht aus den ungekreuzten Fasern der rechten Netzhauthälfte des rechten Auges und den gekreuzten Fasern der rechten Netzhauthälfte des linken Auges; es gehören somit zum rechten Tractus die beiden rechten Netzhauthälften (r und r_1), respective die beiden linken Gesichtsfeldhälften (G_1). Die Wahrnehmung aller links von der Mittellinie gelegenen Objecte wird daher durch den rechten Tractus opticus bis zur Rinde der rechten Hemisphäre geleitet; diese ist für die linke Hälfte der Aussenwelt bestimmt. Das Umgekehrte gilt für die linke Hemisphäre. Dadurch stellt sich der Gesichtssinn in Uebereinstimmung mit allen übrigen Nerven, welche ihre Endigung in der Hemisphäre der entgegengesetzten Seite finden. Dies gilt sowohl für die centripetalen als auch für die centrifugalen Nerven. Was man mit der linken Hand betastet, kommt durch Erregung der rechten Grosshirnrinde zum Bewusstsein, sowie Zerstörung einer bestimmten Stelle derselben den Verlust der willkürlichen Bewegungen des linken Armes mit sich bringt. Der Gesichtssinn scheint eine Ausnahme von dieser Regel zu bilden, indem jedes Auge mit beiden Hemisphären in Verbindung steht. Diese Ausnahme fällt weg, wenn man die Gesichtswahrnehmungen nach den Gesichtsfeldhälften sondert. Alles, was der Beobachter auf seiner linken Seite sieht, kommt durch Erregung der rechten Hinterhauptsrinde zum Bewusstsein, und umgekehrt.

Die Semidecussation gibt uns die Erklärung einer wichtigen Art von Sehstörung, der Hemiopie*). Nehmen wir an, es wäre die Continuität des linken Tractus (Fig. 178 T_1) an einer Stelle (z. B. bei gg) unterbrochen. In diesem Falle würden beide linken Netzhauthälften (l und l_1) von ihrer Verbindung mit der Rinde der linken Hemisphäre abgeschnitten sein. Den Gesichtsfeldern beider Augen fehlte die rechte Hälfte (G), so dass von allen fixirten Gegenständen nur die linken Hälften gesehen würden. In gleicher Weise gehen bei Zerstörung des rechten Tractus die linken Gesichtsfeldhälften verloren. Das so entstehende Halbsehen heisst gleichseitige (laterale oder homonyme) Hemiopie (Fig. 179). Man bezeichnet sie als rechtsseitig oder links-

*) Von ἥμισυς, halb, und ὤψ; von vielen Autoren wird das durch Einschaltung eines ἀ privativum gebildete Hemianopie oder Hemianopsie gebraucht.

Digitized by Illinois College of Optometry

seitig, je nachdem die rechten oder linken Gesichtsfeldhälften fehlen. Eine solche Hemiopie würde natürlich auch eintreten, wenn die Zerstörung nicht den Tractus selbst, sondern eine weiter oben gelegene Stelle (z. B. *ee*), ja die Hirnrinde selbst betreffen würde. Die gleichseitige Hemiopie weist also immer auf eine Läsion hin, welche central vom Chiasma liegt, und zwar auf derselben Seite, wie die erblindeten Netzhauthälften.

Wenn man das Chiasma durch einen sagittalen Schnitt (Fig. 178 *ss*) in eine rechte und linke Hälfte trennte, so würden dadurch sämmtliche gekreuzte Fasern durchschnitten werden, während die ungekreuzten Bündel intact blieben. Da die gekreuzten Bündel die innere Hälfte der beiden Netzhäute (l und r_1) versorgen, so würden diese und damit die beiden äusseren (temporalen) Gesichtsfeldhälften ausfallen. Deshalb heisst diese Sehstörung temporale Hemiopie (Fig. 180). Diese tritt also ein, wenn z. B. durch eine Entzündung oder ein Neoplasma das Chiasma hauptsächlich in seiner Mittellinie eine Läsion erfährt. Das Gleiche ist der Fall, wenn die Läsion den vorderen oder den hinteren Winkel des Chiasma trifft, da auch hier blos gekreuzte Fasern liegen.

Die Semidecussation der Sehnerven wurde schon von Newton angenommen, der durch die Beobachtung einiger Fälle von Hemiopie darauf geführt wurde. Diese lässt sich in der That auf keine andere Weise ungezwungen erklären, als eben durch die Annahme einer Semidecussation. Dieselbe galt denn auch als feststehend, bis sie auf Grund anatomischer Untersuchungen angefochten wurde (Biesiadecki, Mandelstamm und vor Allem Michel). Beim Menschen durchflechten sich die zum Theil sehr feinen Opticusfasern so innig, dass es nicht gelingt, dieselben auf ihrem Wege durch das Chiasma mit Sicherheit zu verfolgen. Man wandte sich daher um Auskunft an die vergleichende Anatomie, welche uns bei den Thieren viel einfachere Verhältnisse darbietet. Am einfachsten liegt die Sache bei den Fischen, wo sich die beiden Sehnerven entweder einfach überkreuzen (Knochenfische), oder wo der eine Sehnerv durch einen Schlitz des anderen hindurchgesteckt ist (Häring). Bei den Amphibien und Vögeln sind die Verhältnisse zwar schon complicirter, doch immerhin noch leicht zu erkennen. Jeder Sehnerv zerfällt hier in eine Anzahl flacher Bündel, welche sämmtlich auf die andere Seite hinübergehen, indem sie sich mit den Bündeln der anderen Seite so überkreuzen, wie die Finger der in einander verschränkten Hände. Bei den niederen Wirbelthieren besteht also zweifellos vollständige Kreuzung der Sehnerven; man fehlte nur darin, dass man daraus die Berechtigung ableitete, dasselbe auch für die höheren Wirbelthiere anzunehmen.

Gudden gebührt das Verdienst, den richtigen Sachverhalt bei den höheren Wirbelthieren durch seine Experimente endgiltig dargethan zu haben. Er wandte zu diesem Zwecke die Methode der künstlich erzeugten Atrophie an. Wenn man einen Körpertheil entfernt, so atrophiren die zu denselben hinziehenden Nervenfasern — ascendirende Atrophie. Desgleichen tritt Atrophie des Nervenstammes bis in

Digitized by Illinois College of Optometry

seine Endigungen ein, wenn derselbe in Folge Durchschneidung seiner Wurzel ausser Verbindung mit dem Centralorgane gesetzt wird — descendirende Atrophie. Beide Methoden wurden von Gudden auf das Sehorgan angewendet, indem er entweder die Enucleation eines Auges oder die Durchschneidung eines Tractus opticus vornahm und den Verlauf der darnach auftretenden Atrophie studirte. — Wenn man bei einem neugeborenen Hunde das rechte Auge enucleirt und längere Zeit nachher das Thier tödtet und untersucht, so findet man den rechten Opticus vollständig atrophirt; er besteht aus einem dünnen, bindegewebigen Strange ohne Spur von Nervenfasern. Würde vollständige Kreuzung der Sehnerven im Chiasma stattfinden, so müsste sich diese complete Atrophie auf den gegenüberliegenden linken Tractus fortsetzen, der Tractus der rechten Seite dagegen vollkommen intact sein. Dies ist jedoch nicht der Fall; im linken Tractus ist noch ein schmales Nervenbündel vorhanden, welches der Atrophie entgangen ist. Dasselbe kann nur vom linken Opticus herrühren und muss also ein ungekreuztes Bündel sein. Desgleichen findet sich in dem scheinbar normalen rechten Tractus ein dünnes Bündel atrophischer Fasern, welches vom rechten Opticus kommen muss und dem ungekreuzten rechten Bündel entspricht. Es besteht demnach beim Hunde eine Semidecussation, jedoch in der Weise, dass das gekreuzte Bündel viel stärker ist als das ungekreuzte. Beim Kaninchen ist dieses Missverhältniss noch mehr ausgeprägt. Hier ist das ungekreuzte Bündel so schmächtig, dass es Gudden anfangs ganz entgieng. Umgekehrt nähert sich beim Menschen das ungekreuzte Bündel an Mächtigkeit dem gekreuzten; ersteres enthält etwa $^2/_5$, letzteres $^3/_5$ sämmtlicher Opticusfasern. Die Feststellung dieses Verhältnisses beim Menschen ermöglichte, in Ermangelung der Experimente, der Zufall. Man bekam Menschen von höherem Lebensalter zur Section, welche in der Kindheit ein Auge verloren hatten. An diesen fand man, dass sich die complete Atrophie des einen Opticus auf beide Tractus vertheilte in der Weise, dass der Tractus der entgegengesetzten Seite immer etwas mehr atrophirt war, als derjenige derselben Seite (Fig. 181). Man kann daher folgenden Satz aufstellen: bei den niederen Wirbelthieren findet vollständige Kreuzung der Sehnerven statt; bei vielen der höheren Wirbelthiere besteht partielle Kreuzung, welche um so ausgeprägter ist, je näher das Thier dem Menschen steht.

Das Verständniss des vorstehenden Satzes ergibt sich, wenn man von dem Gesetze ausgeht, dass die optische Wahrnehmung aller Gegenstände, welche sich auf der rechten Seite des Körpers befinden, mittelst der linken Grosshirnhemisphäre geschieht und umgekehrt. Bei den niederen Wirbelthieren, ja selbst noch bei den meisten Vögeln und Säugethieren sind die Augen so weit nach den beiden Seiten des Kopfes gerückt, dass das Thier nicht im Stande ist, irgend einen Punkt mit beiden Augen gleichzeitig zu sehen. Die Gesichtsfelder beider Augen sind vollständig getrennt. Das rechte Auge sieht ausschliesslich solche Objecte, welche sich auf der rechten Seite des Thieres befinden; die von diesem Auge abgehenden Sehnervenfasern müssen daher alle nach der linken Hemisphäre sich hinüberbegeben, weshalb vollständige Kreuzung der Sehnerven stattfindet. — Bei den höheren Wirbelthieren, z. B. beim Hunde, sind die Augen schon weiter nach vorne gerückt. Die gerade nach vorne, in der Mittellinie und nahe derselben gelegenen Objecte können daher mit beiden Augen gleichzeitig gesehen werden, so dass sich die Gesichtsfelder beider Augen hier theilweise decken und ein kleines gemeinschaftliches (binoculäres) Gesichtsfeld besteht. Das rechte Auge ist wohl zum grössten

Digitized by Illinois College of Optometry

Theile für die auf der rechten Körperseite gelegenen Gegenstände bestimmt, doch beherrscht es mit dem am meisten schläfenwärts gelegenen Theile seiner Netzhaut auch noch einen kleinen Bezirk nach links von der Medianlinie. Die von diesem Netzhauttheile herkommenden Sehnervenfasern müssen zur rechten Grosshirnrinde gehen, weil sie die Eindrücke von Gegenständen vermitteln, welche auf der linken Seite des Körpers gelegen sind. Diese Fasern bilden das ungekreuzte Bündel; dasselbe ist klein, weil der dazu gehörige Netzhautbezirk von geringer Ausdehnung ist.

Beim Menschen endlich liegen beide Augen in der Frontalebene, so dass fast alle Gegenstände mit beiden Augen gleichzeitig gesehen werden. Die Gesichtsfelder beider Augen fallen daher grösstentheils auf einander, so dass ein grosses

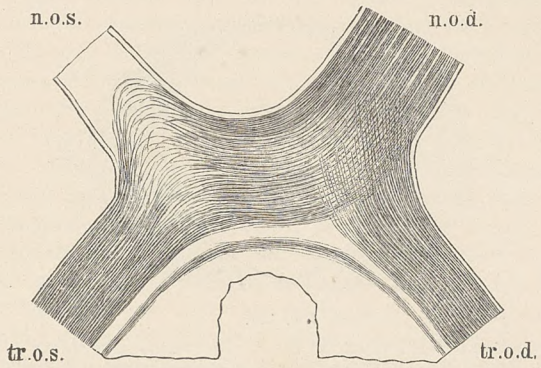

Fig. 181.

Chiasma bei Atrophie des linken Opticus. Vergr. 3/1. — Das Präparat stammt von einem 66jährigen Manne, dessen linkes Auge seit Kindheit an Staphyloma totale corneae, wahrscheinlich entstanden nach Blennorrhoea neonatorum, erblindet war. Die Figur stellt einen Schnitt dar, welcher in der Horizontalebene durch das Chiasma gelegt und nach der Weigert'schen Methode mit Hämatoxylin gefärbt wurde, so dass die normalen (markhaltigen) Nervenfasern schwarz, die atrophischen ungefärbt erscheinen. Der linke Sehnerv ***n.o.s.*** ist vollkommen atrophisch, denn er ist ungefärbt und auch erheblich schmäler als der rechte Sehnerv ***n.o.d.*** Die den letzteren zusammensetzenden Fasern gehen zur grösseren Hälfte quer durch das Chiasma in den linken Tractus opticus ***tr.o.s.***, auf welchem Wege sie eine schleifenförmige Ausbiegung in den linken Sehnerven hinein machen. Die kleinere Hälfte der Fasern des rechten Sehnerven bleibt am rechten Rande des Chiasma und tritt in den rechten Tractus opticus ***tr.o.d.*** über. Da die ungekreuzten Fasern weniger zahlreich sind als die gekreuzten, erscheint auch der rechte Tractus auf dem Schnitte etwas schmäler als der linke. Das Nervenfaserbündel, welches bogenförmig dem hinteren Rande des Chiasma entlang läuft und von demselben durch eine helle Zone getrennt wird, ist die Gudden'sche Commissur (sive Commissura inferior), welche keine optischen Fasern enthält.

binoculäres Gesichtsfeld besteht (das weiss gelassene Feld in Fig. 182). Jedes Auge sieht sowohl Gegenstände auf der rechten als auf der linken Körperseite, weshalb ein Theil seiner Sehnervenfasern zur rechten, ein anderer Theil zur linken Hemisphäre geht. Das Gesichtsfeld jedes Auges dehnt sich allerdings nach der temporalen Seite hin weiter aus als nach der nasalen (siehe Seite 37 und Fig. 22), indem die nasale Netzhauthälfte grösser ist als die temporale und da die von ersterer herkommenden Fasern im Chiasma auf die andere Seite hinübergehen, so muss auch noch beim Menschen die Zahl der gekreuzten Sehnervenfasern etwas grösser sein als die Zahl der ungekreuzten. — Die Art der Sehnervenkreuzung hängt demnach von dem Verhalten der Gesichtsfelder der beiden Augen ab. Sind dieselben vollständig getrennt, so besteht totale Kreuzung; existirt ein binoculäres Gesichts-

Digitized by Illinois College of Optometry

feld, so findet Semidecussation statt, welche um so ausgesprochener ist, je grösser das binoculäre Gesichtsfeld ist.

Hemiopie im weiteren Sinne des Wortes ist nicht blos vorhanden, wenn die volle Hälfte der beiden Gesichtsfelder fehlt, sondern auch dann, wenn ein kleinerer Defect besteht, welcher aber in den Gesichtsfeldern beider Augen vollkommen homonym gelegen ist (incomplete Hemiopie, Wilbrand). Auch in diesem Falle handelt es sich um eine Läsion der Sehnervenfasern oberhalb des Chiasma, nur sind nicht alle, sondern nur ein Theil der Fasern des einen Tractus (oder seiner Fortsetzung bis zur Gehirnrinde) zerstört. — Bei der typischen Hemiopie findet sehr oft keine ganz genaue Halbirung des Gesichtsfeldes statt. An der Stelle des Fixationspunktes biegt die verticale Gesichtsfeldgrenze ein wenig aus (Fig. 179),

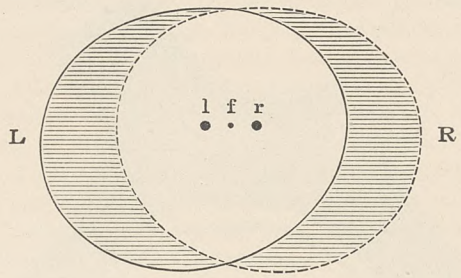

Fig. 182.

Binoculäres Gesichtsfeld. Nach Baas. — Die ausgezogene Linie *L* begrenzt das Gesichtsfeld des linken, die punktirte Linie *R* das Gesichtsfeld des rechten Auges. Die medialen Antheile beider Gesichtsfelder decken sich in der Ausdehnung der weiss gelassenen Fläche. Diese ist somit das binoculäre Gesichtsfeld, in welchem alle Objecte mit beiden Augen gleichzeitig gesehen werden. In der Mitte desselben liegt der Fixationspunkt *f* und zu dessen beiden Seiten der blinde Fleck des rechten und linken Auges *r* und *l*. An die beiden Seiten des binoculären Gesichtsfeldes schliessen sich die schraffirt gezeichneten temporalen Abschnitte der beiden Gesichtsfelder an, in welchen die Objecte nur mit einem Auge gesehen werden.

so dass derjenige Theil des Gesichtsfeldes, welcher der Macula lutea entspricht, vollständig erhalten ist.

Wie sind die Nerventasern, welche von den verschiedenen Netzhautbezirken kommen, innerhalb des Sehnervenstammes bis zum Chiasma gelagert? Unsere Kenntnisse darüber datiren aus neuester Zeit und sind aus der Untersuchung pathologischer Fälle geschöpft. In einem Falle von Sehnervenleiden ist während des Lebens ein Defect im Gesichtsfelde nachgewiesen worden; bei der Section findet man eine Läsion an einer bestimmten Stelle des Sehnervenstammes. Man ist dann berechtigt, anzunehmen, dass die lädirten Sehnervenbündel zu jenem Bezirke der Netzhaut gehören, welcher dem Gesichtsfelddefecte entspricht.

Die Sehnervenfasern breiten sich bei ihrem Eintritte in das Augeninnere gleich einer Garbe aus, um die innerste (vorderste) Schichte der Netzhaut zu bilden. Die im Sehnervenkopfe randständig gelegenen Fasern endigen in der Nachbarschaft der Papille. Je näher die Fasern der Axe des Sehnerven liegen, desto weiter müssen sie in der Netzhaut nach vorne verlaufen, bis sie das Niveau der nächsten Schichte der Netzhaut, der Ganglienzellenschichte, erreichen, in welche sie übergehen. Man kann also den Satz aussprechen: Die von den peripheren Netz-

Digitized by Illinois College of Optometry

hauttheilen kommenden Fasern liegen in der Mitte, die von den centralen Netzhautbezirken stammenden Fasern dagegen am Rande des Sehnerven. — Eine besondere Gruppirung nehmen diejenigen Fasern ein, welche die Netzhaut von der Macula lutea bis zur Papille, den sogenannten papillo-maculären Bezirk, versehen. Dieselben liegen in demjenigen Abschnitte des Sehnerven, welcher zunächst dem Bulbus sich befindet, in einem Sector beisammen, dessen Spitze der Mitte des Sehnerven zugewendet ist, während die Basis dem äusseren Sehnervenrande entspricht (Fig. 177 *pm*, die blässer aussehenden Bündel). Weiter rückwärts ändert sich die Anordnung derart, dass diese Fasern in die Axe des Nerven zu liegen kommen. Der Sector, welcher von dem papillo-maculären Bündel eingenommen wird, beträgt ungefähr $^1/_3$ des gesammten Querschnittes des Sehnerven. Dies ist sehr viel, wenn man bedenkt, dass der dazu gehörige Netzhautbezirk nur einen kleinen Bruchtheil der gesammten Oberfläche der Netzhaut ausmacht (er fällt mit dem centralen Skotom in Fig. 186 zusammen). Dieses Verhältniss entspricht eben der hervorragenden Wichtigkeit dieses Netzhautbezirkes; es stützt die Annahme, dass von den Endelementen der Macula lutea jedes durch eine eigene Nervenfaser mit dem Gehirne in Verbindung steht, so dass deren Erregungen isolirt zum Gehirne geleitet werden, während in den peripheren Theilen der Netzhaut wahrscheinlich je eine Anzahl von Endelementen in eine gemeinschaftliche Faser übergeht.

Unsere Kenntnisse über den Verlauf der optischen Fasern können insofern praktisch verwerthet werden, als sie uns gestatten, den Sitz einer Läsion in der Opticusbahn genau zu bestimmen. Es handelt sich hier um Fälle, wo ein Gesichtsfelddefect besteht, ohne dass der Augenspiegel eine Erkrankung der tiefen Membranen zeigen würde, so dass der Gesichtsfeldausfall auf eine Unterbrechung in der Leitung bezogen werden muss. In allen Fällen, wo der Gesichtsfelddefect nur in einem Auge vorhanden ist, oder wo bei Defecten in beiden Augen dieselben nicht homonym gelegen sind, muss die Läsion im Opticus selbst, d. h. vor dem Chiasma, sitzen, denn alle Unterbrechungen jenseits des Chiasma haben homonyme Gesichtsfelddefecte zur Folge. Aus demselben Grunde muss auch vollständige Erblindung eines Auges bei gutem Sehvermögen des anderen auf eine Erkrankung vor dem Chiasma bezogen werden. Centrale Skotome entsprechen einer Erkrankung des papillo-maculären Bündels. Bei temporaler Hemiopie sitzt die Läsion im Chiasma selbst und zwar so, dass nur die gekreuzten Fasern desselben getroffen werden; dies ist der Fall, wenn die Läsion die Mitte des Chiasma, den vorderen oder hinteren Winkel desselben trifft. Am häufigsten geschieht dies durch Vergrösserung der Hypophysis cerebri, mit welcher sich oft auch ein vermehrtes Wachsthum der Knochen und Weichtheile des Gesichtes, der Hände und der Füsse — Acromegalie — verbindet. Homonyme Hemiopie oder kleinere, aber homonyme Gesichtsfelddefecte beruhen auf einer Störung oberhalb des Chiasma. Ist auch der Lichtreflex der Pupille verloren gegangen, wenn man Licht auf den erblindeten Netzhauttheil wirft (hemiopische Pupillenreaction nach Wernicke), so muss die Leitungsunterbrechung noch unterhalb jener Stelle liegen, wo die Fasern zum Oculomotoriuskern abgehen, also im Tractus selbst; wenn dagegen der Lichtreflex der Pupille intact ist, so ist die Läsion weiter nach oben, z. B. in den Sehhügel, in die innere Kapsel oder selbst in die Hirnrinde zu versetzen.

Digitized by Illinois College of Optometry

I. Entzündung des Sehnerven.

§ 101. Die Entzündung des Sehnerven (Neuritis optica) kann an jeder beliebigen Stelle desselben auftreten. Sie wird natürlich nur dann im lebenden Auge direct gesehen, wenn sich an derselben der Sehnervenkopf betheiligt, welcher der ophthalmoskopischen Untersuchung zugänglich ist. Solche Fälle bezeichnen wir als Neuritis intraocularis oder, wegen der Veränderungen an der Papille, als Papillitis (Leber). Davon zu unterscheiden sind jene Fälle, wo die Entzündung ihren Sitz an einer weiter rückwärts gelegenen Stelle des Sehnerven hat: Neuritis

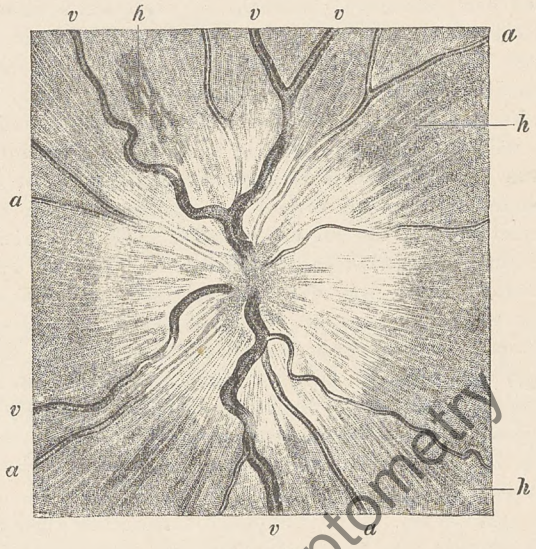

Fig. 183.

Ophthalmoskopisches Bild der Papillitis. — Die Papille erscheint bedeutend vergrössert und ohne scharfe Begrenzung. Sie ist von grauweisser Farbe, trübe und von einer radiären Streifung eingenommen, welche sich in die angrenzende Netzhaut hinein erstreckt. Die Netzhautarterien *a*, *a* sind verdünnt, die Netzhautvenen *v*, *v* dagegen sehr erweitert und geschlängelt, beide sind stellenweise verschleiert. In der Netzhaut finden sich, angrenzend an die Papille, radiär gestellte, streifige, rothe Flecken *h*, Hämorrhagien.

retrobulbaris. Da hier der Entzündungsherd selbst nicht gesehen werden kann, muss das Vorhandensein desselben aus anderweitigen Symptomen erschlossen werden.

a) Neuritis intraocularis (Papillitis).

Symptome und Verlauf. Die Neuritis des Sehnervenkopfes verräth sich äusserlich durch keine Anzeichen, nur dass die Pupillen, entsprechend dem herabgesetzten oder ganz aufgehobenen Sehvermögen,

Digitized by Illinois College of Optometry

weiter geworden sind. Die ophthalmoskopische Untersuchung zeigt an der Papille die Erscheinungen der Entzündung (Fig. 183): Die Farbe der Papille ist verändert, weiss, grau oder röthlich und oft durch weisse Flecken oder durch Blutextravasate gesprenkelt. Die Grenzen der Papille sind unkenntlich geworden, indem sich die Exsudation über dieselben hinaus in die angrenzende Netzhaut erstreckt; die Papille erscheint daher von grösserem Durchmesser. Die Blutgefässe der Netzhaut sind in der Weise verändert, dass die Arterien (*a*, *a*) dünner, die Venen (*v*, *v*) dagegen überfüllt sind, als Folge der Compression der Gefässe durch den geschwollenen Sehnerven. Die Netzhautvenen sind sehr stark geschlängelt,

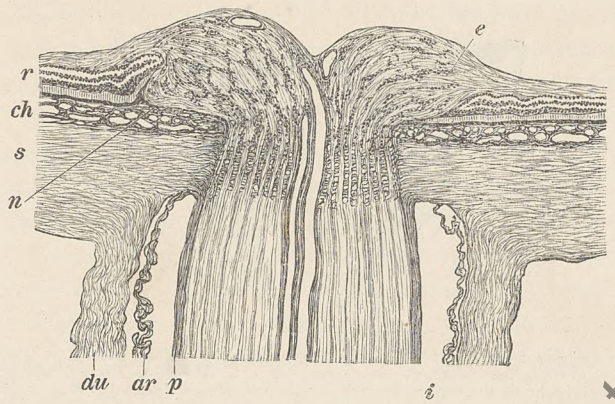

Fig. 184.

Längsschnitt durch den Sehnervenkopf bei Papillitis. Vergr. 14/1. — Die Papille ist stark geschwollen, so dass sie über das Niveau der angrenzenden Netzhaut emporragt und an ihrer Basis eine ringförmige Anschwellung, den neuritischen Wulst ***n***, bildet. Eine zellige Infiltration besteht namentlich längs der feineren Blutgefässe ***c*** wodurch dieselben besonders deutlich hervortreten. Die Netzhaut ***r*** ist in Folge der Anschwellung der Papille in deren Umkreis gefaltet; die Chorioidea ***ch*** und die Sclera ***s*** sind normal, desgleichen der Sehnerv hinter der Lamina cribrosa. Hier besteht nur eine Erweiterung des intervaginalen Raumes ***i*** durch Ansammlung von Flüssigkeit, wobei die stark gefaltete Arachnoidealscheide ***ar*** sich besonders deutlich abhebt. ***du*** Duralscheide. ***p*** Pialscheide.

namentlich da, wo sie über den Rand der geschwollenen Papille zur Netzhaut herabsteigen; dort, wo ihre Windungen tiefer in das trübe Gewebe eintauchen, erscheinen sie verschleiert oder ganz unterbrochen. Das wichtigste Symptom ist die Schwellung des Sehnervenkopfes, welche sich durch Prominenz desselben über die umgebende Netzhaut zu erkennen gibt (Fig. 184 *B*, Fig. 185).

Die subjectiven Symptome bestehen in der Sehstörung. Dieselbe ist in den meisten Fällen sehr bedeutend; bei schwerer Neuritis ist gewöhnlich vollständige Erblindung vorhanden. Doch kommen auch Fälle von starker Schwellung bei normalem Sehvermögen vor (bei der

Digitized by Illinois College of Optometry

Stauungspapille). Charakteristisch für viele Fälle von Neuritis sind plötzlich und nur für Augenblicke auftretende Verdunklungen, welche oftmals im Tage wiederkehren. Häufig findet man Einschränkung des Gesichtsfeldes, zuweilen in der Form der Hemiopie.

Die Neuritis nimmt einen chronischen Verlauf; es dauert Monate, bis die Entzündungserscheinungen verschwunden sind, um den Symptomen der Atrophie Platz zu machen. Die Papille wird blässer, die Grenzen derselben wieder deutlich sichtbar, die Gefässe auf der Papille und in der Netzhaut verengern sich. Diese sogenannte neuritische Atrophie ist um so stärker, je intensiver die Neuritis war. Von dem Grade der Atrophie hängt es ab, ob sich das Sehvermögen nach Ablauf

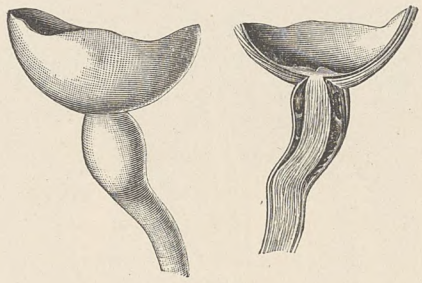

Fig. 185.

Hydrops vaginae nervi optici. Nach Pagenstecher. — Links sieht man die ampullenförmige Anschwellung des Sehnerven in seinem vorderen Antheile. Rechts sind die Verhältnisse nach Durchschneidung des Sehnerven der Länge nach dargestellt. Man sieht, dass die Anschwellung des Sehnerven durch die Ausdehnung der äusseren Scheide verursacht ist, welche weit vom Sehnervenstamme absteht, und man erkennt die Hervorragung der Papille über das Niveau der Netzhaut.

der Entzündung wieder bessert oder dauernd geschwächt oder vernichtet bleibt. Die Prognose der Neuritis ist auf jeden Fall ernst.

Aetiologie. Gleich den anderen intraoculären Erkrankungen ist die Neuritis nur selten ein locales Leiden, sondern beruht gewöhnlich auf tieferen Erkrankungen, weshalb sie auch fast immer doppelseitig auftritt. Die Diagnose der Neuritis ist daher nicht nur für den Oculisten, sondern für jeden internen Arzt von Wichtigkeit, da sie ihm ein unentbehrliches Hilfsmittel für die Diagnose mancher Krankheiten an die Hand gibt.

Die Ursachen der Neuritis sind:

1. Gehirnkrankheiten. Dieselben sind die weitaus häufigste Ursache der Neuritis optica. Die Gehirnkrankheit führt entweder durch Stauung oder durch Fortleitung der Entzündung zur Erkrankung des Opticus. *a*) Die Stauung kommt vorzüglich bei jenen Gehirnkrankheiten in Betracht, welche zu einer Erhöhung des Druckes in der

Digitized by Illinois College of Optometry

Schädelhöhle führen, also am häufigsten bei Hirntumoren und bei Hydrocephalus. Ein Gehirntumor nimmt in Folge seines Wachsthumes immer mehr Raum innerhalb der Schädelhöhle für sich in Anspruch. Hiedurch entsteht, da die Schädelkapsel unnachgiebig ist, eine Vermehrung des intracraniellen Druckes, wodurch ein Theil des Liquor cerebrospinalis aus der Schädelhöhle verdrängt wird. Derselbe weicht theilweise nach dem Rückenmarke, theilweise nach dem Sehnerven hin aus. Man findet die Räume zwischen den Sehnervenscheiden, welche mit den Lymphräumen zwischen den Hirnhäuten communiciren, durch Flüssigkeitsansammlung erweitert (Stellwag) — Hydrops vaginae nervi optici (Fig. 184 *i* und Fig. 185). Auf dieser Thatsache basirt die Schmidt-Manz'sche Theorie über die Entstehung der Neuritis. In Folge der Ansammlung von Flüssigkeit im Zwischenscheidenraume kommt es zu Lymphstauung im Sehnervenstamme selbst, namentlich im Bereiche der Lamina cribrosa, deren Lymphlücken mit dem Zwischenscheidenraume zusammenhängen. Das Oedem der Lamina cribrosa bedingt eine Compression der Centralgefässe. Dieselbe macht sich an der Centralvene des Sehnerven früher und in höherem Maasse geltend als an der Centralarterie. Indem durch diese beständig eine Blutmenge in den Sehnervenkopf einströmt, welche durch die verengerte Centralvene nicht wieder vollständig abgeführt werden kann, kommt es zu venöser Stauung im Sehnerven und dadurch zu Anschwellung desselben. Diese führt an jener Stelle, wo der Sehnerv so eng im Foramen sclerae steckt, zu einer Incarceration desselben und in Folge dessen entwickelt sich in dem strangulirten Sehnervenkopfe ein hochgradiges Oedem. Die so entstandene Neuritis ist also weniger eine eigentliche Entzündung, als vielmehr ein entzündliches Oedem und wird demgemäss als Stauungsneuritis oder Stauungspapille bezeichnet. Dieselbe bildet also ein sehr wichtiges Symptom vermehrten Hirndruckes.
b) Die directe Fortleitung der Entzündung vom Gehirn auf den Sehnerven ist hauptsächlich für jene Fälle anzunehmen, wo im Gehirn selbst eine Entzündung, namentlich an der Basis, besteht, wie dies z. B. bei der tuberculösen Meningitis der Fall zu sein pflegt. Die Entzündung pflanzt sich von hier längs des Sehnerven und seiner Scheiden bis zum Sehnervenkopfe fort — Neuritis descendens.

2. Syphilis ist eine häufige Ursache der Neuritis. Der Sehnerv kann direct von der syphilitischen Erkrankung befallen werden. In anderen Fällen leidet er indirect dadurch, dass in Folge der Syphilis Entzündungen oder Geschwülste in der Schädelhöhle oder in der Orbita entstehen, welche den Sehnerven in Mitleidenschaft ziehen.

Digitized by Illinois College of Optometry

3. Acute, fieberhafte Infectionskrankheiten sowie chronische Ernährungsstörungen verschiedener Art, endlich Vergiftungen, namentlich durch Blei.

4. Acute Anämie nach starken Blutverlusten, am häufigsten durch Magenblutungen und durch Metrorrhagien. Die Erblindung tritt in diesen Fällen gewöhnlich erst einige Tage nach dem Blutverluste ein und ist zumeist unheilbar.

5. Heredität. Es gibt Familien, deren Mitglieder ohne besondere Veranlassung von Neuritis befallen werden. Dieselbe betrifft gewöhnlich nur die männlichen Mitglieder, welche ungefähr in demselben Lebensalter (in der Regel um das 20. Jahr herum) an Neuritis zu erkranken pflegen.

6. Orbitalerkrankungen, wie Entzündungen oder Neubildungen in der Orbita oder Geschwülste, die sich im Sehnerven selbst entwickeln. Dies sind die einzigen Fälle, wo die Neuritis mit Sicherheit als rein locale Erkrankung anzusehen ist.

Die Behandlung der Neuritis muss sich vor Allem gegen das zu Grunde liegende Leiden richten. Die locale Behandlung besteht, nebst der entsprechenden Augendiät, in Blutentziehungen am Processus mastoideus, in Schwitzcuren, in der Darreichung resorbirender Mittel, wie Jodkali, Quecksilber u. s. w.

Die einfache Hyperämie des Sehnerven kennzeichnet sich durch die röthere Farbe desselben und durch Verschwommensein seiner Grenzen, so dass er sich nur wenig von dem umgebenden rothen Augenhintergrunde abhebt, welcher hier eine den Nervenfasern der Netzhaut entsprechende radiäre Streifung zeigt. Dazu kommt die Erweiterung und Schlängelung der Netzhautgefässe. Die Hyperämie des Sehnerven ist ein häufiges Vorkommniss. Sie ist nicht nur die ständige Begleiterin aller Entzündungen der Netzhaut und der Aderhaut, sondern findet sich selbst bei heftigen Entzündungen im vorderen Abschnitte des Auges, wie z. B. bei Iridocyclitis. — Wenn eine Entzündung der Netzhaut mit stärkerer Betheiligung des Sehnerven einhergeht oder umgekehrt die Entzündung des Sehnervenkopfes sich über einen grösseren Bezirk der Netzhaut verbreitet, so entsteht das Bild der Neuroretinitis (sive Papilloretinitis). Fast alle Formen von Retinitis, sowie von Neuritis, welche im Vorhergehenden beschrieben worden sind, können auch als Neuroretinitis auftreten. Speciell bei Gehirntumoren kommt eine Form der Neuroretinitis vor, welche darin besteht, dass nebst den Erscheinungen am Sehnervenkopfe in der Gegend der Macula lutea feine, silberglänzende Stippchen zu sehen sind, so dass ein der Retinitis albuminurica ähnliches Bild entsteht.

Die Sehnervenentzündungen, welche die Gehirnkrankheiten begleiten, hat zuerst v. Graefe in Stauungsneuritis und in descendirende Neuritis unterschieden. Die Unterschiede zwischen beiden liegen hauptsächlich in der Schwellung des Sehnerven und in dem Uebergreifen der Entzündung auf die benachbarte Netzhaut. Die erstere erkennt man an der Biegung, welche die Gefässe am Rande der Papille machen, um von dieser zur Netzhaut herabzusteigen, ferner an der paralaktischen Verschiebung, welche bei der Untersuchung im umgekehrten Bilde die

Digitized by Illinois College of Optometry

Papille gegen die Netzhaut zeigt. Im aufrechten Bilde lässt sich durch Bestimmung der Refractionsdifferenz zwischen Papille und Netzhaut die Prominenz der ersteren berechnen (Seite 31). Bei der Stauungspapille nun ist die Schwellung so bedeutend, dass die Gefässe am Rande der Papille geknickt, ja geradezu unterbrochen erscheinen können. Ausserdem verräth sich die starke Stauung durch die oft enorme Ueberfüllung der Netzhautvenen. Die Gewebsveränderung beschränkt sich jedoch ziemlich strenge auf die Papille selbst. Bei der descendirenden Neuritis ist die Schwellung der Papille gering; es fehlt die deutliche Biegung der Gefässe am Rande der Papille und die Niveaudifferenz ist oft nur durch den Unterschied in der Refraction bei der Untersuchung im aufrechten Bilde nachzuweisen. Dagegen tritt die Exsudation mehr in den Vordergrund, welche sich durch Trübung und Verfärbung der Papille zu erkennen gibt. Dieselbe erstreckt sich auch über den Rand der Papille in die angrenzende Netzhaut hinein, so dass die Papille vergrössert erscheint; oft entsteht das Bild der Neuroretinitis. — Die beiden Formen der Neuritis sind jedoch nicht so streng gesondert, als die Theorie es erfordert, indem zahlreiche Uebergänge zwischen der Stauungspapille und der descendirenden Neuritis vorkommen. Deshalb sowohl, als auch auf Grund anatomischer Untersuchungen hat man die rein mechanische Erklärung der Stauungspapille, wie sie die Schmidt-Manz'sche Theorie gibt, vielfach in Frage gezogen und andere Hypothesen über die Entstehung der Stauungspapille aufgestellt. In der That scheint es sich so zu verhalten, dass zwar der Stauung die wichtigste Rolle bei der Stauungsneuritis zukommt, dass jedoch entzündliche Vorgänge im Sehnervenstamme und dessen Scheiden ebenfalls mitspielen.

Die Gehirnkrankheiten, welche sich mit Neuritis optica compliciren, sind theils Herderkrankungen, theils diffuse Erkrankungen. Von den ersteren sind es vor Allem die Hirntumoren, welche Neuritis, gewöhnlich unter dem Bilde der Stauungspapille, im Gefolge haben. Die Neuritis ist hier so häufig, sie soll nur in 10%, nach Anderen in 20—30% der Hirntumoren fehlen —, dass sie eines der wichtigsten Symptome für diese bildet. Dasselbe muss umsomehr beachtet werden, als ein Hirntumor oft lange ohne anderweitige unzweideutige Symptome verlaufen kann, z. B. nur Kopfschmerzen verursacht, ja selbst diese fehlen können. Man sollte daher in jedem Falle, wo Verdacht auf cerebrale Erkrankung besteht, den Augenhintergrund ophthalmoskopisch untersuchen. Dies ist um so nöthiger, als die Stauungspapille sich zuweilen durch keinerlei Sehstörung verräth. Man erklärt sich dies so, dass es sich bei der Stauungspapille — im Beginne wenigstens — nur um Oedem handelt. Die Sehstörung ist somit durch die Compression der Nervenfasern in Folge der ödematösen Schwellung bedingt. Der Grad der Compression lässt sich aber durchaus nicht nach dem ophthalmoskopischen Aussehen beurtheilen, so dass bei einer ophthalmoskopisch stark ausgeprägten Neuritis normales Sehvermögen vorhanden sein kann. In vielen dieser Fälle kommt die Erblindung hinten nach, zuweilen erst mit Eintritt der neuritischen Atrophie.

Für die Ausbildung einer Stauungspapille ist weder die Grösse noch der Sitz der Neubildung maassgebend. Man hat Stauungspapillen bei Tumoren gesehen, welche kaum Nussgrösse erreichten; ein andermal bleibt die Neuritis bei sehr grossen Tumoren aus. Desgleichen findet man die Neuritis sowohl bei Tumoren, welche in der Nähe der optischen Bahnen liegen, als bei solchen, welche sich weit davon entfernt, z. B. im Kleinhirn, befinden. — Es kommt übrigens bei Hirn-

Digitized by Illinois College of Optometry

tumoren nicht blos Stauungsneuritis, sondern auch descendirende Neuritis und einfache Atrophie der Sehnerven vor. Ersteres ist der Fall, wenn die Geschwulst eine Entzündung in ihrer unmittelbaren Nachbarschaft erregt, welche sich auf die Sehnerven fortpflanzt. Einfache Atrophie kann dadurch entstehen, dass die Geschwulst einen directen Druck auf das Chiasma oder auf die intracraniellen Abschnitte der Sehnerven ausübt und dieselben dadurch zum Schwinden bringt. Ein Beispiel davon sind die interessanten Fälle von Tumor der Hypophysis, welche durch Druck auf das Chiasma Atrophie der Sehnerven mit temporaler Hemiopie verursachen (siehe Seite 537). In anderen Fällen kommt es in Folge einer Geschwulst zu Ansammlung von Flüssigkeit im dritten Ventrikel, so dass dessen stark ausgedehntes vorderes unteres Ende auf das Chiasma drückt. Auf solche Weise entsteht Amaurose bei Gehirntumoren entweder ohne ophthalmoskopischen Befund oder unter dem Bilde einer einfachen Atrophie.

Zu den Herderkrankungen des Gehirns, welche, wenn auch nur selten, Neuritis verursachen können, müssen noch Erweichungsherde, Abscesse, Thrombose der Sinus, Aneurysmen, Apoplexien und Cysten (darunter auch Cysticercus und Echinococcus) gezählt werden. Von diffusen Erkrankungen gibt disseminirte Sclerose, acute und chronische Meningitis, sowie Hydrocephalus Veranlassung zur Neuritis. Die beiden letzteren sind (nebst dem Hirntuberkel) die häufigste Ursache der Neuritis bei Kindern. Oft werden die Kinder erst später zum Augenarzte gebracht, welcher als Ursache der Erblindung eine neuritische Atrophie vorfindet und durch die Anamnese feststellen kann, dass eine schwere Hirnerkrankung vorausgegangen ist. Diese Erblindung ist unheilbar. Nicht damit zu verwechseln sind jene seltenen Fälle, wo Kinder ohne bekannte Veranlassung und ohne ophthalmoskopische Veränderung im Augenhintergrunde erblinden. Diese Erblindung, deren Ursache bis jetzt unbekannt ist, geht zuweilen wieder zurück (Nettleship). — Es sind einige Fälle von Neuritis in Folge von Hydrocephalus bekannt geworden, wobei ein beständiges Abträufeln von Flüssigkeit (Liquor cerebro-spinalis) aus der Nase stattfand. Neuritis kommt auch zuweilen bei Schädelverbildungen (besonders Thurmschädel) und Schädelverletzungen (namentlich Fracturen an der Basis mit darauffolgender Meningitis) vor. — Als seltene Complication hat man Neuritis bei Rückenmarksleiden (namentlich bei acuter Myelitis), bei Tetanie und bei multipler Neuritis beobachtet.

Der Sehnerv reagirt sehr empfindlich auf Ernährungsstörungen des Organismus im Ganzen. Hiezu sind vor Allem die Infectionskrankheiten zu rechnen; es kommt, wenn auch selten, Neuritis bei acuten Exanthemen (Masern, Blattern. Scharlach) vor, ferner bei Typhus, Diphtheritis, Pneumonie, Influenza, Keuchhusten. Von chronischen Krankheiten ist Albuminurie, Diabetes, Scrophulose und Anämie hier zu nennen. Beim weiblichen Geschlechte besteht zuweilen ein Zusammenhang zwischen der Neuritis und dem Genitalsysteme, in dem Sinne, dass Neuritis gleichzeitig mit Menstruationsstörungen, mit der Schwangerschaft oder mit der Lactation eintritt. Diese Fälle geben zumeist eine gute Prognose, selbst wenn es vorübergehend zu völliger Erblindung gekommen ist. — Von Vergiftungen im engeren Sinne wäre nebst dem Blei noch der Alkohol und das Jodoform zu erwähnen. Es sind auch einzelne Fälle von Neuritis bekannt geworden, welche unzweifelhaft nach schwerer Erkältung aufgetreten sind. Endlich seien hier noch die Fälle von Neuritis und von Atrophie des Sehnerven nach Blitzschlag erwähnt.

Digitized by Illinois College of Optometry

b) Neuritis retrobulbaris.

§ 102. Die retrobulbäre Neuritis hat ihren Sitz im orbitalen Abschnitte des Sehnerven. Am Sehnervenkopfe findet man daher bei der ophthalmoskopischen Untersuchung entweder keine oder nur unbedeutende, nicht charakteristische Veränderungen. Erst später, nach Ablauf der Krankheit, treten daselbst häufig die Zeichen der Atrophie auf. Dies ist dann der Fall, wenn es im Bereiche des Entzündungsherdes zu einer Zerstörung der Sehnervenfasern gekommen ist. Die peripheren Stücke der unterbrochenen Fasern verfallen dann der Atrophie, welche sich langsam bis in den Sehnervenkopf fortpflanzt, wo sie ophthalmoskopisch sichtbar wird (descendirende Atrophie). Wegen des Mangels deutlicher ophthalmoskopischer Veränderungen in den frischen Fällen muss die retrobulbäre Neuritis aus anderen Symptomen, und zwar hauptsächlich aus der Art der Sehstörung diagnosticirt werden. Dieselbe kann zwar in einzelnen Fällen bis zur völligen Erblindung sich steigern, beschränkt sich jedoch in den meisten Fällen auf die centralen Theile des Gesichtsfeldes, welche von dem papillo-maculären Bündel versorgt werden; es besteht also im Gesichtsfelde ein centrales Skotom.

Die retrobulbäre Neuritis tritt sowohl acut als chronisch auf. Die chronischen Fälle beruhen meist auf chronischer Intoxication, namentlich durch Tabak (Tabaksamblyopie). Die retrobulbäre Neuritis gibt im Allgemeinen eine gute Prognose, indem in jenen Fällen, welche noch nicht zu weit vorgeschritten sind, das Sehvermögen zumeist wieder zur Norm zurückgebracht werden kann.

Die acute Form der retrobulbären Neuritis zeichnet sich durch das plötzliche Auftreten der Sehstörung aus. Dieselbe kann in schweren Fällen binnen wenigen Tagen einen solchen Grad erreichen, dass jede Lichtempfindung erloschen ist. Aeusserlich sieht das erkrankte Auge normal aus und auch der Augenspiegel zeigt gewöhnlich nicht mehr als eine etwas vermehrte Füllung der Netzhautgefässe. (Zuweilen ist umgekehrt Ischämie der Netzhaut vorhanden, wenn die centralen Gefässe an der entzündeten Stelle des Opticus eine Compression erfahren.) Diese Erscheinungen werden oft von heftigen Kopfschmerzen oder von dumpfen Schmerzen in der Augenhöhle selbst begleitet. Letztere steigern sich, wenn der Patient das Auge bewegt oder wenn man versucht, dasselbe in die Orbita zurückzudrängen. Zuweilen werden beide Augen gleichzeitig von dieser Erkrankung befallen.

Die Krankheit geht zumeist in vollständige oder theilweise Heilung über; im ersten Falle wird das Sehvermögen wieder normal, im zweiten bleibt meist ein centrales Skotom zurück. Die Heilung erfordert längere Zeit, ein oder mehrere Monate. In einzelnen Fällen bleibt jedoch die totale Blindheit dauernd bestehen, so dass es unmöglich ist, im Beginne der Erkrankung die Prognose mit Sicherheit zu stellen — Recidiven der Krankheit werden zuweilen beobachtet, selbst nach Jahren.

Die häufigste Ursache der acuten retrobulbären Neuritis ist heftige Erkältung. Man beobachtet sie auch oft in Fällen, wo — vielleicht auch in Folge von Er-

Digitized by Illinois College of Optometry

kältung — ein Katarrh der Nasenhöhle vorausgegangen ist. Dieser geht auf die Nebenhöhlen der Nase, vor Allem auf die Siebbeinzellen über, von wo aus die Entzündung sich direct auf das Orbitalgewebe und den Sehnerven fortpflanzt. Als directen Beweis der Entzündung des retrobulbären Zellgewebes findet man in solchen Fällen nicht selten einen leichten Grad von Exophthalmus, sowie Lähmung einzelner Augenmuskeln, namentlich jener, welche der inneren und oberen Wand der Orbita benachbart sind (Rectus medialis, Obliquus superior, Levator palpebrae und Rectus superior). Die acute retrobulbäre Neuritis kann ferner gleichwie die Papillitis nach acuten Infectionskrankheiten, Vergiftungen und anderen Ernährungsstörungen entstehen. Auch die hereditäre Form der Neuritis kann unter dem Bilde einer acuten retrobulbären Neuritis auftreten. Die Behandlung der Krankheit ist die der Neuritis im Allgemeinen; im acuten Stadium erweist sich eine energische Schwitzcur als besonders wirksam.

Die chronische retrobulbäre Neuritis hat ihren typischen Repräsentanten in der Tabaksamblyopie (Amblyopia nicotinica), welche durch chronische Nicotinvergiftung entsteht. Die Tabaksamblyopie macht sich einzig durch die Sehstörung bemerklich, welche so allmälig sich einstellt, dass die Patienten den Beginn derselben meist nicht genau anzugeben wissen. Zuerst wird noch mittelgrosser Druck gelesen, später wird das Lesen gewöhnlicher Druckschrift unmöglich. Die Herabsetzung der Sehschärfe ist fast immer auf beiden Augen dieselbe, zum Unterschiede von den anderen chronischen intraoculären Erkrankungen, wie Katarakt, Chorioiditis, Sehnervenatrophie u. s. w., bei welchen beide Augen in verschiedenem Grade ergriffen zu sein pflegen. Besonders charakteristisch ist das Symptom der Nyktalopie. Der Patient gibt an, dass er des Abends viel besser sehe als bei Tag, ja in frischen Fällen behauptet er oft, des Abends noch so gut wie früher zu sehen und nur bei Tage durch einen lästigen Nebel geblendet zu sein. Die objective Untersuchung zeigt, dass in den meisten Fällen allerdings keine nachweisbare Verbesserung der Sehschärfe eintritt, wenn die Beleuchtung herabgesetzt wird, doch fällt das lästige Gefühl der Blendung weg, so dass der Kranke besser zu sehen glaubt. In einigen Fällen aber bin ich im Stande gewesen, eine thatsächliche Verbesserung des Sehens bei herabgesetzter Beleuchtung nachzuweisen. Einer dieser Patienten las, wenn er dunkelgraue Schutzbrillen aufsetzte, kleinere Druckschrift besser, als er mit freiem Auge zu lesen vermochte. Ein anderer Patient, ein Kutscher, vermochte noch des Abends die Nummern der Häuser, nach welchen er zu fahren hatte, zu erkennen, während er dies bei Tage nicht mehr im Stande war. Manche Patienten geben auch an, dass sie die rothe Farbe, namentlich an kleinen Gegenständen, nicht mehr so gut wie früher erkennen: sie finden, dass ihre Bekannten schlecht aussehen, weil ihnen deren Wangen wachsgelb erscheinen; Gastwirthe, welche besonders häufig von Tabaksamblyopie befallen werden, klagen, dass sie Kupfer- und Nickelmünzen nicht mehr unterscheiden können, da sie den Unterschied in der Farbe derselben nicht mehr wahrnehmen.

Die objective Untersuchung weist nur geringe ophthalmoskopische Veränderungen auf. In frischen Fällen ist die Papille gewöhnlich etwas hyperämisch, in älteren dagegen in der temporalen Hälfte blässer geworden, doch sind diese Veränderungen oft so wenig ausgesprochen, dass man von einem negativen Befunde sprechen kann. Die Untersuchung des Sehvermögens ergibt eine mässige Herabsetzung der Sehschärfe, welche ihren Grund in einem centralen Skotom hat. Dasselbe bildet ein liegendes Oval, welches sich von der Macula lutea bis zum blinden

Digitized by Illinois College of Optometry

Fleck erstreckt, also dem maculo-papillären Bezirke der Netzhaut entspricht (Fig. 186). Es ist anfangs nur ein Farbenskotom. Wenn man das Gesichtsfeld mit einem weissen Objecte untersucht, findet man keine Lücke in demselben. Eine rothe oder grüne Marke verändert dagegen im Bereiche des Skotoms ihre Farbe; sie erscheint weniger gesättigt als in den übrigen Theilen des Gesichtsfeldes und später ganz farblos. Noch später verschwindet die Marke überhaupt in diesem Theile des Gesichtsfeldes — das Skotom ist zu einem absoluten geworden (siehe Seite 40). Damit ist das Sehvermögen auf den tiefsten Grad gesunken, den es überhaupt bei dieser Krankheit erreicht. Die Aussengrenze des Gesichtsfeldes bleibt stets normal und eine vollständige Erblindung ist daher nicht zu befürchten, wohl aber geht das directe Sehen verloren und damit die Fähigkeit, feinere Arbeiten zu verrichten. Bis das Sehen so weit gesunken ist (wozu es allerdings nicht in jedem Falle kommt), vergeht beim chronischen Verlaufe der Krankheit eine Reihe von Monaten.

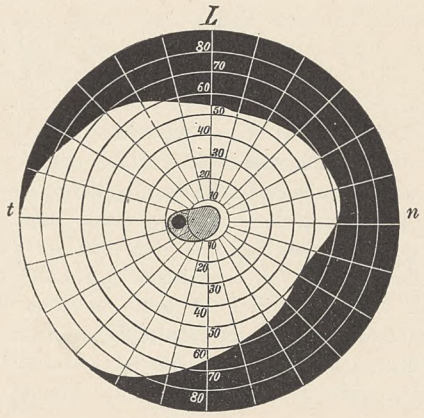

Fig. 186.

Gesichtsfeld des linken Auges eines an Tabaksamblyopie leidenden Mannes. — Das mit einem weissen Objecte aufgenommene Gesichtsfeld, welches in der Figur weiss gelassen wurde, ist normal. Bei der Untersuchung mit einer rothen Marke dagegen findet man ein centrales Skotom von der Ausdehnung des schraffirten Bezirkes, welcher ein unregelmässiges Oval bildet. Die darin eingeschlossene kleine schwarze Scheibe stellt den blinden Fleck von Mariotte dar.

Die Ursache der Tabaksamblyopie ist übermässiger Genuss des Tabaks, sei es, dass er geraucht oder gekaut wird. Die Krankheit findet sich deshalb fast ausschliesslich beim männlichen Geschlechte, und zwar meist erst in den mittleren Lebensjahren. Es scheint also, dass mit dem Alter die Resistenz gegen das Nicotin abnimmt. Die Quantität des Tabaks, welche hinreicht, um Tabaksamblyopie hervorzubringen, ist je nach der Empfänglichkeit des Individuums verschieden; in manchen Fällen haben verhältnissmässig geringe Mengen von Tabak genügt. Billige Sorten, welche reicher an Nicotin zu sein pflegen, sowie feuchter Tabak, sind gefährlicher als bessere, trockene Qualitäten. Missbrauch geistiger Getränke, welcher bei starken Rauchern ja sehr gewöhnlich ist, begünstigt das Eintreten der Tabaksamblyopie, doch kommt diese auch bei Rauchern vor, welche sich der geistigen Getränke vollständig enthalten.

Die Behandlung besteht vor Allem in der Abstinenz von Tabak und es ist wahrscheinlich, dass in den leichten Fällen dies allein genügt, um die Heilung

Digitized by Illinois College of Optometry

herbeizuführen. Zur Beschleunigung der Heilung wendet man Jodkali innerlich oder subcutane Einspritzungen von Strychnin oder von Pilocarpin an; dazu verordnet man die entsprechende Augendiät. Frische Fälle, in welchen noch mittelgrosser Druck gelesen werden kann und das Skotom noch nicht absolut geworden ist, geben eine gute Prognose, indem gewöhnlich vollständige Heilung zu erreichen ist, wozu allerdings 1—2 Monate nöthig sind. In älteren Fällen, wo auch grosser Druck nicht mehr gelesen wird und das Skotom absolut ist, ist vollständige Heilung meist unmöglich.

Gleich dem Nicotin können auch andere Gifte durch chronische Intoxication zu retrobulbärer Neuritis führen, und zwar unter Symptomen, welche denen der Tabaksamblyopie gleich oder sehr ähnlich sind. Vor Allem ist der Alkohol hieher zu rechnen. Ich selbst habe einen Patienten behandelt, welcher seit seiner Jugend wegen asthmatischer Anfälle Strammoniumblätter in grosser Menge geraucht hatte und davon eine Amblyopie mit centralem Farbenskotom bekam (der Mann war weder Tabakraucher noch Trinker). Endlich sind hier noch Fälle von chronischer Vergiftung durch Blei, durch Arsenik, durch Schwefelkohlenstoff (in Kautschukfabriken), durch Dinitrobenzol (in Roburitfabriken), Extractum filicis maris, durch Chloral, Jodoform, Joduret, Thiuret und andere Gifte zu erwähnen. — Die chronische retrobulbäre Neuritis kommt nicht selten bei Diabetes vor und entspricht hier den seit Langem bekannten Fällen diabetischer Amblyopie, wo man bei Abwesenheit diabetischer Katarakt und diabetischer Retinitis, überhaupt bei normalem ophthalmoskopischen Befunde, die Sehschärfe vermindert fand. Man soll deshalb in jedem Falle von Amblyopie mit centralem Skotome den Urin auf Zucker untersuchen. — Den ersten anatomischen Befund von chronischer retrobulbärer Neuritis verdanken wir Samelsohn, der eine interstitielle Neuritis in jenem Theile des Sehnervenstammes fand, der innerhalb des Canalis opticus liegt. Die Entzündung beschränkte sich auf die Fasern des papillo-maculären Bündels, dessen Lagerung und Verlauf innerhalb des Sehnerven dadurch festgestellt werden konnte.

Strychnin. Dasselbe wurde zuerst von Nagel zur Behandlung von Sehnervenleiden vorgeschlagen. Es übt eine erregende Wirkung auf den Sehnerven aus, so dass es sogar in normalen Augen eine leichte Erhöhung der Sehschärfe und Vergrösserung des Gesichtsfeldes zu Stande bringt, welche freilich nicht von Dauer sind (Hippel). Zu therapeutischen Zwecken verwendet man eine $^1/_2$%ige Lösung, von welcher man täglich einmal $^1/_2$—1 Pravaz'sche Spritze voll (also bis zu 0·005 gr pro dosi) unter die Haut der Schläfe injicirt. Am besten wirkt es bei Sehstörungen ohne ophthalmoskopischen Befund, namentlich bei hysterischen und neurasthenischen Formen, welche ja im Allgemeinen eine gute Prognose geben. Bei schweren Sehnervenleiden, wie bei progressiver Atrophie erzielt man wohl oft eine Besserung des Sehvermögens und namentlich eine Erweiterung des Gesichtsfeldes, welche aber nicht von Bestand sind.

II. Atrophie des Sehnerven.

§ 103. Die Atrophie des Sehnerven tritt entweder primär oder nach vorausgegangener Entzündung auf. Man unterscheidet demnach zwischen einfacher und entzündlicher Atrophie.

Digitized by Illinois College of Optometry

a) Die einfache (primäre, genuine, nicht entzündliche) Atrophie kennzeichnet sich dadurch, dass die Papille blässer, endlich ganz weiss oder bläulichweiss, ferner scharf begrenzt und seicht ausgehöhlt wird (atrophische Excavation, siehe Seite 409); die grauen Tüpfel der Lamina cribrosa sind deutlicher und in grösserer Ausdehnung sichtbar. Die feineren Blutgefässe der Papille selbst sind verschwunden, während die Netzhautgefässe nicht erheblich verändert sind (im Gegensatze zur entzündlichen Atrophie, wo letztere auch verschmälert sind). Das Sehvermögen sinkt mit Zunahme der Atrophie bis zur vollständigen Erblindung. — Die Ursachen der einfachen Atrophie des Sehnerven sind: 1. Rückenmarkserkrankungen, vor Allem Tabes, welche weitaus die häufigste Ursache der einfachen Sehnervenatrophie ist. Diese tritt gewöhnlich im Anfangsstadium der Tabes auf, wo die ataktischen Symptome gering sind oder fehlen und die Diagnose der Tabes noch nicht so leicht zu stellen ist. Es ist daher sehr werthvoll, dass man noch zwei andere Symptome kennt, welche gleichfalls sehr frühzeitig sich einzustellen pflegen. Das eine betrifft die Pupille, welche nicht mehr auf Licht reagirt (Phänomen von Argyll Robertson, Seite 318) und in der Regel auch verengert ist (spinale Miosis, Seite 375). Das andere Symptom ist das von Westphal entdeckte Fehlen des Patellarreflexes. Die spinale Atrophie des Sehnerven befällt stets beide Augen, wenn auch nicht gleichzeitig. Sie schreitet langsam, aber sicher bis zur völligen Erblindung fort und verdient daher mit Recht den Namen der progressiven Atrophie. 2. Von Gehirnerkrankungen compliciren sich die disseminirte Sclerose und die progressive Paralyse der Irren mit Atrophie. Tumoren oder andere Herderkrankungen können dadurch zu einfacher Atrophie des Sehnerven führen, dass sie den Nerven oder das Chiasma innerhalb der Schädelhöhle comprimiren. Von der Stelle der Leitungsunterbrechung pflanzt sich dann die Atrophie allmälig bis zum intraoculären Ende fort — descendirende Atrophie. 3. Die Leitungsunterbrechung kann selbstverständlich auch weiter in der Peripherie, also in der Orbita, sitzen, wo der Sehnerv durch Entzündungen, Verletzungen oder in Folge von Compression durch Geschwülste zur Atrophie gebracht werden kann.

b) Die entzündliche Atrophie des Nerven ist jene, welche als Ausgang einer Papillitis oder Retinitis eintritt (neuritische und retinitische Atrophie). Die entzündliche Atrophie unterscheidet sich auch ophthalmoskopisch von der einfachen, weil bei ihr der Sehnervenkopf von Bindegewebe durchsetzt ist, welches sich in Folge der Entzündung gebildet hat. Bei der neuritischen Atrophie ist die Papille anfangs von

Digitized by Illinois College of Optometry

grauweisser Farbe und ihre Ränder sind leicht verschleiert; die Arterien sind enger, die Venen stark gefüllt und geschlängelt. Später wird die Papille rein weiss oder bläulich weiss, ohne dass man jedoch die Lamina cribrosa blossliegen sehen würde, wie bei der einfachen Atrophie. Die Papille ist jetzt scharf begrenzt, aber oft kleiner und unregelmässig, wie geschrumpft; Arterien sowohl als Venen sind enger und häufig von weissen Streifen eingefasst. Um die Papille findet man oft eine unregelmässige Entfärbung der angrenzenden Aderhaut. — Bei der retinitischen Atrophie sieht die Papille schmutzig grauroth und trübe aus. Ihre Grenzen sind verwischt, die Gefässe sehr verdünnt, manchmal fast verschwunden (Fig. 168).

Die Prognose der Sehnervenatrophie ist im Allgemeinen ungünstig. Die Fälle von einfacher Sehnervenatrophie führen meist zur vollständigen Erblindung. Die entzündliche Atrophie gibt eine etwas bessere Prognose, indem das Sehvermögen, welches die Neuritis oder Retinitis noch übrig gelassen hat, gewöhnlich dauernd erhalten bleibt. Die Therapie besteht vor Allem in der Behandlung der zu Grunde liegenden Krankheit. Gegen das Sehnervenleiden selbst wird Jodkali, Quecksilbercuren, Strychnininjectionen, sowie der constante Strom, auf das Auge selbst applicirt, in Anwendung gezogen, leider gewöhnlich mit wenig Erfolg.

Die Sehstörung betrifft bei der Atrophie nicht blos das directe Sehen, sondern stets auch das Gesichtsfeld, welches verkleinert gefunden wird. Am häufigsten sind sectorenförmige Defecte oder concentrische Einengung des Gesichtsfeldes. Auch tritt frühzeitig Farbenblindheit auf, zuerst für Roth und Grün, zuletzt für Blau, welches am längsten erkannt wird. Dadurch unterscheidet sich die einfache Atrophie vom einfachen Glaukom, welches zuweilen ophthalmoskopisch viel Aehnlichkeit mit der Atrophie zeigt, sich aber gewöhnlich erst spät mit Farbenblindheit verbindet.

Die einfache Atrophie findet sich am häufigsten im mittleren Lebensalter. Bei Kindern kommt sie fast nie vor; die Atrophie im Kindesalter ist in der Regel eine neuritische. Männer werden viel häufiger als Frauen von einfacher Sehnervenatrophie befallen, was mit der grösseren Disposition des männlichen Geschlechtes für Rückenmarkserkrankungen zusammenhängt. Bei alten Leuten kommt zuweilen eine nicht entzündliche Sehnervenatrophie leichten Grades vor, welche durch die atheromatöse Erkrankung der Carotis interna und der Arteria ophthalmica verursacht wird. Die Gefässe bringen dann den Sehnerven, welchem sie in einer gewissen Ausdehnung unmittelbar anliegen, durch Druck zum theilweisen Schwunde (Bernheimer, Sachs, Otto).

Verletzungen des Sehnerven. Der Sehnerv kann innerhalb der Orbita durch eindringende Fremdkörper, durch Stich oder Schuss u. s. w. verletzt werden. In Folge der Leitungsunterbrechung ist unmittelbar nach der Verletzung theilweise oder gänzliche Erblindung — je nach der Schwere der Läsion — vorhanden. Dabei sind zunächst keine ophthalmoskopischen Veränderungen an der Sehnervenpapille nachweisbar. Erst später, nach Verlauf von Wochen, wenn die descen-

Digitized by Illinois College of Optometry

dirende Atrophie von der verletzten Stelle bis zum Sehnervenkopf herabgelangt ist, wird derselbe blässer und zeigt das Bild der einfachen Atrophie. Nur dann sind sofort charakteristische ophthalmoskopische Symptome zu constatiren, wenn der Sehnerv so weit vorne getroffen wurde, dass die Centralgefässe mit durchtrennt wurden. In solchen Fällen stellt sich unmittelbar nach der Verletzung ein Bild ein, welches dem der Embolie der Centralarterie analog ist. Die Arterien der Papille und der Netzhaut sind blutleer, und bald trübt sich die letztere als Zeichen des Absterbens.

Indirecte Verletzung des Sehnerven tritt nicht selten in Folge von Schädelverletzungen durch stumpfe Gewalt (Schlag oder Sturz auf den Kopf u. s. w.) ein. In solchen Fällen gesellt sich zu den Symptomen einer schweren Schädelverletzung (Zeichen der Gehirnerschütterung oder der Fractur der Schädelbasis) theilweise oder gänzliche Erblindung hinzu. Dieselbe kann einseitig oder doppelseitig sein. Durch die Untersuchungen von Hölder und Berlin ist dargethan worden, dass es sich hier um indirecte Fracturen der Orbitalwände, besonders der oberen, handelt. Dieselben pflanzen sich bis in den Canalis opticus hinein fort, wodurch der Sehnerv in demselben gequetscht oder zerrissen wird. Mehrere Wochen bis Monate später tritt an der Papille das Bild der einfachen Atrophie auf. Diese Erblindungen sind unheilbar.

Geschwülste des Sehnerven. Der Sehnerv kann primär oder secundär von Geschwulstbildung ergriffen werden. Letzteres geschieht am häufigsten in der Weise, dass intraoculäre Geschwülste, wie Sarkome der Aderhaut oder Gliome der Netzhaut, dem Sehnerven entlang nach hinten wuchern. Primäre Sehnervengeschwülste sind selten. Dieselben sind zumeist Fibrome oder Sarkome mit ihren Varietäten (Myxosarkom, Psammosarkom, Gliosarkom u. s. w.), welche von dem interstitiellen Stützgewebe des Sehnerven oder von dessen Scheiden ausgehen; auch einige Fälle von Endotheliom und von tuberculöser Granulationsgeschwulst sind bekannt geworden. Aus den Nervenfasern hervorgegangene echte Neurome sind bis jetzt am Sehnerven noch nicht sicher beobachtet worden. — Die primären Sehnervengeschwülste beginnen zumeist im jugendlichen Alter und wachsen sehr langsam. Sie verursachen Exophthalmus, welcher sich von dem bei anderen Orbitalgeschwülsten dadurch unterscheidet, dass die seitliche Verdrängung des Auges dabei entweder fehlt oder doch nur unbedeutend ist. Die Beweglichkeit des Auges bleibt verhältnissmässig lange gut, dagegen tritt als charakteristisches Merkmal sehr frühzeitig Erblindung auf. Mit dem Augenspiegel findet man anfangs Neuritis mit besonders starker venöser Stauung, später Atrophie des Sehnerven. Die Therapie besteht in der Exstirpation des Tumors, wobei man unter Umständen das Auge selbst belassen kann. Recidiven nach der Operation sind verhältnissmässig selten.

Anatomie der Sehnervenerkrankungen. Die Entzündung des Sehnerven geht von dem bindegewebigen Antheile desselben, nämlich von den Scheiden und dem bindegewebigen Gerüste (Septen) aus. An den Scheiden findet man, nebst dem schon erwähnten Hydrops, wirkliche Entzündung mit Bildung eines zellenreichen Exsudates — Perineuritis (Stellwag, H. Pagenstecher). Innerhalb des Sehnervenstammes hält sich die Entzündung an die Septen, welche Verdickung mit Vermehrung der Kerne zeigen (interstitielle Neuritis). Dadurch werden die von ihnen eingeschlossenen Nervenbündel gedrückt und gehen atrophisch zu Grunde. Die Nervenfasern spielen also bei der Neuritis vornehmlich eine passive Rolle.

Digitized by Illinois College of Optometry

Bei der Stauungsneuritis beschränken sich die entzündlichen Erscheinungen auf den Sehnervenkopf, während der Sehnervenstamm, hinter der Lamina cribrosa, nur wenig verändert ist. Man findet den Sehnervenkopf vor Allem durch Ansammlung von Oedemflüssigkeit stark geschwellt, so dass er pilzartig in das Augeninnere vorragt und an seiner Basis wulstartig verdickt ist (neuritischer Wulst, Fig. 184 *n*). Die Netzhaut wird durch den vergrösserten Sehnerven bei Seite geschoben und in Falten gelegt. Nebst dem Oedem findet man auch Blutaustritte, Aufquellung der Nervenfasern, sowie Zeichen einer geringen zelligen Infiltration, namentlich entlang den Gefässen (Fig. 184 *e*). Später nimmt die zellige Exsudation immer mehr überhand und führt im weiteren Verlaufe durch Organisation des Exsudates zu Bindegewebsneubildung innerhalb des Sehnervenkopfes. Durch die spätere Schrumpfung des Bindegewebes werden die Sehnervenfasern zur Atrophie gebracht und das Bild der neuritischen Sehnervenatrophie herbeigeführt. Man findet dann an Stelle des Sehnervenkopfes ein Netzwerk bindegewebiger Züge und darin Blutgefässe, deren Wandungen verdickt sind.

Die einfache Sehnervenatrophie tritt bei spinalen Leiden zuerst in Form fleckweiser Erkrankungsherde im Sehnervenstamme auf, welche auf dem Querschnitte grau aussehen. Diese Veränderungen, welche sich zuletzt über den ganzen Querschnitt des Nerven ausbreiten, sind nahe dem Auge gewöhnlich stärker als weiter hinten. Der Degenerationsprocess steigt also von der Peripherie — möglicherweise sogar von der Netzhaut, und zwar von deren innersten Schichten — nach dem Gehirne auf. Es handelt sich dabei um dieselbe graue Degeneration, wie sie bei Tabes in den Hintersträngen des Rückenmarkes besteht. Die Nervenfasern verlieren ihr weisses Mark und verwandeln sich in äusserst feine Fibrillen, wodurch das ganze Gewebe ein graues und durchscheinendes Aussehen erhält. Zwischen den Resten der Nervenfasern finden sich Fettkörnchenzellen; eigentlich entzündliche Erscheinungen fehlen jedoch.

Der anatomische Befund bei descendirender oder ascendirender Atrophie ist dem bei grauer Degeneration des Sehnerven ähnlich. Den höchsten Grad erreicht die Atrophie in jenen Fällen, wo der Bulbus vollständig zu Grunde gegangen ist, indem hier im Verlaufe der Zeit der Sehnerv zu einem dünnen, rein bindegewebigen Strang zusammenschrumpft.

Sehstörungen ohne Befund.

§ 104. Für Sehstörungen sind die Ausdrücke Amblyopie*), Schwachsichtigkeit, und Amaurose**), vollständige Erblindung, in Gebrauch. Die erstere Bezeichnung wird nur auf jene Fälle angewendet, wo die Schwachsichtigkeit nicht durch geeignete Brillen behoben werden kann. Ein Kurzsichtiger z. B., welcher zwar mit freiem Auge schlecht sieht, mit dem corrigirenden Concavglase aber volle Sehschärfe besitzt, ist nicht amblyopisch, sondern eben nur kurzsichtig. Unter Amaurose verstand man früher jene Fälle von Erblindung, in welchen das Auge

*) Eigentlich Stumpfsichtigkeit, von ἀμβλύς, stumpf.

**) ἀμαυρός, dunkel.

Digitized by Illinois College of Optometry

äusserlich normal aussah, so dass diese Bezeichnung mit dem Ausdrucke „schwarzer Staar“ gleichbedeutend war. Der Augenspiegel hat Licht auf diese Fälle geworfen, welche zumeist auf Erkrankungen der Aderhaut, der Netzhaut und des Sehnerven zurückzuführen sind. Auch heutzutage werden die Ausdrücke Cerebralamaurose und Spinalamaurose in dem alten Sinne gebraucht, indem man damit jene Fälle bezeichnet, wo in Folge von Gehirn- und Rückenmarksleiden Erblindung eingetreten ist, bei äusserlich normalem Aussehen des Auges. Gegenwärtig wird aber das Wort „Amaurose“ auch im weiteren Sinne angewendet, als gleichbedeutend mit gänzlicher Erblindung, auch wenn das Auge äusserlich verändert ist. So sagt man von einem durch Iridocyclitis erblindeten Auge, es sei amaurotisch.

Dank den verfeinerten Untersuchungsmethoden mit Brillen, vor Allem aber Dank dem Augenspiegel, gelingt es heute in den meisten Fällen, den Grund der Schwachsichtigkeit oder Erblindung aufzudecken. Trotzdem bleibt eine kleine Zahl von Fällen übrig, wo wir auch gegenwärtig keinerlei Veränderungen im Auge als Ursache der Sehstörung nachzuweisen im Stande sind. In einigen dieser Fälle von Sehstörung ohne Befund sind die Veränderungen so fein oder so gelegen, dass sie mit unseren heutigen Untersuchungsmitteln nicht zu entdecken sind. In anderen Fällen bestehen überhaupt keine anatomischen Läsionen, sondern es handelt sich blos um sogenannte functionelle Erkrankungen, d. h. um veränderte Circulations- und Ernährungsverhältnisse, welche die Störung der Function zur Folge haben. — Die häufigsten Arten von Sehstörung ohne Befund sind:

1. *Angeborene Amblyopie.* Diese nimmt man in jenen Fällen an, wo nach der Angabe des Patienten die Schwachsichtigkeit seit langer Zeit besteht und alle anderen Ursachen für dieselbe ausgeschlossen werden können. Man hat umsomehr Berechtigung zu dieser Annahme, wenn auch andere angeborene Anomalien in dem schwachsichtigen Auge vorhanden sind, wie z. B. hochgradige Hypermetropie oder Astigmatismus, Kolobome in der Iris oder in den tiefen Membranen, Mikrophthalmus u. s. w. Die Erfahrung zeigt nämlich, dass solche Augen fast immer ein herabgesetztes Sehvermögen besitzen, welches auch durch Correction der vorhandenen Refractionsfehler nicht bis zur normalen Sehschärfe gebracht werden kann.

Die angeborene Amblyopie ist gewöhnlich einseitig; das betreffende Auge verfällt sehr leicht in Schielen. Wenn die Amblyopie beide Augen betrifft, so entsteht Nystagmus (siehe § 128).

Digitized by Illinois College of Optometry

2. *Amblyopie ex anopsia**). Die Amblyopie durch Nichtgebrauch entsteht dann, wenn seit frühester Jugend in einem Auge ein Sehhinderniss vorhanden ist, welches das Zustandekommen scharfer Bilder auf der Netzhaut unmöglich macht. Hieher gehören die Fälle angeborener oder frühzeitig erworbener Trübungen in der Hornhaut, in der Linse oder im Bereiche der Pupille (Pupillarmembranen). Desgleichen tritt diese Amblyopie ein, wenn ein Auge seit Kindheit schielt, indem dann die Wahrnehmung der in diesem Auge vorhandenen Netzhautbilder unterdrückt und damit das Auge absichtlich vom Sehacte ausgeschlossen wird. In allen diesen Fällen erreicht die Netzhaut wegen mangelnder Uebung nicht jene Feinheit der Function, welche normalen Augen zukommt, oder es verfällt die bereits erworbene Functionstüchtigkeit wieder; zur vollständigen Erblindung kommt es jedoch nie. Wenn auch später die Ursache der Sehstörung beseitigt wird, sei es durch Entfernung des optischen Sehhindernisses oder durch Correction des Schielens vermittelst einer Operation, so stellt sich doch niemals wieder eine völlig normale Function der Netzhaut ein.

Wenn einmal — beim erwachsenen Menschen — die Ausbildung der Netzhaut vollendet ist, dann kann ein Sehhinderniss viele Jahre bestehen, ohne dass die Netzhaut Schaden leidet. So hat man Katarakten, welche sich bei Erwachsenen bildeten, nach 20 und mehr Jahren mit vollkommenem Erfolge operirt.

Die Therapie besteht zunächst in der möglichst frühzeitigen Beseitigung des Sehhindernisses. Dies gilt namentlich für die Katarakten des Kindesalters, deren Operation man früher gern auf die Zeit der Pubertät verschob, während man doch Kinder, selbst im Alter von wenigen Monaten, mit dem besten Erfolge an Katarakt operiren kann (durch Discission). Zur Hebung der Function der Netzhaut dienen Uebungen des schwachsichtigen Auges. Dieselben sind namentlich in Fällen von Strabismus in Gebrauch, indem man durch Verbinden des gesunden Auges das schielende zum Sehen zwingt (siehe § 127).

3. *Hemeralopie***) (*Nachtnebel*). Darunter versteht man im weitesten Sinne des Wortes jenen Zustand, wo man bei Tage gut, bei Nacht aber (oder überhaupt bei herabgesetzter Beleuchtung) unverhältnissmässig schlecht oder gar nicht sieht. Dieser Zustand ist an und für sich keine Krankheit, sondern nur ein Symptom, welches verschiedenen Erkrankungen zukommen kann. Dieselben theilen sich in zwei Gruppen:

---

*) Von ἀ- und ὤψ, Gesicht.

**) Von ἡμέρα, Tag, und ὤψ.

Digitized by Illinois College of Optometry

Trübungen in den Medien und Krankheiten des lichtempfindenden Apparates. Die ersteren können das Symptom der Hemeralopie hervorrufen, wenn sie die Peripherie einnehmen und das Centrum freilassen, wie periphere Hornhaut- und Linsentrübungen. Dieselben fallen bei heller Beleuchtung, wobei die Pupille eng ist, nicht mehr in den Bereich derselben. Bei herabgesetzter Beleuchtung dagegen wird die Pupille weiter, so dass die Trübungen nun in dieselbe hineinragen und das Sehen stören. Auch bei zarten, diffusen, über die ganze Hornhaut gleichmässig vertheilten Trübungen wird oft bei enger Pupille besser gesehen, weil die Blendung dabei geringer ist. Die Krankheiten des lichtempfindenden Apparates, welche mit Hemeralopie einhergehen, sind solche, wobei die peripheren Theile der Netzhaut unterempfindlich geworden sind. Man findet dann das Gesichtsfeld bei hellem Tageslichte hinreichend gross, bei herabgesetzter Beleuchtung aber so eingeschränkt, dass die Orientirung (das Herumgehen) des Abends erschwert wird. Dieses Symptom kommt vor Allem der Retinitis pigmentosa zu, wird jedoch zuweilen auch bei anderen Formen von Netzhaut- oder Aderhautentzündung beobachtet. Auch die idiopathische Hemeralopie, von welcher weiter unten ausführlicher die Rede sein wird, beruht auf einem Leiden des lichtempfindenden Apparates, ohne dass sich jedoch materielle Veränderungen in demselben nachweisen liessen.

Das der Hemeralopie entgegengesetzte Symptom ist die Nyktalopie*), d. h. jener Zustand, bei welchem des Abends (bei herabgesetzter Beleuchtung) besser gesehen wird, als am hellen Tage. Auch dieses Symptom kommt zwei Gruppen von Krankheiten zu, welche entweder in den Medien oder im lichtempfindenden Apparate gelegen sind. Nur ist der Sitz der Veränderungen hier gerade entgegengesetzt demjenigen, wie man ihn bei Hemeralopie findet. Die Trübungen der Medien, welche Nyktalopie verursachen, sind central gelegen (in der Hornhaut, Pupille oder Linse), so dass sie bei enger Pupille den ganzen Bereich derselben einnehmen; wenn sich dagegen bei herabgesetzter Beleuchtung die Pupille erweitert, können auch noch durchsichtige periphere Theile zum Sehen benützt werden. Die Erkrankungen des lichtempfindenden Apparates sind solche, bei welchen die Aussengrenzen des Gesichtsfeldes normal sind, während ein centrales Skotom besteht. In diesen Fällen ist zwar die Sehschärfe bei herabgesetzter Beleuchtung gewöhnlich nicht besser als beim vollen Tageslichte, doch wird die Abstumpfung des centralen Sehens weniger unangenehm empfunden, so dass die

*) νύξ, Nacht.

Digitized by Illinois College of Optometry

Kranken des Abends besser zu sehen vermeinen. Am meisten ausgeprägt ist dieses Symptom bei der Tabaksamblyopie (siehe Seite 546).

Ausser den oben angeführten Fällen, in welchen Hemeralopie als Symptom anderweitiger Veränderungen besteht, gibt es solche, wo die Hemeralopie anscheinend selbstständig, d. h. ohne wahrnehmbare Veränderungen im Auge auftritt. Diese werden als idiopathische Hemeralopie oder als Nachtnebel im engeren Sinne des Wortes bezeichnet. Wenn man in einem solchen Falle Sehprüfungen anstellt, findet man, dass entsprechend den Angaben des Patienten die Sehschärfe bei guter Beleuchtung normal ist, bei Herabsetzung der Beleuchtung dagegen ungemein rasch sinkt. Verdunkelt man das Zimmer so weit, dass der untersuchende Arzt noch mittleren Druck lesen kann, so wird der Patient vielleicht nicht mehr grosse Buchstaben erkennen, ja selbst bei einem Gange durch das Zimmer über die Stühle stolpern, die man ihm in den Weg stellt. Die feinere Untersuchung mittelst des Förster'schen Photometers (siehe Seite 41) ergibt eine bedeutende Herabsetzung des Lichtsinnes. Wird die Netzhaut von hinreichend starken Reizen, d. i. von lichtstarken Bildern getroffen, so functionirt sie normal; sobald aber die Reize unter eine gewisse Schwelle sinken, so reagirt sie nicht mehr auf dieselben. Man nennt dies Torpor retinae. — Die Untersuchung mit dem Augenspiegel weist keinerlei Veränderungen im Augeninneren nach. Dagegen besteht in den meisten Fällen eine Xerose der Bindehaut des Bulbus (siehe Seite 136). Man findet in der Bindehaut an der äusseren und inneren Seite der Hornhaut je eine kleine, rundliche oder dreieckige Stelle, an welcher die Oberfläche der Bindehaut trocken und wie mit feinem, weisslichem Schaume bedeckt aussieht. Die Xerose der Bindehaut steht in keinem weiteren Zusammenhange mit dem Torpor retinae, als dass beide Symptome einer gesunkenen Ernährung des Augapfels sind.

Die Hemeralopie hat ihren Grund in einer Ernährungsstörung der Netzhaut, deren Wesen und Ursachen noch nicht ganz erforscht sind. Die Krankheit befällt vorwiegend Männer im mittleren Lebensalter, seltener Frauen. Ihr Eintritt der Krankheit wird begünstigt durch Herabsetzung des allgemeinen Ernährungszustandes. Die Krankheit findet sich daher bei Leuten, welche im Ganzen mangelhaft ernährt sind, wie die Insassen der Arbeits- und Strafanstalten, der Waisenhäuser, die Soldaten und Matrosen (bei letzteren gleichzeitig mit Scorbut). In Russland findet sich die Krankheit vorzüglich während und nach der langen Fastenzeit zu Ostern, während welcher die Bevölkerung kein Fleisch geniesst. Ausserdem hat man Hemeralopie zuweilen bei Icterus, bei Intermittens,

Digitized by Illinois College of Optometry

bei chronischem Alkoholismus, sowie bei schwangeren Frauen beobachtet. Ob Blendung der Augen durch helles Licht Hemeralopie veranlassen kann, ist fraglich. Die Krankheit tritt fast ausschliesslich im Frühjahre auf, wo sie zuweilen zahlreiche Personen gleichzeitig befällt, so dass man wohl an einen miasmatischen Ursprung zu denken hat.

Die Prognose der Hemeralopie ist günstig, indem die Krankheit nach einigen Wochen oder Monaten von selbst zu heilen pflegt. Sie hinterlässt jedoch eine Neigung zu Recidiven, welche sich gewöhnlich in den nächsten Jahren im Frühlinge oder Sommer einzustellen pflegen.

Was die Therapie anlangt, so steht beim Volke seit Langem der Genuss gekochter Leber sowie des Leberthrans in grossem und verdientem Rufe. Ausserdem sorge man für die Hebung der Ernährung durch kräftige Kost und roborirende Arzneien und für Schutz der Augen gegen Licht. In den leichteren Fällen lässt man dunkle Gläser tragen, in den schwereren hält man den Patienten durch mehrere Tage im verdunkelten Zimmer. Durch diese Therapie wird eine Abkürzung der Krankheit erzielt.

Hemeralopie zusammen mit Xerose der Bindehaut findet sich auch als Vorläufer der Keratomalacie, welche gleichfalls als Folge einer allgemeinen Ernährungsstörung betrachtet werden muss (siehe Seite 198).

4. *Amblyopie und Amaurose aus centraler Ursache.* Es können durch Erkrankungen des Gehirnes Sehstörungen gesetzt werden, ohne dass an den Augen ophthalmoskopisch wahrnehmbare Veränderungen, wie z. B. Neuritis oder Atrophie des Sehnerven, vorhanden wären. Derartige Sehstörungen können vorübergehend sein, auch wenn sie bis zur vollständigen Erblindung ansteigen. Die urämische Amaurose, welche durch Vergiftung des Gehirnes mit zurückgehaltenen Harnbestandtheilen entsteht, gibt ein gutes Beispiel hiefür (siehe Seite 502). In jenen Fällen dagegen, wo gröbere Läsionen im Gehirne, wie Entzündungen, Blutungen oder Neubildungen die Veranlassung zur Sehstörung geben, ist diese in der Regel von Dauer und oft kommen noch später ophthalmoskopische Veränderungen hinzu, meist in Form einer descendirenden Sehnervenatrophie. Die auf centraler Ursache beruhende Sehstörung tritt nicht selten als Hemiopie (homonyme oder temporale) auf.

5. Eine eigenthümliche Form vorübergehender Erblindung aus centraler Ursache ist das *Flimmerskotom* (Scotoma scintillans, Amaurosis partialis fugax, oder Teichopsie)*). Der daran Leidende bemerkt, dass unter dem Gefühl von Schwindel vor seinen Augen ein Flimmern auftritt, welches rasch zunimmt, bis er zuletzt fast

*) τεῖχος, Mauer, und ὄψις, das Sehen, wegen der Festungsmauern ähnlichen Zickzacklinien, welche oft am Rande der flimmernden Stellen gesehen werden.

Digitized by Illinois College of Optometry

gar nicht mehr sieht. Personen, welche sich dabei genauer beobachten, geben zumeist an, dass das Flimmern an einer kleinen, unweit des Fixationspunktes gelegenen Stelle seinen Anfang nimmt und dass entsprechend dieser Stelle die äusseren Objecte nicht gesehen werden (daher die Bezeichnung Flimmerskotom). Das Flimmern und damit die Lücke im Gesichtsfelde breitet sich rasch aus; die Grenzen des flimmernden Feldes werden oft durch zickzackförmige, aus- und einspringende Linien gebildet. Nach $^1/_4$—$^1/_2$ Stunde geht der Anfall zurück, indem sich das Gesichtsfeld von dem zuerst befallenen Punkte aus zu klären beginnt. Das Flimmerskotom ist gewöhnlich von Kopfschmerzen, zuweilen auch von Ueblichkeiten, begleitet, und häufig schliesst sich eine regelrechte Migräne an dasselbe an.

Der centrale Ursprung des Flimmerskotoms erhellt nicht blos aus den begleitenden und folgenden Kopfschmerzen, sondern auch daraus, dass es beide Augen in gleicher Weise befällt und häufig in Form der Hemiopie auftritt, d. h. in beiden Augen nur die Hälfte des Gesichtsfeldes (und zwar beiderseits die gleichnamige) einnimmt. Wegen der kurzen Dauer der Erscheinungen können dieselben wohl nur durch Circulationsstörungen verursacht sein, deren vorübergehende Natur darauf hinweist, dass ihnen nicht anatomische Veränderungen, sondern Störungen der Innervation der Gefässe zu Grunde liegen. Der Sitz dieser Circulationsstörungen ist wahrscheinlich in den optischen Rindenfeldern im Hinterhauptlappen (ausnahmsweise kann das Flimmerskotom nur auf ein Auge sich beschränken, in welchem Falle die Circulationsstörung in die Netzhaut zu verlegen ist). Bei Verbreitung der angioneurotischen Störung auf andere Bezirke der Hirnrinde können auch andere centrale Störungen, wie Schwäche oder Lähmung einer Extremität, Aphasie u. s. w., auftreten, welche mit dem Flimmerskotome kommen und gehen. Am innigsten aber hängt das Flimmerskotom mit der häufigsten Angioneurose des Gehirnes, mit der Migraine zusammen, so dass man es auch als Migraine oculaire bezeichnet hat. — Die Circulationsstörung setzt eine Reizung der optischen Elemente, welche nach den Gesetzen der Projection als farbiges Flimmern in die Aussenwelt verlegt wird, während gleichzeitig die Perception der peripheren Eindrücke aufgehoben ist. Auch im Beginne einer Ohnmacht, die ja ihren Grund gleichfalls in Circulationsstörungen im Gehirne hat, treten Erscheinungen auf, welche vielleicht mit dem Flimmerskotom identisch sind: die Leute geben an, dass es ihnen grün und blau vor den Augen wird, dass es vor ihren Augen flimmert oder finster wird.

Das Flimmerskotom ist eine ungemein verbreitete Affection. Wenn es nur selten, etwa in Zwischenräumen von mehreren Jahren, auftritt, wird ihm von Seite des Patienten gewöhnlich keine Bedeutung beigelegt, da es rasch und ohne Folgen wieder verschwindet. Erst wenn die Erscheinung häufig — selbst mehrere Male im Tage — sich wiederholt, kommen die daran Leidenden zum Arzte. Dieselben geben als Veranlassung zum Flimmerskotom übermässige körperliche oder geistige Anstrengung, Ueberanstrengung der Augen, blendendes Licht oder starkes Hungergefühl an; oft lässt sich jedoch keine bestimmte Ursache nachweisen. Die Behandlung hat hauptsächlich den Veranlassungen zum Flimmerskotom entgegenzuwirken. Sie besteht in allgemeiner Kräftigung bei Vermeidung übermässiger Anstrengung. Bei häufiger Wiederholung der Anfälle lasse man Chinin in kleinen Dosen durch einige Zeit nehmen. Die gewöhnlichen Fälle von Flimmerskotom sind von keinerlei üblen Folgen begleitet; nur ausnahmsweise ist das Flimmerskotom der Vorbote einer schweren Gehirnerkrankung (Gehirntumor, progressive Paralyse, Apoplexie u. s. w.).

Digitized by Illinois College of Optometry

6. Gleichfalls centralen Ursprunges sind die Sehstörungen bei Hysterie und Neurasthenie. Dieselben äussern sich als Amblyopie und Asthenopie.

Die hysterische Amblyopie besteht in einer Herabsetzung der Sehschärfe, einer Einschränkung des Gesichtsfeldes, einer Verminderung des Farbensinnes und Lichtsinnes. Die Herabsetzung der Sehschärfe kann sich bis zur völligen Erblindung steigern. Die Einschränkung des Gesichtsfeldes ist concentrisch; in vielen Fällen wird das Gesichtsfeld um so kleiner, je länger man den Patienten mit dem Perimeter untersucht (Ermüdungsreaction, Förster). Dies beruht auf der raschen Erschöpfbarkeit des Nervensystems, welche solchen Kranken eigen ist. Die hysterische Amblyopie findet sich am ausgeprägtesten in solchen Fällen von Hysterie, welche mit Sensibilitätsstörungen (Hemianästhesie u. s. w.) verbunden sind. Sie besteht in der Regel an beiden Augen, jedoch gewöhnlich stärker auf jener Seite, an welcher die Sensibilität im Ganzen gestört ist.

Die Diagnose der hysterischen Amblyopie stützt sich vornehmlich auf zwei Punkte. Der erste ist das Fehlen nachweisbarer Veränderungen im Auge, welche die Schwachsichtigkeit erklären würden. Der zweite ist der Mangel an jener Uebereinstimmung, welche die einzelnen Symptome der Sehstörung sonst unter sich darzubieten pflegen. So wechselt die Sehschärfe und die Ausdehnung des Gesichtsfeldes häufig, gewöhnlich im Zusammenhange mit der Besserung oder Verschlechterung der übrigen hysterischen Symptome. Das Verhalten der Farbengrenzen innerhalb des Gesichtsfeldes entspricht nicht der Regel (siehe Seite 40) und steht nicht im richtigen Verhältnisse zur Ausdehnung des Gesichtsfeldes überhaupt. Personen, deren Gesichtsfeld ungemein eingeengt ist, bewegen sich dennoch mit voller Sicherheit und ohne anzustossen in Räumen, die ihnen nicht genauer bekannt sind; ja, dasselbe findet man zuweilen bei ganz Blinden, wenn sie sich nicht beobachtet glauben. Auch bei vollständiger Erblindung ist der Pupillarreflex auf Licht erhalten. Man ersieht aus diesen Angaben, dass die Grenze zwischen Simulation und hysterischer, d. h. wirklich eingebildeter Erblindung oft schwer zu ziehen ist. Zu den Symptomen der hysterischen Amblyopie kommen dann noch andere Zeichen von Hysterie oder Neurasthenie, welche die Diagnose sichern.

Die hysterische Amblyopie befällt vorzüglich jugendliche Individuen, namentlich weiblichen Geschlechtes. Manchmal geben Verletzungen, auch wenn sie nicht das Auge selbst betreffen, hiezu Veranlassung (traumatische Neurose). Die hysterische Amblyopie gibt eine gute Prognose, indem gewöhnlich völlige Heilung eintritt. Doch dauert die Krankheit meist lange, oft Jahre hindurch. Die Therapie besteht in der Behandlung des Grundleidens, welche local durch Strychnininjectionen oder Anwendung des constanten Stromes unterstützt werden kann. Die zuweilen glänzenden Erfolge der beiden letztgenannten Mittel sind wohl hauptsächlich dem psychischen Einflusse derselben auf den Patienten zuzuschreiben, wenn derselbe Vertrauen in die Behandlung hat und von derselben seine Genesung erwartet.

Die hysterische oder nervöse Asthenopie*) besteht darin, dass trotz guten Sehvermögens die Augen zu jeder dauernden Anstrengung unfähig sind. Die Einen klagen, dass schon nach kurzem Lesen oder Arbeiten Alles mit einem Nebel sich überzieht, so dass die Arbeit eingestellt werden muss. Andere geben wieder an, nach kurzer Beschäftigung, ja selbst nach dem Lesen weniger Zeilen, heftige

*) Von ἀσθενής, schwach, und ὤψ.

Digitized by Illinois College of Optometry

Schmerzen in den Lidern, im Bulbus oder im Kopfe zu bekommen, welche die Fortsetzung der Arbeit unmöglich machen (Copiopia*) hysterica, Förster). Wenn die Augen nicht angestrengt werden, so sind keine Beschwerden da; in anderen Fällen allerdings verschwinden die Schmerzen niemals ganz oder es ist beständig eine grosse Empfindlichkeit gegen Licht vorhanden.

Behufs Stellung der Diagnose muss vor Allem der Nachweis geliefert werden, dass nicht irgend ein Fehler in der Refraction oder im Muskelgleichgewichte die Beschwerden verursache. Die nervöse Asthenopie ist gleich der hysterischen Amblyopie, mit der sie häufig zusammen vorkommt, oft ungemein hartnäckig und verhindert die davon Betroffenen zuweilen jahrelang an jeder ernsten Beschäftigung. Bei der Behandlung spielt auch hier das psychische Moment eine grosse Rolle. Als das Wirksamste habe ich die Elektricität gefunden.

7. *Farbenblindheit.* Die Farbenblindheit kommt sowohl angeboren als erworben vor. Erstere ist keine Krankheit, sondern eine auf unbekannten Ursachen beruhende Unvollkommenheit des Sehvermögens; letztere begleitet viele Erkrankungen der Netzhaut und des Sehnerven.

Die angeborene Farbenblindheit wird nach dem englischen Physiker Dalton, welcher selbst farbenblind war und diesen Fehler zuerst genauer beschrieb, als Daltonismus bezeichnet. Dieselbe kann total sein, so dass keine Farbe erkannt und die Welt grau in Grau wie eine Zeichnung gesehen wird, oder partiell, indem nur eine bestimmte Gruppe von Farben ausfällt. Erstere ist ausserordentlich selten, letztere dagegen ziemlich häufig. Sehr oft besteht überhaupt keine vollständige Blindheit für eine bestimmte Farbe, sondern nur ein etwas weniger scharfes Unterscheidungsvermögen, so dass die Farben nicht mit derselben Sicherheit und aus derselben Entfernung erkannt werden, wie ein normales Auge dies im Stande ist — schwacher Farbensinn. Es gibt also vom normalen Farbensinne bis zur totalen Farbenblindheit alle Uebergänge.

Die Eintheilung der Fälle von partieller Farbenblindheit in verschiedene Kategorien richtet sich nach der Theorie der Farbenwahrnehmung, welche man zu Grunde legt. Gehen wir bei den folgenden Betrachtungen zunächst von der Young-Helmholtz'schen Theorie aus. Dieselbe nimmt drei Grundempfindungen an, entsprechend den Grundfarben Roth, Grün und Violett, und lässt die übrigen farbigen Empfindungen durch verschiedene Mischung der Grundempfindungen zu Stande kommen. Die partielle Farbenblindheit würde darin bestehen, dass die Empfindung für eine der Grundfarben ausfällt, so dass sich die farbigen Empfindungen des betreffenden Individuums nur aus den zwei übrigen Grundfarben zusammensetzen würden. Je nach der fehlenden Grundfarbe unterscheidet man dann Rothblindheit, Grünblindheit und Violettblindheit.

Wie verhält sich nun ein Farbenblinder, z. B. ein Rothblinder? Man darf nicht glauben, dass ein solcher rothe Gegenstände überhaupt nicht sieht, oder dass er sie alle farblos sieht. Es ist nur die Empfindung, welche er beim Anblicke rother Gegenstände hat, sehr ähnlich derjenigen, welche grüne Objecte bei ihm hervorrufen, weshalb er Roth und Grün verwechselt. Um dieses zu verstehen, müssen wir uns die Young-Helmholtz'sche Theorie gegenwärtig halten. Nach derselben gibt es, entsprechend den drei Grundfarben, drei Fasergattungen in der Netzhaut. Jede derselben wird durch alle Arten farbigen Lichtes erregt, jedoch in verschieden

*) Von κοπία, Müdigkeit, und ὤψ.

Digitized by Illinois College of Optometry

starker Weise. Die einen Fasern werden am stärksten durch rothe Strahlen erregt, weniger durch gelbe, noch weniger durch grüne und am schwächsten durch violette; man bezeichnet sie daher schlechtweg als roth empfindende Fasern. Die in Fig. 187 *A* dargestellte Curve veranschaulicht das Verhalten dieser Fasern. Auf der Abscisse sind die verschiedenen Farben des Spectrums aufgetragen, während die Ordinate die Intensität der Erregung durch jede einzelne Farbe angibt. In analoger Weise wird die zweite Fasergattung am stärksten durch die grünen Strahlen (Fig. 187 *B*), die dritte Fasergattung am stärksten durch die violetten Strahlen erregt (Fig. 187 *C*).

In Fig. 187 *D* sind die Curven der drei Fasergattungen auf derselben Abscisse aufgetragen. Der rothe Strahl r^1 erregt die roth empfindenden Fasern am stärksten, die grün empfindenden schwächer und die violett empfindenden am wenigsten. Wir empfinden unter diesen Umständen Roth, weil die Erregung der roth empfindenden Fasern die der anderen übertrifft. In gleicher Weise erregt ein grüner Strahl gr^1 die grün empfindenden Fasern stärker als die beiden anderen Arten und ruft die Empfindung des Grün hervor. Analoges gilt für die Empfindung des Violett (v^1).

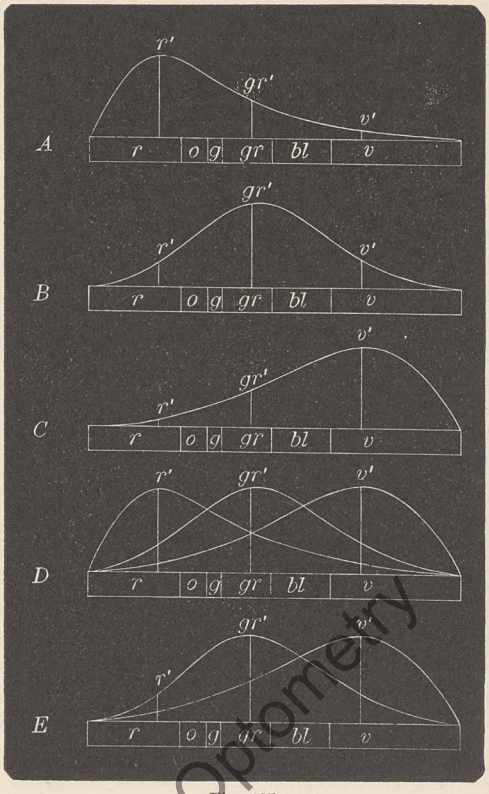

Fig. 187.

Darstellung der Farbenwahrnehmung nach Young-Helmholtz. — Die Abscisse stellt das Spectrum dar, dessen Farben roth *r*, orange *o*, gelb *g*, grün *gr*, blau *bl*, und violett *v* sind. Die Curven, welche sich über der Abscisse erheben, versinnlichen die Empfindlichkeit der drei Fasergattungen der Netzhaut für Strahlen verschiedener Wellenlänge. Die Ordinaten r^1, gr^1 und v^1 zeigen die Intensität der Reizung der Fasern durch rothe, grüne und violette Strahlen an. *A* gibt die Empfindlichkeitscurve der roth empfindenden, *B* diejenige der grün empfindenden, *C* die der violett empfindenden Fasern an. In *D* sind alle drei Empfindlichkeitscurven gleichzeitig verzeichnet. *E* zeigt die Empfindlichkeitscurven eines rothblinden Auges, in welchem die rothempfindenden Fasern als fehlend angenommen werden.

Von diesem normalen Verhalten weicht nun der Rothblinde dadurch ab, dass ihm die roth empfindenden Fasern fehlen (Fig. 187 *E*). Wenn derselbe das Spectrum ansieht, erscheint ihm dasselbe nach dem rothen Ende hin verkürzt, indem er an Stellen, wo Andere noch Roth wahrnehmen, Schwarz sieht. Ein rother Strahl r^1, welcher die Netzhaut dieses Menschen trifft, erregt nur die grün empfindenden und die violett empfindenden Fasern, und zwar erstere stärker, so dass die resultirende Empfindung grün sein wird. Fällt grünes Licht auf die Netzhaut, so werden wieder die grün empfindenden Fasern stärker als die violett empfindenden erregt und es entsteht abermals die Empfindung des Grün. Der Roth-

Digitized by Illinois College of Optometry

blinde hat also da, wo wir zwei verschiedenartige Empfindungen — roth und grün — haben, zwei gleichartige, nämlich jedesmal grün. (Die Nuance des Grün, welche den meisten Rothblinden als gleichgefärbt mit Roth erscheint, ist das dem Roth complementäre Blaugrün.) Dennoch kann der Rothblinde diese beiden Empfindungen von einander unterscheiden, denn sie sind wohl gleichartig, aber nicht vollkommen gleich. Sie unterscheiden sich von einander durch ihre Helligkeit. Nehmen wir an, die als Beispiel gewählten rothen und grünen Strahlen seien für ein normales Auge von gleicher Helligkeit. Dann kann sie dieses Auge eben nur durch ihre verschiedene Farbe unterscheiden. Anders beim Rothblinden: bei diesem erregt der rothe Strahl die grün empfindenden Fasern nur wenig, weil diese eben für rothe Strahlen überhaupt nur wenig empfindlich sind. Die durch den rothen Strahl hervorgebrachte Empfindung ist daher schwach, die gesehene Farbe erscheint dunkel. Der grüne Strahl wird dagegen in seiner ganzen Helligkeit empfunden, da die grün empfindenden Fasern in normaler Weise durch ihn erregt werden. Auf diese Weise kommt es, dass der Rothblinde in der Regel Roth von Grün zu unterscheiden vermag, allerdings nicht durch den Unterschied in der Farbe, sondern durch den Unterschied in der Helligkeit. Die Verschiedenheit seiner Empfindungsweise von derjenigen der normal sehenden Menschen bleibt jedoch dem Farbenblinden selbst unbekannt. Derselbe lernt beim Heranwachsen von seiner Umgebung die Ausdrücke Roth und Grün, indem ihm gewisse Gegenstände als roth, andere als grün bezeichnet werden. Er hört, dass die Blätter des Kirschbaumes grün und die Kirschen zwischen denselben roth sind. Da auch er einen Unterschied zwischen Blättern und Kirschen bemerkt, der allerdings ein Helligkeits-, kein Farbenunterschied ist, so meint er ebenso zu sehen, wie die Anderen. Vermöge der feinen Empfindung für Helligkeitsunterschiede, welche Farbenblinde zu haben pflegen, geben dieselben dann auch von solchen Gegenständen, welche sie niemals vorher gesehen haben, die Farbe meist richtig an. So geschieht es, dass viele Farbenblinde weder selbst von ihrem Fehler etwas wissen, noch ihre Umgebung desselben gewahr wird. Es kam einmal ein Arzt zu mir, welcher den Auftrag hatte, die Angestellten einer Eisenbahn auf Farbenblindheit zu prüfen. Er wollte sich bei mir über die Methoden der Untersuchung des Farbensinnes unterrichten. Als ich ihm die verschiedenen Proben zeigte, stellte es sich bald heraus, dass er selbst rothblind war. Er hatte nicht nur bis dahin nichts davon gewusst, sondern er war geradezu beleidigt über die Zumuthung, farbenblind zu sein. Es kommt selbst vor, dass Farbenblinde Beschäftigungen ausüben, welche eigentlich einen vorzüglichen Farbensinn erfordern; so gibt es farbenblinde Maler.

Während bei vielen Farbenblinden der Fehler während des ganzen Lebens unentdeckt bleibt, wird er bei anderen dadurch aufgedeckt, dass sie einmal irgend einen crassen Verstoss in der Auswahl der Farben begehen, wie z. B. jener Schneider, welcher einen schwarzen Rock mit rothen Tuchflecken ausbessern wollte. Wieso begeht der Farbenblinde solche Verwechslungen? Wir haben oben gesehen, dass der Rothblinde Roth und Grün von gleicher Helligkeit dadurch unterscheidet, dass ihm ersteres dunkler erscheint als letzteres. Vermindern wir nun die Helligkeit des Grün allmälig, so müssen wir zu einem Punkte gelangen, wo dem Rothblinden das Grün ebenso hell erscheint, als das in seiner Helligkeit nicht veränderte Roth. In diesem Augenblicke wird derselbe des Helligkeitsunterschiedes als Unterscheidungsmittel der beiden Farben beraubt und ist nun auf keine Weise im

Digitized by Illinois College of Optometry

Stande, die beiden Farben auseinanderzuhalten. Derartig gewählte Farben bezeichnet man daher als Verwechslungsfarben. Ihre Herstellung erfordert, wegen der feinen Empfindung der Farbenblinden für Helligkeitsdifferenzen, grosse Sorgfalt und geschieht am besten von Malern, welche selbst farbenblind sind und zwei verschiedene Farben so lange abtönen, bis sie ihnen selbst gleich zu sein scheinen. Auf solche Weise hergestellte Verwechslungsfarben eignen sich sehr gut zur Aufdeckung der Farbenblindheit (Stilling).

Dasselbe, was für die Rothblinden gesagt wurde, gilt auch für die beiden anderen Classen der Farbenblinden, die Grün- und die Violettblinden. Das Gemeinschaftliche aller partiell Farbenblinden ist, dass ihnen von den drei Grundempfindungen eine mangelt. Es ist dazu nicht nöthig, dass eine der drei Fasergattungen vollständig fehle, wie in dem oben durchgeführten Beispiele der Einfachheit halber angenommen wurde. Es ist vielmehr aus verschiedenen Gründen wahrscheinlich, dass nur die Erregbarkeit einer Fasergattung sich geändert hat, so dass die Curve derselben anders zu denken ist, als das obige Schema sie wiedergibt, indem z. B. die Curve der roth empfindenden Fasern derjenigen der grün empfindenden sich angenähert hat u. s. w.

Viele Autoren legen der Eintheilung der Farbenblindheit die Hering'sche Theorie der Farbenwahrnehmung zu Grunde. Diese geht aus von der Analyse der Empfindungen, die wir bei Betrachtung einer Farbe haben. Die meisten Farben erregen in uns eine gemischte Empfindung. So sehen wir im Orange nebst Gelb gleichzeitig etwas Roth; ein anderes Gelb hat wieder einen Stich in's Grüne u. s. w. Indessen gibt es doch unter allen gelben Farbentönen einen, in welchem wir ausser Gelb keine andere Farbe wahrzunehmen vermögen; es ist das reine Gelb oder Urgelb. Solcher reiner Farben, welche in uns eine einfache, ungemischte Empfindung hervorrufen, gibt es nur noch drei, nämlich das reine Roth, das reine Grün und das reine Blau. Diese vier Grundfarben bilden zwei Paare, nämlich Roth und Grün, Gelb und Blau. Die beiden Farben eines Paares heissen Gegenfarben, weil sie die Eigenschaft haben, niemals gleichzeitig in derselben Farbe empfunden werden zu können. Man kann wohl ein Blau sich denken, welches gleichzeitig etwas grün oder roth empfinden lässt, aber keines, welches auch die Empfindung gelb hervorrufen würde. Die Gegenfarben schliessen sich also in der Empfindung aus.

Jede Farbe kann in verschiedenen Graden von Sättigung und Helligkeit vorkommen. Dies hat darin seinen Grund, dass jede Farbe ausser der farbigen Empfindung noch die des Weiss in uns hervorbringt. Die Farben haben nebst ihrer farbigen „Valenz" noch eine weisse „Valenz", von deren gegenseitigem Verhältnisse eben Sättigung und Helligkeit der Farbe abhängt. Die Grundfarben besitzen neben der weissen Valenz nur eine farbige Valenz, die gemischten Farben dagegen deren zwei. Dem Violett kommt also eine blaue, eine rothe und eine weisse Valenz zu. — Die Einwirkung des Lichtes auf die Nervenendigungen in unserer Netzhaut geschieht dadurch, dass in letzterer Körper („Sehsubstanzen") vorhanden sind, welche durch das Licht chemische Veränderungen erleiden. Diese können zweierlei, und zwar entgegengesetzter Art sein, indem die Sehsubstanzen durch das Licht entweder zersetzt („dissimilirt") oder regenerirt („assimilirt") werden. Die weisse Valenz, welche alle Farben besitzen, beruht darauf, dass diese auf die schwarzweiss empfindende Sehsubstanz dissimilirend wirken. Bei Abwesenheit von Licht findet Assimilation derselben statt, wobei wir die Empfindung von Schwarz haben.

Digitized by Illinois College of Optometry

Nebst der schwarz-weissen Sehsubstanz gibt es noch zwei, nämlich eine roth-grüne und eine blau-gelbe, wie wir sie kurz nennen wollen. Diese werden nicht durch jedes Licht alterirt, sondern nur durch solches, welches die entsprechende farbige Valenz hat. Reines Roth würde z. B. nur die rothgrüne Sehsubstanz dissimiliren, reines Grün dieselbe assimiliren oder umgekehrt, während Violett sowohl auf die roth-grüne als auf die blau-gelbe Substanz einwirkt. Wenn reines rothes und grünes Licht gleichzeitig auf dieselbe Netzhautstelle fällt, so hängt es von dem Verhältnisse zwischen beiden ab, ob die Dissimilation die Assimilation überwiegt oder umgekehrt. Die resultirende Empfindung wird dementsprechend entweder Roth oder Grün sein, aber niemals beides zugleich. Werden die beiden Gegenfarben in Bezug auf ihre Quantität so gewählt, dass sie sich in ihrer Einwirkung auf die Sehsubstanz das Gleichgewicht halten, so heben sich ihre farbigen Valenzen auf; es bleibt nur die Einwirkung beider Lichtarten auf die schwarz-weisse Substanz übrig, so dass Weiss von bestimmter Helligkeit empfunden wird. Aus diesen Gründen also schliessen sich die Gegenfarben in der Empfindung gegenseitig aus und geben, in bestimmten Verhältnissen gemischt, eine farblose Empfindung (complementäre Farben).

Nach der Hering'schen Farbentheorie muss man sich als Ursache der Farbenblindheit ein Fehlen beider oder einer der farbigen Sehsubstanzen denken. Im ersten Falle, wo nur die schwarz-weisse Sehsubstanz übrig ist, besteht totale Farbenblindheit; alle Farben wirken nur vermöge ihrer schwarz-weissen Valenz und werden daher als Weiss verschiedener Helligkeit (d. i. Grau) empfunden. Fehlen der roth-grünen Sehsubstanz macht Rothgrünblindheit, Fehlen der blau-gelben Sehsubstanz Blaugelbblindheit. Erstere umfasst die grosse Mehrzahl der Fälle, nämlich die nach Helmholtz rothblind und grünblind Genannten. Ein Rothgrünblinder sieht im Spectrum nur zwei Farben, Gelb und Blau. Dieselben sind getrennt durch eine graue Stelle (die „neutrale" Stelle), welche dem reinen Grün entspricht. Reines Roth und reines Grün wirken nur mit ihren weissen Valenzen auf das rothgrünblinde Auge und erscheinen daher beide grau, weshalb sie von diesem Auge miteinander verwechselt werden. Gemischte Farben erleiden eine Aenderung ihres Tones, indem von ihren beiden farbigen Valenzen nur die eine zur Geltung kommt.

Die weitaus häufigste Form der angeborenen Farbenblindheit ist die Rothblindheit (nach Hering Rothgrünblindheit). Dieselbe kommt, wie Untersuchungen an einer grossen Zahl von Menschen gezeigt haben, bei 3%—4% der männlichen Bevölkerung vor. Bei den Frauen ist die Farbenblindheit viel seltener, vielleicht deshalb, weil ihr Farbensinn durch die häufige Beschäftigung mit farbigen Gegenständen (bei der Herstellung der Kleidung u. s. w.) eine Art Erziehung erfahren hat.

Die Farbenblindheit hat für den davon Betroffenen keinen weiteren Nachtheil, als dass sie ihn für gewisse Berufszweige weniger tauglich macht. Zu diesen gehören alle jene Beschäftigungen, welche eine genaue Unterscheidung der Farben verlangen, wie Maler, Färber u. s. w. In neuerer Zeit hat man besonders darauf aufmerksam gemacht, dass auch der Dienst bei den Eisenbahnen oder zur See einen genauen Farbensinn erfordere. Die auf Eisenbahnen und Schiffen gebräuchlichen Signale sind am häufigsten von rother oder grüner Farbe, welche gerade von den meisten Farbenblinden verwechselt werden; hiedurch könnten Unglücksfälle veranlasst werden. Aus diesem Grunde wird gegenwärtig das Dienstpersonale der

Digitized by Illinois College of Optometry

Eisenbahnen und Seeschiffe in den meisten Staaten mit Rücksicht auf den Farbensinn geprüft und ihr Eintritt in den Dienst von dem Nachweise eines vollkommenen Farbensinnes abhängig gemacht.

Der Nachweis der Farbenblindheit erfordert eine genaue und vorsichtige Prüfung. Manche von den Farbenblinden, welche ihren Fehler kennen, suchen denselben vor dem Untersucher zu verheimlichen, namentlich wenn von dem Resultate der Prüfung ein materieller Vortheil, wie z. B. eine Anstellung, abhängt. Man muss daher von Seite solcher Individuen auf allerlei Kunstgriffe, besonders auf vorherige Einübung mit den gebräuchlichen Methoden der Farbensinnprüfung gefasst sein. Umgekehrt könnten Leute mit gutem Farbensinn für farbenblind gehalten werden, wenn sie aus Mangel an Bildung oder Uebung die ihnen vorgelegten Farben mit unrichtigen Namen bezeichnen. Man darf daher die Prüfung des Farbensinnes nicht etwa so vornehmen, dass man farbige Gegenstände vorlegt und um den Namen der Farbe fragt. Der Farbenblinde wird in vielen Fällen bei einiger Aufmerksamkeit die richtige Antwort geben, während andererseits der Ungebildete auch bei normalem Farbensinn nicht selten die Farben falsch bezeichnet. Die Prüfung ist vielmehr so anzustellen, dass man dem Untersuchten solche Farben vorlegt, welche die Farbenblinden erfahrungsgemäss leicht verwechseln und dass man dann sieht, ob thatsächlich Verwechslungen begangen werden. Am besten eignen sich hiezu farbige Wollen in grosser Auswahl (Seebeck, Holmgren). Man legt eine der Wollen dem zu Prüfenden vor und fordert ihn auf, alle ähnlich aussehenden Wollen dazu zu legen. Wenn dabei Muster verschiedener, nicht ähnlicher Farben (zu Grün z. B. Grau und Roth) zusammen gelegt werden, so geben dieselben die Verwechslungsfarben des Untersuchten an und gestatten, die Art seiner Farbenblindheit zu bestimmen. Einige haben aus jenen Wollen, deren Farben am häufigsten verwechselt werden, Stickmuster herstellen lassen, um sie zur Prüfung zu verwenden (Daae, Reuss). Statt der Wolle kann man auch farbige Papiere oder Pulver verwenden.

Nebst der Holmgren'schen Wollprobe sind die pseudo-isochromatischen Tafeln von Stilling am meisten in Gebrauch. Dieselben sind aus verschieden gefärbten Feldern zusammengesetzt, von denen einzelne sich zu Buchstaben oder Ziffern aneinanderreihen. Die Farben der Felder sind mit Hilfe eines farbenblinden Malers so gewählt worden, dass sie den Verwechslungsfarben der Farbenblinden entsprechen. Dieser vermag daher nicht, die anders gefärbten Felder herauszufinden und es gelingt ihm deshalb nicht, die von ihnen gebildeten Buchstaben oder Ziffern zu erkennen.

Zur wissenschaftlichen Untersuchung Farbenblinder ist ein Spectroskop unerlässlich. Man ermittelt damit, ob der Farbenblinde das Spectrum an einem der beiden Enden verkürzt sieht und welche Farben er in demselben zu unterscheiden vermag. Man zeigt ihm ferner mittelst des Apparates isolirte Abschnitte des Spectrums und lässt ihn durch Benennung, sowie durch Vergleichung mit anderen Farbenmustern angeben, wie ihm die einzelnen Theile des Spectrums erscheinen. Zur quantitativen Bestimmung des Farbensinnes eignet sich die Methode von Donders, Weber, Wolffberg u. A. Als Probeobjecte dienen hier kleine Scheiben farbigen Papieres auf schwarzem Sammt als Unterlage. Bei normalem Farbensinne müssen Scheiben von bestimmter Grösse in bestimmter Entfernung erkannt werden, welche übrigens für die verschiedenen Farben verschieden ist. Je schwächer der Farbensinn des Untersuchten ist, desto näher muss derselbe heran-

Digitized by Illinois College of Optometry

gehen, um die Farben richtig angeben zu können, vorausgesetzt, dass er sie überhaupt erkennt. Die Entfernung, in welcher die Farbe zuerst erkannt wird, gibt den Grad des Farbensinnes für die betreffende Farbe an. Anstatt farbigen Papieres kann man auch farbige Gläser verwenden, welche von rückwärts beleuchtet werden. Diese Probe (Laternenprobe) kommt den Bedingungen am nächsten, welche im Eisenbahndienst vorhanden sind.

Es sind noch viele andere Methoden der Farbensinnprüfung angegeben worden, welche alle von Nutzen sind, da man in zweifelhaften Fällen nur durch zahlreiche Controlversuche zu einem definitiven Resultate gelangt. Hier sei nur noch eine derselben erwähnt, die Florpapierprobe von Meyer. Wenn man auf rothes Papier einen grauen Papierreifen legt, so erscheint derselbe in der Contrastfarbe der Unterlage, d. i. grün. Diese tritt besonders deutlich hervor, wenn man das Ganze mit einem Blatte Florpapier bedeckt. Der Farbenblinde, welcher die Farbe des Papieres, das die Unterlage bildet, nicht erkennt, wird auch die Contrastfarbe des Reifens unrichtig angeben.

Eine Heilung der angeborenen Farbenblindheit ist nicht möglich.

Die erworbene Farbenblindheit ist ein häufiges Symptom von Erkrankungen des lichtempfindenden Apparates, also der Netzhaut, des Sehnerven oder selbst der centralen Endigungen der optischen Bahnen. Weitaus am häufigsten aber geben Erkrankungen des Sehnerven, besonders die Atrophie desselben, zu Störungen des Farbensinnes Veranlassung. Dieselben fehlen niemals, sobald einmal in Folge der Sehnervenerkrankung die Sehschärfe erheblich gesunken ist. Die Farbenblindheit tritt in diesen Fällen nicht plötzlich und für alle Farben gleichzeitig ein, sondern ganz allmälig erlischt zuerst die Wahrnehmung des Grün und Roth, dann die des Gelb und zuletzt die des Blau. Die erworbene Farbenblindheit kann deshalb zu diagnostischen Zwecken benützt werden. Wenn das Sehvermögen nur durch dioptrische Hindernisse (z. B. Trübungen in der Hornhaut oder in der Linse) gestört ist, bleibt die Farbenwahrnehmung intact, selbst wenn auch grobe Umrisse nicht mehr erkannt werden können. Sobald sich dagegen der Farbensinn als defect erweist, muss eine Erkrankung des lichtempfindenden Apparates angenommen werden. (Bezüglich der Farbenempfindung in der Peripherie des Gesichtsfeldes vergl. Seite 40 und Fig. 22.)

XII. Capitel.

Krankheiten der Lider.

Anatomie und Physiologie.

§ 105. Die Lider (Palpebrae)*) sind ihrer Entstehung nach Falten der äusseren Haut, welche sich über den Bulbus herüberschieben, um ihn zu bedecken und zu schützen. Die Grenze des oberen Lides ist durch die Augenbraue (Supercilium) gegeben; das untere Lid dagegen geht ohne scharfe Grenze in die Haut der Wange

*) Von palpare, streicheln.

Digitized by Illinois College of Optometry

über. Die Lider begrenzen die Lidspalte, an deren beiden Enden, den Augenwinkeln, sie zusammenstossen. Der äussere Augenwinkel (Canthus medialis) läuft spitzig zu; zieht man die Lider auseinander, so spannt sich hier eine zarte Hautfalte aus, welche das obere und untere Lid verbindet, die äussere Commissur. Der innere Augenwinkel dagegen zeigt einen hufeisenförmigen Ausschnitt, auf dessen Grunde die Karunkel liegt (Fig. 35 *C*). Die mittlere Oeffnung der Lidspalte ist individuell verschieden; durchschnittlich ist diese so weit geöffnet, dass beim gewöhnlichen Blicke das obere Lid noch den obersten Theil der Hornhaut bedeckt, während das untere Lid den unteren Hornhautrand frei lässt. Form und Weite der Lidspalte sind von grösstem Einflusse auf den Ausdruck des Auges. Die Augen, welche als gross und schön gerühmt werden, sind in der Regel nicht wirklich grosse Bulbi, sondern Augen mit weit geöffneter Lidspalte. Desgleichen bezieht sich der Ausdruck des Laien, „das Auge sei kleiner", zumeist nicht auf eine wirkliche Verkleinerung des Augapfels, sondern auf eine geringere Oeffnung der Lidspalte.

Die Haut, welche die Lider bedeckt, gehört zur dünnsten des menschlichen Körpers. Da sie ausserdem durch laxes und fettarmes Bindegewebe nur ganz locker an die Unterlage angeheftet wird, ist sie sehr leicht verschieblich. Dadurch wird eben ihre leichte Faltung und Wiederausdehnung bei Oeffnen und Schliessen der Lider ermöglicht. Bei alten Leuten ist sie in zahlreiche Fältchen gelegt. Vermöge ihrer grossen Verschiebbarkeit wird sie durch Narben in der Umgebung leicht verzogen, so dass Ectropium cicatriceum entsteht. Desgleichen ist sie vermöge ihrer lockeren Anheftung sehr zu ausgedehnten Blutunterlaufungen und Oedemen geneigt. Nur in der Nähe des freien Lidrandes ist die Haut durch straffes Bindegewebe fest mit dem unterliegenden Tarsus verbunden. Der freie Lidrand selbst bildet eine schmale Fläche, welche am oberen Lide nach unten, am unteren Lide nach oben sieht (Fig. 28 *A*, *r*, *r*). Die beiden Flächen passen beim Lidschlusse vollkommen dicht aufeinander, so dass sie mit Hilfe ihrer Beölung durch das Secret der Meibom'schen Drüsen im Stande sind, die Thränenflüssigkeit zurückzuhalten. Bei Personen mit Thränenfluss und Lidkrampf sieht man beim gewaltsamen Oeffnen der Lider nicht selten einen Strom von Thränen aus den Augen stürzen, die durch die geschlossenen Lider zurückgehalten worden waren, als Beweis, dass der Verschluss der Lidspalte wasserdicht ist.

Die Umbiegungsstelle des freien Lidrandes in die vordere und in die hintere Fläche des Lides heisst die vordere und hintere Lidkante

Digitized by Illinois College of Optometry

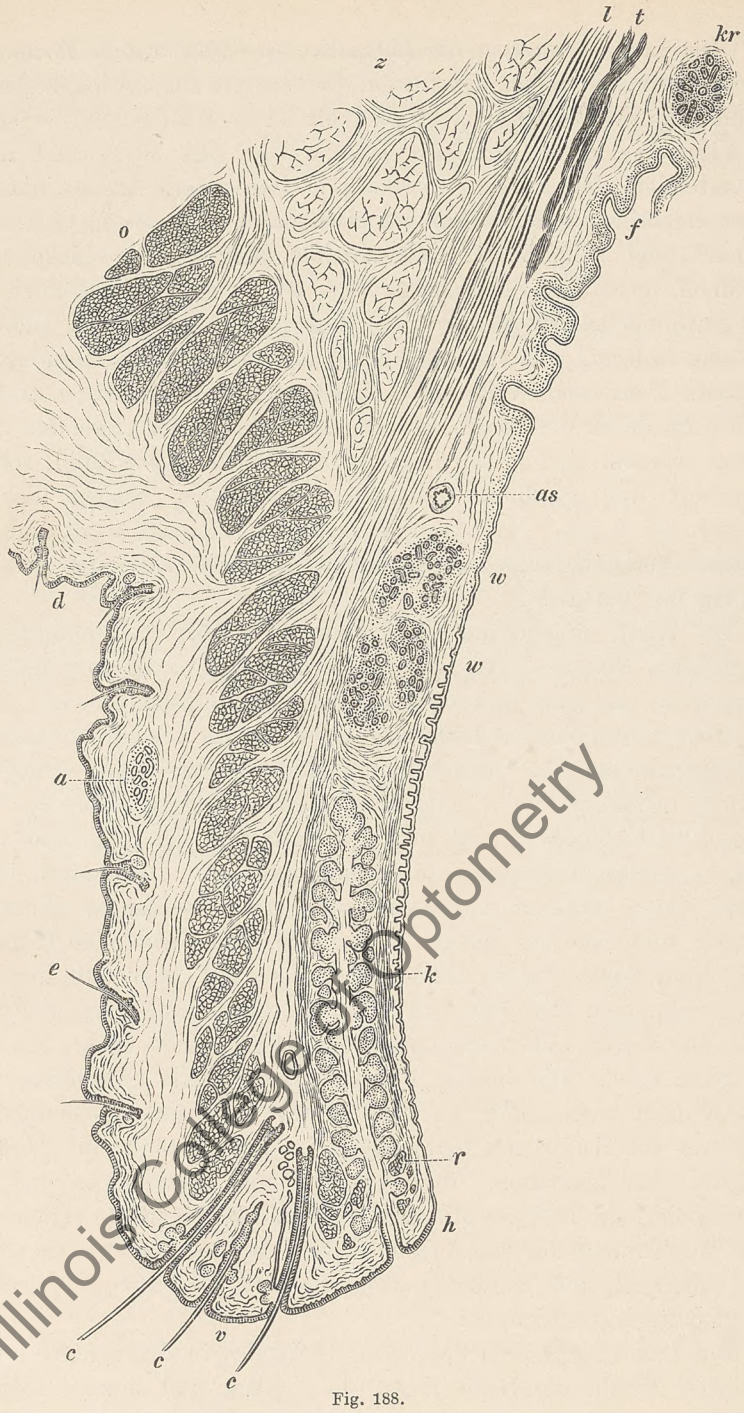

Fig. 188.

Digitized by Illinois College of Optometry

(Fig. 188 *v* und *h*); die zwischen ihnen gelegene schmale Fläche ist der intermarginale Saum. Die vordere Lidkante ist abgerundet und lässt die Wimpern (Cilia) hervorsprossen, welche in mehreren Reihen hintereinander stehen. Am oberen Lide sind die Wimpern stärker und zahlreicher als am unteren. — Die hintere Lidkante, wo der freie Lidrand in die Bindehautfläche des Lides übergeht, ist scharf. Unmittelbar vor derselben liegt eine einfache Reihe kleiner Pünktchen, die Mündungen der Meibom'schen Drüsen (Fig. 188 und Fig. 189 *m*). Zwischen diesen und den Cilien zieht sich eine feine graue Linie hin, welche den intermarginalen Saum in eine vordere und hintere Hälfte theilt (Fig. 189 *i*). — Die geschilderte Beschaffenheit des freien Lidrandes erstreckt sich nach innen bis an jene Stelle, wo der Thränenpunkt liegt, dessen Lage dem inneren Ende des Tarsus entspricht (Fig. 189 *p*, Fig. 190).

Stülpt man die Lider um, so bekommt man ihre hintere Fläche zu sehen, welche von der Bindehaut überzogen ist. Dieselbe haftet dem Tarsus fest an und lässt, besonders am oberen Lide, die im Tarsus gelegenen Meibom'schen Drüsen deutlich hindurchsehen.

Die Bewegungen der Lider gehen in folgender Weise vor sich: Beim Oeffnen wird das obere Lid durch den Levator palp. sup. gehoben, während das untere Lid vermöge seiner Schwere, wenn auch nur ganz wenig, herabsinkt. Dadurch, dass von der Sehne des Levator Faserzüge zur Lidhaut gehen, wird gleichzeitig mit der Hebung des oberen Lides auch die Lidhaut über dem convexen Rande des Tarsus tiefer zwischen Bulbus und oberem Orbitalrande eingezogen. Dadurch entsteht eine Furche, ober welcher die schlaffe Haut des Lides als Falte herabhängt — Deckfalte (Fig. 28 und 188 *d*). Dieselbe wird in manchen Fällen so gross, dass sie bis über den freien Lidrand herabreicht und dadurch entstellt (Ptosis adiposa, siehe § 113).

Fig. 188. Senkrechter Schnitt durch das obere Lid. Vergr. 6/1. — Die Haut des Lides zeigt oben über einer Einziehung die Deckfalte *d*; nach unten überzieht sie die vordere Lidkante *v*. Man findet in der Haut feine Härchen *e*, Schweissdrüsen *a* und an der vorderen Lidkante Cilien *c, c, c*. An letzteren liegen die Talgdrüsen (Zeiss'sche Drüsen); nach vorne von der Haarpapille der hintersten Cilie sieht man die quergetroffenen Schläuche einer modificirten Schweissdrüse (Moll'schen Drüse), von welcher der Ausführungsgang entlang der Cilie herabläuft und in eine Zeiss'sche Drüse einmündet. Unter der Haut liegen die quergeschnittenen Muskelbündel des Orbicularis *o*, deren am meisten nach hinten gelegene *r* den Musculus ciliaris Riolani bilden. Die hintere Lidfläche wird von der Bindehaut überzogen, welche dem darunterliegenden Tarsus *k* fest anhaftet. Sie zeigt über diesem einzelne Papillen, besonders in der Strecke zwischen *k* und *w*, welche dem oberen (convexen) Rande des Tarsus entspricht; noch höher oben, in der Nähe des Fornix *f*, bekommt sie adenoide Beschaffenheit. Die Meibom'schen Drüsen haben ihre Ausmündungen nach vorne von der hinteren Lidkante *h*; über ihnen liegen die acinösen Drüsen *w, w* und noch höher die Krause'schen Drüsen *kr* und vor denselben der Müller'sche Musculus tarsalis superior *t* und der Levator palp. sup. *l*. Von letzterem gehen die Faserzüge zwischen den Bündeln des Orbicularis zur Haut des Lides. *z* lockeres Zellgewebe, *as* ist der Arcus tarseus sup., oberhalb der Wurzeln der Cilien sieht man den Querschnitt des Arcus tarseus inf.

Digitized by the College of Optometry

Bezüglich des Lidschlusses muss man unterscheiden zwischen dem leichten Lidschlusse, wie er während des Blinzelns und im Schlafe geschieht, und dem Zukneifen der Lider. Bei ersterem sinkt das obere Lid vermöge seiner Schwere herab, während das untere Lid durch den Musculus orbicularis ganz unmerklich gehoben wird. Die Berührung der freien Ränder beider Lider findet nicht gleichzeitig in der ganzen Ausdehnung derselben statt, sondern beginnt am lateralen Canthus und schreitet von hier gegen den medialen Canthus fort. Dadurch wird die Thränenflüssigkeit, welche die Lider gleichsam von der Oberfläche des Bulbus abkehren, innerhalb der sich schliessenden Lidspalte gegen den medialen Canthus hingedrängt, so dass sie an die Thränenpunkte gelangt. Beim Schliessen der Lider zum Schlafe führt auch der Bulbus eine Bewegung aus, indem er sich nach aufwärts rollt. Man fühlt selbst, wenn man gegen den Schlaf ankämpft und einem die Lider zufallen, wie die Augen durch eine unsichtbare Gewalt nach aufwärts gezogen werden. Bei Personen mit dünnen Lidern (Frauen und Kindern) kann man die convexe Hornhaut durch das obere Lid hindurch erkennen und constatiren, dass sie unter den geschlossenen Lidern nach aufwärts gerichtet ist; noch leichter gelingt dies bei Fällen mit Hornhautstaphylom. Dieses Verhalten des Bulbus ist wichtig, indem dadurch für die Bedeckung der Hornhaut durch das obere Lid gesorgt wird, auch wenn die Lidspalte im Schlafe nicht vollkommen geschlossen ist. Erst wenn der Lagophthalmus einen höheren Grad erreicht, bleibt ein Theil der Hornhaut beständig in der Lidspalte sichtbar, und zwar ist dies der unterste Theil der Hornhaut, welcher daher auch vor Allem der Gefahr der Vertrocknung ausgesetzt ist (Keratitis e lagophthalmo, siehe Seite 196). — Das Zukneifen des Auges besteht darin, dass nicht nur die Lider geschlossen werden, sondern dass auch die Haut der Umgebung gegen die Lidspalte herbeigezogen und dabei in zahlreiche Falten gelegt wird.

Der Lidschlag kann willkürlich ausgeführt werden, erfolgt aber meist auf dem Wege des Reflexes. Dieser wird durch das Gefühl der Trockenheit im Auge oder durch die Gegenwart von Fremdkörpern, Staub, Rauch u. s. w., hervorgerufen. Er wird durch den Trigeminus vermittelt, welcher der sensible Nerv des Auges und seiner Umgebung ist und daher mit Recht der Wächter des Auges genannt wird. Die Wirkung des Lidschlages ist dreifach: er überzieht die Oberfläche des Augapfels mit einer gleichmässigen Schichte von Thränenflüssigkeit und verhindert dadurch deren Vertrocknung; er kehrt den Staub vom Auge ab und er treibt endlich die Thränenflüssigkeit nach dem inneren Winkel zu den Thränenpunkten hin. Eine Beeinträchtigung des Lid-

Digitized by Illinois College of Optometry

schlages bringt daher erhebliche Störungen mit sich. Es entsteht Thränenträufeln, indem die Thränen, statt in die Thränenpunkte einzudringen, über den unteren Lidrand auf die Wange hinablaufen, und es erkrankt die Hornhaut, weil sie nicht gehörig befeuchtet und von darauffallendem Staube gereinigt wird.

Die anatomische Zergliederung der Lider ergibt in Bezug auf deren Bau folgende Verhältnisse: In den Lidern finden sich zwei willkürliche Muskel, der M. orbicularis (s. sphincter palpebrarum) und der Levator palpebrae superioris. Der Orbicularis liegt unmittelbar unter der Haut des Lides, zu welcher er gehört; er ist nichts Anderes als ein flach ausgebreiteter Hautmuskel, welcher die Lidspalte kreisförmig umgibt. Wir können zwei Portionen, eine innere und eine äussere, an ihm unterscheiden. Die innere Portion liegt in den Lidern selbst und heisst deshalb die Lidportion (Portio palpebralis). Die Fasern derselben entspringen am inneren Lidbande, dem Ligamentum palpebrale mediale (sive canthi internum). Dieses ist ein festes fibröses Band (Fig. 189 *l*), welches sich an den Stirnfortsatz des Oberkiefers (*F*) ansetzt und unmittelbar unter der Haut des inneren Augenwinkels liegt (Fig. 190). Man sieht es daher auch am Lebenden, namentlich an mageren Personen mit dünner Haut, wenn man die Augenlider nach aussen zieht, wobei das innere Lidband vorspringt und die Haut emporwölbt. Vom medialen Lidbande aus ziehen die Fasern der Lidportion im Bogen über die vordere Fläche der beiden Lider, welche sie vom freien Lidrande bis zum Orbitalrande bedecken, und begegnen sich endlich an der äusseren Seite der Lidspalte. Hier gehen sie theils ineinander über, theils inseriren sie sich an dem hier befindlichen äusseren Lidbande, Raphe palpebralis lateralis*) (Fig. 189 *le*, Fig. 190). — Die äussere Portion des Orbicularis ist die Orbitalportion (Portio orbitalis). Sie liegt peripher von der Lidportion dem Augenhöhlenrande und dessen Umgebung auf.

Die Lidportion bewegt nur die Lider selbst und tritt beim gewöhnlichen Lidschlage, sowie beim leichten Schlusse der Lidspalte allein in Action. Die Orbitalportion zieht die Haut in der Umgebung der Lider zusammen und ermöglicht so das feste Zupressen oder Zukneifen der Lidspalte, bei welchem also der ganze Orbicularis sich betheiligt.

Der Levator palp. sup. entspringt im Grunde der Orbita an der Umrandung des Canalis opticus und zieht von hier nach vorne, wobei er auf dem Rectus superior liegt. Fächerförmig sich ausbreitend,

*) Synonymum: Ligamentum canthi externum.

Digitized by Illinois College of Optometry

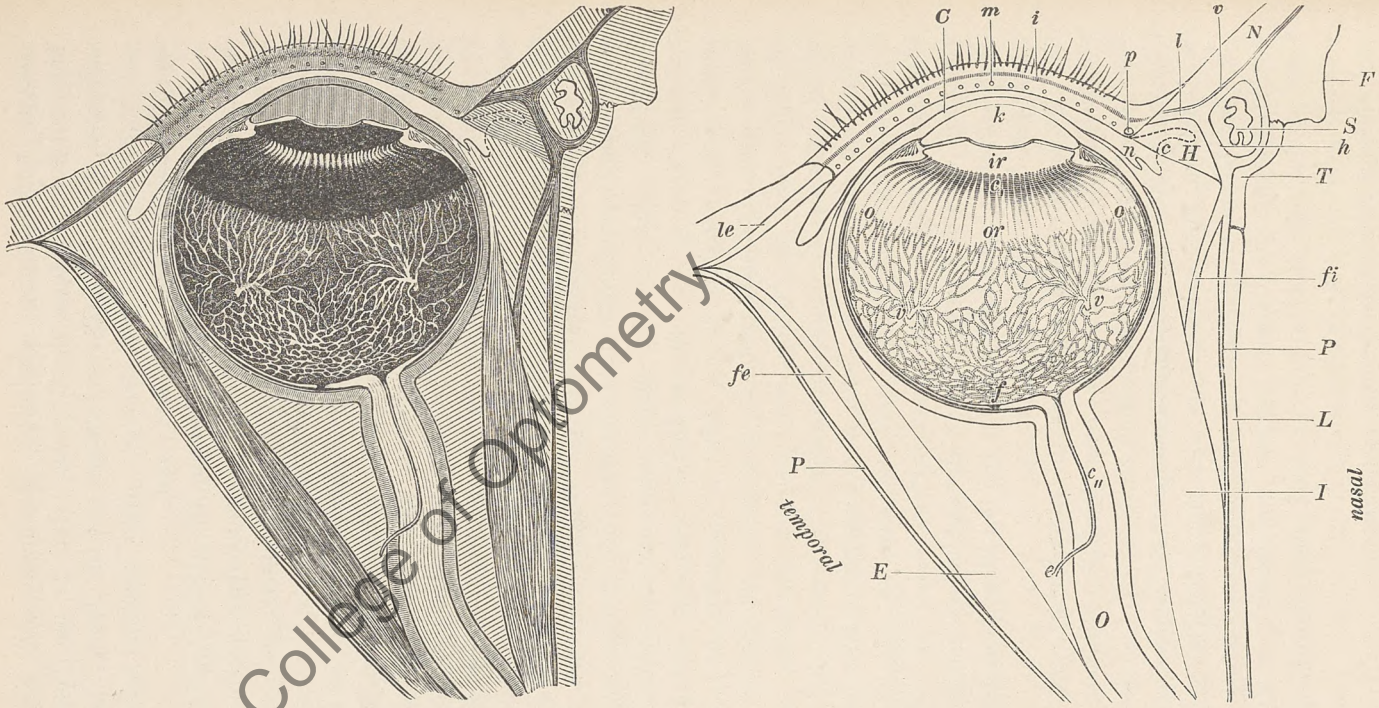

Fig. 189.

Horizontaler Durchschnitt der Orbita. Schematisch. Vergr. 2/1. — Die nasale Wand der Orbita wird durch die Lamina papyracea des Siebbeins ***L***, das Thränenbein ***T*** und den Processus frontalis des Oberkiefers ***F*** gebildet. Die beiden letzteren Knochen begrenzen die Fossa sacci lacrymalis, in welcher der Thränensack ***S*** liegt. Die knöchernen Wände der Orbita sind von der Periorbita ***P*** ausgekleidet, von welcher die Lidbänder ihren Ursprung nehmen. Das mediale Lidband theilt sich in den vorderen Schenkel ***v*** und den hinteren Schenkel ***h***, welche beide den Thränensack einschliessen. Vom hinteren Schenkel entspringen Fasern des Horner'schen Muskels ***H***. ***le*** ist das laterale Lidband, ***fi*** und ***fe*** die von der Periorbita ausgehenden Fascienzipfel zum Musculus rectus medialis ***I*** und M. r. lateralis ***E***. Die Haut des Nasenrückens ***N*** geht in die des unteren Lides über, an dessen freiem Rande man die Cilien und die Mündungen der Meibom'schen Drüsen ***m*** erkennt; zwischen beiden zieht sich eine graue Linie ***i*** hin. Am inneren Ende des Lides liegt der untere Thränenpunkt ***p***, ferner im Bindehautsacke die Carunkel ***c*** und die halbmondförmige Falte ***n***. Aus dem Bulbus, dessen untere Hälfte vorliegt, ist die Linse sammt dem Glaskörper herausgenommen worden. Man sieht die vordere Kammer ***k***, die Iris ***ir*** und den Ciliarkörper, bestehend aus der Corona ciliaris c_I und dem Orbiculus ciliaris ***or***. Nach rückwärts von der Ora serrata ***oo*** folgt die Aderhaut mit ihren Venen, welche sich zu den Vortices ***v*** sammeln. ***f*** Fovea centralis retinae, c_{II} Centralgefässe des Opticus ***O***, welche bei ***e*** in denselben eintreten.

Digitized by Illinois College of Optometry

setzt er sich mit kurzer Sehne am oberen Rande und auf der vorderen Fläche des Tarsus des oberen Lides an (Fig. 188 *l*). — Ausser diesem quergestreiften Hebemuskel des Lides gibt es noch einen organischen, den Heinrich Müller entdeckt und Musculus tarsalis superior benannt hat. Die glatten Fasern desselben entspringen zwischen den quergestreiften des Levator, an dessen unterer Fläche sie gleichfalls zum oberen Rande des Tarsus ziehen (Fig. 188 *t*). Ein analoges Bündel glatter Muskelfasern existirt auch am unteren Lide, wo es an der unteren Seite des Rectus inferior liegt und sich an den Tarsus des unteren Lides ansetzt (M. tarsalis inferior von Müller).

Der Orbicularis wird vom Facialis, der Levator vom Oculomotorius, die beiden Müller'schen Mm. tarsales vom Sympathicus innervirt.

Am freien Lidrande findet man, entsprechend den Cilien, Haarbälge und mit diesen zusammenhängend Talgdrüsen, welche hier Zeiss'sche Drüsen heissen. Ausserdem kommen nächst dem freien Lidrande auch Schweissdrüsen vor, deren Bau etwas von dem der gewöhnlichen Schweissdrüsen abweicht, weshalb sie als modificirte Schweissdrüsen oder Moll'sche Drüsen bezeichnet werden. Sie münden in die Haarbalgdrüsen der Cilien.

Der Tarsus (Fig. 188 *k*) bildet gleichsam das Skelet des Lides, indem er demselben eine feste Form und Stütze gibt. Der Tarsus des oberen Lides ist breiter (höher) als der des unteren (Fig. 190). Man unterscheidet am Tarsus den freien und den angewachsenen (convexen) Rand, sowie eine vordere und eine hintere Fläche. Auf ersterer liegen die Fasern des Orbicularis (Fig. 188 *o*), während die letztere von der Bindehaut überzogen ist. Die beiden Enden des Tarsus setzen sich in das mediale und laterale Lidband fort. An den convexen Rand des Tarsus heftet sich eine Fascie an, welche von hier nach dem Orbitalrande zieht und zu beiden Seiten mit den Lidbändern in Verbindung steht (Fascia tarso-orbitalis). Bei geschlossenen Lidern ist daher die Orbita nach vorne durchwegs von fibrösen Gebilden begrenzt, welche zusammen das Septum orbitale bilden, nämlich die beiden Tarsi in Verbindung mit der Fascia tarso-orbitalis und den beiden Lidbändern (Fig. 190).

Der Tarsus besteht aus Faserknorpel, in welchem die Meibom'schen Drüsen eingebettet sind. Diese sind langgestreckte, acinöse Drüsen, welche, parallel neben einander liegend, den Tarsus vom angewachsenen nach dem freien Rande hin durchziehen. In der Mitte des Tarsus, wo dieser seine grösste Höhe erreicht, sind sie am längsten und werden gegen die Ecken hin immer kürzer (Fig. 190).

Digitized by Illinois College of Optometry

Die Meibom'schen Drüsen sind ihrem Wesen nach nichts Anderes als grosse Talgdrüsen; gleich diesen sondern sie ein Sebum ab, welches die Lidränder befettet. Dadurch wird das Ueberlaufen der Thränen über den freien Lidrand verhindert, der wasserdichte Verschluss der Lidspalte ermöglicht und endlich die Haut des Lidrandes vor der Maceration

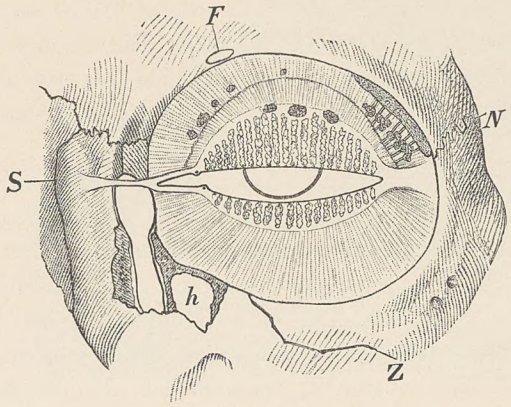

Fig. 190.

Septum orbitale und Thränensack. Natürliche Grösse. — Die Haut und die Muskelfasern des Orbicularis sind von den Lidern und deren Umgebung weggenommen, so dass innerhalb der knöchernen Umrandung der Augenhöhle das Septum orbitale blossliegt. Letzteres besteht aus dem Tarsus, welcher am oberen Lide breiter, am unteren Lide schmäler ist, und aus der Fascia tarso-orbitalis. Die äusseren Enden der Lidknorpel werden durch die breite, aber nicht sehr dichte Raphe palpebralis lateralis an das Jochbein befestigt, etwas unterhalb der Naht *N* zwischen Jochbein und Processus zygomaticus des Stirnbeines. Das mediale Lidband ist schmal aber stark; der vordere Schenkel desselben, welcher allein in der Zeichnung sichtbar, zieht vom Stirnfortsatze des Oberkiefers *S* nach aussen und theilt sich hier, um sich an das innere Ende des oberen und unteren Lidknorpels anzusetzen (an der Ansatzstelle ist die etwas vorspringende Papilla lacrymalis sichtbar). Von dem convexen Rande der beiden Lidknorpel und von den Lidbändern zieht die Fascia tarso-orbitalis, in der Zeichnung durch radiäre Schraffirung gekennzeichnet, nach dem Orbitalrande und bildet mit den erstgenannten Theilen den Abschluss der Augenhöhle nach vorne. Die Lidknorpel und die Fascie sind durchsichtig gedacht. Man erkennt daher an den ersteren die Meibom'schen Drüsen, welche entsprechend der Breite des Tarsus von der Mitte nach den Ecken an Höhe abnehmen. Im oberen Lide sind am oberen Rande des Tarsus auch drei acinöse Drüsen sichtbar (vgl. Fig. 188 *w*). Noch höher oben kennzeichnet eine Bogenlinie die Lage des Fornix conjunctivae. An demselben liegen die acinösen Drüsen von Krause, und zwar zumeist in der nasalen Hälfte des Fornix. In der temporalen Hälfte liegen ähnliche Läppchen, aber dichter gedrängt, als untere Thränendrüse an den Ausführungsgängen der oberen, deren vorderer Rand gerade unter dem oberen Orbitalrande sichtbar wird. Am unteren inneren Rande der Orbita ist der Knochen weggemeisselt, um die Thränenwege blosszulegen. Der Thränensack liegt hinter dem medialen Lidbande, welches er mit seiner Kuppe ein wenig überragt. Die Linie, welche in der Zeichnung von der Thränensackkuppe gerade nach oben zur horizontal verlaufenden Sutur zieht, ist die Naht zwischen Stirnfortsatz des Oberkiefers und Thränenbein, auf welchen beiden Knochen der Thränensack aufruht (vgl. Fig. 189 *F* und *T*). Der Thränensack geht mit einer leichten Einschnürung in den Thränennasengang über. Nach aussen von diesem sieht man in die eröffnete Highmorshöhle *h* hinein. *Z* Naht zwischen Oberkiefer und Jochbein. *F* Foramen supraorbitale.

durch Thränen geschützt. — Nahe dem convexen Rande findet man im Tarsus häufig auch acinöse Schleimdrüsen (Fig. 188 *w*, Fig. 190).

Entsprechend der anatomischen Structur lässt sich das Lid leicht in zwei Theile zerlegen. Der vordere oder Hauttheil enthält die Haut sammt den Cilien, sowie die Fasern des Orbicularis; der hintere oder Bindehauttheil besteht aus dem Tarsus mit den Meimbom'schen

Digitized by Illinois College of Optometry

Drüsen und aus der Bindehaut. Die beiden Theile sind nur durch lockeres Bindegewebe mit einander verbunden und lassen sich daher sehr leicht von einander trennen. Zu diesem Zwecke braucht man nur in jener grauen Linie einzustechen, welche zwischen den Cilien einerseits und den Ausmündungen der Meibom'schen Drüsen andererseits entlang läuft (Fig. 189 *i*). Die Trennung des Lides in seine zwei Blätter bildet einen wichtigen Bestandtheil vieler Trichiasisoperationen.

Das Lig. palpebrale mediale verlangt eine genauere Beschreibung. Dasselbe entspringt am Stirnfortsatze des Oberkiefers (Fig. 189 *F*) und geht zuerst, an der vorderen Wand des Thränensackes (*S*) vorüber, gerade nach aussen. Dann biegt es, um die vordere und äussere Wand des Thränensackes sich schlingend, nach hinten um und zieht nach rückwärts zur Crista lacrymalis posterior des Thränenbeines (*T*). Man unterscheidet daher am inneren Lidbande zwei Schenkel, welche an der Umbiegungsstelle zusammentreffen. Der vordere Schenkel (*v*) ist unmittelbar unter der Haut gelegen und daher auch beim Lebenden sichtbar; er gibt an der Umbiegungsstelle je einen Fortsatz zum inneren Ende des oberen und unteren Tarsus ab (Fig. 190). Der hintere Schenkel (*h*), von der Umbiegungsstelle angefangen bis zur Crista lacrymalis, kann nur durch Präparation zur Anschauung gebracht werden. Die beiden Schenkel begrenzen zusammen mit dem Thränenbeine (*T*) einen auf dem Querschnitte dreieckigen Raum, in welchem der Thränensack (*S*) liegt, dessen Wandungen durch lockeres Bindegewebe mit der Innenfläche des Ligamentes zusammenhängen. An die äussere Fläche des letzteren inseriren sich die Fasern der Lidportion des Orbicularis. Ein Theil der Fasern entspringt vom vorderen, ein anderer Theil vom hinteren Schenkel des Bandes. Letztere Fasern, deren Insertion zum Theile noch über das hintere Ende des Bandes hinaus auf die innere Wand der Orbita sich fortsetzt, werden als Pars lacrymalis musc. orbic. oder nach ihrem Entdecker als Horner'scher Muskel bezeichnet (*H*). Die Insertion der Orbicularisfasern an das mediale Lidband ist von Bedeutung für die Fortleitung der Thränen. Wenn sich diese Fasern contrahiren, was bei jedem Lidschlage geschieht, so ziehen sie das Lidband empor und dadurch mittelbar auch die Wand des Thränensackes, so weit dieselbe dem Lidbande anliegt. Der Thränensack wird dadurch erweitert und so in Stand gesetzt, die Thränenflüssigkeit gleichsam anzusaugen. Man muss also bezüglich der Rolle, welche der Lidschluss bei der Fortleitung der Thränen spielt, auch dieses Moment in Betracht ziehen.

Das Raphe palpebralis lateralis (Fig. 189 *lc*, Fig. 190) ist weder so stark noch so scharf abgegrenzt, wie das Lig. c. int. Es stellt nur eine stärkere Bindegewebsanhäufung im Orbicularis, eine Art Inscriptio tendinea desselben dar.

Die Fasern des Orbicularis schmiegen sich der vorderen Fläche des Tarsus an. In der Nähe des freien Lidrandes sind sogar einige Bündel vorhanden, welche nahe der inneren Lidkante liegen, theils vor, theils selbst hinter den Ausführungsgängen der Meibom'schen Drüsen. Musculus ciliaris Riolani sive subtarsalis, Fig. 188 *r*.

Die Blutgefässe des oberen Lides stammen von zwei arteriellen Bögen, dem Arcus tarseus sup. und inf. (Fig. 25 *as* und *ai*), welche entlang dem oberen und unteren Rande des Tarsus verlaufen. Von denselben gehen feine Zweige nach allen Theilen des Lides ab. Am gefässreichsten ist der freie Lidrand und die Bindehaut (vergl. Seite 51).

Digitized by Illinois College of Optometry

Die Venen der Lider sind noch zahlreicher und weiter als die Arterien. Sie bilden namentlich unter der oberen und unteren Uebergangsfalte einen dichten Plexus, welchen man an letzterer Stelle auch am Lebenden durch die Bindehaut des Fornix hindurchschimmern sieht, wenn man das untere Lid herabzieht. Die Venen der Lider ergiessen sich zum Theil in die Venen des Antlitzes, zum Theil in das Gebiet der Vena ophthalmica. Letztere müssen, um zu den Orbitalvenen zu gelangen, zwischen den Fasern des Orbicularis hindurchtreten. Andauernde Contraction des Orbicularis, wie sie beim Lidkrampfe stattfindet, kann daher zu Stauung in den Venen und in Folge dessen zu Oedem der Lider führen, was wir in der That sehr häufig, namentlich bei Kindern mit Conj. ecz. und gleichzeitigem Lidkrampfe, beobachten.

Die Lymphgefässe der Lider sind reichlich, besonders in der Bindehaut. Ausserdem finden sich um die Acini der Meibom'schen Drüsen herum grössere Lymphräume (periacinöse Räume). Die Lymphgefässe der Lider begeben sich zu der vor dem Ohre gelegenen Lymphdrüse, welche man daher bei Erkrankungen der Bindehaut (namentlich bei Conj. ecz. und bei acuter Blennorrhoe) nicht selten angeschwollen findet.

Derjenige Theil der Hornhaut und der Scleralbindehaut, welcher für gewöhnlich von den Lidern nicht bedeckt ist, heisst die Lidspaltenzone. Dieselbe ist, da hier der Bulbus des Schutzes der Lider entbehrt, mancherlei Erkrankungen ganz besonders ausgesetzt und es ist daher wichtig, deren Lage zu kennen. Diese ändert sich je nach den Umständen, und zwar in folgender Weise: 1. Beim gewöhnlichen Blicke umfasst die Lidspaltenzone die ganze Hornhaut mit Ausnahme von deren oberstem Theile und eine entsprechend grosse dreieckige Fläche der Bindehaut zu beiden Seiten der Hornhaut. 2. Bei etwas zugekniffenen Augen, z. B. wenn man gegen Regen oder Wind geht oder im Rauch sich befindet, verkleinert sich die Lidspaltenzone und rückt dabei auf die untere Hälfte der Hornhaut herab. Das untere Lid wird etwas gehoben und bedeckt den untersten Theil der Hornhaut, das obere Lid aber senkt sich sehr stark, so dass dessen Rand nur wenig über der Mitte der Hornhaut streicht. Die Lidspaltenzone bildet dann auf der Hornhaut einen 4—6 mm breiten Gürtel, welcher die untere Hälfte der Hornhaut mit Ausnahme des untersten Theiles derselben einnimmt und an welchen zu beiden Seiten ein ganz kleines Dreieck von Scleralbindehaut sich anschliesst. Diese Lidspaltenzone ist es, welche vor Allem den äusseren Schädlichkeiten dauernd ausgesetzt ist. Wir finden daher diesen Theil der Scleralbindehaut bei vielen Menschen beständig etwas injicirt und im späteren Lebensalter von der Pinguecula eingenommen. Hier entwickelt sich das Pterygium, die gürtelförmige Hornhauttrübung, die Xerose der Bindehaut und Hornhaut. Bei Entzündungen der Bindehaut zeichnet sich dieser Abschnitt derselben häufig durch etwas stärkere Schwellung aus oder springt selbst als quer streichender, stark ödematöser Wulst in die Lidspalte vor. 3. Im Schlafe wird das Auge nach oben gewendet, und es verschiebt sich daher, wenn die Lider nicht ganz geschlossen sind, die Lidspaltenzone so, dass sie hauptsächlich die Scleralbindehaut unterhalb der Hornhaut einnimmt, von letzterer aber höchstens den untersten Theil. Erkrankungen im Bereiche dieser Lidspaltenzone finden sich beim Lagophthalmus, wo man die Bindehaut unterhalb der Hornhaut injicirt oder ödematös findet und bei höheren Graden auch der unterste Abschnitt der Hornhaut leidet. Eine gleiche Aufwärtswendung des Bulbus wie im Schlafe findet auch statt, wenn man beim Herannahen einer Gefahr für das Auge blinzelt, weshalb Verbrennungen und Verätzungen vorzüglich den untersten Theil der Hornhaut treffen.

Digitized by Illinois College of Optometry

I. Entzündung der Lidhaut.

§ 106. An der Haut der Lider finden wir nahezu alle jene Krankheiten wieder, welche der Haut im Allgemeinen zukommen. Es muss daher in dieser Beziehung auf die Lehrbücher der Hautkrankheiten verwiesen werden. Hier sollen die Erkrankungen der Lidhaut nur insofern eine Besprechung finden, als sie entweder die Lider verhältnissmässig häufig befallen oder — in Folge der eigenthümlichen anatomischen Beschaffenheit der Lider — Besonderheiten in ihrem Verlaufe und ihren Folgen darbieten.

1. Exantheme.

Von den acuten Exanthemen sei vor Allem das Erysipel genannt. Wenn dasselbe die Haut des Gesichtes ergreift, so nehmen die Lider intensiven Antheil an der Entzündung, so dass sie sehr stark geschwollen sind und der Patient mehrere Tage hindurch die Augen nicht zu öffnen vermag. Bei besonders starker Schwellung und Infiltration verfärbt sich die Haut der Lider allmälig schwärzlich und wird endlich in grosser Ausdehnung gangränös (Erysipelas gangraenosum). Nicht selten greift der erysipelatöse Process in Form einer phlegmonösen Entzündung in die Tiefe, so dass Abscesse in den Lidern, ja selbst in der Orbita entstehen; in letzterem Falle kann es zu Betheiligung des Opticus, sowie durch Fortpflanzung der Eiterung auf die Schädelhöhle zu Meningitis mit tödtlichem Ausgange kommen.

Der Herpes zoster ist eine Erkrankung der Haut, welche in der Bildung von Blasen an den Endausbreitungen eines Nerven besteht. Von den Gehirnnerven ist es der Trigeminus, in dessen Gebiete die Erkrankung vorkommt. Die Efflorescenzen befinden sich dann in der Umgebung des Auges, weshalb der Herpes des Trigeminus als Herpes zoster ophthalmicus oder Zona ophthalmica bezeichnet wird.

Dem Ausbruche des Herpes pflegen durch einige Tage heftige Neuralgien im Bereiche des Trigeminus vorauszugehen. Dann tritt unter Fiebererscheinungen das Exanthem auf, indem auf der gerötheten Haut Bläschen aufschiessen, die zumeist in Gruppen beisammen stehen. Am häufigsten nehmen die Bläschen das Ausbreitungsgebiet des ersten Astes ein, so dass man sie auf dem oberen Lide und auf der Stirne bis in die behaarte Kopfhaut hinein, sowie auch auf der Nase findet. Wenn das Gebiet des zweiten Trigeminusastes ergriffen ist, so sitzen die Bläschen am unteren Lide, in der Oberkiefergegend bis zur Oberlippe herab, und in der Jochbeingegend. Zuweilen sind die Ausbreitungen

Digitized by Illinois College of Optometry

beider Aeste gleichzeitig befallen, ausserordentlich selten dagegen das Gebiet des dritten Astes. Charakteristisch ist für das Exanthem, welches fast stets nur einseitig auftritt, dass die Erkrankung der Haut an der Mittellinie scharf abschneidet.

Die Bläschen haben anfangs einen wasserhellen Inhalt, welcher sich bald trübt, eitrig wird und endlich zu einer Kruste vertrocknet. Wenn man dieselben abhebt, so findet man darunter Geschwüre, als Beweis, dass die Eiterung in das Corium eingedrungen ist. Nach Verheilung der Geschwüre bleiben Narben zurück, welche für das ganze Leben sichtbar sind und durch ihre charakteristische Anordnung die Diagnose des überstandenen H. zoster noch nach Jahren ermöglichen. Durch die Narbenbildung unterscheiden sich die Bläschen des Herpes zoster von denen des Herpes febrilis, bei welchen nur die Epidermis durch Flüssigkeit abgehoben wird, so dass sie heilen, ohne Spuren zu hinterlassen (siehe Seite 204).

Sehr häufig complicirt sich die Erkrankung der Haut mit einer analogen Affection der Hornhaut, auf welcher gleichfalls kleine Bläschen aufschiessen. Durch diese Complication wird die Prognose des H. zoster wesentlich ungünstiger. Die Krankheit zieht sich dann in die Länge und hinterlässt auch oft dauernde Trübungen in der Hornhaut.

Dem H. zoster ophth. liegt eine entzündliche Erkrankung des Trigeminus zu Grunde, und zwar sowohl des Nervenstammes selbst, als auch des Ganglion Gasseri und des Ganglion ciliare. Wodurch die Entzündung dieser Gebilde verursacht wird, bleibt zumeist unbekannt; in einigen Fällen hat man Herpes nach Erkältung, nach Arsenikgebrauch sowie nach Kohlenoxydgasvergiftung auftreten sehen.

Die Therapie des H. zoster ist eine rein symptomatische. Man verhüte die Eröffnung der Bläschen, wodurch die wunde Haut blossgelegt und Schmerzen hervorgerufen würden. Zu diesem Zwecke bestreut man die kranken Stellen mit Streupulver (Reisstärke), welches die Bläschen zu Krusten eintrocknen macht, unter denen die Geschwüre ungestört heilen können. Die Erkrankung der Hornhaut ist nach den gewöhnlichen Regeln zu behandeln. Gegen die Erkrankung des Nerven selbst soll die interne Darreichung von Salicylsäure von Nutzen sein (Leber).

Unter den chronischen Exanthemen, welche die Lider befallen, ist das Ekzem das häufigste. Man findet es besonders als nässendes Ekzem bei Kindern, wo es mit dem Namen Crusta lactea (Milchschorf, Vierziger) belegt wird. Es bildet bei Kindern den häufigsten Begleiter der Conjunctivitis eczematosa. Der Zusammenhang zwischen Ekzem

Digitized by Illinois College of Optometry

und Conjunctivitis ist entweder so, dass beide derselben Grundkrankheit, der Scrofulose, ihre Entstehung verdanken, oder es ist das Ekzem eine Folge der Bindehauterkrankung. Da nämlich diese mit reichlichem Thränenfluss einhergeht, werden die Lider beständig von den überfliessenden Thränen benetzt und dadurch ekzematös. Ueberdies haben Kinder die Gewohnheit, mit den Händen an den Augen zu reiben, wodurch die ganze Umgebung der Augen mit Thränenflüssigkeit befeuchtet wird. Ein solches Ekzem in Folge andauernder Befeuchtung der Haut kommt übrigens auch bei Erwachsenen häufig vor, wenn sie in Folge von Katarrh, Thränensackblennorrhoe oder Ektropium an Thränenträufeln leiden; dasselbe localisirt sich am unteren Lide.

Das Ekzem verlangt eine Behandlung sowohl um seiner selbst willen, als auch wegen einer etwa vorhandenen Conj. ecz. Diese gelangt entschieden schneller zur Heilung, wenn gleichzeitig das Ekzem der Haut beseitigt wird, entgegen dem Volksglauben, welcher geneigt ist, das Gegentheil anzunehmen. („Der Ausschlag, welchen der Arzt von der Haut vertrieben hatte, hat sich auf's Auge geschlagen," hört man oft klagen.) Die Behandlung geschieht gewöhnlich mittelst Salben, von welchen man entweder das Unguentum diachyli (Hebra) wählt oder Salben von Zinkoxyd oder weissem Präcipitat (1—2%). Die Salben werden dick auf Leinwandläppchen aufgestrichen, welche man auf die geschlossenen Lider auflegt und durch einen Verband daselbst fixirt. Bei ausgedehntem Ekzem lässt man das ganze Gesicht durch eine innen mit Salbe bestrichene Leinwandmaske bedecken. Eine andere wirksame Behandlungsweise besteht in der Application einer 5—10%igen Höllensteinlösung (siehe Seite 112).

Am Lidrande tritt das Ekzem — modificirt durch die eigenthümliche anatomische Beschaffenheit dieser Gegend — in besonderer Form auf und wird später als Blepharitis ciliaris seine gesonderte Beschreibung finden.

2. Phlegmonöse Entzündungen der Lider.

Zu diesen gehören: 1. Lidabscesse. Dieselben entstehen am häufigsten nach Verletzungen. In anderen Fällen geht die Erkrankung vom Knochen aus, indem Periostitis und Caries des Orbitalrandes zu Grunde liegt. Dies ist besonders bei scrofulösen Kindern häufig der Fall, wo die cariöse Erkrankung des Orbitalrandes ebenfalls oft auf ein Trauma zurückgeführt werden kann. Endlich gibt Erysipel nicht selten zu Lidabscessen Veranlassung, wenn die Entzündung von der Haut in die Tiefe greift. 2. Furunkel und Carbunkel, welche übrigens an den

Digitized by Illinois College of Optometry

Lidern verhältnissmässig selten vorkommen. 3. Milzbrandpustel (Pustula maligna). Dieselbe entsteht durch Ueberimpfung des Milzbrandgiftes (Milzbrandbacillen) von milzbrandkranken Thieren auf den Menschen. Man beobachtet sie daher am häufigsten bei solchen Personen, welche mit Thieren oder den daraus gewonnenen Producten zu thun haben, wie Pferdewärter, Hirten, Viehhändler, Fleischer, Gerber, Fellhändler. Den Wiener Kliniken kommen die meisten dieser Patienten aus Ungarn zu. Die Krankheit endet häufig tödtlich.

Die Symptome der phlegmonösen Processe an den Lidern sind: Starkes entzündliches Oedem und harte Infiltration in der Lidhaut selbst oder unter derselben. Dazu gesellt sich Anschwellung der Lymphdrüsen vor dem Ohre und am Unterkiefer, Fieber und Prostration. Im weiteren Verlaufe kommt es zum Zerfalle der infiltrirten Hautpartie oder, wenn es sich um einen Abscess handelt, zur Erweichung des subcutanen Infiltrates mit Druchbruch des Eiters nach aussen. Nicht selten tritt ausgedehnte Gangrän der Lidhaut ein. Die Folgen derselben sind narbige Schrumpfung des Lides im Verlaufe der Heilung und dadurch Verkürzung desselben, so dass Lagophthalmus oder Ektropium entsteht. Bei Erysipel sowie bei Milzbrandpusteln werden nicht selten beide Lider von der Zerstörung befallen. Diese zeigt die Eigenthümlichkeit, dass sie selbst bei grosser Ausdehnung den freien Lidrand sammt den Cilien, die er trägt, verschont. Es ist dies wohl dem Umstande zuzuschreiben, dass der freie Lidrand von allen Theilen des Lides am reichlichsten mit Blutgefässen versehen ist und daher weniger leicht der Nekrose verfällt. Die Erhaltung des Lidrandes ist ein sehr günstiger Umstand für den Fall, als später eine Lidplastik nothwendig wird, da der Lidrand dazu verwendet werden kann, um den Rand des eingepflanzten Lappens zu umsäumen.

Die Therapie hält sich an die allgemeinen chirurgischen Regeln. Beim Lidabscess soll man die Incision möglichst früh machen (d. h. so bald, als man die Diagnose zu stellen im Stande ist), um dem Weitergreifen der Eiterung in die Tiefe (Orbita und Meningen) vorzubeugen. — Wenn durch die Entzündung Lidhaut verloren gegangen ist, so handelt es sich darum, der nachträglichen Verkürzung der Lider durch Vernarbung möglichst entgegenzuarbeiten. Bei grossen Substanzverlusten an den Lidern ist es am besten, die Ränder der beiden Lider an einzelnen Stellen anzufrischen und durch Nähte zu vereinigen. So lange auf diese Weise die Lidspalte geschlossen gehalten wird, kann kein Lagophthalmus entstehen und die sich bildende Narbe wird breiter. Auch empfiehlt es sich in solchen Fällen, auf die granulirende Ober-

Digitized by Illinois College of Optometry

fläche der wunden Lider Hautstückchen aufzupfropfen. Um nicht durch nachträgliche Schrumpfung der jungen Narbe den Erfolg zu gefährden, trennt man die künstlich vereinigten Lider erst mehrere Monate nach vollendeter Vernarbung wieder von einander. Stellt sich trotz dieser Maassregeln eine so bedeutende Verkürzung ein, dass Lagophthalmus oder Ektropium dadurch bedingt würde, so muss durch eine Blepharoplastik die verloren gegangene Haut wiederersetzt werden.

3. Geschwüre der Lidhaut.

Die Geschwüre entstehen theils nach Verletzungen (Verbrennung, Aetzung, Quetschung), theils spontan. Zu letzteren gehören die scrofulösen, lupösen und syphilitischen Geschwüre. Die scrofulösen Geschwüre finden sich bei Kindern nicht selten gleichzeitig mit Caries des unterliegenden Knochens. Der Lupus kommt ebenfalls häufig an den Lidern vor, auf welche er gewöhnlich von den benachbarten Regionen aus (Nase oder Wange) hinüberwandert. Von den Lidern kann er auf die Bindehaut und selbst auf den Bulbus übergehen. Bei lange bestehendem Lupus des Gesichtes findet man daher oft bedeutende Veränderungen an den Lidern und am Bulbus, welche selbst vollständige Erblindung herbeiführen können.

Nach Ablauf des Herpes zoster bleiben oft Anomalien in der Function des Trigeminus zurück, indem entweder Anästhesie oder Neuralgie oder auch beide zusammen im Bereiche der befallenen Trigeminusäste durch lange Zeit persistiren. Die Hornhaut, welche schon während des Bestehens der Entzündung weniger empfindlich ist, pflegt ihre verminderte Sensibilität lange beizubehalten. Gleichfalls auf veränderten Nerveneinfluss müssen folgende zwei Erscheinungen bezogen werden: Die erste besteht in der abnorm geringen Spannung, welche der Bulbus oft zeigt, wenn er an der Entzündung theilnimmt. Die zweite ist die auffallende Erhöhung der Temperatur der Haut auf der erkrankten Seite, welche nicht nur während der frischen Entzündung, sondern oft auch noch später durch längere Zeit besteht.

Die Hornhaut kann auf verschiedene Weise beim H. zoster in Mitleidenschaft gezogen werden. Zunächst einmal durch Eruption von Herpesbläschen auf derselben, aus welchen sich grössere Geschwüre entwickeln können (Seite 205). In anderen Fällen entstehen tiefe Infiltrate, welche nicht eitrig zerfallen, aber sich nur sehr langsam zurückbilden. Indirect kann die Hornhaut dadurch leiden, dass nach dem Herpes eine Trigeminuslähmung zurückbleibt und in Folge derselben eine Keratitis neuroparalytica entsteht. Endlich habe ich zwei Fälle gesehen, wo der Herpes sich mit Facialislähmung complicirte und in Folge der letzteren eine Keratitis e lagophthalmo sich ausbildete. Zur Hornhauterkrankung gesellt sich häufig Iritis, doch kann in Folge von Herpes Iritis und Iridocyclitis auch selbstständig auftreten, ohne gleichzeitige Affection der Hornhaut. Auch Lähmung des Oculomotorius kommt im Gefolge von Herpes zoster vor.

Das Ekzem der Lider ist nicht selten artificiell, d. h. hervorgebracht durch die Application reizender Salben, durch Ueberschläge oder durch feuchte Verbände.

Digitized by Illinois College of Optometry

Es entsteht deshalb oft als unangenehme Complication, wenn man genöthigt ist, ein Auge durch längere Zeit unter Verband zu halten. Auch das Heftpflaster, welches bei Augenverbänden in Anwendung kommt, erregt bei manchen Personen Ekzem.

Bei Erwachsenen kommt Ekzema squamosum zuweilen als chronische Erkrankung der Lidhaut vor.

Von Geschwüren der Lidhaut müssen noch die Vaccinegeschwüre erwähnt werden. Dieselben entstehen dadurch, dass etwas Secret von den Impfpusteln der Kinder durch Unachtsamkeit auf die Lider gebracht wird. Sie finden sich am häufigsten bei Frauen, deren Kinder vor Kurzem geimpft worden sind. Es sind ziemlich grosse, stark belegte Geschwüre, welche am Lidrande sitzen und von bedeutendem Oedem der Lider und selbst der Bindehaut begleitet sind; dazu kommt Anschwellung der Lymphdrüse vor dem Ohre und mitunter selbst Fieber. (Vergl. Seite 124.)

Die Elephantiasis befällt die Lider in Form einer monströsen Verdickung, namentlich des oberen Lides. Dasselbe hängt über das untere Lid weit auf die Wange herab, kann wegen seiner Schwere nicht gehoben werden und macht dadurch das Sehen mit dem bedeckten Auge unmöglich. Die Therapie besteht in Excision von Haut in solchem Umfange, dass das Lid wieder annähernd seine normalen Dimensionen erhält.

Als Chromhidrose*) wird jene seltene Affection bezeichnet, bei welcher der Schweiss der Lidhaut gefärbt ist. In Folge dessen treten blaue Flecken an den Lidern auf, welche sich mit einem in Oel getauchten Läppchen leicht wegwischen lassen, worauf sie aber in kurzer Zeit wieder erscheinen. Diese Krankheit soll vorzüglich bei Frauen vorkommen. Eine grosse Zahl der bekannten Fälle dürfte auf Simulation, d. h. auf absichtliche Auftragung eines blauen Farbstoffes auf die Lider zurückzuführen sein.

Oedem der Lider. Das Oedem der Lider ist zwar keine Krankheit für sich, sondern nur ein Symptom, aber als solches so häufig und zugleich so in die Augen springend, dass es eine ausführlichere Besprechung verdient. Die Entstehung desselben wird durch die anatomische Beschaffenheit des Lides ungemein begünstigt (siehe Seite 567); man findet es daher nicht nur bei jeder heftigen Entzündung der Lider selbst oder der benachbarten Theile, sondern auch in Folge einfacher venöser Stauung oder veränderter Blutbeschaffenheit. Im ersten Falle handelt es sich um entzündliches Oedem (O. calidum), im zweiten um nicht entzündliches Oedem (O. frigidum). So lange das Oedem im Ansteigen begriffen ist, findet man die Haut des Lides glatt gespannt; sobald es aber abzunehmen beginnt, verräth sich dies sofort durch eine feine Runzelung der Lidhaut, welche also ein werthvolles Kennzeichen dafür abgibt, ob der Process seine Akme schon überschritten hat (z. B. bei acuter Blennorrhoe).

Das Lidödem erschreckt den Patienten oft mehr als das demselben zu Grunde liegende Leiden, weil er das geschwollene Auge nicht öffnen und daher mit demselben nicht sehen kann. Für den weniger erfahrenen Arzt bietet ein starkes Oedem insoferne Schwierigkeiten, als dasselbe die genaue Betrachtung des Bulbus erschwert. Bekommt in Folge dessen der Arzt das Auge nur flüchtig oder gar

---

*) χρῶμα, Farbe, und ἵδρωσις, schwitzen.

Digitized by Illinois College of Optometry

nicht zu Gesichte, so kann er leicht eine falsche Diagnose stellen und den Kranken wegen einer vielleicht unbedeutenden Erkrankung in grosse Angst versetzen. Es sollen daher für den praktischen Arzt in den folgenden Zeilen jene Affectionen aufgezählt werden, welche mit Lidödem einhergehen, und dabei die Symptome angegeben werden, aus welchen die Diagnose gestellt werden kann. Das Erste ist, dass man die Lider trotz des Oedems gehörig öffnet, wozu man sich bei besonders starker Schwellung oder bei heftigem Lidkrampfe mit Vortheil des Desmarres'schen Lidhalters bedienen kann. Man sehe nun, ob die Bindehaut blass und der Bulbus selbst normal, nicht vorgetrieben und gut beweglich ist oder ob im Gegentheile krankhafte Veränderungen an diesen Theilen zu bemerken sind.

a) Nach Oeffnung der Lider erscheinen die tieferen Theile normal.

Es ist nun zunächst nöthig, festzustellen, ob ein entzündliches oder nicht entzündliches Oedem vorliegt. Ersteres zeichnet sich vor dem letzteren durch die Röthe der Haut, durch vermehrte Temperatur und nicht selten auch durch Empfindlichkeit gegen Druck aus. Nehmen wir an, es handle sich um entzündliches Oedem. Um zu erfahren, welche Erkrankung demselben zu Grunde liegt, untersuche man nun, ob man nicht beim Abtasten der geschwellten Theile auf eine Stelle stösst, welche sich durch grössere Härte und besondere Schmerzhaftigkeit auszeichnet.

1. Hat man eine solche Stelle zunächst dem freien Lidrande aufgefunden, so handelt es sich gewöhnlich um ein Hordeolum. Im ersten Beginne ist ausser den genannten Symptomen nichts zu bemerken. Jedoch schon in den nächsten Tagen entdeckt man einen gelblich verfärbten Punkt, entweder zwischen den Cilien oder, wenn es sich um ein Hordeolum Meibomianum handelt, an der Innenfläche des Lides.

2. Wenn die harte und empfindliche Stelle den inneren Augenwinkel einnimmt, so muss man zuerst an eine acute Entzündung des Thränensackes — Dacryocystitis — denken. Bestätigt wird diese Diagnose, wenn sich bei Druck auf die Thränensackgegend Eiter aus den Thränenpunkten entleert oder wenn der Patient angibt, dass der Entzündung durch längere Zeit Thränenträufeln vorausgegangen sei. Es kann sich allerdings auch ein Furunkel oder eine Periostitis in der Gegend des Thränensackes entwickeln, doch sind diese Fälle im Vergleiche zur häufigen Dacryocystitis ausserordentlich selten.

3. Beim Erysipel ist die Röthung und Schwellung der Lider gleichmässig. Die Haut selbst, zwischen den Fingern gefasst, fühlt sich dicker und härter an, wogegen eine umschriebene Infiltration fehlt. Die Schwellung nimmt in der Regel beide Lider ein und erstreckt sich auch auf die umgebenden Theile; bei längerer Beobachtung sieht man die Schwellung weiter wandern. Wenn im Verlaufe der Entzündung eine in der Tiefe fühlbare Härte sich entwickelt, so beweist dies, dass der Process in die Tiefe gegriffen hat und ein Lidabscess sich entwickelt.

Zuweilen kommen Erysipele von sehr geringer Intensität und Ausdehnung und entsprechend geringfügigen entzündlichen Erscheinungen vor. Es sind dann nur die Lider selbst und etwa noch der Nasenrücken geschwollen, nicht prall gespannt, sondern von teigiger Consistenz und kaum geröthet; Fieber und Schmerzen fehlen. Die Schwellung verschwindet binnen wenigen Tagen, worauf die Haut abschilfert. Derartige Erysipele pflegen zu recidiviren und gewinnen dadurch Aehnlichkeit mit den Fällen von

Digitized by Illinois College of Optometry

4. recidivirendem neurotischen Lidödem. Eine starke ödematöse Schwellung der Lidhaut, welche dabei aber gewöhnlich blass ist, tritt plötzlich auf, um sehr rasch wieder zu verschwinden (oft in einigen Stunden). Häufig verbinden sich damit ähnliche ödematöse Anschwellungen an anderen Körperstellen, z. B. an den Lippen, am Stamme oder an den Extremitäten, seltener im Pharynx oder Larynx. Diese flüchtigen Oedeme werden auf vorübergehende Störungen in der Gefässinnervation (Angioneurosen) zurückgeführt und stehen der Urticaria nahe. Sie kommen am häufigsten bei Frauen, besonders zur Zeit der Menses, vor.

5. Das acute Ekzem der Lider verbindet sich oft mit starkem Oedem derselben und kann in den ersten Tagen von einem Erysipel schwer zu unterscheiden sein. Auch das chronische Eczema squamosum verursacht bei allen Leuten mit schlaffer Lidhaut häufig ein mässiges Oedem der Lider und wird dann leicht verkannt, weil sich die Erkrankung der Haut oft durch nichts weiter verräth, als durch eine unbedeutende Rauhigkeit der Oberfläche beim Darüberstreichen mit dem Finger in Folge der unbedeutenden Abschuppung.

6. Bei Lidödem in Folge eines Furunkels oder einer Milzbrandpustel fühlt man, im Gegensatze zum Erysipel, einen umschriebenen, harten und schmerzhaften Knoten von bedeutender Ausdehnung in der Lidhaut. Liegt dagegen die Infiltration in der Tiefe, so handelt es sich um einen beginnenden Lidabscess. Bei Periostitis des Orbitalrandes kann man diesen durch das ödematöse Lid hindurch fühlen und finden, dass er nicht scharf, sondern verdickt, plump und bei Berührung schmerzhaft ist.

7. Das Lidödem in Folge eines Trauma ist fast immer von einer ausgedehnten blutigen Suffusion des Lides begleitet und daran leicht zu erkennen. Wenn Lidödem in Folge von Insectenstichen entsteht, so ist die Diagnose leicht zu stellen, wenn man die Stichstelle nachzuweisen im Stande ist.

Das nichtentzündliche Oedem der Lider trifft man als Theilerscheinung verbreiteter Oedeme, z. B. bei Herzfehlern, bei Hydrämie und bei Nephritis. Es sind die Lider nicht selten diejenigen Stellen des Körpers, wo sich die Oedeme zu allererst zeigen und die Grundkrankheit verrathen. Das Lidödem tritt in solchen Fällen zuweilen als fliegendes Oedem (O. fugax) auf, d. h. es kommt rasch und verschwindet binnen wenigen Tagen oder selbst Stunden wieder, um in kurzer Zeit neuerdings aufzutreten.

Die Mitte zwischen entzündlichem und nicht entzündlichem Oedem hält jenes, welches man bei lange dauerndem Blepharospasmus — besonders bei Kindern mit Conj. ecz. — beobachtet. Dasselbe befällt vorzüglich das obere Lid und ist hauptsächlich auf die Compression der Lidvenen durch den contrahirten Orbicularis zurückzuführen (siehe Seite 576).

Endlich kommt zuweilen Lidödem sowohl entzündlicher als nicht entzündlicher Natur vor, für welches keinerlei Ursache aufzufinden ist.

b) Nach Oeffnung der Lider werden Veränderungen an der Bindehaut oder am Bulbus gefunden.

1. Von Bindehautkrankheiten ist es die acute Blennorrhoe und die Diphtheritis, seltener ein heftiger Katarrh oder, wie oben angeführt, die Conj. eczematosa, welche mit Lidödem einhergehen. Die Diagnose ist aus dem Aussehen der Bindehaut und aus der Secretion leicht zu stellen.

2. Heftige Entzündungen im Bulbusinnern führen zu Lidödem, und zwar in geringerem Grade schwere Iridocyclitis und acutes Glaukom, in höherem die

Digitized by Illinois College of Optometry

Panophthalmitis. Bei letzterer ist, gleich wie bei der acuten Blennorrhoe, auch Chemosis vorhanden. Eine Verwechslung beider Krankheiten kann jedoch leicht vermieden werden, indem bei der Panophthalmitis die eitrige Secretion der Bindehaut fehlt, dagegen im Augeninnern — in der vorderen Augenkammer oder im Glaskörperraume — eitriges Exsudat zu sehen ist. Ein wichtiges unterscheidendes Merkmal ist die Protrusion und die dadurch bedingte Verminderung der Beweglichkeit des Bulbus bei Panophthalmitis, während diese Symptome bei acuter Blennorrhoe niemals vorhanden sind.

3. Die Tenonitis, die Orbitalphlegmone und die Thrombose des Sinus cavernosus theilen mit der Panophthalmitis das Symptom des Lidödems, der Chemosis, sowie der Vortreibung und Unbeweglichkeit des Augapfels. Man könnte sie daher sowohl untereinander, als mit der Panophthalmitis verwechseln. Von der letzteren unterscheiden sie sich jedoch sofort dadurch, dass bei allen dreien der Bulbus selbst, abgesehen von Bindehautödem, in seinem vorderen Abschnitte normal erscheint, während bei der Panophthalmitis die Eiterung im Augeninnern sichtbar ist. Die Differentialdiagnose zwischen den drei erstgenannten Affectionen ist etwas schwieriger. Die seröse Tenonitis und die Orbitalphlegmone sind im Beginne der Krankheit einander sehr ähnlich, doch ist bei ersterer die Chemosis sowie die Beweglichkeitsbeschränkung des Bulbus sehr bedeutend und die Protrusion des Augapfels verhältnissmässig gering, bei letzterer dagegen umgekehrt im Vergleiche zur hochgradigen Vortreibung des Bulbus das Bindehautödem nicht sehr stark und nicht gleichmässig, sondern hauptsächlich im Bereiche der Lidspalte ausgeprägt. Bei der Orbitalphlegmone erreichen Fieber und Schmerzen einen viel höheren Grad. Im weiteren Verlaufe wird die Unterscheidung beider Krankheiten immer leichter. Bei der serösen Tenonitis gehen sämmtliche Erscheinungen bald zurück, während sie bei der Orbitalphlegmone dauernd ansteigen, bis es zum Aufbruch und zur Entleerung des Eiters kommt.

Die Sinusthrombose zeichnet sich vor den beiden Affectionen dadurch aus, dass nebst dem Oedem der Lider auch Oedem hinter dem Ohre, in der Regio mastoidea, besteht und überdies schwere cerebrale Erscheinungen vorhanden sind.

Auch ein in der Tiefe der Orbita sich entwickelnder Tumor kann nebst der Vortreibung des Augapfels Lidödem durch Stauung verursachen. In diesem Falle sind jedoch die entzündlichen Zufälle gering oder fehlen ganz.

II. Entzündung des Lidrandes.

§ 107. Der Lidrand ist zwar auch nur ein Theil der Lidhaut, welcher aber durch manche anatomische Eigenthümlichkeiten, wie die Cilien mit ihren Haarbälgen und Drüsen, die besonders reichliche Vascularisation u. s. w., ausgezeichnet ist, so dass seine Erkrankungen ein besonderes Gepräge tragen. Die Erkrankungen des Lidrandes gehören zu den allerhäufigsten.

Die Hyperämie des Lidrandes verräth sich durch Röthung desselben, so dass die Augen wie roth gerändert aussehen. Sie stellt sich bei vielen Personen auf geringfügige Schädlichkeiten ein, wie längeres Weinen, starke Anstrengung der Augen, Aufenthalt in schlechter

Digitized by Illinois College of Optometry

Luft, eine durchwachte Nacht u. s. w. Dies gilt besonders für Individuen mit zarter Haut, die zugleich eine helle Gesichtsfarbe und blonde oder röthliche Haare haben. Bei manchen dieser Personen ist die Hyperämie der Lidränder beständig vorhanden und dauert zuweilen durch das ganze Leben an. In Bezug auf die dadurch verursachten Beschwerden, sowie in Bezug auf die Behandlung gilt das, was in dieser Beziehung über die Blepharitis gesagt werden wird.

Die Entzündung des Lidrandes (Blepharitis ciliaris oder Blepharoadenitis)*) tritt unter folgenden zwei Hauptformen auf:

1. Blepharitis squamosa. Die Haut zwischen den Cilien und in der Nachbarschaft derselben ist von kleinen weissen oder grauen Schüppchen, ähnlich den Schuppen am behaarten Kopfe, bedeckt. Man hat auch gesagt, der Lidrand sehe wie mit Kleie bestäubt aus. Wenn man die Schuppen durch Abwaschen entfernt, so findet man darunter die Lidhaut hyperämisch, jedoch nicht ulcerirt. Beim Entfernen der Schuppen fallen gewöhnlich einige Cilien aus, als Beweis, dass dieselben weniger fest haften. Da jedoch ihre Follikel nicht beschädigt sind, wachsen sie wieder nach.

Eine Abart der squamösen Blepharitis, welche seltener vorkommt, tritt unter folgendem Bilde auf: Der Lidrand ist von gelben Krusten bedeckt, welche bald spröde, bald schmiegsam und fettig (wachs- oder honigartig) sind. Entfernt man dieselben, so findet man darunter keine Geschwüre, sondern nur Röthung der Lidhaut. Die gelben Krusten sind also nicht eingetrockneter Eiter, sondern nur das zu reichliche Secret der Talgdrüsen, welches an der Luft zu gelben Krusten erstarrt ist.

2. Blepharitis ulcerosa. Auch hier ist der Lidrand mit gelben Krusten bedeckt. Nach Abwaschen derselben findet man aber nicht blos Hyperämie der Haut, sondern geschwürige Processe. So sieht man an einzelnen Stellen kleine gelbe Hügel, aus deren Mitte eine Cilie sich erhebt. Dies sind Abscesschen, welche aus der Vereiterung eines Haarbalges und der dazu gehörigen Talgdrüse hervorgegangen sind. Daneben trifft man Grübchen, das ist Geschwüre, welche sich aus den eröffneten kleinen Abscessen gebildet haben. Wieder an anderen Stellen bemerkt man kleine Narben, die eben nach solchen Geschwürchen zurückgeblieben sind. An der Stelle der Narben fehlen die Cilien für immer, da ihre Haarbälge durch Vereiterung zu Grunde gegangen sind. Indem nach und nach immer neue Haarfollikel in

*) βλέφαρον, Lid, ἀδήν, Drüse, also Liddrüsenentzündung.

Digitized by Illinois College of Optometry

Abscedirung übergehen, wird bei langer Dauer des Processes die Reihe der Cilien immer lückenhafter; die noch vorhandenen Cilien stehen in Gruppen beisammen, welche zumeist durch eingetrocknetes Secret zu Büscheln verklebt sind. — Die Bl. ulcerosa unterscheidet sich also von der Bl. squamosa durch den tieferen Sitz und den eitrigen Charakter der Entzündung. Sie ist daher als die schwerere der beiden Formen zu betrachten, bei welcher sowohl die entzündlichen Erscheinungen stärker sind, als auch dauernde Folgen, nämlich Zerstörung der Cilien, zurückbleiben.

Die Beschwerden der Patienten sind in den leichtesten Fällen von Blepharitis gering, so dass manche Kranke den Arzt mehr wegen der Entstellung durch die gerötheten Lidränder als wegen ihrer Beschwerden aufsuchen. In den meisten Fällen aber werden die Patienten durch erhöhte Empfindlichkeit der Augen gestört; dieselben thränen leicht, besonders bei der Arbeit und des Abends; sie sind empfindlich gegen Licht, Hitze und Staub und ermüden rasch. Des Morgens sind die Lider verklebt.

Die Blepharitis zeichnet sich durch ihren eminent chronischen Verlauf aus, der sich oft über Jahre erstreckt. Bei jüngeren Patienten verliert sich die Krankheit häufig von selbst, wenn sie erwachsen werden; bei anderen dauert sie während des ganzen Lebens fort. Richtige Behandlung bringt stets eine bedeutende Besserung oder selbst Heilung zu Stande, welch' letztere jedoch meist nicht von Dauer ist, indem nach dem Aussetzen der Behandlung die Krankheit wiederzukehren pflegt; eine definitive Heilung wird nur in wenigen Fällen erzielt.

Die Blepharitis zieht bei längerer Dauer eine Reihe von Folgen nach sich, welche zum Theil wieder auf die Blepharitis verschlechternd zurückwirken. Dieselben sind:

1. Chronischer Bindehautkatarrh. Dieser ist der ständige Begleiter der Blepharitis, deren Beschwerden zum nicht geringen Theile eben auf diesem beruhen.

2. Die Bl. ulcerosa führt zur dauernden Zerstörung der Cilien, welche bis zum völligen Verluste fast aller Cilien gehen kann. Man findet dann am Lidrande nur noch ganz vereinzelte, feine, verkümmerte Härchen. Dieser Zustand, Madarosis*) genannt, bringt eine erhebliche Entstellung mit sich. Wenn einmal alle Cilien zerstört sind, erlischt die Blepharitis von selbst, da keine Haarbälge mehr vorhanden sind, die vereitern könnten.

*) Von μαδᾶν, zerfliessen, ausgehen.

Digitized by Illinois College of Optometry

3. Durch den Zug der Narben, welche nach Vereiterung der Haarbälge zurückbleiben, können benachbarte Cilien in eine falsche Richtung gerathen, so dass sie nach rückwärts gegen die Hornhaut gewendet sind — Trichiasis.

4. In Folge der andauernden Congestion und entzündlichen Schwellung des Lidrandes kann Hypertrophie desselben eintreten. Man findet dann das Lid an seinem freien Rande dicker, plumper und in Folge seiner Schwere herabhängend — Tylosis*). Diese Veränderung betrifft hauptsächlich das obere Lid.

5. Das untere Lid erleidet durch die Blepharitis sehr oft eine Stellungsveränderung in Form des Ektropium. Dieses entsteht auf folgende Weise: Durch die Narbenbildung an der vorderen Lidkante wird die Bindehaut ein wenig über den Lidrand nach vorne hinübergezogen. Der Lidrand sieht dann wie eingesäumt von der rothen Bindehaut aus und die sonst scharfe hintere Lidkante ist abgerundet und nicht mehr deutlich erkennbar. In Folge dieser Formveränderung passen die beiden Lidränder beim Lidschlusse nicht mehr vollkommen genau auf einander. Auch legt sich wegen Mangels einer scharfen hinteren Lidkante das Lid nicht mehr ganz knapp an den Bulbus an, vielmehr bleibt zwischen Lidrand und Bulbus eine seichte Furche — Eversion des Lidrandes. Mit dem Lidrande haben sich auch die Thränenpunkte nach vorne gewendet, so dass sie nicht mehr in den Thränensee eintauchen — Eversion der Thränenpunkte. Sowohl durch den ungenauen Verschluss der Lider beim Lidschlage, als durch die Eversion der Thränenpunkte wird die Fortleitung der Thränen in den Thränensack gestört, so dass Thränenträufeln entsteht. Ein Theil der Thränen läuft über den unteren Lidrand auf die Haut des Lides herab, welche durch die beständige Benetzung geröthet, excoriirt, selbst ekzematös wird. In Folge dessen verliert sie ihre Geschmeidigkeit und verkürzt sich allmälig. Dadurch wird das untere Lid immer weiter vom Bulbus abgezogen, so dass aus der Eversion des Lidrandes allmälig ein Ektropium des ganzen Lides wird. Damit nimmt auch der Thränenfluss immer mehr zu, welcher seinerseits wieder auf die Blepharitis schädlich zurückwirkt, indem der Lidrand durch die beständig darüber fliessenden Thränen zur Entzündung gereizt wird.

Aetiologie. Die Ursachen der Blepharitis sind entweder allgemeiner oder localer Natur.

Die allgemeinen Ursachen liegen theils in der Constitution des Kranken, theils in äusseren Schädlichkeiten. In ersterer Beziehung

*) Von τύλος, Schwiele.

Digitized by Illinois College of Optometry

sind Anämie, Scrofulose und Tuberculose zu nennen, welche besonders bei Kindern und jungen Leuten eine häufige Ursache der Blepharitis abgeben. Wenn mit zunehmendem Alter die Constitution sich bessert, verschwindet gewöhnlich auch die Blepharitis. In manchen Familien ist die Blepharitis erblich, eine Art Familienkrankheit. — Von äusseren Schädlichkeiten kommen hier alle jene in Betracht, welche auch als Ursachen des chronischen Bindehautkatarrhs bekannt sind (siehe Seite 62). Zu diesen gehören verdorbene Luft, Rauch, Staub, Hitze (z. B. bei Feuerarbeitern), Nachtwachen u. s. w. — Die durch allgemeine Ursachen hervorgerufene Blepharitis ist stets doppelseitig.

Unter den localen Ursachen der Blepharitis sind die häufigsten chronische Entzündungen der Bindehaut (chronischer Katarrh, Conj. ecz., Trachom) und Thränenfluss. Letzterer erregt die Entzündung des Lidrandes durch fortwährende Benetzung desselben. Der Thränenfluss kann entweder durch vermehrte Secretion von Thränen oder durch gestörte Ableitung derselben in die Nase verursacht sein. Ersteres ist z. B. bei der Conj. ecz. der Fall, welche sich durch reichlichen Thränenfluss auszeichnet. Da hier gleichzeitig auch die Entzündung der Bindehaut, sowie die scrofulöse Diathese des Patienten die Entstehung der Blepharitis begünstigt, so ist es leicht zu verstehen, warum die Conj. ecz. so ausserordentlich häufig mit Blepharitis sich vereinigt findet.

Der Thränenfluss kann aber auch durch Störung in der Fortleitung der Thränen, z. B. in Folge einer Krankheit des Thränensackes, hervorgerufen sein; in diesem Falle wird die Blepharitis nur an jenem Auge, an welchem die Thränensackkrankheit besteht, sich finden. Es gilt daher als Regel, bei einseitiger Blepharitis sofort den Thränensack zu untersuchen, sowie man umgekehrt bei doppelseitiger Blepharitis zunächst an eine allgemeine Ursache derselben denken wird. Andere Ursachen der gestörten Thränenleitung und damit der Blepharitis sind unvollständiger Lidschluss durch Ektropium, durch Lähmung des Facialis, durch angeborene oder erworbene Verkürzung der Lider u. s. w.

Die Behandlung der Blepharitis muss sowohl der Causalindication als auch den localen Veränderungen Rechnung tragen. Die Berücksichtigung des causalen Momentes erfordert die Verbesserung der Constitution des Patienten und der hygienischen Verhältnisse, unter welchen derselbe lebt. In den meisten Fällen ist freilich äusserer Umstände halber das angestrebte Ziel nicht zu erreichen. Locale Ursachen der Blepharitis, wie Bindehaut- und Thränensackleiden, Lagophthalmus u. s. w., sind nach Möglichkeit zu beseitigen. — Bei der Behandlung

Digitized by Illinois College of Optometry

der erkrankten Lidränder selbst spielen Salben die Hauptrolle. Die Wirkung derselben ist vornehmlich dem Fette zuzuschreiben. Dasselbe erweicht die Schuppen und Krusten und erleichtert dadurch deren Entfernung, sowie es auch die Verstopfung der Ausmündungen der Lidranddrüsen verhindert; es macht die Haut geschmeidiger und schützt sie gegen Benetzung durch die überfliessenden Thränen. Man muss deshalb als Constituens der Salben ein weiches, geschmeidiges Fett nehmen, entweder Unguentum emolliens oder Vaselin. Als Zusatz zur Salbe wählt man am häufigsten Quecksilberpräcipitat, von welchem der rothe, gelbe und weisse Präcipitat in Gebrauch stehen. Da die Salbe den ohnehin entzündeten Lidrand nicht reizen darf, so ist der weisse Präcipitat als der mildeste dem gelben und rothen vorzuziehen. Aus demselben Grunde empfiehlt es sich, denselben nur in geringer Menge (1—2%) dem Fette zusetzen zu lassen. Die Anwendung der Präcipitatsalbe geschieht so, dass der Patient dieselbe vor dem Einschlafen mittelst des Fingers auf die geschlossene Lidspalte einreibt. Am nächsten Morgen müssen nach Abwischen der Salbe die dem Lidrande anhaftenden Krusten und Schuppen durch Waschen mit lauem Wasser oder Milch möglichst sorgfältig entfernt werden. Gerade hierauf muss der Arzt ganz besonders dringen, da die Reinigung der Lider oft schmerzhaft ist und deshalb, namentlich bei Kindern, häufig nicht mit der hinreichenden Genauigkeit geschieht. Wenn es durch diese Behandlung endlich gelungen ist, die Lidränder zur Norm zurückzuführen, so lässt man den Gebrauch der Salbe noch durch längere Zeit fortsetzen, da sonst die Blepharitis sehr bald recidivirt.

Bei der Bl. ulcerosa sollen nebst der Anwendung der Salbe die sich bildenden Abscesschen eröffnet und die in ihnen steckenden Cilien epilirt werden. Hiezu bedient man sich der Cilienpincette, d. i. einer Pincette mit breiten, abgerundeten Enden. Die Heilung der Geschwürchen kann durch leichtes Betupfen derselben mit einem zugespitzten Lapisstifte beschleunigt werden.

Da der Lidrand nur ein, wenn auch modificirter Theil der äusseren Haut ist, so ist es geboten, die Erkrankungen desselben vom dermatologischen Standpunkte aus zu betrachten, d. h. sie mit den analogen Erkrankungen der Haut zu vergleichen. Von diesem Gesichtspunkte aus dürfte die Blepharitis squamosa als Seborrhoe aufzufassen sein. Diejenige Form, welche mit kleienartigen Schuppen einhergeht, würde der Seborrhoea squamosa sive sicca der Haut entsprechen, welche wir am häufigsten auf der behaarten Kopfhaut als vermehrte Schuppenbildung beobachten. Die Form der Bl. squamosa, welche durch gelbe, fettige Krusten ausgezeichnet ist, wäre identisch mit der Seborrhoea oleosa, welche gleichfalls auf der behaarten Kopfhaut, namentlich bei Kindern, sich findet und an dieser Stelle unter dem Namen Gneis oder Grind bekannt ist. Bei der Blepharitis ulcerosa handelt

Digitized by Illinois College of Optometry

es sich wahrscheinlich um das Eindringen entzündungserregender Bacterien vom Lidrande aus in die Talgdrüsen. Man könnte die Bl. ulcerosa einem Ekzem an die Seite setzen, welches wegen der Behaarung des Lidrandes mit Vereiterung der Haarfollikel einhergeht, wie dies auch an anderen behaarten Hautstellen der Fall ist (Ekzema sycomatosum).

Zur richtigen Diagnose der Blepharitis muss man die den Lidrand bedeckenden Krusten entfernen, um die Beschaffenheit der Haut unter denselben festzustellen. Ist die Haut unter den Krusten normal, so hat man es überhaupt nicht mit Blepharitis zu thun, sondern mit einer Bindehautkrankheit, deren eingetrocknetes Secret die gelben Krusten bildet. Bei Blepharitis findet man die Haut zum Mindesten geröthet (bei Bl. squamosa) oder von Geschwürchen eingenommen (bei Bl. ulcerosa). — In der Umgebung der Geschwürchen ist die Haut des Lidrandes nicht selten durch Wucherung der Papillen verdickt, so dass selbst warzige, leicht blutende und schmerzhafte Excrescenzen entstehen, welche abgetragen werden müssen.

Bei der Therapie der Blepharitis wird sehr häufig der Fehler begangen, stark reizende Salben zu verordnen, durch welche die Entzündung nur noch gesteigert wird. Ich ziehe daher die 1%ige Salbe von weissem Präcipitat als die mildeste allen anderen vor. Wenn man als Constituens das Unguentum emolliens wählt, welches ich für diesen Zweck als das beste ansehe, muss man darauf achten, dass die Salbe von Zeit zu Zeit frisch bereitet werde, da sonst das Fett ranzig wird und dann irritirt. In schweren Fällen von Bl. ulcerosa empfiehlt es sich, die Salbe, auf Leinwandläppchen dick aufgestrichen, über Nacht durch einen Verband auf die Augen zu appliciren. Auf diese Weise wirkt die Salbe viel eindringlicher, als wenn sie einfach auf die Lidränder aufgestrichen wird. Dieses Verfahren ist besonders dann am Platze, wenn die Blepharitis durch angeborene Kürze der Lider bedingt ist, weil hier durch den Verband gleichzeitig der Verschluss der Lidspalte während des Schlafes gesichert wird (siehe § 112).

Bei hartnäckiger Bl. squamosa hat man die Anwendung von Theersalben empfohlen. Man verschreibt zu diesem Zwecke Oleum fagi (oder Oleum rusci) zu gleichen Theilen mit Olivenöl und lässt diese Mischung des Abends mittelst eines Pinsels auf die Ränder der geschlossenen Lider auftragen. Oder man pinselt Pix liquida und Spir. vini āā auf die Lidränder ein, wo die Lösung durch Verdunstung des Weingeistes rasch eintrocknet. In jedem Falle muss man dabei das Eindringen der Flüssigkeit in den Bindehautsack sorgfältig vermeiden, da dieselbe stark reizen würde. Viele Personen können die Theersalben wegen zu starker Reizung überhaupt nicht vertragen. Weniger irritirend ist eine 1—2%ige Resorcin- oder Salicylsalbe, welche ich deshalb den Theersalben vorziehe. Günstig wirkt oft, wenn man die Lidränder jeden Morgen sorgfältig mit Seife waschen lässt, wozu man entweder Theerseife nimmt oder als weniger reizend eine der flüssigen neutralen Seifen, welche als Augenseifen in den Handel kommen.

In manchen Fällen von Bl. ulcerosa, besonders wenn gleichzeitig Tylosis vorhanden ist, kommt man nicht eher zum Ziele, als bis man sämmtliche Cilien epilirt hat. Man thut dies in mehreren Sitzungen und entfernt auch noch in der folgenden Zeit die nachwachsenden Cilien so lange, bis der Lidrand wieder vollständig normal aussieht. Man braucht nicht zu fürchten, dass die Cilien, auch wenn man sie noch so oft epilirt hätte, schliesslich nicht mehr nachwachsen. Gegen die Tylosis selbst leistet die Massage des Lides mittelst weisser Präcipitatsalbe gute Dienste. Dieselbe

Digitized by Illinois College of Optometry

wirkt theils durch Anregung der Resorption, theils dadurch, dass sie den Inhalt aus den Lidranddrüsen mechanisch herausbefördern hilft und dadurch die Verstopfung der Drüsen hintanhält.

Die Haarbalgmilbe, Acarus oder Demodex folliculorum, findet sich an den Wurzeln der Cilien, namentlich in den Fällen von Blepharitis mit honigartigen gelben Krusten. Durch die Anwendung einer Salbe von 2 Theilen Perubalsam auf 6 Theile Fett werden die Milben getödtet und damit soll auch die Blepharitis zur Heilung kommen (Raehlmann).

Nicht zu verwechseln mit der Blepharitis ist die Phthiriasis palpebrarum, d. h. die Gegenwart von Filzläusen (Phthirius inguinalis sive Pediculus pubis) an den Wimpern. Die Lidränder sehen auffallend dunkel aus. Bei genauerem Zusehen entdeckt man als Ursache der Färbung die schwarzen Nisse der Filzläuse, welche fest an den Cilien haften; zuweilen sitzt auch ein ausgewachsenes Exemplar zwischen den Cilien. Die Krankheit, welche selten ist und sich fast nur bei Kindern findet, gibt zuweilen selbst zu Blepharitis Veranlassung. Sie ist leicht durch Unguentum cinereum zu heilen, welches, auf die Lidränder eingerieben, die Parasiten tödtet.

III. Krankheiten der Liddrüsen.

§ 108. Die hier in Betracht kommenden Drüsen sind die Haarbalgdrüsen der Cilien (Zeiss'sche Drüsen) und die Meibom'schen Drüsen. Von den Erkrankungen der ersteren war zum Theile schon bei der Blepharitis die Rede, welche eine diffus über den ganzen Lidrand verbreitete Entzündung darstellt, bei der die Haarbalgdrüsen eine wichtige Rolle spielen. Davon zu unterscheiden sind isolirte Entzündungen, welche sich auf eine oder einzelne der Liddrüsen beschränken und selbstständige Erkrankungen derselben bilden. Wenn eine solche Entzündung acut auftritt, wird sie als Hordeolum, wenn chronisch, als Chalazion bezeichnet. Davon sind wieder die einfachen Verstopfungen der Drüsen mit Eindickung des Inhaltes, aber ohne Entzündung, zu trennen, welche den Infarcten in den Meibom'schen Drüsen zu Grunde liegen.

1. Hordeolum*) (Gerstenkorn).

Es gibt ein Hordeolum externum und internum.

Das H. externum entsteht durch Vereiterung einer Zeiss'schen Drüse. Man bemerkt zuerst ein entzündliches Oedem des betreffenden Lides, welches sich in heftigen Fällen auch auf die Conjunctiva bulbi verbreitet. Bei genauer Betastung entdeckt man am geschwollenen Lide eine Stelle, welche sich durch grössere Resistenz und besondere Empfindlichkeit gegen Berührung auszeichnet. Dieselbe liegt nahe dem Lidrande und entspricht der entzündeten Drüse. In den nächsten Tagen nimmt

*) Hordeum, Gerste.

Digitized by Illinois College of Optometry

die Schwellung dieser Stelle noch zu, die Haut röthet sich darüber, wird später gelblich verfärbt und endlich nahe dem Lidrande vom Eiter durchbrochen. Nach Entleerung des Eiters gehen die entzündlichen Erscheinungen rasch zurück, die kleine Abscesshöhle schliesst sich bald und der ganze Process ist beendigt. — Trotzdem die Dauer der Krankheit nur wenige Tage beträgt, ist dieselbe für den Patienten doch recht lästig durch die oft beträchtlichen Schmerzen in dem stark geschwollenen und gespannten Lide; dazu kommt noch, dass manche Personen recht häufig davon befallen werden.

Das H. internum ist viel seltener als das H. externum. Es besteht in der Vereiterung einer Meibom'schen Drüse und heisst deshalb auch H. Meibomianum. Der Verlauf der Erkrankung ist im Ganzen derselbe wie beim H. externum; da jedoch die Meibom'schen Drüsen grösser sind als die Zeiss'schen und überdies von dem festen fibrösen Gewebe des Tarsus eingeschlossen werden, so sind die entzündlichen Erscheinungen heftiger und es dauert länger, bis sich der Eiter nach aussen entleert. Man sieht den Eiter anfänglich, so lange er noch in der erkrankten Drüse eingeschlossen ist, beim Umstülpen des Lides durch die Bindehaut gelblich hindurchschimmern. Später durchbricht er die Bindehaut oder entleert sich durch die Mündung der Drüse. Nur ausnahmsweise kommt es zu Durchbruch durch die Haut, im Gegensatze zu H. externum, wo dies die Regel ist.

Das H. externum und internum sind dem Wesen nach derselbe Process, d. h. acute Vereiterung einer Talgdrüse, denn auch die Meibom'schen Drüsen sind nichts anderes als modificirte Talgdrüsen. Beide geben daher nahezu dasselbe klinische Bild. Sie sind analog der Acne der äusseren Haut (daher auch von Stellwag als Acne ciliaris bezeichnet). Die heftigen entzündlichen Erscheinungen, und namentlich das starke Oedem, welche das Hordeolum vor den gewöhnlichen Acnepusteln der Haut auszeichnen, sind durch die besondere anatomische Structur des Lides bedingt, welche dasselbe zu entzündlichen Anschwellungen ganz besonders geneigt macht.

Das Hordeolum findet sich vorzüglich bei jugendlichen Individuen, besonders wenn sie von anämischer oder scrofulöser Constitution sind und gleichzeitig an Blepharitis leiden. Die letztere begünstigt durch die Anhäufung von Schuppen und Krusten am Lidrande die Vermehrung der Bacterien, welche stets am Lidrande vorhanden sind und welche leicht in die Mündung der Drüsen eindringen können. Dazu kommt, dass die Anschwellung des Lidrandes zu einer Verstopfung der Ausführungsgänge der Drüsen Veranlassung geben kann.

Digitized by Illinois College of Optometry

Die Behandlung des Hordeolum besteht im Beginne der Krankheit in feuchtwarmen Ueberschlägen, welche man auf die Lider applicirt, um die harte Infiltration rascher in Eiterung überzuführen. Wenn die gelbe Farbe des Eiters unter der Haut oder der Bindehaut sichtbar wird, so kann man durch eine kleine Incision den Abscess eröffnen und dadurch die Dauer der Entzündung um einige Tage abkürzen. — Um die Wiederkehr des Hordeolum zu verhüten, muss man vor Allem eine etwa bestehende Blepharitis behandeln.

2. Chalazion*) (Hagelkorn).

Das Chalazion ist eine chronische Erkrankung der Meibomschen Drüsen. Dasselbe bildet eine härtliche Geschwulst, welche sich ganz allmälig im Lide entwickelt. In manchen Fällen geschieht dies ohne alle entzündlichen Erscheinungen, so dass die Geschwulst vom Patienten erst bemerkt wird, wenn sie etwas grösser geworden ist. In anderen Fällen sind wohl mässige entzündliche Zufälle da, welche jedoch unbedeutend sind im Vergleiche mit jenen, welche ein Hordeolum begleiten. Im Laufe von Monaten vergrössert sich die Geschwulst immer mehr, bis sie Erbsengrösse und darüber erreicht. Sie wölbt dann die Haut so weit empor, dass sie eine sichtbare Entstellung des Lides bildet. Bei Betastung der Geschwulst constatirt man, dass sie ziemlich resistent und mit dem Tarsus innig verbunden ist, während die Haut darüber verschoben werden kann. Nach Umstülpung des Lides findet man die Bindehaut über der Geschwulst geröthet, verdickt und etwas vorgewölbt. Später sieht man die Geschwulst grau durch die Bindehaut hindurchschimmern, welche zuletzt durchbrochen wird. Es fliesst dann etwas trübe, fadenziehende Flüssigkeit ab, welche den centralen erweichten Theilen der Geschwulst entspricht. Die Hauptmasse derselben, bestehend aus schwammigen Granulationen, bleibt jedoch zurück, weshalb die Geschwulst nach der Eröffnung nicht sofort gänzlich verschwindet. Dieselbe verkleinert sich vielmehr nur ganz allmälig, während nicht selten gleichzeitig die Granulationsmassen durch die Perforationsöffnung in der Bindehaut pilzförmig hervorwuchern. Bis die Geschwulst vollkommen verschwunden ist, vergehen abermals Monate.

Das Chalazion hat mit dem Hordeolum internum den Sitz in den Meibom'schen Drüsen gemeinschaftlich, unterscheidet sich aber durch die Art des Processes. Das Hordeolum ist eine acute Entzündung, welche in Eiterung übergeht und in wenigen Tagen beendigt ist. Das

*) Von χάλαζα, Hagel.

Digitized by Illinois College of Optometry

Chalazion ist eine chronische Krankheit, welche nicht zur Eiterung, sondern zur Bildung von Granulationsgewebe führt und von monate-, selbst jahrelanger Dauer ist.

Das Chalazion befällt Erwachsene häufiger als Kinder. Es sind nicht selten mehrere Chalazien gleichzeitig an demselben Patienten zu finden. Das Chalazion belästigt seinen Besitzer durch Entstellung, sowie dadurch, dass es einen Reizzustand im Auge unterhält. Dieser ist theils Folge der chronischen Entzündung der Lider, theils Folge der mechanischen Beleidigung des Augapfels durch die unebene und vorgewölbte Bindehaut, welche die innere Oberfläche der Geschwulst überzieht.

Behandlung. Ganz kleine Chalazien überlässt man am besten sich selbst. Grössere Chalazien werden operativ entfernt, um die Entstellung, sowie die Reizung des Auges zu beseitigen. Man stülpt das Lid um und durchtrennt durch einen Einschnitt mit einem spitzen Scalpelle die Bindehaut und die darunter gelegene Wand des Chalazion. Nachdem der flüssige Theil des Inhaltes ausgeflossen ist, entfernt man die noch zurückbleibenden Granulationsmassen durch Auskratzen (mit einem kleinen scharfen Löffel oder mit dem Daviel'schen Löffel oder auch mit einer Hohlsonde). Die Geschwulst verschwindet auch dann nicht vollständig, weil die resistente Kapsel derselben zurückbleibt, welche aber binnen Kurzem zusammenschrumpft. — Wenn man den Inhalt des Chalazion nicht vollständig entfernt hat, so bildet sich dasselbe leicht wieder, so dass die Operation wiederholt werden muss.

3. Infarcte in den Meibom'schen Drüsen.

Bei älteren Leuten sieht man häufig beim Umstülpen der Lider unter der Bindehaut kleine gelbe oder graue Flecken. Dieselben sind der eingedickte Inhalt der Meibom'schen Drüsen, welcher sich in deren Acinis angesammelt und dieselben ausgedehnt hat. Diese Infarcte verursachen in der Regel keine Störungen. Zuweilen aber verwandeln sie sich durch Ablagerung von Kalksalzen in harte, steinähnliche Massen (Lithiasis*) conjunctivae). Dieselben wölben die Bindehaut empor und perforiren sie sogar mit ihren scharfen Kanten, welche dann das Auge mechanisch beleidigen. In diesem Falle müssen sie nach Einschneiden der Bindehaut aus ihrem Lager herausgehoben und so entfernt werden.

Die Infarcte der Meibom'schen Drüsen dürfen nicht mit den viel häufigeren Concrementen verwechselt werden, welche sich in der Bindehaut des Tarsus innerhalb neugebildeter Drüsen entwickeln. Dieselben erscheinen auch als gelbe Flecken, liegen aber oberflächlicher (siehe Seite 53).

*) Von λίθος, Stein.

Digitized by Illinois College of Optometry

Die älteren Aerzte hielten das Chalazion für ein verhärtetes, d. h. nicht in Eiterung übergegangenes Hordeolum, welche Ansicht heute noch unter den Laien verbreitet ist. Andere meinten, das Chalazion sei eine einfache Retentionscyste der Meibom'schen Drüsen, analog den Atheromen der Talgdrüsen. Solche Retentionscysten kommen wohl vor, sind jedoch selten und vom Chalazion wesentlich verschieden. Bei diesem handelt es sich um eine eigenthümliche chronische Entzündung, welche nicht Eiter, sondern Granulationsgewebe liefert und welche wahrscheinlich durch einen von den gewöhnlichen Eiterkokken verschiedenen Mikroorganismus verursacht wird. Die mikroskopische Untersuchung eines Chalazion ergibt, dass zuerst das Epithel der Acini einer Meibom'schen Drüse wuchert und dass um die Acini eine entzündliche Infiltration in dem Gewebe des Tarsus entsteht. Die letztere gewinnt bald die Oberhand, so dass einerseits die Acini der Drüse, andererseits das Gewebe des Tarsus schliesslich in der kleinzelligen Wucherung untergehen (Fig. 191). Diese bildet ein weiches Gewebe von der Beschaffenheit des Granulationsgewebes und enthält gleich diesem auch Riesenzellen. Im Innern der Granulationsgeschwulst findet man amorphe Schollen als Reste des eingedickten Inhaltes der Acini; nach aussen dagegen wird sie von einer bindegewebigen Kapsel umschlossen. Diese ist dadurch entstanden, dass durch die wachsende Geschwulst das umgebende Gewebe immer mehr zusammengedrängt und verdichtet wurde. Endlich zerfallen die centralen, sehr gefässarmen Theile der Granulationsgeschwulst durch eine Art schleimiger Erweichung, so dass in der Mitte der Geschwulst eine mit trüber Flüssigkeit erfüllte Höhle entsteht. — Horner hat auf die Analogie aufmerksam gemacht, welche zwischen dem Chalazion und der Acne rosacea der Haut besteht. Bei letzterer spielen die Talgdrüsen dieselbe Rolle, wie die Meibom'schen Drüsen beim Chalazion.

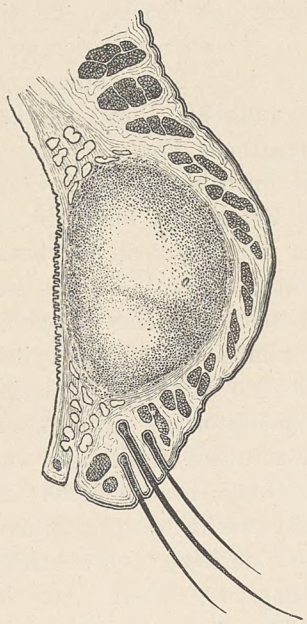

Fig. 191.

Chalazion. Verticalschnitt durch das obere Lid. Vergr. 4/1. — Das Chalazion hat sich ungefähr in der Mitte der Höhe des Tarsus entwickelt und hat, indem es nach vorne stärker vorspringt als nach hinten, zu einer Verkrümmung des Lides geführt. Die Geschwulst besteht aus Granulationsgewebe mit Riesenzellen, von welchen eine so gross ist, dass man sie sogar mit freiem Auge in dem Schnitte erkennt. Sie liegt nahe der vorderen Wand der grösseren von den beiden hellen Lücken, welche durch schleimige Erweichung des Granulationsgewebes entstanden sind. Die Geschwulst ist von einer dünnen Kapsel eingeschlossen. Sie wird an der vorderen Seite von der Lidhaut überzogen, deren Verdünnung man an der Verschmälerung der Querschnitte der Orbicularisbündel erkennt. Die Bindehaut ist über der Geschwulst in Folge papillärer Wucherung dicker und uneben. Ueber und unter der Geschwulst liegen unveränderte Acini von Meibom'schen Drüsen.

In alten Chalazien, bei welchen es nicht zum Durchbruche gekommen ist, hat sich zuweilen der ganze Inhalt verflüssigt. Sie haben sich dann in eine Art Cyste mit dickem Balge und trübem schleimigen Inhalte verwandelt. — Eine

Digitized by Illinois College of Optometry

besondere Form nehmen jene Chalazien an, welche sich am Ausführungsgange einer Meibom'schen Drüse entwickeln. Dieselben sitzen nahe dem freien Lidrande, welchen sie nach Art einer Warze überragen, während sie an der hinteren Seite durch den Gegendruck des Bulbus abgeplattet sind. Wenn sie das Auge mechanisch beleidigen, sind sie durch Abtragung zu entfernen.

Es kommt nicht selten vor, dass Personen, welche früher niemals an einem Chalazion gelitten hatten, nun auf einmal eines nach dem anderen bekommen. In Intervallen von einer oder mehreren Wochen entstehen immer neue Chalazien, welche sich jedesmal durch erneuerte leichte Entzündungserscheinungen ankündigen. Schliesslich findet man in jedem der vier Lider ein oder mehrere Chalazien. In besonders schlimmen Fällen kommt es zu einer förmlichen Entartung der Lider, namentlich der oberen. Dieselben sind verdickt, so dass man sie nur schwierig umstülpen kann; in einem von mir beobachteten Falle war das Lid 1 cm dick geworden. Die Haut des Lides ist höckerig emporgehoben, aber über die Unterlage verschieblich und nicht wesentlich verändert. Die Bindehautfläche des Lides dagegen zeigt sich uneben, höckerig, stellenweise geröthet und sammtartig, an anderen Stellen aber grau durchscheinend oder von hervorwuchernden Granulationen durchbrochen. Man könnte in hochgradigen Fällen dieser Art im ersten Augenblicke an eine Tarsitis oder an ein Neugebilde denken. Bei der Operation solcher Fälle sieht man, dass der Tarsus ganz in einem schwammigen, theilweise erweichten Granulationsgewebe untergegangen ist.

Man kann die Chalazien, statt sie blos zu eröffnen, auch exstirpiren, indem man die Haut über denselben durchtrennt und sie dann aus dem Tarsus herausschneidet. Man macht dabei in den Tarsus und auch in die Bindehaut ein Fenster. Diese Exstirpation der Chalazien ist ziemlich umständlich und schmerzhaft, weshalb man in den meisten Fällen die einfache Incision vorzieht und auch vollständig damit ausreicht. Die Exstirpation ist nur dann am Platze, wenn es sich um grosse, stark nach vorne prominirende Chalazien mit besonders dicker Kapsel handelt.

Erkrankungen des Tarsus. Der Tarsus wird nicht blos durch die Krankheiten der Meibom'schen Drüsen, sondern auch durch die der Bindehaut in Mitleidenschaft gezogen. Dies gilt vor Allem vom Trachom und von der amyloiden Entartung der Bindehaut. Bei ersterem fühlt man oft bei Umstülpen des oberen Lides, dass der Tarsus dicker und plumper geworden ist. Dies beruht auf einer entzündlichen Infiltration desselben, welche später zur Atrophie und Verkrümmung durch narbige Schrumpfung führt und daher als die Hauptursache der Trichiasis angesehen werden muss. In derart veränderten Lidknorpeln findet man auch die Meibom'schen Drüsen zum grossen Theile verödet. Bei der amyloiden Erkrankung der Bindehaut fällt auch der Tarsus derselben Degeneration anheim, so dass er sich in ein grosses, plumpes, brüchiges Gebilde verwandelt (siehe Seite 120).

Eine selbstständige Erkrankung des Tarsus kommt in Folge von Luës als Tarsitis syphilitica vor. Dieselbe entwickelt sich ganz allmälig und in der Regel ohne erhebliche Schmerzen. Wenn sie auf ihrem Höhepunkt angelangt ist, findet man ein oder beide Lider desselben Auges stark vergrössert und die Haut derselben gespannt und geröthet. Durch Betastung überzeugt man sich, dass die Ursache der Vergrösserung im Tarsus liegt, welcher als dickes, knorpelhartes Gebilde von plumper Form durch die Haut hindurchzufühlen ist. Die Schwellung des Tarsus ist meist so stark, dass das Lid nicht mehr umgestülpt werden kann. Der

Digitized by Illinois College of Optometry

vergrösserte Tarsus besteht, wie sich an Einschnitten in denselben zeigt, aus einem speckigen, blutarmen Gewebe. Die Cilien fallen an dem erkrankten Lide aus, die Lymphdrüse vor dem Ohre derselben Seite schwillt an. Nachdem sich die Schwellung durch Wochen auf gleicher Höhe behauptet hat, geht sie sehr langsam zurück, bis der Tarsus sein früheres Volumen wieder erreicht oder in Folge von Atrophie sich noch unter dasselbe verkleinert hat. Bis zum völligen Ablaufe der Krankheit vergehen mehrere Monate. Die Tarsitis tritt im dritten Stadium der Syphilis auf und ist somit als eine gummöse Infiltration des Tarsus anzusehen.

IV. Anomalien der Stellung und Verbindung der Lider.

1. Trichiasis und Distichiasis.

§ 109. Die Trichiasis*) besteht darin, dass die Cilien, anstatt nach vorne zu sehen, bald weniger, bald mehr nach rückwärts gerichtet sind, so dass sie die Hornhaut berühren. Diese Stellungsanomalie betrifft entweder alle Cilien oder nur diejenigen, welche am weitesten nach hinten hervorsprossen; sie kann sich über die ganze Länge des Lidrandes erstrecken oder nur in einem Theile desselben vorhanden sein (totale und partielle Trichiasis). Die nach innen gewendeten Cilien sind selten normal, sondern meist verkümmert. Es sind kurze Stummel oder feine, blasse, oft kaum sichtbare Härchen.

Die Trichiasis verursacht eine beständige Reizung des Augapfels durch die Cilien; es besteht Lichtscheu, Thränenfluss und das Gefühl eines Fremdkörpers im Auge. Grösseren Schaden erleidet die Hornhaut selbst. Es entstehen an derselben oberflächliche Trübungen, indem sich das Epithel in Folge des beständigen Reizes schwielig verdickt und die Hornhaut dadurch gleichsam gegen die äusseren Insulten schützt. In anderen Fällen bilden sich pannusartige Auflagerungen oder Hornhautgeschwüre. Es kommt nicht selten vor, dass Personen durch häufige Recidiven von Hornhautgeschwüren geplagt werden, bis endlich der Arzt eine feine, gegen die Hornhaut gerichtete Cilie entdeckt, welche die Veranlassung zur Geschwürsbildung gegeben hat.

Die häufigste Ursache der Trichiasis ist das Trachom (Seite 83). Die Bindehaut, welche im regressiven Stadium des Trachoms narbig schrumpft und sich verkürzt, sucht die Lidhaut über den freien Lidrand nach rückwärts zu ziehen und bringt dadurch die Cilien immer mehr in eine falsche Richtung. Zuerst wenden sich die hintersten Cilien, später auch die vorderen Reihen derselben nach rückwärts. In demselben Sinne wirkt auch die Verkrümmung des Tarsus. Vermöge

*) θρίξ, das Haar.

Digitized by Illinois College of Optometry

derselben biegt jener Theil des Tarsus, welcher dem freien Lidrande zunächst liegt, gegen den übrigen Knorpel winkelig ab und wendet sich nach rückwärts (Fig. 28 *B*, t_1), wobei er die ihm fest anhaftende Bedeckung des freien Lidrandes mit sich zieht.

Partielle Trichiasis, wobei nur einzelne Cilien nach rückwärts gewendet sind, entsteht auch durch Narben, welche nach Blepharitis, Hordeolum, Diphtheritis, Verbrennungen, Operationen u. s. w. am freien Lidrande oder in der Bindehaut zurückbleiben.

Als Distichiasis*) bezeichnet man jenen Zustand, wo bei sonst normal gebildetem Lide zwei Reihen von Cilien bestehen. Die eine derselben sieht nach vorne, die zweite, gewöhnlich weniger vollständige, ist nach rückwärts gerichtet. Dieser Zustand kommt als seltene angeborene Anomalie vor, zuweilen an allen vier Lidern.

Therapie. Wenn blos einzelne Cilien unrichtig stehen, so kann man sie durch Epilation entfernen. Da dieselben wieder nachwachsen, so muss die Epilation in mehrwöchentlichen Zwischenräumen wiederholt werden, was sehr oft die Patienten selbst oder ihre Angehörigen besorgen können. Noch besser ist es, eine jener Methoden anzuwenden, durch welche bei der Epilation gleichzeitig der Follikel der Cilie zerstört wird, so dass dieselbe nicht mehr nachwächst. Das beste Verfahren zu diesem Zwecke ist die Elektrolyse. Man armirt die beiden Pole einer Batterie für constanten Strom in der Weise, dass der positive Pol durch eine Plattenelektrode, der negative durch eine feine Nähnadel gebildet wird. Die erstere wird an die Schläfe angelegt, die letztere in den Haarbalg der Cilie eingestochen und darauf der Strom geschlossen. Man sieht nun alsbald feinen Schaum an der Wurzel der Cilie herauskommen. Derselbe wird durch Bläschen von Wasserstoffgas gebildet, welches sich am negativen Pole entwickelt und Zeugniss von der chemischen Zersetzung der Gewebsflüssigkeiten durch den elektrischen Strom ablegt. Durch dieselbe erfolgt, ohne dass Verschorfung eintreten würde, eine genügende Zerstörung des Haarfollikels. Die Cilie lässt sich nun ganz leicht ausziehen oder fällt später von selbst aus und wächst nicht wieder nach. Das Verfahren ist ziemlich schmerzhaft und es ist daher angezeigt, vorher etwas Cocaïnlösung unter die Haut des Lides in der Nähe des freien Lidrandes zu injiciren. — Wenn viele oder sämmtliche Cilien gegen den Bulbus gerichtet sind, ist die Epilation nicht am Platze; es sind dann jene Methoden angezeigt, mittelst welcher die Cilien durch Verschiebung des Haarzwiebelbodens in die richtige Lage gebracht werden (siehe Operationslehre § 167).

*) Von δίς, doppelt, und στίχος, die Reihe.

Digitized by Illinois College of Optometry

Von den meisten Autoren wird der Ausdruck Distichiasis nicht blos für die angeborene Doppelreihigkeit der Cilien gebraucht, sondern auch für die durch das Trachom erworbene Stellungsanomalie, wenn nur die hinteren Reihen der Cilien nach rückwärts stehen, die vorderen dagegen noch nach vorne gerichtet sind. Dieser Zustand ist aber mit der eigentlichen Trichiasis dem Wesen nach identisch und nur dem Grade nach verschieden. Im Beginne der narbigen Schrumpfung werden zuerst die Reihen der Cilien auseinander gezogen und dann die hinteren und zuletzt erst die vordersten Cilien nach rückwärts gewendet. Es besteht also zuerst Distichiasis und später Trichiasis. und eine scharfe Grenze zwischen beiden ist nicht zu ziehen. Ich ziehe daher vor, für diesen Zustand in allen seinen Graden den Ausdruck Trichiasis zu gebrauchen und die Bezeichnung Distichiasis auf jene Fälle zu beschränken, wo angeborener Weise zwei regelmässige Reihen von Cilien vorhanden sind. Dann bezeichnen Trichiasis und Distichiasis in der That zwei dem Wesen nach vollkommen verschiedene Zustände.

2. Entropium.

§ 110. Entropium*) ist die Einwärtsrollung des Lides. Der Unterschied zwischen Entropium und Trichiasis ist nur graduell. Bei letzterer steht der Lidrand im Ganzen richtig, nur ist die hintere Lidkante abgerundet und die Cilien sind nach rückwärts gewendet. Beim Entropium ist der ganze Lidrand nach rückwärts umgeschlagen, so dass man ihn gar nicht sieht, wenn man das geöffnete Auge von vorne her betrachtet. Man muss erst das Lid durch Anziehen gegen den Orbitalrand wieder nach aussen umrollen, um den Lidrand zu Gesicht zu bekommen. Die üblen Folgen des Entropiums sind die gleichen, wie die der Trichiasis. Nach der Aetiologie unterscheiden wir zwei Arten von Entropium:

a) Das E. spasticum ist jenes, welches durch die Contraction des Orbicularis hervorgerufen wird. Die Fasern der Lidportion des Orbicularis (siehe Seite 571) beschreiben Bögen in doppeltem Sinne. Die eine Krümmung ist dadurch gegeben, dass die Muskelfasern die Lidspalte umkreisen; die Concavität dieser Bögen sieht demnach der Lidspalte zu und ist am oberen Lide nach abwärts, am unteren Lide nach aufwärts gerichtet. Die Krümmung der zweiten Art ist dadurch bedingt, dass sich die Muskelfasern mit den Lidern an die vordere convexe Oberfläche des Bulbus anschmiegen; die Concavität dieser Bögen sieht an beiden Lidern nach hinten. Wenn sich die Fasern des Orbicularis contrahiren, trachten sie vom Bogen zur Sehne sich zu verkürzen. Dabei üben sie eine doppelte Wirkung aus: durch Ausgleichung der Krümmung ersterer Art schliessen sie die Lidspalte, durch Ausgleichung der zweiten Art von Krümmung drücken sie die Lider

*) Von ἐν und τρέπειν, wenden.

Digitized by Illinois College of Optometry

an die Oberfläche des Bulbus an. Beide Componenten können zu einem Umklappen des Tarsus führen, wenn die Beschaffenheit der Unterlage dazu Veranlassung gibt. Vermöge der Wirkung des Orbicularis im Sinne der ersten Componente stemmen sich die Lider beim Schluss der Lidspalte mit ihren schmalen Rändern gegeneinander. Man versinnliche sich die beiden Tarsi durch zwei Visitkarten, welche man in derselben senkrechten Ebene übereinander stellt, so dass der untere Rand der oberen Karte auf dem oberen Rande der unteren aufruht und die Ränder sich gegeneinander stemmen. Ein leiser Fingerdruck auf die Berührungsstelle der Ränder genügt, um die Karten zum Umklappen in der dem Fingerdruck entgegengesetzten Richtung zu bringen. In gleicher Weise klappen die gegeneinander sich stemmenden Tarsi nach vorne oder rückwärts um, je nachdem die Unterlage sie nach vorne drängt oder umgekehrt eine genügend feste Unterlage fehlt. Viel wichtiger aber für die Entstehung einer Stellungsveränderung der Lider ist die zweite Componente, entsprechend welcher die Orbicularisfasern die Lider an den Bulbus andrücken. Die Lider liegen dem Augapfel nur so lange vollständig an, als dieser eine gleichmässige Unterlage für sie abgibt. Wird dagegen durch ungleichmässige Beschaffenheit der Unterlage entweder der freie oder der angewachsene Rand des Tarsus von hinten her ungenügend gestützt, so erfolgt das Umklappen des Tarsus im Sinne des Entropiums oder des Ektropiums. Je stärker die Contraction der Orbicularisfasern im Allgemeinen ist, um so eher werden die genannten mechanischen Ursachen zur Stellungsveränderung der Lider führen. Es ist daher begreiflich, dass es sowohl ein Entropium als ein Ektropium spasticum gibt; es hängt eben von den besprochenen mechanischen Verhältnissen, sowie von anderen Umständen (namentlich von der Beschaffenheit der Lidhaut) ab, ob der Blepharospasmus zum Umklappen des Lides nach rückwärts oder nach vorne führt.

Damit ein Entropium entstehe, sind zwei Bedingungen nöthig: mangelhafte Unterstützung des freien Lidrandes und reichliche dehnbare Lidhaut. Ersteres trifft ein, wenn der Bulbus fehlt; es entsteht also das E. spasticum vor Allem bei leerer Orbita. Es ist jedoch zur Entwicklung eines Entropium nicht nöthig, dass der Bulbus ganz fehle; Verkleinerung desselben oder auch nur tiefere Lage in der Orbita, wie sie bei alten und mageren Leuten besteht, genügt dazu. — Wenn der Lidrand sich nach innen umrollt, wird die Lidhaut nachgezogen. Verhindert man dieses, so kann auch kein Entropium entstehen. Wenn man das entropionirte Lid reponirt hat und dann die Lidhaut ein bischen gegen den Orbitalrand zieht und durch Andrücken gegen denselben

Digitized by Illinois College of Optometry

fixirt, so macht man dadurch die Wiedereinrollung unmöglich. E. spasticum entsteht daher gewöhnlich nicht bei Personen mit straffer, elastischer Lidhaut, sondern erfordert das Vorhandensein reichlicher, faltiger, leicht verschiebbarer Haut, wie wir sie bei alten Personen antreffen.

Es ist klar, dass die Einrollung des Lidrandes begünstigt wird, wenn die Orbicularisfasern besonders stark contrahirt sind, wie beim Blepharospasmus, ferner wenn der Druck, mit welchem die Muskelbündel des Orbicularis den Lidrand zurückdrängen, noch durch einen äusseren Druck, d. i. durch einen Verband, unterstützt wird. Desgleichen wirkt auch die Blepharophimosis begünstigend auf die Entstehung des Entropium, indem sie die Haut gegen den freien Lidrand zieht.

Fassen wir das Gesagte zusammen, so geht daraus hervor, dass das E. spasticum sich hauptsächlich bei älteren Leuten mit welker Lidhaut bildet und dass dessen Entstehung begünstigt wird durch tiefe Lage, Verkleinerung oder Fehlen des Bulbus, durch das Bestehen eines Blepharospasmus, einer Blepharophimosis oder durch das Tragen eines Verbandes. Aus letzterem Grunde ist das Entropium eine häufige und unangenehme Complication während der Nachbehandlung der Staaroperationen, wobei es sich um alte Leute handelt, welchen durch längere Zeit das Auge verbunden werden muss. — Das E. spasticum wird fast ausschliesslich am unteren Lide beobachtet.

b) Das E. cicatriceum ist bedingt durch narbige Verkürzung der Bindehaut, wodurch der freie Lidrand nach einwärts gezogen wird. Es bildet gleichsam einen Schritt weiter auf dem Wege, auf welchem die Trichiasis zu Stande kommt. Gleich dieser wird es nach Trachom, Diphtheritis, Verbrennungen der Bindehaut u. s. w. beobachtet.

Die Therapie des Entropium ist entweder unblutig oder operativ. Bei E. spasticum, welches unter dem Verbande entstanden ist, genügt oft das Weglassen des letzteren. Ist man aus wichtigen Gründen gezwungen, den Verband fortzusetzen, so legt man auf das untere Lid in der Nähe des Orbitalrandes eine Heftpflasterrolle, welche durch den Verband an das Lid angedrückt erhalten wird. Dieses Verfahren beruht auf der Beobachtung, dass das entropionirte untere Lid sich von selbst richtig stellt, wenn man mit den Fingern die dem Orbitalrande zunächst gelegenen Theile desselben nach rückwärts drückt. Eine andere Methode, einen derartigen Druck constant auszuüben, ist von Arlt angegeben worden. Man befestigt mittelst Collodium das eine Ende eines schmalen Leinwandstreifens am inneren Ende des Lides unterhalb des inneren Augenwinkels. Von hier aus wird der Streifen über den unteren Theil des Lides straff nach aussen gezogen und daselbst gleichfalls

Digitized by Illinois College of Optometry

mittelst Collodium fixirt. — Wenn Entropium in Folge Mangels des Bulbus entsteht, so lässt man ein künstliches Auge tragen. — Kommt man mit den unblutigen Mitteln nicht zum Ziele, so muss man operativ einschreiten (siehe Operationslehre § 170).

3. Ektropium.

§ 111. Das Ektropium besteht in der Umstülpung des Lides nach aussen, so dass dessen Bindehautfläche nach vorne sieht. Es bildet also den Gegensatz des Entropium. Es gibt verschiedene Grade des Ektropium. Der leichteste Grad ist dann vorhanden, wenn blos die innere Lidkante etwas vom Bulbus absteht — Eversion des Lidrandes. Aber schon dieser geringste Grad trägt in sich selbst die Bedingungen zur weiteren Steigerung. Mit der Eversion des Lidrandes ist auch die Eversion der Thränenpunkte verbunden, in Folge deren Thränenträufeln auftritt. Durch dieses aber wird eine Verkürzung der Haut des unteren Lides und dadurch Verstärkung des Ektropium hervorgerufen. Dieses kann alle Grade bis zur vollständigen Umkehrung des ganzen Lides darbieten. — Die Folgen des Ektropium sind Thränenträufeln, ferner Röthung und Verdickung der Bindehaut, so weit sie der Luft ausgesetzt ist. Die Hypertrophie der Bindehaut kann, namentlich wenn diese schon vorher beträchtlich verändert war (durch acute Blennorrhoe oder Trachom), so hohe Grade erreichen, dass die Bindehaut wie wuchernde Wundgranulationen aussieht, woher die alten Bezeichnungen E. luxurians sive sarcomatosum stammen. Bei hohen Graden von Ektropium wird die Bedeckung der Hornhaut durch die Lider unvollständig, so dass es zu Keratitis e lagophthalmo kommt.

Man unterscheidet, entsprechend der verschiedenen Aetiologie, folgende Arten von Ektropium:

a) E. spasticum. Es wurde bei Besprechung des Entropiums gezeigt, dass durch den Lidkrampf die Lider umgeklappt werden können und dass die Richtung, nach welcher dies geschieht, von den mechanischen Verhältnissen des einzelnen Falles abhängt. Diese sind beim Ektropium gerade entgegengesetzt denjenigen, welche wir als Ursachen des Entropium kennen gelernt haben. Sie bestehen in Verdrängung des freien Lidrandes nach vorne und in straffer, elastischer Beschaffenheit der Lidhaut, wodurch der Lidrand nach dem Orbitalrande hingezogen wird. Die Wirkung eines solchen Zuges hat man oft Gelegenheit zu beobachten, wenn man bei einem Kinde mit geschwellten Lidern und mit Blepharospasmus die Lidspalte zu öffnen versucht. Sobald man die Lider auseinanderzieht, stülpen sie sich von selbst nach

Digitized by Illinois College of Optometry

vorne um, und würde man in einem solchen Falle die Lider nicht sorgfältig reponiren, so könnte man leicht zu einem dauernden E. spasticum Veranlassung geben. Die peripheren Bündel der Lidportion contrahiren sich krampfhaft hinter den umgestülpten Tarsaltheilen und erhalten dieselben so in ihrer fehlerhaften Stellung. Dann schwellen die umgestülpten Lider in Folge der Stauung an, was ihre Reposition umsomehr erschwert, je länger der Zustand dauert. — Weil also eine gewisse Straffheit der Lidhaut für die Entstehung des E. spasticum erforderlich ist, findet man dasselbe vorzüglich bei Kindern und jugendlichen Personen.

Die zweite, oben erwähnte Bedingung zur Entstehung des Ektropium ist die Abdrängung des Lidrandes vom Bulbus, wodurch die Umklappung des Tarsus begünstigt wird. Die Abdrängung geschieht meist durch Verdickung der Bindehaut, namentlich in Folge von acuter Blennorrhoe oder Trachom. Es kann auch der Bulbus selbst die Lider so weit nach vorne drängen, dass sie sich ektropioniren, so bei Vergrösserung des Bulbus oder bei Vortreibung desselben. — Die beiden genannten Vorbedingungen werden um so eher zur Umklappung des Lides führen, je stärker der Lidkrampf ist.

Aus dem Gesagten ergibt sich, dass das E. spasticum vorzüglich bei jugendlichen Personen vorkommt, welche an Entzündung der Bindehaut mit Schwellung derselben und gleichzeitigem Blepharospasmus leiden. Das E. spasticum befällt häufig das obere und untere Lid zugleich.

b) Das E. paralyticum entsteht in Folge von Lähmung des Orbicularis. Die Lider werden dann nicht mehr durch die Contraction der Orbicularisfasern an den Bulbus angedrückt, so dass das untere Lid in Folge seiner Schwere allmälig herabsinkt. Das E. paralyticum findet sich aus diesem Grunde nur am unteren Lide; das obere Lid bleibt vermöge seiner Schwere auch ohne Muskelwirkung auf dem Bulbus liegen. Gleichzeitig mit dem Herabsinken des unteren Lides besteht auch die Unmöglichkeit, dasselbe beim Lidschlusse zu heben. In Folge dessen kann die Lidspalte nicht vollständig geschlossen werden (Lagophthalmus).

c) Das E. senile findet sich gleichfalls nur am unteren Lide. Es entsteht dadurch, dass bei alten Leuten das untere Lid in allen seinen Theilen erschlafft und durch die weniger kräftigen Orbicularisfasern nicht mehr gehörig an den Bulbus angedrückt wird. Dabei kommt auch der bei alten Leuten so häufige chronische Bindehautkatarrh (Catarrhus senilis) mit in's Spiel. — Gleichfalls durch Schwächung der Orbiculariswirkung entsteht Ektropium des unteren

Digitized by Illinois College of Optometry

Lides, wenn dasselbe an irgend einer Stelle in senkrechter Richtung durchtrennt oder wenn die äussere Commissur zerstört ist, so dass also die Continuität des Kreismuskels an einer Stelle unterbrochen ist.

d) Das E. cicatriceum kommt zu Stande, wenn ein Theil der Lidhaut verloren gegangen und durch Narben ersetzt ist, so dass das Lid verkürzt wird. Die Veranlassung dazu können Verletzungen, namentlich Verbrennungen, ferner Geschwüre, Gangrän, Excision der Haut bei Operationen u. s. w. geben. Häufig entsteht Ektropium nach Caries des Orbitalrandes bei scrofulösen Kindern. Hier kommt nebst der Verkürzung der Lidhaut auch noch die Fixirung derselben an der Knochennarbe des Orbitalrandes in Betracht, womit eine starke Einziehung der Haut nach rückwärts verbunden ist. Desgleichen wird Ektropium durch die Verkürzung der Haut und den Verlust ihrer Dehnbarkeit in Folge von Ekzem bewirkt, welches sich bei andauernder Benetzung der Lidhaut durch Thränen, sowie aus anderen Ursachen einstellt. Man findet deshalb Ektropium häufig bei lange bestehender Blepharitis, bei Leiden der Bindehaut und des Thränensackes.

Die unblutige Behandlung ist hauptsächlich beim E. spasticum von Erfolg. Sie besteht darin, dass man das Lid reponirt und durch einen gut anliegenden Verband an den Bulbus angedrückt erhält. Beim E. paralyticum muss man nebst dem Verbande die zur Heilung der Facialisparalyse angezeigten Mittel, namentlich Elektricität, anwenden. Das E. senile ist nur so lange ohne Operation zu heilen, als es keinen höheren Grad erreicht hat. Man lässt durch längere Zeit das Auge über Nacht verbinden und weist den Patienten an, beim Abwischen der über die Wange fliessenden Thränen von unten nach oben mit dem Taschentuche zu streichen, nicht aber, wie es gewöhnlich geschieht, von oben nach unten, wodurch das Lid nur noch mehr herabgezogen wird. Ausserdem empfiehlt es sich, das untere Thränenröhrchen zu schlitzen, um das durch die Eversion des Thränenpunktes verursachte Thränenträufeln zu vermindern. Die höheren Grade des E., vor Allem aber das E. cicatriceum, erheischen eine operative Behandlung, worüber die Operationslehre (§ 171) handelt.

4. Ankyloblepharon.

§ 112. Das Ankyloblepharon*) besteht in der Verwachsung des oberen mit dem unteren Lide, entlang dem Lidrande. Es ist entweder partiell oder total und sehr oft mit Verwachsung zwischen Lid und

*) ἀγκύλη, steife Gliedmasse.

Digitized by Illinois College of Optometry

Bulbus, Symblepharon, verbunden. Mit diesem hat es auch die Aetiologie gemeinschaftlich; es entsteht, wenn durch Verbrennungen, Geschwüre u. s. w. die beiden Lidränder an gegenüberliegenden Stellen wund werden und miteinander verwachsen.

Durch das Ankyloblepharon wird die Lidspalte verkleinert und die Bewegungen der Lider gehemmt; bei totalem Ankyloblepharon ist ein vollständiger Verschluss der Lidspalte vorhanden. Die Therapie besteht, wenn es sich um einfaches Ankyloblepharon ohne gleichzeitiges Symblepharon handelt, in der blutigen Trennung der verwachsenen Lider. Reicht die Verwachsung bis in den Lidwinkel, so muss dieser mit Bindehaut umsäumt werden, da sonst vom Winkel aus wieder Verwachsung eintritt. In den Fällen, wo nebst dem Ankyloblepharon gleichzeitig Symblepharon vorhanden ist, hängt es hauptsächlich von der Ausdehnung des letzteren ab, ob eine Operation überhaupt möglich ist.

5. Symblepharon (siehe Seite 132).

6. Blepharophimosis*).

Bei Blepharophimosis erscheint die Lidspalte am äusseren Augenwinkel verkürzt. Beim Auseinanderziehen der Lider sieht man, dass die Verkürzung durch eine Hautfalte herbeigeführt wird, welche sich in verticaler Richtung am äusseren Augenwinkel anspannt und coulissenartig vor denselben vorschiebt. Wenn man die Hautfalte nach aussen zieht, so entdeckt man hinter derselben den normal gebildeten äusseren Lidwinkel mit dem zarten, die beiden Lidränder vereinigenden Bändchen. Der Unterschied zwischen Ankyloblepharon und Blepharophimosis, welche beiden Zustände gewöhnlich verwechselt werden, ist somit folgender: Beim Ankyloblepharon sind die Lidränder selbst untereinander verwachsen, bei der Blepharophimosis dagegen sind sie normal und die Verkürzung der Lidspalte ist nur scheinbar, bedingt durch Vorziehung einer Hautfalte vor das äussere Ende derselben.

Man findet die Blepharophimosis am häufigsten bei Personen, welche an lange dauerndem Thränenfluss und Lidkrampf leiden, also namentlich bei chronischen Bindehautentzündungen. Sie entsteht dadurch, dass in Folge häufiger Benetzung mit Secret oder Thränen die Haut der Lider sich verkürzt. Ist die Verkürzung besonders in horizontaler Richtung stark, so wird die Haut von der Nachbarschaft herbei-

*) φίμωσις, Verengerung, von φιμός, Maulkorb.

Digitized by Illinois College of Optometry

gezogen, wobei sie sich an der Schläfenseite coulissenartig vor die Lidspalte vorschiebt. Dies wird durch die Wirkung der Orbicularisfasern unterstützt, welche beim Lidkrampf die Haut von aussen gegen den äusseren Lidwinkel hinziehen. Dadurch, dass man mit den Fingern die Haut von der Schläfe nach der Lidspalte hinschiebt, kann man künstlich die Blepharophimosis nachahmen, sowie umgekehrt eine bestehende Blepharophimosis verschwindet, wenn man die Haut schläfenwärts zieht. Am inneren Augenwinkel findet man die Blepharophimosis gewöhnlich nicht, weil die angrenzende Haut des Nasenrückens wenig verschieblich ist, doch kommt bei alten Leuten mit dünner Haut zuweilen auch hier eine solche vorspringende Hautfalte zur Ausbildung. — Die Blepharophimosis verdankt also ihren Ursprung ebenso einer Verkürzung der Haut, wie jenes Ektropium, welches sich bei chronischem Katarrh, Thränenfluss u. s. w. einstellt. Der Unterschied liegt darin, dass im ersten Falle die Verkürzung vorzüglich in horizontaler, im zweiten Falle in verticaler Richtung sich geltend macht. Blepharophimosis und Ektropium können daher, als aus derselben Ursache entspringend, gleichzeitig vorhanden sein. Dass dies im Ganzen nur selten der Fall ist, kommt daher, dass die verticale Hautfalte, welche die Blepharophimosis bildet, einen Zug nach aufwärts am unteren Lide ausübt und dadurch der Auswärtskehrung desselben entgegenarbeitet. Aus diesem Grunde begünstigt die Blepharophimosis geradezu die Entstehung eines Entropium, welches in solchen Fällen oft durch die einfache Beseitigung der Blepharophimosis geheilt werden kann. — Eine andere Folge der Blepharophimosis ist die, wenn auch nur scheinbare, Verkürzung der Lidspalte, welche in Folge dessen auch weniger weit geöffnet werden kann.

Die Blepharophimosis kann, wenn deren Ursachen (Thränenfluss, Lidkrampf) aufhören, von selbst allmälig verschwinden, wenigstens bei jungen Individuen mit elastischer Haut. Wenn dies nicht der Fall ist und die Blepharophimosis Störungen verursacht, kann sie dadurch beseitigt werden, dass man die Lidspalte mittelst der Canthoplastik erweitert (siehe Operationslehre § 168).

7. Lagophthalmus.

Unter Lagophthalmus*) versteht man den unvollständigen Verschluss der Lidspalte beim Lidschlusse. Bei den geringeren Graden von Lagophthalmus ist der vollständige Schluss der Lidspalte noch durch

*) Hasenauge von λαγώς, Hase, weil man glaubte, dass die Hasen mit offenen Augen schlafen.

Digitized by Illinois College of Optometry

Zusammenkneifen der Lider möglich; da aber während des Schlafes kein Zusammenkneifen, sondern nur ein leichter Schluss der Lider erfolgt, so schlafen diese Patienten mit halbgeöffneten Augen, woher die Krankheit ihren Namen hat. Bei den höheren Graden des Lagophthalmus gelingt es dem Patienten auch durch Zusammenpressen der Lider nicht mehr, dieselben bis zur Berührung anzunähern.

Die üblen Folgen des Lagophthalmus beruhen darin, dass der Bulbus durch die unvollständige Bedeckung leidet. Welcher Theil der vorderen Bulbusfläche ist es, der bei Lagophthalmus von den Lidern unbedeckt bleibt? Heissen wir einen Patienten mit geringgradigem Lagophthalmus die Lider leicht schliessen, so sehen wir, dass die Lidränder um einige Millimeter von einander entfernt bleiben und zwischen denselben die Sclera unterhalb der Hornhaut, nicht aber diese selbst vorliegt. Dies kommt daher, dass gleichzeitig mit dem Lidschlusse das Auge nach oben gewendet wird, so dass sich die Hornhaut unter dem oberen Lide verbirgt. Dasselbe ist während des Schlafes der Fall. Es ist also nur die Conjunctiva sclerae in ihrem nach unten von der Hornhaut gelegenen Abschnitte beständig der Luft ausgesetzt. Sie zeigt sich in Folge dessen injicirt und der Patient leidet an den Symptomen eines chronischen Bindehautkatarrhs. Bei höheren Graden von Lagophthalmus bemerkt man in der Spalte, welche beim Lidschlusse offen bleibt, auch die Hornhaut, und zwar, weil dieselbe nach oben gewendet ist, deren untersten Theil. Nur selten erreicht der Lagophthalmus einen solchen Grad, dass die Hornhaut vollständig unbedeckt bleibt. Dieselbe kann auf doppelte Weise durch die mangelhafte Bedeckung leiden. Entweder sie trocknet, so weit sie beständig der Luft ausgesetzt ist, oberflächlich ein, und es kommt zur Keratitis e lagophthalmo (siehe Seite 196). Oder es schützt sich die Hornhaut gegen die Entblössung dadurch, dass ihr Epithel dicker, epidermisähnlich wird, wodurch die tieferen Lagen der Hornhaut vor der Austrocknung bewahrt werden (Xerose der Hornhaut, Seite 136). Weil damit aber eine Trübung sowohl des Epithels als der Hornhaut selbst verbunden ist, so wird das Sehen dadurch beeinträchtigt. Es ist also auf jeden Fall das Sehvermögen beim Lagophthalmus gefährdet, wenn derselbe so bedeutend ist, dass die Hornhaut nicht mehr genügend bedeckt wird. — Eine weitere Folge des Lagophthalmus ist Thränenträufeln, da zur normalen Fortleitung der Thränen in die Nase ein vollständiger Lidschluss erforderlich ist.

Die Ursachen des Lagophthalmus sind: 1. Verkürzung der Lider. Diese ist in den meisten Fällen durch Verlust eines Theiles der Lid-

Digitized by Illinois College of Optometry

haut bedingt, in Folge von Verbrennungen, Geschwüren (namentlich Lupus), Operationen u. s. w. Weniger häufig sind die Fälle angeborener Kürze der Lider. Dieselben kennzeichnen sich dadurch, dass bei leichtem Lidschlusse die Lidspalte noch einige Millimeter offen bleibt und dass dennoch keinerlei Zeichen von Hautverlust der Lider in Form von Narben vorhanden sind. Oft bestehen in diesen Fällen die Symptome einer langdauernden Blepharitis ulcerosa. 2. Ektropium. 3. Lähmung des Orbicularis. In diesem Falle ist es hauptsächlich das untere Lid, welches die Schuld am Lagophthalmus trägt, indem es beim Lidschlusse nicht gehoben wird. 4. Offenbleiben der Augen bei schwerkranken oder bewusstlosen Personen wegen gesunkener Empfindlichkeit der Hornhaut, so dass der reflectorische Lidschlag und Lidschluss nicht mehr ausgelöst wird. 5. Vergrösserung oder Vortreibung des Auges, so dass die Lider trotz normaler Grösse und Beweglichkeit dasselbe nicht mehr vollständig zu bedecken vermögen. Besondere Erwähnung verdient hier der Morbus Basedowii, bei welchem der Lagophthalmus doppelseitig ist, so dass in Folge desselben zuweilen doppelseitige Erblindung eintritt.

Die Behandlung des Lagophthalmus besteht vor Allem in der Berücksichtigung der Causalindication, d. h. in der Behebung jener Umstände, welche den vollständigen Lidschluss verhindern. Hieher gehört die Beseitigung der Lidverkürzung durch Blepharoplastik, die Heilung des Ektropium, die Behandlung einer Facialislähmung u. s. w. Bis es gelungen ist, den Lagophthalmus selbst zu beheben, wozu oft längere Zeit erforderlich ist, muss das Auge vor den üblen Folgen desselben geschützt werden. Dies geschieht durch den künstlichen Verschluss der Lidspalte mittelst eines Verbandes. Zu diesem Zwecke nähert man zuerst die Lidränder bis zur vollständigen Berührung und hält sie in dieser Lage durch Streifen englischen Pflasters fest, welche in verticaler Richtung über die Lider geklebt werden; darüber wird ein gewöhnlicher Schutzverband mit trockener Watte angelegt. In den leichteren Fällen ist es hinreichend, diesen Verband blos über Nacht anzulegen, weil da die Gefahr der Vertrocknung der Hornhaut am grössten ist. Während des Tages genügt der Lidschlag, um die Hornhaut zu befeuchten. Bei höheren Graden des Lagophthalmus dagegen, oder wenn die Hornhaut schon angegriffen ist, muss der Verband beständig getragen werden. — In jenen Fällen, wo die Beseitigung der Ursache des Lagophthalmus nicht möglich ist oder voraussichtlich sehr lange Zeit in Anspruch nehmen wird (wie z. B. die Heilung eines Morbus Basedowii), wäre es für den Patienten misslich, den Verband

Digitized by Illinois College of Optometry

durch so lange Zeit, ja jahrelang, tragen zu müssen. Für diese Fälle empfiehlt sich die Tarsorrhaphie (siehe Operationslehre § 169), durch welche die Lidspalte verkürzt und die Lidränder einander genähert werden, so dass der Lidschluss erleichtert wird.

Wenn man von den seltenen Fällen hochgradiger Verkürzung der Lider absieht, welche als Mikroblepharie bei Monstris beobachtet worden ist, so erreicht die angeborene Kürze der Lider gewöhnlich keinen hohen Grad. Die Lidspalte bleibt beim leichten Lidschlusse einige Millimeter weit klaffend, so dass ein schmaler Streifen Sclera (nicht aber die Hornhaut) in derselben sichtbar ist. Ein anderes Kennzeichen der angeborenen Kürze der Lider ist, dass solche Leute mit unvollständig geschlossenen Augen schlafen. Dies kommt allerdings auch bei Personen mit normalen Lidern vor. Ich habe sogar die Eigenschaft, mit halb offenen Augen zu schlafen, in manchen Familien erblich gefunden. In diesem Falle wird aber der Betreffende auf das Geheiss, die Lider leicht zu schliessen, dies richtig und vollständig ausführen, während Derjenige, dessen Lider zu kurz sind, den Lidschluss nur durch Zukneifen zu Stande bringt. Genauere Auskunft über die Grössenverhältnisse der Lider gibt die Messung derselben. Dieselbe kann nur am oberen Lide ausgeführt werden, da das untere Lid keine scharfe Grenze gegen die Wange hat. Die Messung wird in folgender Weise angestellt: Man misst zuerst bei leicht geschlossenen Lidern die Höhe des oberen Lides, d. h. die verticale Distanz zwischen dem freien Lidrande und der Mitte der Augenbraue. Dann misst man die verticale Ausdehnung der Lidhaut bei Ausglättung ihrer Falten. Man fasst zu diesem Zwecke das Lid bei den Cilien und spannt es mässig an, um wieder die Distanz zwischen Lidrand und Augenbraue zu bestimmen. Die Lidhöhe gibt das Maass für die vom oberen Lide zu bedeckende Oberfläche, die Ausdehnung der Lidhaut das Maass für die Hautmenge, welche zu diesem Zwecke zur Verfügung steht. Von dem Verhältnisse zwischen beiden hängt also die Vollständigkeit des Lidschlusses ab. Ich habe durch zahlreiche Messungen gefunden, dass bei erwachsenen Personen die verticale Ausdehnung der Lidhaut mindestens um die Hälfte mehr betragen muss als die Lidhöhe, wenn ein vollkommener Lidschluss ohne Anstrengung möglich sein soll. Sinkt die Ausdehnung der Lidhaut unter das $1^1/_2$fache der Lidhöhe, so besteht Lagophthalmus. Die Folgen desselben äussern sich hauptsächlich in Thränenfluss und in Folge dessen in Blepharitis ulcerosa. Derartige Fälle werden daher gewöhnlich als alte Blepharitis angesehen und die Kürze der Lider wird entweder ganz übersehen oder als Folge der Blepharitis betrachtet. Bei dieser entstehen durch die Vereiterung der Zeiss'schen Drüsen kleine Hautverluste mit darauffolgender Narbenbildung. Doch sind diese zu unbedeutend, um die erhebliche Verkürzung der Lider zu erklären, welche daher, wenn auch andere Ursachen dafür nicht aufzufinden sind, als congenital angesehen werden muss. — Dieser Zustand ist unheilbar. Eine Linderung der Beschwerden erreicht man dadurch, dass man die Augen über Nacht mit weisser Präcipitatsalbe, auf Leinwand aufgestrichen, verbinden lässt; auf diese Weise wird die begleitende Blepharitis in Schranken gehalten. — Ich habe nur wenige Fälle gesehen, wo die angeborene Verkürzung der Lider so beträchtlich war, dass die Hornhaut darunter Schaden litt, so dass ein operatives Vorgehen (Tarsorrhaphie) erforderlich wurde.

Digitized by Illinois College of Optometry

V. Krankheiten der Lidmuskeln.

1. Orbicularis.

§ 113. *a*) Krampf des Orbicularis (Blepharospasmus)*). Derselbe äussert sich durch Zusammenkneifen der Augenlider. Er ist entweder eine Begleiterscheinung anderer Augenleiden — symptomatischer Blepharospasmus — oder er bildet eine Krankheit für sich — essentieller Blepharospasmus.

Der symptomatische Blepharospasmus begleitet alle Reizzustände des Auges und findet sich daher bei Gegenwart von Fremdkörpern im Bindehautsacke, bei Trichiasis, bei den verschiedensten Entzündungen des Auges u. s. w. Die Heftigkeit des Lidkrampfes steht durchaus nicht in geradem Verhältnisse zur Schwere der Krankheit des Auges selbst, so dass man aus demselben keinerlei Schluss auf die Heftigkeit oder Dauer der zu Grunde liegenden Augenkrankheit ziehen darf. Er erschwert oft in hohem Grade die Untersuchung des Auges. Am heftigsten und hartnäckigsten pflegt der Blepharospasmus bei Conjunctivitis eczematosa zu sein. Er wirkt selbst wieder ungünstig auf das Augenleiden zurück; ausserdem führt er oft zu Oedem der Lider zu Blepharophimosis, zu Ektropium oder Entropium spasticum. — Die Behandlung des symptomatischen Blepharospasmus besteht in der Beseitigung des zu Grunde liegenden Augenleidens (vergl. Seite 115).

Der essentielle Blepharospasmus unterscheidet sich vom symptomatischen dadurch, dass bei demselben die Augen selbst vollkommen normal gefunden werden. Bei jugendlichen Personen, besonders weiblichen Geschlechtes, äussert er sich in der Weise, dass die Augen plötzlich zufallen und dann wie im Schlafe geschlossen bleiben (Bl. hystericus). — Bei bejahrten Leuten tritt der Blepharospasmus (Bl. senilis) auf entweder in Form klonischer Krämpfe, d. h. fortwährenden Blinzelns (Nictitatio)**) oder als tonischer Krampf, durch welchen die Augen für längere Zeit fest geschlossen gehalten werden. — Der Blepharospasmus ist für den Patienten höchst lästig, ja in schweren Fällen hat er für ihn nahezu dieselben Folgen wie eine thatsächliche Erblindung, indem sich der Patient der geschlossenen Augen nicht bedienen kann. — Der hysterische Blepharospasmus verschwindet mit der Zeit von selbst, während der senile Blepharospasmus durch lange Zeit der Behandlung trotzt, ja oft unheilbar ist.

---

*) σπασμός von σπάω, ich zerre.

**) nictare, blinzeln.

Digitized by Illinois College of Optometry

b) Lähmung des Orbicularis. Wenn es sich um eine frische Lähmung handelt, bemerkt man am geöffneten Auge keine Veränderung. Lässt man aber das Auge schliessen, so zeigt sich, dass dies nur unvollständig geschieht, weil das untere Lid nicht gehörig gehoben wird. Dies ist besonders in der inneren Hälfte des Lides auffällig. In Folge des unvollständigen Lidschlusses besteht Thränenträufeln, welches in leichten Fällen oft die einzige Klage des Patienten ausmacht. Bei längerem Bestande der Lähmung treten weitere Veränderungen auf. Das untere Lid hebt sich vom Bulbus ab und sinkt immer mehr herunter — Ectropium paralyticum. Die Hornhaut ist während des Schlafes in ihrem untersten Theile der Vertrocknung ausgesetzt, so dass Keratitis e lagophthalmo entsteht.

Die Lähmung des Orbicularis ist bedingt durch eine Erkrankung des Nervus facialis, welcher den Orbicularis innervirt. Eine Läsion des Facialis kann entweder central oder peripher gelegen sein. Im ersten Falle sitzt dieselbe in dem Verlaufe der Nervenbahn von der Gehirnrinde bis zum Kern des Facialis, im zweiten Falle im Nervenstamme selbst. Die centralen Facialislähmungen betreffen hauptsächlich die Mundzweige des Nerven, während der Orbicularis normal zu sein pflegt. Bei einer Lähmung dieses Muskels haben wir es daher gewöhnlich mit einer peripheren Läsion des Facialis zu thun. Am häufigsten handelt es sich um eine sogenannte rheumatische Lähmung; ausserdem kann die Lähmung durch ein Trauma (besonders Fracturen der Schädelbasis und Operationen in der Parotisgegend), durch Caries des Felsenbeines, durch Geschwülste oder durch Syphilis verursacht sein. Die rheumatischen Lähmungen geben die günstigste Prognose, doch sind auch hier mehrere Monate zur Heilung nöthig. Die Behandlung muss vor Allem die Beseitigung der Ursache der Lähmung anstreben. Die symptomatische Behandlung besteht hauptsächlich in der Anwendung des elektrischen Stromes (sowohl des constanten als des inducirten). So lange der Lidschluss unvollständig ist, muss die Lidspalte durch einen Verband (siehe Lagophthalmus) geschlossen gehalten werden, um der Entstehung des Ektropium und der Keratitis vorzubeugen. In den schweren Fällen muss der Verband beständig getragen werden, in den leichten Fällen genügt es, ihn über Nacht anzulegen. Wenn sich die Lähmung als unheilbar erweist, so ist die Tarsorrhaphie angezeigt, um den Lidschluss zu ermöglichen.

2. Levator palpebrae superioris.

Die Lähmung des Levator palp. sup. äussert sich durch ein Herabsinken des oberen Lides — Ptosis*). Es kommen alle Grade

*) πίπτειν, fallen.

Digitized by Illinois College of Optometry

der Ptosis vor, angefangen von einem eben merklichen Tieferstehen des oberen Lides bis zur vollständigen Senkung desselben, so dass es schlaff und faltenlos herabhängt und den Augapfel ganz bedeckt. Die höheren Grade von Ptosis, bei welchen das Lid bis vor die Pupille

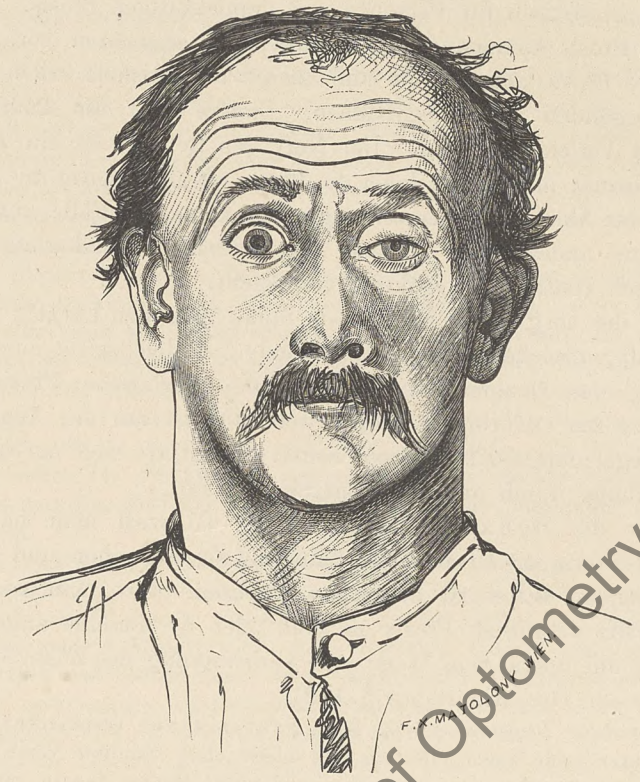

Fig. 192.

Ptosis sinistra. — Die Ptosis war nicht vollständig, aber doch so stark, dass das obere Lid die Pupille verdeckte. Da nun das linke Auge das bessere war, so hob der Patient, um damit zu sehen, das Lid durch Contraction des Augenmuskels. Er vermochte aber nicht, dies nur linksseitig zu thun, sondern er runzelte die Stirne im Ganzen, so dass beiderseits die Augenbraue höher steht. Dadurch ist auch das rechte obere Lid ungewöhnlich hoch hinaufgezogen worden, so dass man oberhalb der Hornhaut einen Streifen Sclera entblösst sieht, und der Unterschied zwischen den beiden Lidspalten noch auffälliger wird. Die Pupille des rechten, schwachsichtigen Auges ist erweitert.

herabhängt, verhindern das Sehen, wenn nicht der Patient das Lid mit dem Finger in die Höhe hebt oder es ihm gelingt, durch eine Anstrengung des Musculus frontalis das Lid genügend hinaufzuziehen. Durch die Contraction dieses Muskels wird die Stirne gerunzelt und dadurch die Haut derselben verkürzt, so dass die Augenbraue und mittelbar auch das obere Lid gehoben wird (Fig. 192). Da aber diese

Digitized by Illinois College of Optometry

Hebung nicht ausreichend ist, so ist der Patient ausserdem noch gezwungen, den Kopf zurückzuwerfen, weil dann beim Sehen nach vorne die Augen nach abwärts gerichtet werden und so die Pupillen in die niedrige Lidspalte zu liegen kommen. Die gefaltete Stirne, die hinaufgezogenen Augenbrauen und die nach rückwärts geneigte Kopfhaltung sind charakteristisch für Personen mit doppelseitiger Ptosis.

Die Ptosis kommt sowohl erworben als angeboren vor. Die erworbene Ptosis kann durch eine Läsion des Muskels selbst oder des ihn versorgenden Nerven entstehen. Erstere tritt am häufigsten in Folge von Verletzungen auf. Der Nerv des Levator ist ein Zweig des Oculomotorius; man findet daher die Ptosis oft gleichzeitig mit Lähmung anderer vom Oculomotorius versorgter Muskeln. Die Fälle von isolirter Ptosis ohne anderweitige Zeichen von Oculomotoriuslähmung sind zumeist durch centrale Erkrankung verursacht.

Bei der angeborenen Ptosis findet man den Levator palp. sup. mangelhaft entwickelt oder ganz fehlend und gleichzeitig eine partielle Entartung des Oculomotoriuskernes. Die angeborene Ptosis ist im Gegensatze zur erworbenen Ptosis, welche meist nur ein Auge betrifft, in der Regel doppelseitig. Nicht selten pflanzt sie sich auf dem Wege der Vererbung durch mehrere Generationen fort.

Was die Behandlung anbelangt, so wird man bei der erworbenen Ptosis die Ursache der Lähmung zu erforschen und durch die entsprechenden Mittel zu beseitigen trachten. Hat man es aber mit einer bereits veralteten Ptosis zu thun oder ist dieselbe angeboren, so kann nur auf operativem Wege eine Verbesserung des Zustandes erzielt werden (siehe Operationslehre § 172).

Essentieller Blepharospasmus. Beim hysterischen Blepharospasmus fallen dem Patienten beide Augen plötzlich und meist ohne bekannte Veranlassung zu. Es kann einige Stunden, aber auch Tage und selbst Monate dauern, bis die Augen wieder ebenso plötzlich geöffnet werden. Derartige Zufälle können sich öfter wiederholen und auch in der Dauer sehr wechseln. Fast immer betrifft der Krampf beide Augen; ein einziges Mal habe ich einen einseitigen hysterischen Blepharospasmus gesehen. Gleichzeitig mit dem Blepharospasmus bestehen oft anderweitige Symptome von Hysterie. Bei einem jungen Mädchen, welches an einem solchen Blepharospasmus litt und das ich schon mit verschiedenen Mitteln vergeblich behandelt hatte, gelang es mir endlich, durch eine einmalige Einträufelung von Cocaïn den Blepharospasmus zu beheben; wenige Minuten aber, nachdem das Mädchen die Augen geöffnet hatte, wurden beide Beine gelähmt und blieben es während mehrerer Tage.

Bei der Untersuchung der Patienten mit Bl. hystericus gelingt es oft, sogenannte Druckpunkte zu finden, d. h. Körperstellen, auf welche man nur zu drücken braucht, damit sich die Augen wie mit einem Zauberschlage öffnen (v. Graefe). In der Mehrzahl der Fälle liegen die Druckpunkte im Gebiete des Trigeminus, z. B. an den Austrittsstellen des Nervus supraorbitalis oder infra-

Digitized by Illinois College of Optometry

orbitalis am oberen und unteren Orbitalrande. Manchmal sind aber diese Punkte schwerer zu finden, indem sie z. B. in der Nasenhöhle, Mundhöhle (bei cariösen Zähnen) oder Rachenhöhle gelegen sind; zuweilen befinden sich die Druckpunkte überhaupt nicht im Bereiche der Trigeminusverzweigungen. So kommen Fälle vor, wo durch Druck auf einen der Rippenknorpel oder der Wirbel, auf irgend eine Stelle des Armes oder Beines u. s. w. der Blepharospasmus zum Verschwinden gebracht werden kann. Manchmal macht der Patient selbst den Arzt auf die Lage der Druckpunkte aufmerksam, deren Kenntniss er bereits benützt hat, um sich Erleichterung zu verschaffen. Am häufigsten sind jene Fälle, wo die Patienten durch Druck auf die Stirne, welcher die Verzweigungen des N. supraorbitalis trifft, den Blepharospasmus beseitigen. Junge Männer tragen einen Hut mit steifer Krempe, den sie fest in's Gesicht drücken; Mädchen binden ein Band straff um den Kopf herum u. s. w. Sowie aber der Druck aufhört, z. B. beim Abnehmen des Hutes, fallen die Augen wieder zu. — In manchen Fällen ist es die Ablenkung der Aufmerksamkeit auf andere Gegenstände, welche vorübergehend den Blepharospasmus aufzuheben im Stande ist.

Der Blepharospasmus hystericus, bei welchem die Augen anscheinend ohne Krampf ruhig geschlossen sind, bietet grosse Aehnlichkeit mit einer Ptosis. Man kann ihn aber leicht als Krampf erkennen, wenn man versucht, das Auge durch Emporziehen des oberen Lides zu öffnen; man fühlt dabei den Widerstand, welchen der Orbicularis der Oeffnung des Auges entgegensetzt. Entsprechend der Contraction dieses Muskels sieht man die Stirnhaut, besonders über der Glabella, in verticale Falten gelegt und die Augenbraue steht tiefer. Bei Ptosis zeigt die Stirnhaut in Folge der Contraction des Frontalis horizontale Falten und die Augenbraue steht höher. (Im normalen Zustande entspricht der Stand der Augenbraue dem oberen Orbitalrande.)

Der senile Blepharospasmus ist oft nur Theilerscheinung eines allgemeinen Gesichtskrampfes (Tic convulsif). Von den beiden Formen dieses Krampfes ist die klonische für den Patienten weniger lästig, da das Sehen durch das beständige Blinzeln nur wenig behindert wird. Beim tonischen Krampf schliessen sich die Augen plötzlich und bleiben durch einige Minuten krampfhaft geschlossen. Wenn der Patient im Gedränge, beim Ueberschreiten einer Strasse u. s. w., von diesem Krampfe befallen wird, ist er hilflos einem Unfalle ausgesetzt. — Auch beim senilen Blepharospasmus bestehen häufig Druckpunkte, welche den Krampf beeinflussen.

Sowie der normale Lidschlag reflectorisch durch die Reizung der Trigeminusenden an der Oberfläche des Bulbus ausgelöst wird, so ist auch der Blepharospasmus in den meisten Fällen reflectorischer Natur. Ganz unzweifelhaft steht dies für den symptomatischen Blepharospasmus fest, wo ja die Reizung der Trigeminusendigungen durch Fremdkörper, Entzündung des Auges u. s. w. klar vorliegt. Aber auch für die Mehrzahl der Fälle von essentiellem Blepharospasmus muss ein vom Trigeminus ausgelöster Reflex angenommen werden. Dafür spricht der Umstand, dass Druck auf die Trigeminusäste so oft den Blepharospasmus behebt und dass dabei die Druckpunkte selbst häufig druckempfindlich gefunden werden. Die Therapie hat daher in jenen Fällen am meisten Aussicht auf Erfolg, wo es gelingt, Druckpunkte aufzufinden, da man dann den Ausgangspunkt des Reflexes direct angreifen kann. Dies geschieht durch Application des galvanischen Stromes auf die Druckpunkte oder durch Morphineinspritzungen an diesen Stellen. Bei einem Mädchen, wo Druck auf den Scheitel den Blepharospasmus behob, genügte mehr-

Digitized by Illinois College of Optometry

maliges Einreiben einer Salbe (Veratrinsalbe) auf diese Stelle, um den Blepharospasmus zu beseitigen. Wenn keine Druckpunkte aufzufinden sind, muss man an die Bulbusoberfläche selbst als Quelle des Reflexes, denken. Man kann versuchen, dieselbe durch Cocaïn unempfindlich zu machen, oder man kann den galvanischen Strom auf die geschlossenen Lider appliciren. Ausserdem zieht man die gegen Neurosen im Allgemeinen gebräuchlichen Mittel in Anwendung. In einem Falle von senilem Blepharospasmus, bei welchem Alles im Stiche gelassen hatte, führte die mehrmalige Application von Moxen hinter den beiden Ohren dauernde Heilung herbei. In den hartnäckigsten Fällen kann man zur Dehnung oder Resection derjenigen Trigeminusäste schreiten, von welchen der Reflex ausgeht. Auch die Dehnung des Facialisstammes hat man öfter ausgeführt, wenngleich die Erfolge im Ganzen nicht sehr befriedigend waren. Man wird zu solchen heroischen Mitteln nur beim senilen Blepharospasmus greifen, da der hysterische im Laufe der Zeit stets von selbst vergeht.

Kinder im Alter von etwa 8—15 Jahren werden häufig von den Eltern zum Arzte gebracht wegen fortwährenden Blinzelns. Dasselbe hat sich nicht selten bei Gelegenheit einer leichten Conjunctivitis entwickelt, besteht aber nach Beseitigung derselben selbstständig fort. Zumeist handelt es sich um etwas anämische und nervöse Kinder. Diese Affection — von den Eltern häufig als Unart bezeichnet — pflegt nach längerer Zeit von selbst zu vergehen.

Sehr häufig kommen bei ganz gesunden Personen mit normalen Augen oft wiederholte, fibrilläre Zuckungen einzelner Bündel des Orbicularis vor, welche von den Patienten selbst gefühlt werden. Denselben ist keinerlei Bedeutung beizulegen.

Ptosis. Die angeborene Ptosis findet sich häufig in Verbindung mit anderen angeborenen Anomalien. Zu diesen gehört die Unmöglichkeit, nach aufwärts zu sehen, welche sich durch mangelhafte Entwicklung oder Fehlen des Rectus superior erklärt (Steinheim), ferner der Epicanthus (§ 116). — Es gibt Fälle, wo in Folge angeborener Ptosis das obere Lid (in der Regel das linke) etwas tiefer steht, aber bei Oeffnung des Mundes oder auch bei seitlichen Bewegungen des Unterkiefers emporsteigt. Denselben Zusammenhang zwischen den Bewegungen des oberen Lides und des Unterkiefers hat man zuweilen auch beobachtet, ohne dass gleichzeitig Ptosis bestand. — Bei erworbener Ptosis wird nicht selten auch eine Mitbewegung des Lides beobachtet, und zwar gleichzeitig mit Bewegungen des Augapfels. Man findet dies namentlich bei Fällen centraler Oculomotoriuslähmung, wo es sich in folgender Weise verhält: Bei der Abduction des Auges erreicht die Ptosis ihren höchsten Grad, wogegen sie bei der Adduction (oder beim Versuche einer solchen, wenn der Rectus internus ganz gelähmt ist) abnimmt oder ganz verschwindet, ja zuweilen in das Gegentheil sich verkehrt, indem das obere Lid abnorm weit in die Höhe geht.

Es gibt eine Art von Ptosis, welche sich ohne bekannte Ursache bei Frauen (sehr selten bei Männern) mittleren Alters entwickelt. Sie tritt stets doppelseitig auf und entwickelt sich so allmälig, dass sie erst nach einer Reihe von Jahren stark genug wird, um das Sehen erheblich zu beeinträchtigen. Es handelt sich in diesen Fällen nicht um eine Lähmung des Nerven, sondern um eine primäre Atrophie des Muskels selbst. (Ptosis myopathica.)

Man hat zur Hebung des Lides bei Ptosis mechanische Mittel empfohlen: Einklemmen eines Monocles in's Auge oder Empordrängen des oberen Lides durch einen feinen, entsprechend gebogenen Golddraht, welcher entweder an der Fassung

Digitized by Illinois College of Optometry

eines Brillenglases angebracht ist oder nach Art gewisser Lidhalter (der Sperrelevateure) in's Auge geklemmt wird. Doch haben diese Vorrichtungen wenig Anklang gefunden und dürften sich nur für solche Fälle empfehlen, wo der Patient sich durchaus nicht zu einer Operation entschliessen kann.

Der Name Ptosis wird unrichtigerweise auch für Zustände gebraucht, welche mit einer Erkrankung des Levator palp. sup. nichts zu thun haben. So z. B., wenn das obere Lid deshalb herabhängt, weil es schwerer geworden ist, in Folge von Verdickung durch Trachom, durch Neubildungen u. s. w. Desgleichen gehört auch die Ptosis adiposa (Sichel) nicht zur eigentlichen Ptosis. Dieselbe besteht darin, dass die Deckfalte des oberen Lides von ungewöhnlicher Grösse ist, so dass sie über den freien Lidrand in den Bereich der Lidspalte herabhängt. Man nahm früher an, dass diese Vergrösserung durch übermässige Ansammlung von Fett in der Deckfalte bedingt werde, weshalb man ihr den Namen Pt. adiposa gab. Die wahre Ursache derselben liegt aber darin, dass die Fascienzüge, welche die Haut mit der Sehne des Levator und mit dem oberen Rande des Tarsus verbinden, nicht straff genug sind. In Folge dessen wird die Haut beim Heben des Lides nicht gehörig mit hinaufgezogen, sondern hängt als schlaffer Beutel herab (Hotz). Ein von der Pt. adiposa verschiedener Zustand ist die Blepharochalasis (χάλασις, Erschlaffung). Die Haut des oberen Lides ist so dünn geworden, dass sie sich in unzählige feine Fältchen legt und zerknittertem Seidenpapier gleicht; durch die Erweiterung der zahlreichen kleinen oberflächlichen Venen bekommt sie ein rothes Aussehen. In Folge ihrer Schlaffheit und losen Befestigung hängt sie beutelartig herab; der Lidrand selbst steht kaum tiefer. Diese Veränderung entsteht in Fällen, wo häufige ödematöse Schwellungen des Lides vorausgegangen sind (z. B. nach dem recidivirenden neurotischen Lidödem, Seite 584), wodurch die Haut ausgedehnt und ihrer Elasticität verlustig geworden ist. — Die Pt. adiposa sowie die Blepharochalasis bringen ausser der Entstellung keine weiteren Beschwerden mit sich. Sie können durch einfache Abtragung der überschüssigen Haut beseitigt werden. Auch kann man durch die Hotz'sche Operationsmethode die Haut an den oberen Rand des Tarsus fixiren und dadurch ihr Herabhängen verhindern (Operationslehre § 167).

Auch am glatten Levator oder Musculus tarsalis superior (Müller) wird sowohl Lähmung als Krampf beobachtet. Lähmung dieses Muskels liegt jener leichten Ptosis zu Grunde, welche zum Symptomencomplexe der Sympathicuslähmung gehört (siehe Seite 375). Ein Krampf des Muskels, welcher sich durch Hinaufziehung des oberen Lides und Erweiterung der Lidspalte verräth, kann durch Einträufelung von Cocaïn künstlich hervorgerufen werden. Auch der höhere Stand des oberen Lides bei Morbus Basedowii soll nach Einigen durch einen Krampf des Müller'schen Muskels bedingt sein.

VI. Verletzungen der Lider.

§ 114. Verletzungen der Lider aller Art, einfache Contusionen, Schnitt- und Risswunden, gequetschte Wunden, Verbrennungen, Verätzungen u. s. w. sind sehr häufig. Als Besonderheit derselben ist hervorzuheben, dass in Folge der grossen Dehnbarkeit der Lidhaut und ihrer losen Anheftung an die Unterlage sowohl die Suffusion als das

Digitized by Illinois College of Optometry

Oedem an den verletzten Lidern viel bedeutender zu sein pflegt, als nach einer gleichen Verletzung an anderen Körpertheilen. Man darf sich also durch starke Anschwellung und blauschwarze Verfärbung der Lider nicht gleich erschrecken lassen, da dieselben oft genug durch verhältnissmässig leichte Contusionen hervorgerufen werden. Vielmehr soll die Diagnose und Prognose erst nach einer genauen Untersuchung ausgesprochen werden. Bei dieser ist vorzüglich auf drei Punkte zu achten: Continuitätstrennungen der Lidhaut, Verletzung der unterliegenden Knochen und Verletzung des Bulbus.

Die Continuitätstrennungen der Lidhaut bieten ein verschiedenes Aussehen, je nach ihrer Richtung. Solche, welche horizontal, d. h. der Faserung des Orbicularis parallel verlaufen, klaffen wenig, so dass sich die Wundränder oft von selbst aneinanderlegen. Zieht dagegen der Schnitt oder Riss senkrecht auf die Orbicularisfasern, so klafft die Wunde stark in Folge der Retraction der durchschnittenen Muskelbündel. Dem entsprechend sind die Narben nach horizontalen Durchtrennungen der Lidhaut kaum sichtbar, solche nach verticalen Schnitten dagegen auffallend und entstellend. Man hat deshalb für Operationen an den Lidern die Regel aufgestellt, dass alle Schnitte wo möglich parallel zum Verlaufe der Orbicularisfasern geführt werden sollen. — Am schlimmsten sind jene Wunden, welche das Lid in seiner ganzen Dicke in senkrechter Richtung durchtrennen. Wenn dieselben nicht durch prima intentio sich vereinigen, bleibt eine Einkerbung des Lidrandes oder selbst ein tiefer dreieckiger Einschnitt zurück (Coloboma palpebrae traumaticum). Dadurch wird ein vollkommener Lidschluss unmöglich, so dass nebst der Entstellung auch noch fortdauerndes Thränenträufeln die Folge der Verletzung ist.

Die Verletzung des unterliegenden Knochens wird dadurch festgestellt, dass man durch das geschwellte Lid hindurch mit dem Finger den Orbitalrand abtastet. Eine Fractur desselben verräth sich durch eine Unebenheit und besondere Empfindlichkeit an einer Stelle, wozu in manchen Fällen deutliche Crepitation kommt. Ein sicheres Zeichen von Verletzung des Knochens ist das Emphysem des Lides. Dasselbe besteht darin, dass Luft in das Zellgewebe unter der Lidhaut eingetreten ist. Es fühlen sich dann die Lider eigenthümlich weich, ähnlich wie ein Federbett, an und man hat gleichzeitig in dem tastenden Finger das Gefühl der Crepitation, indem die Luftbläschen unter dem Fingerdrucke nach anderen Stellen hin ausweichen. Die Luft stammt aus den die Orbita umgebenden Höhlen: Nasenhöhle, Siebbeinhöhlen, Stirnhöhle, Highmorshöhle. Ihre Gegenwart im Unterhautzellgewebe der Lider setzt

Digitized by Illinois College of Optometry

also eine abnorme Communication desselben mit diesen Höhlen voraus, welche nur durch eine Fractur des Knochens entstanden sein kann. Wenn durch Schneuzen, Pressen oder Husten die Luft in der Nase und ihren Nebenhöhlen unter höheren Druck gesetzt wird, so wird dieselbe durch die Fracturstelle in das Unterhautzellgewebe hineingepresst und so das Emphysem erzeugt.

Den Wunden der Lider kommt dadurch erhöhte Bedeutung zu, dass durch Verstümmelungen der Lider das Auge selbst in Gefahr geräth. Es kann durch narbige Verkürzung der Lider oder durch Spaltbildung in denselben zu Lagophthalmus und dadurch zur Entzündung der Hornhaut kommen.

Die Behandlung der Lidverletzungen geschieht nach den allgemeinen chirurgischen Regeln. Bei einfacher Suffusion lässt man kalte Ueberschläge mit Bleiwasser machen. Bei Emphysem der Lider pflegt sich die im Gewebe enthaltene Luft ohne weitere Folgen zu resorbiren. Um dies zu beschleunigen, ist ein Compressivverband angezeigt; gleichzeitig soll der Patient Pressen, Schneuzen u. s. w. vermeiden, um nicht neue Luftmengen in das Gewebe hineinzutreiben. Frische Wunden, deren Ränder nicht zu stark gequetscht sind, werden am besten sofort durch Nähte vereinigt. Bei Wunden, deren Ränder durch Quetschung u. dgl. zerstört sind, wartet man unter Umschlägen mit essigsaurer Thonerde oder unter einem antiseptischen Verbande die Abstossung der nekrotischen Hauttheile ab. Das Gleiche gilt für die Verbrennungen und Verätzungen. Nach Elimination der zerstörten Hauttheile liegen granulirende Wundflächen vor, welche sich übernarben und dadurch eine Verkürzung der Lider herbeiführen. Um dieser entgegenzuarbeiten, verfährt man gerade so, wie dies für die Zerstörung der Haut durch Entzündung angegeben wurde (siehe Seite 580).

Die Suffusionen grenzen sich gewöhnlich entsprechend dem Orbitalrande ziemlich scharf ab, weil die Haut an diesem durch straffes Bindegewebe befestigt ist, welches das Blut in seinem Vordringen aufhält. Dagegen wandert dieses nicht selten unter der Haut des Nasenrückens auf die andere Seite hinüber. Man findet dann Suffusion auch an den Lidern des anderen Auges. Da die Haut auf dem Nasenrücken dick ist, lässt sie hier das Blut oft nicht hindurchsehen, so dass man der verbindenden Brücke zwischen der Suffusion des einen und des anderen Auges nicht gewahr wird. Man könnte dann leicht zu dem Glauben verleitet werden, die Verletzung hätte auch das andere Auge betroffen, was sich jedoch in vielen Fällen mit Sicherheit ausschliessen lässt, z. B. wenn nach Enucleation des einen Auges Sugillation der Lider der anderen Seite auftritt.

Eine ähnliche Wanderung ausgetretenen Blutes wird bei Fracturen der Schädelbasis beobachtet. Das Blut sickert von der Bruchstelle entlang dem Boden der Orbita nach vorne. Es erscheint dann einige Zeit nach der Verletzung als

Digitized by Illinois College of Optometry

Ecchymose im unteren Theile der Conjunctiva bulbi, sowie auch am unteren Lide zunächst dem Orbitalrande, besonders in der Gegend des inneren Augenwinkels. Dieses Symptom ist für die Diagnose der Basisfracturen von grosser Wichtigkeit, wenn es auch nicht in allen Fällen vorhanden ist.

Spontane Suffusionen der Lider kommen zuweilen, in gleicher Weise wie in der Bindehaut, durch heftige Anstrengungen, starkes Husten u. dgl. zu Stande.

Die Blutextravasate in den Lidern können, anstatt durch Resorption zu verschwinden, in Vereiterung übergehen, so dass ein Lidabscess entsteht. Dies ist namentlich dann zu fürchten, wenn gleichzeitig eine Continuitätstrennung der Lidhaut besteht, durch welche infectiöse Keime in das Gewebe der Lider eindringen können.

Das Emphysem der Lider kommt recht häufig vor, auch wenn man bei Abtastung des Orbitalrandes keine Zeichen von Fractur findet. Die Experimente von Walser haben gezeigt, dass in diesen Fällen der Bruch die Lamina papyracea des Siebbeines betrifft. Er wird dadurch herbeigeführt, dass durch den die Augengegend treffenden Stoss der gesammte Orbitalinhalt nach rückwärts gedrängt wird und den genannten Theil der knöchernen Orbitalwand, welche hier so dünn ist, eindrückt. Auch eine Gewalt, welche, zwischen Bulbus und äusserer Orbitalwand eindringend, den ersteren an die innere Wand der Orbita andrückt, kann dieselbe Folge haben.

VII. Geschwülste der Lider.

§ 115. *a)* Gutartige Geschwülste. Das Xanthelasma*) ist eine flache Geschwulst von schmutzig schwefelgelber Farbe, welche nur wenig über die Haut des Lides sich erhebt. Es findet sich am häufigsten am oberen und unteren Lide in der Nähe des inneren Augenwinkels; oft liegen hier die Geschwülste symmetrisch zu beiden Seiten, ähnlich den gelben Flecken ober den Augen der Dachshunde. Die Xanthelasmen kommen bei älteren Personen, namentlich weiblichen Geschlechtes, vor. Sie wachsen sehr langsam und haben keine Nachtheile ausser der Entstellung. Diese gibt auch den einzigen Grund ab, warum man sie zuweilen operativ entfernt.

Das Molluscum contagiosum ist eine kleine rundliche Geschwulst, deren Oberfläche etwas abgeplattet und in der Mitte mit einer nabelartigen Einziehung versehen ist. Aus derselben entleert sich auf Druck eine sebumähnliche Substanz. Das M. contagiosum ist ansteckend. — Das Molluscum simplex (Fibroma molluscum) ist eine Hautgeschwulst, welche der Lidhaut gestielt aufsitzt und wie ein Beutel herabhängt. — Ausserdem werden Warzen und Hauthörner an den Lidern beobachtet.

Von Cysten kommen Milien, Atherome und Dermoidcysten vor. Letztere, welche einen grösseren Umfang erreichen können, werden bei

*) Von ξανθός, gelb, und ἔλασμα, Platte. Man sagt auch Xanthoma.

Digitized by Illinois College of Optometry

den Erkrankungen der Orbita eine genauere Beschreibung erfahren (§ 134). An den Lidrändern trifft man häufig kleine wasserhelle Cysten, welche sich aus den verstopften Schweissdrüsen des Lidrandes (den Moll'schen Drüsen) entwickelt haben (Fig. 41).

Die Gefässgeschwülste (Angiome) finden sich an den Lidern unter den beiden Formen der Teleangiektasien und der Tumores cavernosi. Die ersteren sind hellrothe, in der Lidhaut selbst gelegene Flecken, welche sich aus erweiterten und geschlängelten Blutgefässen zusammensetzen. Die letzteren liegen unter der Haut des Lides, die sie emporwölben und durch welche sie bläulich hindurchschimmern. Sie bestehen aus dicht nebeneinander liegenden grossen venösen Hohlräumen, welche man durch die Haut hindurchfühlen und comprimiren kann; die zur Geschwulst führenden Arterien sind erweitert. — Die Gefässgeschwülste sind meist angeboren, entwickeln sich aber später weiter und erreichen zuweilen eine solche Grösse, dass sie einen grossen Theil des Gesichtes bedecken und auch nach rückwärts auf die Bindehaut und das Orbitalgewebe übergreifen. Aus diesem Grunde sind sie möglichst frühzeitig zu entfernen. Hiebei muss man vorzüglich darauf bedacht sein, die Haut der Lider in möglichst geringer Ausdehnung zu zerstören, da man sonst Verkürzung derselben mit Ektropium und Lagophthalmus bekommt. Aus diesem Grunde ist das einfachste Verfahren, die Excision der Geschwulst, gewöhnlich nicht anzurathen, da man dabei zu viel Haut opfern müsste; auch wird die damit verbundene starke Blutung bei den kleinen Kindern, um die es sich in der Regel handelt, zuweilen lebensgefährlich. Kleine Angiome zerstört man durch Aetzen mit rauchender Salpetersäure oder durch Glühhitze mittelst des Thermocauters oder der galvanokaustischen Schlinge. Bei grossen Angiomen habe ich von der Anwendung der Elektrolyse die besten Erfolge gesehen. Man armirt den negativen Pol einer Batterie für constanten Strom mit einer Nadel, welche man nach und nach an verschiedenen Punkten in die Geschwulst einsticht, indem man sie an jedem Punkte so lange belässt, bis Gasblasen entlang der Nadel aus der Stichöffnung hervorkommen. Der positive Pol wird in Form einer Plattenelektrode auf die Schläfe angesetzt, worauf man den Strom durchleitet. In Folge der Zersetzung der Gewebsflüssigkeiten durch den galvanischen Strom gerinnt das Blut in den Gefässen, welche in Folge dessen obliteriren. Zur vollständigen Beseitigung der Geschwulst sind aber gewöhnlich viele Sitzungen nöthig.

b) Bösartige Geschwülste. Die Carcinome, welche an den Lidern vorkommen, sind in der Regel Epitheliome, welche von der

Digitized by Illinois College of Optometry

Haut des Lides (namentlich des Lidrandes) ausgehen. Sie greifen später auf den Bulbus über und dringen auch in die Tiefe der Orbita ein. Die Sarkome entwickeln sich aus den bindegewebigen Theilen des Lides, besonders aus dem Tarsus, und sind oft pigmentirt (Melanosarkome). Bei den bösartigen Geschwülsten findet man die benachbarten Lymphdrüsen, zuerst vor dem Ohre, später auch am Unterkiefer und am Halse vergrössert. Die Exstirpation der Geschwülste erfolgt nach den bekannten Regeln. Wenn dabei so viel vom Lide geopfert werden muss, dass in Folge dessen der Bulbus unbedeckt bliebe, so muss anschliessend an die Entfernung des Neugebildes durch eine Blepharoplastik Ersatz für die verloren gegangene Lidhaut geschaffen werden. Bei ausgebreiteten Geschwülsten ist es oft nöthig, den Bulbus oder selbst den ganzen Inhalt der Orbita zu entfernen.

Besondere Erwähnung verdienen die flachen Hautkrebse, welche an den Lidern alter Leute nicht selten vorkommen. Man findet ein kleines, seichtes Geschwür mit höckerigem Grunde und unregelmässigen härtlichen Rändern. Die Infiltration der Geschwürsränder ist das einzige charakteristische Merkmal, denn ein eigentlicher Tumor (Geschwulst) ist nicht vorhanden, weshalb Unerfahrene die wahre Natur des Leidens, welches nichts Anderes als ein Epithelialcarcinom ist, leicht verkennen. Das Geschwür schreitet nach der einen Seite hin fort, während es auf der entgegengesetzten Seite vernarbt, weshalb man es als Ulcus rodens bezeichnet hat. Doch erfolgt das Fortschreiten ausserordentlich langsam, so dass derartige Geschwüre oft viele Jahre hindurch bestehen, bevor sie grössere Ausdehnung gewinnen.

Bei der complicirten anatomischen Structur des Lides, an welcher so mannigfaltige Gewebsarten theilnehmen, darf es nicht Wunder nehmen, dass auch die verschiedensten Geschwulstformen gelegentlich an den Lidern zur Beobachtung gelangen. Man hat als seltene Vorkommnisse Lymphome, Fibrome, Enchondrome, Myxome, Lipome, cavernöse Lymphangiome, plexiforme Neurofibrome, Adenome der Talgdrüsen, der Meibom'schen Drüsen, der Krause'schen Drüsen, der Schweissdrüsen und der Moll'schen Drüsen, endlich Drüsencarcinome beobachtet.

VIII. Angeborene Anomalien der Lider.

§ 116. Unter Kolobom des Lides versteht man eine Spalte in demselben, welche ungefähr die Form eines Dreieckes hat, dessen Basis dem Lidrande entspricht, während die Spitze dem Orbitalrande zu sieht. Das Kolobom kommt sowohl angeboren (C. congenitum) als auch durch Verletzung erworben (C. traumaticum) vor. Das angeborene Kolobom ist im Allgemeinen selten und wird öfter am oberen als am unteren Lide beobachtet. Zuweilen findet es sich zusammen mit einer Dermoidgeschwulst der Hornhaut (siehe Seite 140).

Als Epicanthus wird eine Hautfalte bezeichnet, welche zu beiden Seiten des Nasenrückens vorspringt und sich über die inneren

Digitized by Illinois College of Optometry

Augenwinkel vorschiebt, so dass dieselben zum Theile verdeckt werden. Bei der mongolischen Rasse gehört ein mässiger Grad von Epicanthus zur Regel und bedingt mit das charakteristische Aussehen der Lidspalte bei diesen Menschen. Bei der kaukasischen Rasse beobachtet man nicht selten an Kindern einen leichten Grad von Epicanthus, welcher aber beim Heranwachsen, wenn der Nasenrücken steiler wird, sich wieder verliert. Höhere Grade von Epicanthus, welche durch das ganze Leben sich erhalten, müssen bei uns als Missbildung angesehen werden und finden sich zuweilen zusammen mit anderen angeborenen Fehlern (z. B. Ptosis). Die den Epicanthus bildende Hautfalte verstreicht, wenn man mit dem Finger die Haut des Nasenrückens zu einer verticalen Falte emporhebt und dadurch in horizontaler Richtung verkürzt. Auf dieser Beobachtung beruht die von Ammon gegen den Epicanthus vorgeschlagene Operation, welche in der Excision eines elliptischen Hautstückes am Nasenrücken besteht. Man kann auch die vorspringende Hautfalte selbst excidiren (Arlt).

Von Anomalien der Lider, welche zuweilen angeboren vorkommen, sind ausserdem noch zu erwähnen: Ptosis, Distichiasis, abnorme Kürze der Lidspalte, Kürze der Lider und als höchster Grad des letzteren Zustandes gänzlicher Mangel der Lider (Ablepharie). Ferner Symblepharon, Ankyloblepharon und selbst vollständige Bedeckung des Auges durch die äussere Haut, welche an Stelle der Lider gleichmässig die Orbitalöffnung überzieht (Kryptophthalmus, Zehender); endlich Cysten in den unteren Lidern bei Mikrophthalmus.

XIII. Capitel.

Krankheiten der Thränenorgane.

Anatomie und Physiologie.

§ 117. Die Thränenorgane bestehen aus der Thränendrüse und den Thränenwegen.

Die Thränendrüse (Glandula lacrymalis) ist eine acinöse Drüse, welche aus zwei Antheilen besteht. Der grössere von diesen, als obere Thränendrüse bezeichnet, liegt im oberen äusseren Winkel der Orbita, in einer Nische der knöchernen Orbitalwand, der Fossa glandulae lacrymalis. Die Ausführungsgänge der oberen Thränendrüse gehen nach abwärts, um in der äusseren Hälfte des oberen Fornix conjunctivae zu münden.

Digitized by Illinois College of Optometry

Der zweite Antheil der Thränendrüse, die untere Thränendrüse, ist viel kleiner und besteht nur aus einzelnen Läppchen, weshalb sie auch als accessorische Thränendrüse bezeichnet wird. Die Läppchen derselben liegen an den Ausführungsgängen der oberen Drüse, unmittelbar unter der Schleimhaut des Fornix (Fig. 193). Wenn man das obere Lid umstülpt und gleichzeitig das Auge nach unten wenden lässt, so sieht man oft in der Nähe des äusseren Lidwinkels die Bindehaut des Fornix vorgedrängt durch eine weiche Masse, welche eben die accessorische Thränendrüse ist. Gleichsam eine Fortsetzung der Läppchen der unteren Thränendrüse über den Fornix bis zu seinem inneren Ende bilden die Krause'schen Drüsen (siehe Fig. 188 *kr* und Fig. 193). Ihre Structur ist die der Thränendrüse, so dass man sie als die letzten zerstreuten Ausläufer der Thränendrüse ansehen kann (Terson).

Die Thränenwege beginnen mit den Thränenpunkten (Puncta lacrymalia). Dieselben liegen am freien Rande des oberen und unteren Lides (oberer und unterer Thränenpunkt), und zwar nahe dem inneren Ende des Lides, dort, wo der Tarsus endigt (Fig. 193). Sie sitzen auf kleinen Erhöhungen, den Thränenwärzchen (Papillae lacrym.) und bilden die Mündungen der Thränenröhrchen (Canaliculi lacrym.). Diese gehen vom Thränenpunkte aus zuerst ein kurzes Stück senkrecht in die Tiefe, d. h. im oberen Lide nach aufwärts, im unteren Lide nach abwärts. Dann biegen sie im rechten Winkel um und schlagen die Richtung nach dem Thränensacke ein. Sie gelangen dabei zunächst hinter die Carunkel und erreichen endlich, immer mehr convergirend, den Thränensack. In diesen münden sie entweder getrennt oder zu einem kurzen gemeinschaftlichen Stücke vereinigt ein.

Der Thränensack (Saccus lacrym.) liegt im inneren Augenwinkel, in jener Furche, welche das Thränenbein für ihn bildet (Fossa sacci lacrym.). Dasselbe begrenzt den Thränensack (Fig. 189 *S*) nach innen, während er nach vorne und aussen von den beiden Schenkeln des Ligamentum palpebrale mediale (Fig. 189 *v* und *h*) umschlossen wird. Das Verhältniss des Thränensackes zum inneren Lidbande gestattet uns, die Lage des Thränensackes auch am Lebenden zu bestimmen, was in operativer Beziehung von Wichtigkeit ist. Wenn man durch Anspannen der Lider nach aussen das Lidband vorspringen macht, so liegt der Thränensack hinter demselben, und zwar so, dass er mit seiner Kuppe (fundus) das Lidband nach oben hin gerade noch überragt (Fig. 193).

Da, wo die Furche des Thränenbeines zum knöchernen Canal sich schliesst, geht der Thränensack in den Thränennasengang (Ductus

Digitized by Illinois College of Optometry

lacrym.) über. Diese Uebergangsstelle bildet den engsten Theil des ganzen Thränenschlauches (Fig. 193) und ist daher zu pathologischen Verengerungen (Stricturen) besonders disponirt. Von hier aus geht der Thränennasengang nach abwärts und mündet unterhalb der unteren Nasenmuschel in die Nasenhöhle aus. Bei seinem Zuge nach abwärts weicht der

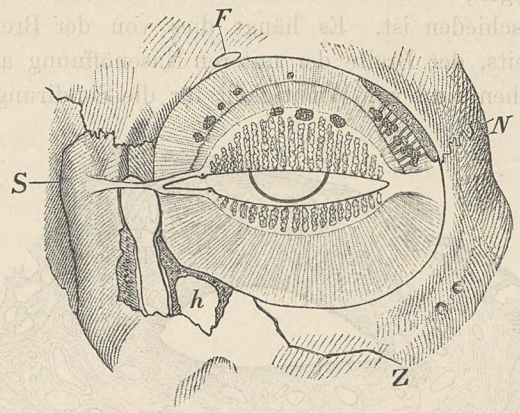

Fig. 193.

Septum orbitale und Thränensack. Natürliche Grösse. — Die Haut und die Muskelfasern des Orbicularis sind von den Lidern und deren Umgebung weggenommen, so dass innerhalb der knöchernen Umrandung der Augenhöhle das Septum orbitale blossliegt. Letzteres besteht aus dem Tarsus, welcher am oberen Lide breiter, am unteren Lide schmäler ist, und aus der Fascia tarso-orbitalis. Die äusseren Enden der Lidknorpel werden durch die breite, aber nicht sehr dichte Raphe palpebralis lateralis an das Jochbein befestigt, etwas unterhalb der Naht ***N*** zwischen Jochbein und Processus zygomaticus des Stirnbeines. Das mediale Lidband ist schmal, aber stark, setzt sich an das mediale Ende des oberen und unteren Lidknorpels an (an der Ansatzstelle ist die etwas vorspringende Papilla lacrymalis sichtbar) und zieht vor dem Thränensacke zum Stirnfortsatz des Oberkiefers ***S***. Von dem convexen Rande der beiden Lidknorpel und von den Lidbändern zieht die Fascia tarso-orbitalis, in der Zeichnung durch radiäre Schraffirung gekennzeichnet, nach dem Orbitalrande und bildet mit den erstgenannten Theilen den Abschluss der Augenhöhle nach vorne. Die Lidknorpel und die Fascie sind durchsichtig gedacht. Man erkennt daher an den ersteren die Meibom'schen Drüsen, welche entsprechend der Breite des Tarsus von der Mitte nach den Ecken an Höhe abnehmen. Im oberen Lide sind am oberen Rande des Tarsus auch drei acinöse Drüsen sichtbar (vgl. Fig. 188 *w*). Noch höher oben kennzeichnet eine Bogenlinie die Lage des Fornix conjunctivae. An demselben liegen die acinösen Drüsen von Krause (Fig. 188 *kr*), und zwar zumeist in der nasalen Hälfte des Fornix. In der temporalen Hälfte liegen ähnliche Läppchen, aber dichter gedrängt, als untere Thränendrüse an den Ausführungsgängen der oberen, deren vorderer Rand gerade unter dem oberen Orbitalrande sichtbar wird. — Am unteren inneren Rande der Orbita ist der Knochen weggemeisselt, um die Thränenwege blosszulegen. Der Thränensack liegt hinter dem medialen Lidbande, welches er mit seiner Kuppe ein wenig überragt. Die Linie, welche in der Zeichnung von der Thränensackkuppe gerade nach oben zur horizontal verlaufenden Sutur zieht, ist die Naht zwischen Stirnfortsatz des Oberkiefers und Thränenbein, auf welchen beiden Knochen der Thränensack aufruht (vgl. Fig. 189 *F* und *T*). Der Thränensack geht mit einer leichten Einschnürung in den Thränennasengang über. Nach aussen von diesem sieht man in die eröffnete Oberkieferhöhle *h* hinein. ***Z*** Naht zwischen Oberkiefer und Jochbein. ***F*** Foramen supraorbitale.

Thränennasengang gleichzeitig etwas nach hinten und nach aussen von der Verticalen ab. Die beiden Thränenschläuche divergiren daher nach abwärts, indem die Thränensäcke weniger weit von einander entfernt sind als die unteren Ausmündungen der Thränennasengänge. Man kann sich am Lebenden den Verlauf des Thränenschlauches vergegenwärtigen, wenn man eine gerade Sonde so anlegt, dass sie oben auf

Digitized by Illinois College of Optometry

der Mitte des inneren Lidbandes, unten auf der Grenze zwischen Nasenflügel und Wange (Nasenflügel-Wangenfurche) aufliegt. Diese Sonde gibt genau die Richtung des Thränennasenganges an (Arlt). Legt man zu beiden Seiten der Nase eine Sonde in dieser Weise an, so sieht man, wie die Sonden nach abwärts divergiren, und kann sich leicht überzeugen, dass bei verschiedenen Individuen der Grad der Divergenz verschieden ist. Es hängt dies von der Breite der Nasenwurzel einerseits, der Breite der unteren Nasenöffnung andererseits ab. Diese Thatsachen sind von Wichtigkeit für die Sondirung des Thränen-

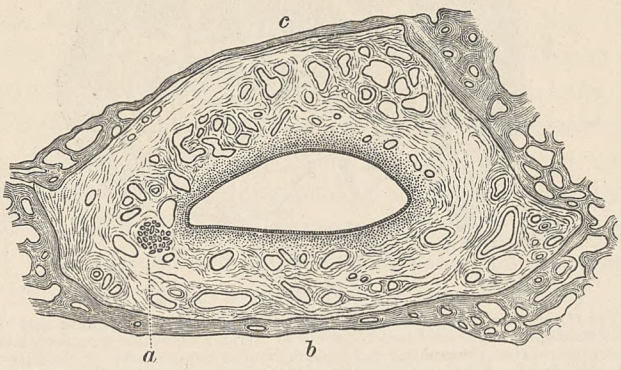

Fig. 194.

Querschnitt durch den Thränennasengang. Vergr. 11/1. — Das Lumen des Thränennasenganges ist länglich und von einfachem Cylinderepithel ausgekleidet. Die darunter liegende Schleimhaut enthält sehr viele Lymphocythen (adenoide Beschaffenheit); das submucöse Gewebe ist durch grossen Reichthum an Blutgefässen ausgezeichnet. Von diesen sind die meisten Venen; die wenigen Arterien sind in der Zeichnung durch einen doppelten Contour kenntlich gemacht. Bei *a* liegen die Acini einer Schleimdrüse, deren in den Thränennasengang mündender Ausführungsgang in dem gezeichneten Schnitte nicht getroffen ist. Auf das submucöse Gewebe folgt die Wand des knöchernen Canales; *b* ist die der Oberkieferhöhle, *c* die der Nasenhöhle zugewendete Seite dieses Canales.

nasenganges, bei welcher man die Sonde in der Richtung des Ganges fortschieben muss.

Die Schleimhaut des Thränensackes und die des Thränennasenganges bilden ein Continuum. Eine scharfe Grenze existirt daher zwischen diesen beiden Gebilden nicht. Sie unterscheiden sich hauptsächlich dadurch, dass der Thränensack nur nach einer Seite hin dem Knochen (Thränenbeine) aufliegt, sonst aber überall frei ist, während der Thränennasengang allseitig von knöchernen Wänden eingeschlossen ist. Daraus folgt, dass bei Stauungen der Flüssigkeit im Thränenschlauche nur der Thränensack ausgedehnt wird, so dass er als sichtbare Anschwellung im inneren Augenwinkel hervortritt. Der Thränennasengang kann nicht ausgedehnt werden; dagegen ist er der Lieblingssitz von Verengerungen, welche wieder im Thränensacke nicht vorkommen. Die Verengerungen

Digitized by Illinois College of Optometry

werden dadurch begünstigt, dass zwischen der Schleimhaut des Thränennasenganges und der knöchernen Wand ein dichtes Geflecht weiter Venen eingeschaltet ist, analog den venösen Geflechten unter der Schleimhaut der Nasenmuscheln (Fig. 194). Die Anschwellung dieser Venen allein genügt, um das Lumen des Thränennasenganges zu verengern oder ganz zu verschliessen. — Die Thränenwege sind stets von einer geringen Menge von Thränenflüssigkeit erfüllt. Wenn sich Luft in den Thränenwegen findet, so ist dies als ein pathologischer Zustand anzusehen.

Das Thränensecret enthält nur wenig feste Bestandtheile, vor Allem Chlornatrium („salzige Thränen"). Im normalen Zustande sondern die Thränendrüsen kaum mehr Flüssigkeit ab, als durch Verdunstung an der Oberfläche des Bulbus verloren geht, so dass nur sehr geringe Mengen von Thränenflüssigkeit in die Nase abgeführt werden. Erst bei stärkerer Absonderung, sei es in Folge psychischer Erregung oder in Folge von Reizung des Auges, fliessen erhebliche Mengen von Thränen in die Nase ab, was sich durch häufigeres Schneuzen verräth. — Die Befeuchtung des Bulbus erfolgt übrigens nicht allein durch die Thränendrüsen. Es nimmt auch die Absonderung der Bindehaut selbst, sowie ihrer Schleimdrüsen daran Antheil. Daher kommt es, dass auch nach Entfernung oder Entartung der Thränendrüsen das Auge nicht trocken wird.

Bei der Thränenableitung in die Nase kommen zwei Momente in Betracht, das Eindringen der Thränen in den Thränensack und die Weiterbeförderung derselben vom Thränensacke in die Nase.

a) Der Transport der Thränen durch die Thränenpunkte in den Thränensack geschieht durch den Lidschlag. Derselbe erfolgt so, dass die Lidspalte vom äusseren nach dem inneren Augenwinkel hin sich schliesst. Dadurch werden die Thränen von der Oberfläche des Bulbus zusammengekehrt und nach dem inneren Augenwinkel hin gedrängt, da sie wegen der Befettung der Lidränder nicht über diese abfliessen können. Sie sammeln sich in dem hufeisenförmigen Ausschnitte des inneren Augenwinkels als Thränensee an, in welchen die Thränenpunkte eintauchen. Sind endlich die Lider vollständig und wasserdicht geschlossen, so presst der von ihnen ausgeübte Druck die Thränen in die Thränenpunkte hinein. Der Eintritt der Thränen in den Thränensack wird dadurch erleichtert, dass der letztere beim Lidschlusse passiv erweitert wird. Die Fasern der Lidportion des Orbicularis entspringen nämlich zum Theil vom medialen Lidbande und ziehen daher bei ihrer Contraction während des Lidschlusses das Lidband von dem Thränenbeine ab. Gleichzeitig mit dem Lidbande wird auch die damit ver-

Digitized by Illinois College of Optometry

bundene Wand des Thränensackes emporgezogen, so dass der Thränensack erweitert wird und den Inhalt der Thränenröhrchen gleichsam einsaugt.

b) Die weitere Beförderung der Thränen aus dem Thränensacke in die Nase geschieht sowohl durch das Nachdringen immer neuer Thränenmengen aus den Thränenröhrchen, als auch durch die Schwere der Flüssigkeit. Die Hauptrolle fällt aber der Elasticität des Thränensackes zu. Vermöge dieser trachtet der durch die Thränen ausgedehnte Sack sich wieder zusammenzuziehen und presst dadurch die Thränen aus. Wir sehen daher in jenen pathologischen Fällen, wo der Thränensack seine Elasticität verloren hat (Atonie des Thränensackes), die Fortleitung der Thränen nach abwärts stocken, auch wenn der Thränennasengang vollständig durchgängig ist.

Die Schleimhaut der Thränencanälchen ist von geschichtetem Pflasterepithel, die des Thränensackes und des Thränennasenganges von einfachem Cylinderepithel überzogen. In letzterer findet man häufig acinöse Schleimdrüsen (Fig. 194 *a*). An verschiedenen Stellen springt die Schleimhaut in Form von Falten in das Lumen der Thränenwege vor, was man als Klappen beschrieben hat. Die grösste unter diesen ist die Hasner'sche Klappe an der unteren Ausmündung des Thränennasenganges. Dieselbe ist jedoch ebensowenig wie die anderen eine wahre Klappe, welche im Stande wäre, das Lumen des Thränenschlauches zu verschliessen; es ist vielmehr nur eine Falte, welche dadurch entsteht, dass der Thränennasengang die Schleimhaut der Nasenhöhle sehr schräg durchbohrt. Gleich den anderen Schleimhautfalten der Thränenwege ist ihr Vorkommen nicht constant. — Als angeborene Anomalie hat man sowohl Verdoppelung als auch umgekehrt Fehlen der Thränenpunkte und Thränenröhrchen verzeichnet.

Zur Erklärung der Fortleitung der Thränen in die Nase sind verschiedene Theorien aufgestellt worden. Sicher ist, dass der vollkommene Lidschluss eine unumgängliche Bedingung für die Thränenleitung bildet. Ist derselbe gestört, z. B. durch Lähmung des Orbicularis, durch Verkürzung der Lider, Einkerbung des Lidrandes u. s. w., so tritt sofort Thränenträufeln auf. — Das Eindringen der Thränen in den Thränensack geschieht auch dann, wenn der weitere Weg in die Nase durch Obliteration des Thränennasenganges abgeschnitten ist. Daraus geht hervor, dass die Thränen nicht etwa durch die Luftverdünnung in der Nase während der Inspiration in den Thränensack hineingesogen werden (Aspirationstheorie von E. H. Weber und Hasner).

I. Blennorrhoea sacci lacrymalis.

§ 118. *Symptome.* Der Patient kommt mit der Klage über Thränenträufeln (Epiphora)*). Man bemerkt an demselben bei aufmerksamer Betrachtung eine Vorwölbung der Haut in der Gegend des

*) Von ἐπιφέρεσθαι, losstürzen. Man sagt auch Illacrymatio oder Stillicidium (von stilla, Tropfen, und cadere, fallen).

Digitized by Illinois College of Optometry

Thränensackes, wodurch dieselbe voller erscheint als auf der gesunden Seite. Diese Anschwellung — Tumor lacrymalis — ist dadurch bedingt, dass der Thränensack durch Ansammlung von Inhalt ausgedehnt ist. Dieser entleert sich bei Druck auf die Geschwulst durch die Thränenpunkte nach aussen und erscheint bald als eine eitrige, bald als eine schleimige oder selbst wasserklare Flüssigkeit. Zuweilen entweicht bei Druck auf den Thränensack der Inhalt nicht durch die Thränenpunkte, sondern nach unten in die Nase, wenn nämlich der Thränennasengang ausnahmsweise frei durchgängig ist. Zu diesen Symptomen, welche von der Anfüllung und der abnormen Secretion des Thränensackes zeugen, gesellt sich eine Verengerung des Thränennasenganges (Strictur). Der Nachweis derselben wird dadurch erbracht, dass man mittelst einer Bowman'schen Sonde den Thränennasengang zu sondiren versucht, wobei man auf eine verengerte oder selbst ganz obliterirte Stelle geräth.

Aetiologie. Die unmittelbare Ursache der Thränensackblennorrhoe ist die Verengerung des Thränennasenganges. Es sei eine solche z. B. durch Schwellung der Schleimhaut des Thränennasenganges gegeben. Die Thränen können dann nicht mehr vollständig in die Nase abgeführt werden. Da aber immer neue Thränen durch den Lidschlag in den Thränensack hineingepresst werden, so wird dieser mehr und mehr angefüllt und ausgedehnt. Die im Thränensacke angesammelte Thränenflüssigkeit zersetzt sich bald. Die Thränen bringen ja von der Oberfläche des Bulbus eine Menge von Keimen mit, welche innerhalb des Thränensackes in der stagnirenden und auf Körperwärme erhaltenen Flüssigkeit die besten Bedingungen zur Entwicklung finden. Thatsächlich sieht man unter dem Mikroskope den Inhalt des Thränensackes bei Thränensackblennorrhoe von Mikroorganismen aller Art wimmeln. Die zersetzte Flüssigkeit wirkt reizend auf die Schleimhaut des Thränensackes, welche in Entzündung geräth und ein eiterähnliches Secret absondert, das sich den im Thränensacke angestauten Thränen beimischt. Der Inhalt des Thränensackes wird dadurch immer trüber und endlich eiterähnlich. Die Thränensackblennorrhoe ist also nichts Anderes als eine katarrhalische Entzündung der Thränensackschleimhaut. Der Name Blennorrhoe ist nur insofern richtig, als derselbe im Allgemeinen Eiterfluss bedeutet. Es wäre aber ein Irrthum, hier an eine specifische Entzündung der Thränensackschleimhaut, analog der Blennorrhoe der Urethra oder der Bindehaut, zu denken. Dies geht daraus hervor, dass man das eitrige Secret des Thränensackes beliebig oft durch Ausdrücken in den Bindehautsack entleeren kann, ohne dass dadurch jemals eine Blennorrhoe der Bindehaut entstünde. Das Secret des blennorrhoischen

Digitized by Illinois College of Optometry

Thränensackes besitzt also keine specifische Giftigkeit; es ist nur virulent in dem Sinne, wie alle eitrigen oder zersetzten Flüssigkeiten, indem es Eiterkokken in grosser Zahl enthält. Daher tritt auch bei Thränensackblennorrhoe leicht Infection von Substanzverlusten in der Hornhaut ein, so dass sich ein Ulcus serpens entwickelt.

Die Verengerung des Thränennasenganges, welche nach dem Gesagten den Ausgangspunkt der Thränensackblennorrhoe bildet, entsteht in der Regel in Folge von Erkrankungen in der Nasenhöhle. Diese sind:

1. Entzündung der Nasenschleimhaut. Dazu gehört der Schnupfen in seinen verschiedenen Formen, acut oder chronisch, einfach katarrhalisch oder auf scrofulöser oder syphilitischer Grundlage. In diesen Fällen besteht eine Anschwellung der Nasenschleimhaut, welche durch die Gegenwart von cavernösem Gewebe unter der Schleimhaut sehr leicht höhere Grade erreicht, so dass die Nasenhöhle dadurch undurchgängig wird. Die Schwellung verbreitet sich nach der Continuität auch auf die Schleimhaut des Thränennasenganges, namentlich durch die Anfüllung der zahlreichen Venen unter derselben, welche allein ausreichend ist, um das Lumen des Thränennasenganges zu verschliessen. — Bei der gewöhnlichen Form der Ozaena (Rhinitis atrophicans) besteht nicht Schwellung, sondern narbige Schrumpfung der Nasenschleimhaut, welche sich von der unteren Mündung des Thränennasenganges in diesen hinein fortsetzt und so zu dessen Verengerung führen kann. 2. Geschwüre, welche besonders die scrofulösen und syphilitischen Entzündungen der Nasenschleimhaut begleiten, ferner lupöse Geschwüre. Mit der Heilung der Geschwüre tritt narbige Verengerung oder selbst Verschliessung des Thränennasenganges ein. Noch mehr ist dies zu befürchten, wenn auch der unterliegende Knochen mit ergriffen ist. 3. Geschwülste. Diese können die untere Mündung des Thränennasenganges verlegen und dadurch Thränenstauung veranlassen. Die häufigsten dieser Geschwülste sind die Polypen.

Verlauf. Die Thränensackblennorrhoe ist eine eminent chronische Krankheit, deren Verlauf nach Jahren zählt. Es kann wohl spontan Heilung eintreten, wenn mit der Abschwellung der Schleimhaut des Thränennasenganges das Lumen desselben wieder frei wird und dann auch die katarrhalische Entzündung des Thränensackes sich zurückbildet. Es kommt dies jedoch nur selten vor. Die Regel ist, dass ohne Kunsthilfe keine Heilung zu Stande kommt, sondern folgender Verlauf sich einstellt: Das anfangs eitrige Secret wird nach einiger Zeit schleimig, fadenziehend; zuletzt hört in Folge von Atrophie der Schleimhaut die Secretion derselben vollständig auf. Dann enthält der aus-

Digitized by Illinois College of Optometry

gedehnte Thränensack nur klare Flüssigkeit, die in demselben angesammelten Thränen. Das Thränenträufeln besteht aber trotzdem fort, weil die Verengerung des Thränennasenganges die Fortleitung der Thränen in die Nase verhindert.

In Folge der beständigen Ausdehnung des Thränensackes durch Flüssigkeit verliert die Wandung desselben endlich ihre Elasticität. Wenn dieser Zustand, Atonia sacci lacrym. genannt, eingetreten ist, werden die Thränen auch dann nicht mehr in die Nase hinabbefördert, wenn der Thränennasengang wieder vollständig wegsam geworden sein sollte. — Die Ausdehnung des Thränensackes kann immer mehr zunehmen, so dass derselbe eine fluctuirende Geschwulst von Nussgrösse und darüber darstellt. Diese ragt einerseits stark nach vorne vor, andererseits oft tief in die Orbita hinein, wodurch der Bulbus aus derselben verdrängt wird (Exophthalmus). Sie ist von klarer Flüssigkeit erfüllt, daher der Name Hydrops sacci lacr.

Die Thränensackblennorrhoe belästigt hauptsächlich durch das Thränenträufeln, welches den Patienten nöthigt, sich häufig die Augen abzutrocknen. In kalter Luft, Wind, Rauch u. s. w. steigert sich der Thränenfluss. Bei längerer Dauer führt er zu chronischem Bindehautkatarrh und zu Blepharitis ulcerosa. Wenn man diese beiden nur an einem Auge findet, müssen sie immer den Verdacht auf ein Thränensackleiden rege machen. Im weiteren Verlaufe führt die Benetzung des unteren Lides durch die Thränen zu Ekzem desselben, Verkürzung der Lidhaut und endlich Ektropium. Dadurch wird wieder der Thränenfluss verstärkt. Bei bestehender Thränensackblennorrhoe können aus Erosionen der Hornhaut Geschwüre werden, sowie sich auch Operationswunden am Bulbus leicht inficiren.

§ 119. *Therapie.* Dieselbe muss vor Allem auf das zu Grunde liegende Nasenleiden Rücksicht nehmen und dasselbe, wenn es noch fortbesteht, entsprechend behandeln. Was den Thränensack selbst anbelangt, ist der Patient anzuweisen, denselben recht oft durch Druck mit dem Finger in den inneren Augenwinkel zu entleeren. Damit wird der Anhäufung von Secret und der dadurch bedingten Zersetzung desselben, sowie der Ausdehnung des Thränensackes entgegengearbeitet. Ausserdem empfiehlt es sich, den Thränensack durch Ausspritzung zu reinigen. Man wählt hiezu desinficirende Lösungen (Sublimat 1 : 4000, 3% Borlösung), die man später durch adstringirende Lösungen ersetzen kann. Die Flüssigkeit wird durch das Thränenröhrchen mittelst einer Spritze eingespritzt, welche eine dünne, aber nicht spitzige Canüle hat (Anel'sche Spritze).

Digitized by Illinois College of Optometry

Das Hauptgewicht der Behandlung liegt auf der Beseitigung der Strictur des Thränennasenganges durch langsame Erweiterung derselben mittelst Sonden nach Bowman. Der Sondenbehandlung wird als Voract die Schlitzung des unteren Thränenröhrchens vorausgeschickt. Um dieselbe auszuführen, wird das untere Thränenröhrchen zuerst durch die konische Sonde erweitert. Dieselbe wird mit dem spitzen Ende voran in den unteren Thränenpunkt hineingebracht und dann im Thränenröhrchen vorgeschoben, bis sie mit der Spitze an die innere Wand des Thränensackes (Thränenbein) anstösst. Nach Zurückziehen der Sonde spritzt man einige Tropfen einer 5%igen Cocainlösung in den Thränensack ein und führt dann das Weber'sche Messerchen in das Thränenröhrchen in der Weise ein, dass die Schneide des Messers nach oben und etwas nach rückwärts sieht. Durch rasches Aufstellen des Messers, dessen geknöpftes Ende im Thränensacke ruht, wird das Thränenröhrchen geschlitzt. Dasselbe wird dadurch in eine offene Rinne verwandelt, welche nach oben und etwas nach rückwärts sieht. Die Schlitzung des Thränenröhrchens als Voract des Sondirens hat den Zweck, das Einführen der Sonden in den Thränensack zu erleichtern.

Zur Sondirung des Thränennasenganges bedient man sich der Bowman'schen Sonden, welche man in verschiedener Stärke (Nr. 1—6) vorräthig hat. Man führt die Sonde zuerst durch das geschlitzte untere Thränenröhrchen so weit ein, dass ihre Spitze an die innere Wand des Thränensackes anstösst; dabei hat die Sonde die Richtung des Thränenröhrchens, das ist von unten aussen nach oben innen. Dann stürzt man die Sonde, d. h. man richtet sie ungefähr senkrecht auf, indem man ihr freies Ende so weit hebt, dass ihre im Thränensacke befindliche Spitze nach der Furche zwischen Nasenflügel und Wange hinzielt; diese gibt ja die Lage der unteren Ausmündung des Thränennasenganges an. Die aufgerichtete Sonde wird nun langsam und vorsichtig nach abwärts geschoben, bis sie auf dem Boden der Nasenhöhle aufsteht. Dabei muss man die verengerte Stelle passiren, deren Lieblingssitz entweder die Uebergangsstelle des Thränensackes in den Thränennasengang oder das untere Ende des letzteren ist. Erstere Stelle deshalb, weil sie normalerweise die engste im Thränenschlauche ist; letztere, weil sie von den Erkrankungen der Nasenschleimhaut früher als der übrige Thränenschlauch ergriffen wird. Man beginnt mit den dünnsten Sonden. Kommt man damit durch die verengerte Stelle nicht hindurch, so darf man die Sonde nicht gewaltsam vorstossen, sondern muss in den folgenden Tagen das Sondiren immer wieder versuchen,

Digitized by Illinois College of Optometry

bis es endlich gelingt, die Sonde bis in die Nase hinabzuführen. Die eingeführte Sonde lässt man durch etwa eine Viertelstunde liegen. Man wiederholt das Sondiren täglich oder jeden zweiten Tag, indem man allmälig zu immer stärkeren Sonden übergeht, bis endlich der Thränennasengang leicht durchgängig ist und das Thränenträufeln aufgehört hat. Dann darf jedoch das Sondiren nicht sofort wegbleiben, in welchem Falle sich durch neuerliche Contraction der Narben die erweiterten Stellen bald wieder verengern würden. Man muss daher in grösseren Zwischenräumen (von einer Woche bis zu einem Monate) immer wieder sondiren.

Die Dauer und der Erfolg der Sondenbehandlung richten sich nach der Beschaffenheit der Verengerung. Am günstigsten sind die Fälle, wo die Verengerung durch einfach entzündliche Schwellung der Schleimhaut bedingt ist, weniger günstig jene, wo narbige Stricturen vorhanden sind, am ungünstigsten endlich diejenigen, bei welchen der Thränennasengang an einer Stelle vollständig obliterirt ist. Die Fälle der letzteren Art lassen überhaupt zumeist keine dauernde Heilung zu. Die Dauer der Behandlung beträgt auch in den günstigen Fällen 4—6 Wochen, nimmt aber meist mehrere Monate in Anspruch. Wenn Narbenstricturen vorhanden waren, kann durch neuerliche Zusammenziehung des Narbengewebes Recidive eintreten, und zwar kommt dies leider so häufig vor, dass die dauernden Heilungen die Ausnahme bilden.

Diejenigen Fälle, welche durch Sondenbehandlung nicht geheilt werden können, erheischen, wenn sie zu erheblichen Beschwerden Veranlassung geben, die Exstirpation des Thränensackes. Diese muss sehr sorgfältig geschehen, da bei Zurücklassung auch des kleinsten Stückchens Schleimhaut sich später wieder Eiterung aus den Thränenröhrchen oder aus einer Fistel einstellt. Wenn wegen zu grosser Zerreisslichkeit der Schleimhaut das Herauspräpariren derselben nicht vollständig gelingt, so soll man den Rest mit einem scharfen Löffel auskratzen. Hierauf vernäht man die äussere Wunde und sorgt durch einen Druckverband dafür, dass die Wände der Höhle sich aneinanderlegen. In der Regel tritt prima intentio ein und die Heilung ist in wenigen Tagen beendigt.

Die Exstirpation des Thränensackes passt für jene Fälle, wo die Sondenbehandlung voraussichtlich ohne Erfolg ist. Dies ist der Fall bei sehr ausgedehnten narbigen Verengerungen oder gänzlicher Obliteration des Thränennasenganges. Noch mehr gilt dies, wenn gleichzeitig Veränderungen des Knochens nachweisbar sind, sei es, dass man beim Sondiren auf entblössten und rauhen Knochen stösst, sei es, dass sich

Digitized by Illinois College of Optometry

die Betheiligung des Knochens schon äusserlich durch Eingesunkensein der Nase (in Folge von Syphilis) verräth. — Ferner eignen sich für die Exstirpation die Fälle von Atonie und Hydrops des Thränensackes, weil hier auch nach Wegsammachung des Thränennasenganges doch eine normale Thränenabfuhr sich nicht einstellen würde. Die Entfernung des Thränensackes wird aber sehr häufig auch in solchen Fällen vorgenommen, wo zwar eine Sondenbehandlung möglich wäre, wo aber äussere Umstände dem Patienten diese sehr langwierige Behandlungsweise unmöglich machen; dies gilt vor Allem für die Patienten der arbeitenden Classe.

Während die Sondenbehandlung in den günstigsten Fällen die normale Thränenleitung wieder herstellt, wird diese durch die Zerstörung des Thränensackes für immer ausgeschlossen. Es bleibt daher stets Thränenträufeln zurück, welches jedoch nur dann einen lästigen Grad erreicht, wenn in Folge von Reizung der Bindehaut eine stärkere Thränenabsonderung vorhanden ist. Dafür sind die Patienten von der beständig eiternden Höhle befreit, welche sie immerwährend der Gefahr aussetzt, ein Ulcus serpens corneae zu bekommen und welche auch von Zeit zu Zeit zu acuten Phlegmonen (Dacryocystitis) Veranlassung zu geben pflegt.

II. Dacryocystitis.

§ 120. *Symptome.* Bei einem Individuum, welches an Thränensackblennorrhoe leidet, entsteht plötzlich eine heftige Entzündung in der Gegend des Thränensackes. Die Haut ist daselbst geröthet und stark geschwellt; die Schwellung erstreckt sich auch auf die Lider und selbst auf die Bindehaut, an welcher Chemosis besteht. Die Entzündung wird von Fieber und heftigen Schmerzen begleitet, so dass der Patient durch mehrere Nächte des Schlafes beraubt wird. Nach einigen Tagen verfärbt sich die Haut auf der Höhe der Geschwulst in's Gelbe und wird schliesslich durchbrochen, worauf eine grössere Menge Eiters sich entleert. Damit lassen die Schmerzen nach und hören bald ganz auf, sowie auch die Schwellung rasch verschwindet. Aus der Durchbruchsöffnung entleert sich in der folgenden Zeit zuerst eitrige Flüssigkeit, die aber später schleimig und endlich ganz wasserklar wird. Es sind zuletzt nur mehr die in den Thränensack hineingepressten Thränen, welche durch die Oeffnung wieder herauslaufen, welch' letztere deshalb als Thränenfistel bezeichnet wird.

So lange die Thränenfistel offen bleibt, ist der Patient vor einer neuen Entzündung sicher. Wenn sich aber die Fistel schliesst und das

Digitized by Illinois College of Optometry

Secret im Thränensacke sich wieder ansammelt, kann es zu einer Recidive der Dacryocystitis kommen.

Die Dacryocystitis besteht in einer eitrigen Entzündung des Bindegewebes, welches den Thränensack umgibt. Dieselbe führt zur eitrigen Einschmelzung des submucösen Gewebes mit Bildung eines Abscesses, welcher nach aussen durchbricht. Die Dacryocystitis ist also eine Phlegmone. Im Gegensatze dazu ist die Blennorrhoe des Thränensackes eine katarrhalische Entzündung der Schleimhaut selbst, wobei das eitrige Secret derselben an deren Oberfläche abgesetzt wird. Der Zusammenhang beider Krankheiten besteht darin, dass die Blennorrhoe des Thränensackes der Phlegmone desselben vorausgeht und die Veranlassung zu derselben gibt. Der blennorrhoische Thränensack ist mit zersetztem Secret erfüllt. Es bedarf nur eines kleinen Defectes im Epithelüberzuge der Thränensackschleimhaut, um den Mikroorganismen des Secretes das Eindringen in das submucöse Gewebe zu ermöglichen, wo dieselben Eiterung erregen und die Dacryocystitis veranlassen.

Behandlung. Wenn es sich um eine Dacryocystitis im ersten Beginne handelt, kann man versuchen, die Abscedirung hintanzuhalten. Zu diesem Zwecke lässt man den Thränensack fleissig ausdrücken, spritzt ihn mit antiseptischen Flüssigkeiten aus und legt in der Zwischenzeit einen denselben comprimirenden Druckverband an.

Wenn die Entzündung über die ersten Anfänge hinaus ist, wäre es vergeblich, die Abscedirung aufhalten zu wollen; überdies wären die eben angegebenen Verfahren des Ausdrückens, Ausspritzens und der Compression wegen der Schwellung und Schmerzhaftigkeit nicht ausführbar. Es kann sich dann nur darum handeln, die Abscessbildung zu beschleunigen, was man am besten durch feuchtwarme Ueberschläge erreicht. Sobald sich Fluctuation zeigt, incidire man die vordere Wand des Thränensackes respective jene Stelle der Haut, unter welcher der Eiter nachweisbar ist. Man setzt dadurch künstlich eine Thränenfistel, durch welche sich der Inhalt des Abscesses, sowie des Thränensackes selbst nach aussen entleert. Dieselbe wird durch tägliches Einführen eines Streifens Jodoformgaze so lange offen erhalten, bis alle entzündlichen Erscheinungen verschwunden sind und das ausfliessende Secret seinen eitrigen Charakter verloren hat. Aber auch dann darf man die Fistel nicht sofort zum Verschlusse bringen wollen. Man muss sich vielmehr daran erinnern, dass der Dacryocystitis eine Thränensackblennorrhoe vorausgegangen und also eine Strictur im Thränennasengange vorhanden ist. So lange diese besteht, wird die Fistel nicht dauernd zuwachsen und selbst ein vorübergehender Verschluss der Fistel

Digitized by Illinois College of Optometry

könnte leicht eine neue Dacryocystitis zur Folge haben. Man muss daher zuerst durch die Sondenbehandlung die Durchgängigkeit des Thränennasenganges wieder herstellen. Wenn dies gelungen ist, schliesst sich die Fistel meist von selbst. Sollte dies nicht der Fall sein, so kann man durch Anfrischen und Vereinigen der Wundränder oder durch Aetzen derselben den Verschluss der Fistel herbeiführen. Sind die Verhältnisse derartige, dass eine dauernde Wegsamkeit des Thränenschlauches nicht zu erreichen ist oder ist es dem Patienten unmöglich, sich der langen Sondenbehandlung zu unterziehen, so schreite man zur Exstirpation des Thränensackes.

Die Thränendrüse ist höchst selten der Sitz von Krankheiten. Zu diesen gehören: 1. Entzündung. Dieselbe kann in Zertheilung ausgehen; in anderen Fällen hat man Vereiterung der Drüse mit Entleerung des Eiters nach aussen beobachtet, wonach eine Thränendrüsenfistel zurückblieb. Es sind auch Fälle von doppelseitiger Dacryoadenitis beschrieben worden, welche entweder acut oder häufiger chronisch verliefen; einige dieser Fälle waren mit gleichzeitiger Anschwellung der Parotiden complicirt. 2. Tuberculose der Thränendrüse. 3. Neubildungen, und zwar Carcinome, Adenome, Cylindrome, Lymphadenome, Chlorome und Sarkome. 4. Cystenartige Erweiterung eines Ausführungsganges der Drüse, was als Dacryops bezeichnet wird. 5. Atrophie der Thränendrüse bei Xerophthalmus (Arlt, siehe Seite 138).

Die Exstirpation der oberen Thränendrüse geschieht mittelst eines Schnittes, den man im äusseren Theile der vorher rasirten Augenbraue führt (damit die Narbe später nicht sichtbar ist). Sie wird besonders in Fällen von Entartung der Thränendrüse vorgenommen. — Die untere Drüse wird vom Bindehautsack aus exstirpirt. Um ihre Acini zu finden, zieht man nach Umstülpung des oberen Lides die Uebergangsfalte herab und schneidet sie in ihrer äusseren Hälfte ein. Die Entfernung der unteren Drüse geschieht, um lästiges Thränenträufeln zu beseitigen, wenn die anderen Mittel fehlgeschlagen haben, so z. B. wenn nach einer Thränensackblennorrhoe durch Sondirung die Durchgängigkeit des Thränencanales wieder hergestellt wurde und trotzdem das Thränenträufeln fortdauert, oder wenn nach Exstirpation des Thränensackes eine regelrechte Ableitung der Thränen überhaupt unmöglich geworden ist.

An den Thränenpunkten ist häufig eine Stellungsveränderung zu constatiren in der Art, dass der untere Thränenpunkt nach aussen (vorne) gewendet ist, statt nach oben zu sehen — Eversion des Thränenpunktes. Diese stellt den ersten Beginn eines Ektropium dar, welches den Keim der Weiterentwicklung in sich selbst trägt (siehe Seite 62). Bei einfacher Eversion des Thränenpunktes ohne eigentliches Ektropium kann das Thränenträufeln durch Schlitzung des Thränenröhrchens beseitigt werden. Es wird dadurch das Röhrchen in eine offene Rinne verwandelt, welche nach rückwärts sieht, also in den Thränensee eintaucht und die Thränen aufnimmt. Es ist Bowman's Verdienst, gezeigt zu haben, dass die Thränenleitung durch die Schlitzung des Thränenröhrchens nicht beeinträchtigt wird. Wenn dieselbe in der oben angegebenen Weise mit dem Weber'schen Messerchen ausgeführt wird, betrifft sie nur die äusseren zwei Drittel des Thränen-

Digitized by Illinois College of Optometry

röhrchens; das innere Drittel desselben liegt unter (hinter) der Carunkel und bleibt uneröffnet. Die Spaltung dieses innersten Theiles wäre nur mit gleichzeitiger Durchschneidung der Carunkel möglich; dabei würden ziemlich breite Schnittflächen gesetzt werden, deren Wiederverwachsung wohl schwierig zu verhindern wäre. Selbst bei der gewöhnlichen Art der Schlitzung findet man am nächsten Tage das gespaltene Röhrchen gewöhnlich wieder geschlossen, so dass man die konische Sonde einführen und damit die leicht verklebten Wundränder wieder auseinanderreissen muss. Wenn man so in der ersten Zeit die Wiederverwachsung verhindert, überkleiden sich die Schnittflächen mit Epithel, so dass für spätere Zeiten eine Verwachsung nicht mehr zu fürchten ist.

An den Thränenpunkten sowie an den Thränenröhrchen wird zuweilen Verengerung oder selbst Obliteration beobachtet, deren Folge ebenfalls Thränenträufeln ist. Die häufigste Veranlassung zu diesen Zuständen gibt Verletzung der Schleimhaut dieser Gebilde durch das Sondiren. Um dieselben zu beheben, muss man trachten, mit einer konischen Sonde in das Thränenröhrchen einzudringen und dasselbe zu erweitern, wenn nöthig auch zu schlitzen. — Eine Verstopfung der Thränenröhrchen kann auch durch Fremdkörper oder durch Concremente herbeigeführt werden. Letztere sind von grauer oder graugrüner Farbe und krümlicher oder harter Beschaffenheit und erweisen sich als zusammengeballte Massen eines Pilzes (Streptothrix Försteri, nach Einigen Actinomyces). — In einigen Fällen hat man cystöse Erweiterung der Thränenröhrchen gefunden. Dieselbe entsteht dadurch, dass ein Thränenröhrchen an seinen beiden Enden obliterirt ist und sich im Lumen desselben Flüssigkeit ansammelt, wodurch das Röhrchen allmälig zu einer Cyste aufgetrieben wird.

Thränensackblennorrhoe. Für die beiden wichtigsten Krankheiten des Thränenschlauches, die Thränensackblennorrhoe und die Dacryocystitis, hat man die Ausdrücke Dacryocystitis catarrhalis und phlegmonosa vorgeschlagen. Obwohl sie besser entsprechen, als die alten Bezeichnungen, gebrauche ich sie doch nicht, um nicht zu Verwechslungen Veranlassung zu geben. — Die Thränensackblennorrhoe befällt das weibliche Geschlecht häufiger als das männliche, vielleicht wegen des häufigeren Gebrauches, welchen das erstere von den Thränenwerkzeugen macht. Auch Personen mit flachem Nasenrücken (Plattnasen und Sattelnasen, besonders in Folge von hereditärer Syphilis) disponiren zu dieser Krankheit. — Zuweilen wird Thränensackblennorrhoe bei neugeborenen Kindern beobachtet. Dieselbe wird bei öfterem Ausdrücken des Thränensackes in der Regel nach einigen Tagen bis Wochen dauernd geheilt, doch kommt es auch manchmal zu Dacryocystitis mit Fistelbildung. Die Ursache der Erkrankung ist verspäteter Durchbruch des dünnen Schleimhautdiaphragmas, welches im Foetus die untere Oeffnung des Thränennasenganges verschliesst. Es kommt dann zur Zersetzung des gelatinösen Inhaltes des Thränenschlauches und dadurch zur Entzündung (Rochon-Duvigneaud).

Als fortgeleitete Erkrankung des Thränensackes kommt Trachom und Tuberculose vor. Letztere kann von einer Tuberculose der Bindehaut oder einer Tuberculose (Lupus) der Nasenschleimhaut herstammen. Der Thränensack fühlt sich stark verdickt an und bei Eröffnung desselben findet man seine innere Oberfläche von missfärbigen Granulationen bedeckt (vergl. S. 123).

Die Einspritzungen in den Thränensack dienen nicht blos zur Reinigung desselben und zur Behandlung seiner Schleimhaut, sondern auch zur Feststellung, ob der Thränenschlauch durchgängig ist. Wenn dies der Fall ist, so dringt die

Digitized by Illinois College of Optometry

eingespritzte Flüssigkeit in die Nase und läuft, wenn der Patient den Kopf während der Einspritzung vornüber neigt, beim Nasenloche heraus. Bei unvorsichtigem Einspritzen kann es geschehen, dass man mit der Spitze der Canüle die Schleimhaut verletzt und die Flüssigkeit in das subcutane Zellgewebe der Lider einspritzt. Man erzeugt dadurch ein starkes entzündliches Oedem, welches jedoch ohne schlimme Folgen in einigen Tagen zurückzugehen pflegt.

Die Sondirung kann durch das obere oder das untere Thränenröhrchen geschehen. Das erstere ist enger, dafür braucht man die in dasselbe eingeführte Sonde nur um Weniges zu drehen, um sie senkrecht aufzustellen. Beim Sondiren durch das untere Röhrchen muss man die Sonde um mehr als einen rechten Winkel beim Stürzen drehen, dagegen ist das Röhrchen selbst weiter. Man wählt deshalb gewöhnlich das untere Thränenröhrchen, weil beim Durchführen der dickeren Nummern der Sonden die Schleimhaut eines engen Röhrchens eingerissen würde. Die Folge davon wäre Verengerung oder Obliteration des Röhrchens, welche eintreten würde, sobald man mit dem Sondiren aufhört. — Man kann die Sonde auch durch das ungeschlitzte Röhrchen einführen und bis in die Nase bringen, doch empfiehlt sich dies wegen der eben erwähnten Verletzungen der Schleimhaut nicht. Ich pflege es nur zu diagnostischen Zwecken (zum Nachweise einer Strictur) zu thun und dann nur die dünnsten Nummern der Sonden zu verwenden, welche leicht auch durch das ungeschlitzte Thränenröhrchen durchzuführen sind. Für eine längere Sondenbehandlung ist jedenfalls die vorherige Schlitzung angezeigt.

Das Sondiren selbst erfordert eine zarte Hand und viel Uebung, weshalb es vorerst recht fleissig am Cadaver eingeübt werden sollte. Es ist oft sehr schmerzhaft, so dass die Patienten dabei zuweilen ohnmächtig werden. Daher ist es angezeigt, durch vorherige Einspritzung einiger Tropfen Cocaïnlösung in den Thränensack die Schleimhaut des Thränenschlauches unempfindlich zu machen. — Anfänger machen beim Sondiren häufig den Fehler, die Sonde zu stürzen, bevor deren Spitze in den Thränensack gelangt ist. Man fühlt dann, dass dem Hinabschieben der Sonde ein Hinderniss entgegensteht und würde man dasselbe mit Gewalt überwinden wollen, so würde man einen falschen Weg machen. Dass man die Sonde zu frühzeitig gestürzt hat, erkennt man daran, dass beim Aufstellen derselben die Haut unterhalb des Thränenröhrchens mitgezogen wird und sich in Falten legt. Man wird diesen Fehler nicht begehen, wenn man nicht eher stürzt, als bis man mit der Spitze der Sonde deutlich den harten Widerstand der inneren Thränensackwand, des Thränenbeines, gefühlt hat. — Die Hindernisse, welche sich im Thränennasengange selbst der Sonde entgegenstellen, sind nicht blos wirkliche Verengerungen, sondern oft nur vorspringende Falten, in welchen sich die Sonde fängt. Man versuche daher vorzudringen, indem man die Spitze der Sonde bald entlang der einen, bald entlang der anderen Wand des Thränensackes gleiten lässt, um den Falten auszuweichen. Zuweilen kommt man leichter mit einer etwas dickeren Sonde (Nr. 3) als mit den dünnsten durch; letztere verletzen überdies leichter die Schleimhaut, so dass man unter dieselbe geräth und einen falschen Weg macht. Blutung aus der Nase nach dem Sondiren zeigt eine Verletzung der Schleimhaut an, desgleichen, wenn man mit der Spitze der Sonde auf den entblössten Knochen geräth. Letzteres kann übrigens auch geschehen, ohne dass man die Schleimhaut verletzt hat, wenn nämlich durch geschwürigen Zerfall der Schleimhaut des Thränennasenganges der Knochen entblösst worden ist. In Fällen dieser Art ist durch die Sondenbehandlung gewöhnlich keine Heilung zu erzielen.

Digitized by Illinois College of Optometry

Wenn man endlich mit der Sonde ganz durchgedrungen ist, fühlt man dieselbe auf dem Boden der Nasenhöhle aufstehen. Bei den meisten Personen liegt dann die Platte der Sonde ungefähr auf dem inneren Ende der Augenbraue auf. Um sich genauer von dem Stande der Sonde zu überzeugen, kann man eine zweite Sonde gleicher Länge aussen in der Richtung des Thränenschlauches anlegen, so dass die Platten beider Sonden sich decken; die äussere Sonde zeigt dann an, in welcher Höhe sich das untere Ende der eingeführten Sonde befindet.

Die Sondenbehandlung muss so lange fortgesetzt werden, bis mindestens Nr. 4 der Bowman'schen Sonden mit Leichtigkeit passirt. Damit das Sondiren auch dann noch von Zeit zu Zeit ausgeführt werde, um einer Wiederverengerung vorzubeugen, kann man den Patienten anleiten, sich selbst mit Hilfe eines Spiegels zu sondiren.

Die lange Dauer der Sondenbehandlung hat den Wunsch rege gemacht, die Erweiterung der Stricturen nicht allmälig, sondern rasch zu bewerkstelligen und dadurch die Behandlung abzukürzen. Dies kann durch Einführen sehr dicker Sonden nach Weber oder durch Incision der Stricturen mit einem dazu bestimmten Messerchen nach Stilling oder auch durch Combination beider Methoden geschehen. Durch diese Behandlungsweisen werden jedoch Continuitätstrennungen in der Schleimhaut gesetzt, welche zu neuen Narben führen und daher nach scheinbarer Heilung um so raschere Recidiven nach sich ziehen. Die meisten Augenärzte ziehen deshalb die allmälige Erweiterung der Stricturen vor.

In früherer Zeit hielt man die Exstirpation des Thränensackes für eine schwierige Operation und entfernte den Thränensack daher gewöhnlich durch Verödung. Zu diesem Zwecke wurde zuerst der Sack von vorne her nach der Methode von Petit eröffnet, für deren Ausführung Arlt folgende Anhaltspunkte gegeben hat: Man spannt durch Anziehen der Lider nach aussen das innere Lidband an, so dass man es durch die Haut des inneren Augenwinkels vorspringen sieht. Genau unter der Mitte des Lidbandes wird die Spitze eines spitzen Scalpells aufgesetzt. Der Rücken des Messers sieht nach oben, und das Messer selbst wird so gehalten, dass das Heft desselben durch den Halbirungspunkt einer Linie geht, welche man sich von der Spitze der Nase zum äusseren Orbitalrande gelegt denkt. In dieser Richtung wird das Messer senkrecht eingestochen, wobei es durch die Haut und die vordere Wand des Thränensackes dringt. Sobald man fühlt, dass die Spitze des Messers an die hintere Wand des Thränensackes (Thränenbein) anstösst, schiebt man dasselbe nicht mehr vor, sondern senkt seine Spitze, indem man das Heft bis zur Stirne erhebt. Wenn man jetzt das Messer vorschiebt, dringt die Spitze desselben in den oberen Theil des Thränennasenganges ein, wobei sich die Wunde in der vorderen Wand des Thränensackes erweitert. Nach Zurückziehen des Messers verlängert man die Wunde nach oben und unten, so dass man die Schleimhaut des Thränensackes in toto vor sich sieht. Darauf bringt man in die Höhle des Thränensackes ein Causticum ein (am besten Pasta Viennensis, welche mit etwas Mehl und Wasser zu einem Kügelchen geformt wird) oder zerstört die Schleimhaut durch Glühhitze. Die äussere Wunde darf dann nicht geschlossen werden, da sich ja die verschorfte Schleimhaut abstossen muss, worauf sich die Höhle durch Granulationsbildung allmälig schliesst. Da dies mehrere Wochen in Anspruch nimmt und überdies oft eine stark sichtbare Narbe zurückbleibt, so ist die Verödung des Thränensackes ziemlich allgemein durch die Exstirpation desselben verdrängt worden. Diese kann man am eröffneten oder am uneröffneten Sacke

Digitized by Illinois College of Optometry

vornehmen. Im ersten Falle beginnt man mit der oben beschriebenen Eröffnung des Sackes nach Petit und präparirt dann den Sack grösstentheils stumpf heraus; zuletzt trachtet man, mit einem kleinen scharfen Löffel auch aus dem oberen Theile des Thränennasenganges die Schleimhaut zu entfernen. Die Exstirpation des uneröffneten Sackes ist etwas schwieriger. Man führt zuerst nur einen Hautschnitt, welcher etwas oberhalb der Mitte des inneren Lidbandes beginnt und von hier $1^1/_2$—2 cm nach abwärts reicht. Darauf lässt man die Wundränder mit Haken auseinanderziehen und präparirt den Sack stumpf heraus.

Die Dacryocystitis geht fast immer aus einer Thränensackblennorrhoe hervor. Dementsprechend geben die Kranken an, dass der heftigen Entzündung, welche sie oft als Rothlauf bezeichnen, durch längere Zeit Thränenträufeln vorausgegangen sei. Nur in sehr seltenen Fällen gibt eine Caries des Thränenbeines Veranlassung zur Dacryocystitis. — Die Diagnose der Dacryocystitis ist aus dem Sitz des Abscesses, welcher der Thränensackgegend entspricht, leicht zu machen. Es könnte allerdings ein Furunkel, der sich in der Haut über dem Thränensacke entwickelt, ähnliche Symptome hervorbringen, doch kommen in dieser Gegend Furunkel nahezu niemals vor. Wenn man also bei einem in der Thränensackgegend gelegenen Abscesse die Diagnose auf Dacryocystitis macht, wird man kaum je irren. Die Durchbruchsstelle des Eiters entspricht allerdings nicht immer der Lage des Thränensackes. Sie liegt gewöhnlich unterhalb desselben, oft ziemlich weit nach unten und aussen von demselben entfernt. Dies hat seinen Grund darin, dass der Eiter unter der Haut sich senkt und dabei dem unteren Orbitalrande entlang nach aussen wandert, weil längs desselben die Haut durch strafferes Bindegewebe an den Knochen befestigt ist. Je weiter der Eiter sich senkt, bis er durchbricht, desto länger wird der zurückbleibende Fistelcanal. Dass eine weit nach aussen unten liegende Oeffnung in der Haut doch eine Thränenfistel sei, kann man dadurch nachweisen, dass man von der Oeffnung eine Sonde bis in den Thränensack vorschieben kann. Sollte dies nicht gelingen, so spritze man eine gefärbte Flüssigkeit vom Thränenröhrchen aus in den Thränensack ein; man wird dieselbe dann bei der Fistelöffnung wieder ausfliessen sehen.

Im weiteren Verlaufe verengern sich die Thränenfisteln und werden zuweilen so fein, dass sie nur für eine dünne Borste durchgängig sind. Die äussere Oeffnung dieser sogenannten Haarfisteln ist dann mit freiem Auge kaum sichtbar. Man bemerkt nur, dass von Zeit zu Zeit ein Tropfen klarer Thränenflüssigkeit auf der Haut unterhalb des Thränensackes erscheint; erst bei genauer Untersuchung entdeckt man die haarfeine Oeffnung.

Die Störungen in der Function des Thränenapparates äussern sich als Thränenträufeln oder als Versiegen der Thränen. Das Thränenträufeln ist ein ungemein häufiges Symptom der verschiedensten Zustände, welches seinen Grund entweder in einer gesteigerten Secretion oder in einer gehinderten Abfuhr der Thränen hat. Erstere besteht physiologischerweise beim Weinen, ferner bei allen Reizen, welche die Endausbreitungen des Trigeminus im Auge und dessen Umgebung treffen. Dahin gehört starkes Licht, durch Rauch u. s. w. verunreinigte Luft, Fremdkörper im Bindehautsacke, Entzündungen des Auges und seiner Adnexa, Affectionen der Nase, Neuralgie des ersten und zweiten Trigeminusastes. Die gestörte Ableitung der Thränen in die Nase kann ihre Ursache entweder in Unvoll-

Digitized by Illinois College of Optometry

ständigkeit des Lidschlusses oder in Anomalien der Thränenwege haben. Unter den ersteren ist Lähmung des Orbicularis, Verkürzung oder Ektropium der Lider, Einkerbung des Lidrandes, auch blosse Eversion des unteren Thränenpunktes zu nennen; zu den letzteren gehören alle in diesem Capitel besprochenen Erkrankungen des Thränenschlauches. — Nicht selten kommt es vor, dass Personen über Thränenträufeln klagen, namentlich wenn sie bei kaltem Wetter ausgehen, ohne dass man irgend eine Ursache dafür aufzufinden vermöchte. In manchen dieser Fälle dürfte es sich um eine grössere Reizbarkeit der Nasenschleimhaut handeln, welche reflectorisch vermehrte Thränensecretion hervorruft. Scharfe Gerüche, welche die Trigeminusenden in der Nasenschleimhaut reizen, wie Ammoniakdämpfe, Meerrettig u. s. w., treiben uns ja auch die Thränen in die Augen; bei starkem Schnupfen ist gleichfalls sehr oft Thränenfluss vorhanden. Auch in umgekehrter Weise besteht ein Zusammenhang, indem der Einfall starken Lichtes zum Niessen reizt, was man besonders bei Kindern mit Lichtscheu sieht, wenn man behufs Untersuchung ihre Augen zu öffnen versucht. — Es ist daher in Fällen von Thränenträufeln, für welches keine andere Ursache aufzufinden ist, geboten, die Nase genau zu untersuchen und eventuell zu behandeln.

Der entgegengesetzte Zustand, das Versiegen der Thränensecretion, ist äusserst selten. Derselbe findet sich bei Xerophthalmus in Folge von Verschluss der Ausführungsgänge der Thränendrüse, ferner bei Trigeminuslähmung sowie auch bei Facialislähmung, wenn die Läsion des Nerven sehr hoch sitzt. Man vermuthet deshalb, dass die für die Innervation der Thränendrüse bestimmten Nervenfasern mit dem Facialis aus dem Gehirne austreten und mit dem Nervus petrosus superficialis major zum Ganglion nasale des Trigeminus ziehen, mit dessen zweitem Aste sie auf dem Wege des Nervus subcutaneus malae zur Thränendrüse gelangen (Goldzieher). — Eine rein nervöse Störung liegt jenen Fällen zu Grunde, wo Personen angeben, dass sie früher viel geweint hätten, seit geraumer Zeit aber, selbst bei grossem Kummer, nicht mehr zu weinen im Stande wären.

XIV. Capitel.

Motilitätsstörungen des Auges.

Anatomie und Physiologie der Augenmuskeln.

§ 121. Man unterscheidet die Augenmuskeln in äussere und innere. Die letzteren, auch Binnenmuskeln des Auges genannt, sind der Sphincter pupillae und der Ciliarmuskel. Von diesen soll später die Rede sein; gegenwärtig wollen wir uns nur mit den äusseren Augenmuskeln beschäftigen. Dieselben sind sechs an der Zahl, vier gerade und zwei schiefe.

Die vier geraden Augenmuskeln sind der M. rectus medialis (sive internus), lateralis (sive externus), superior und inferior. Alle vier nehmen ihren Ursprung an der Spitze der Orbita längs der knöchernen Umrandung des Foramen opticum (Fig. 195 *F*) und ziehen

Digitized by Illinois College of Optometry

von hier divergirend nach vorne. Sie begrenzen auf diese Weise einen trichterförmigen Raum (*t t*) den Muskeltrichter, dessen Spitze am Foramen opticum liegt, dessen Basis der Bulbus bildet und in dessen Axe der Sehnerv (*o*) verläuft. Der laterale und mediale gerade Augenmuskel (*e* und *i*) inseriren sich an der Sclera nach aussen und innen von der Hornhaut; der obere gerade Augenmuskel (*su*) hat seine Insertion oben (s_1), der untere gerade unten von der Hornhaut. Die Anheftung geschieht mittelst kurzer Sehnen, welche sich fächerförmig ausbreiten und mit

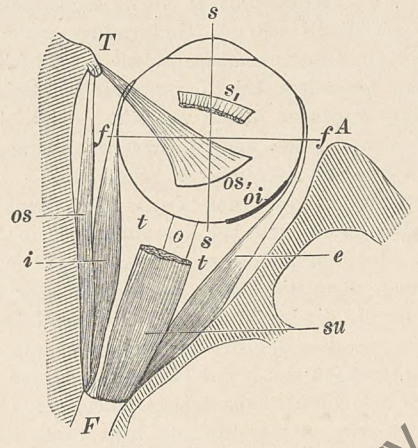

Fig. 195.

Horizontaler Durchschnitt durch die Orbita. Schematisch. Natürliche Grösse. — Die Spitze der Orbita wird durch das Foramen opticum *F* gebildet. Die äussere Orbitalwand reicht weniger weit nach vorne als die innere, so dass ihr vorderer Rand *A* in einer Ebene mit dem Aequator des Bulbus liegt. Am vorderen Ende der inneren Orbitalwand ist die Trochlea *T* gezeichnet, welche in Wirklichkeit im inneren oberen Winkel der Orbita liegt und daher auf dem hier dargestellten Querschnitte der Orbita nicht getroffen sein sollte. Der Rectus lateralis *e* und Rectus medialis *i* begrenzen den Muskeltrichter *t t*. Vom Rectus superior *su* ist ein Stück weggeschnitten worden, um den Sehnerven *o* sehen zu lassen. s_1 ist die Insertion des Rectus superior am Bulbus, welche schräg zum Hornhautrande liegt. os_1 ist die fächerförmige Insertion der Sehne des Obliquus superior *os*, *oi* die Insertionslinie des Obliquus inferior. *f f* ist die frontale, *s s* die sagittale Axe des Bulbus.

der Sclera verschmelzen, die dadurch eine Verdickung in ihrem vordersten Antheile erfährt.

Die beiden schiefen Augenmuskeln sind der M. obliquus superior und inferior. Ihr Verlauf ist complicirter als derjenige der geraden Augenmuskeln. Der Obliquus sup. (Fig. 195 *os*) entspringt ebenfalls am Rande des Foramen opticum und läuft an der oberen inneren Wand der Orbita nach vorne bis zur Trochlea, vor welcher er in die Sehne übergeht. Die Trochlea selbst (Fig. 195 und 196 *T*) liegt etwas hinter dem oberen inneren Orbitalrande. Sie besteht aus einer festen, fibrösen Schlinge, durch welche die Sehne des Muskels hindurchzieht, so dass sie darin auf- und abgleiten kann. Nach ihrem Durch-

Digitized by Illinois College of Optometry

tritte durch die Trochlea biegt die Sehne in spitzem Winkel nach rückwärts um und begibt sich unter dem Rectus superior zum Bulbus. Hier breitet sie sich fächerförmig aus und inserirt sich in der oberen Hälfte des Bulbus ungefähr im verticalen Meridiane und nach hinten vom Aequator (Fig. 195 os_1).

Der Obliquus inferior entspringt am unteren Orbitalrande, nahe dem inneren Ende desselben (Fig. 196 *oi*). Von hier zieht er nach

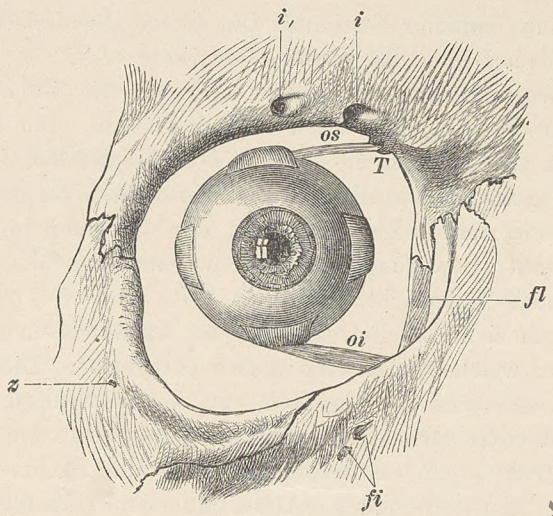

Fig. 196.

Vordere Oeffnung der Orbita mit dem Bulbus. Natürliche Grösse. — Die Sehnen der vier geraden Augenmuskeln sind nahe ihrer Insertion am Bulbus abgeschnitten, dagegen der Obliquus inferior ***oi*** und die Sehne des Obliquus superior ***os*** ganz gelassen. Letztere kommt aus der Schlinge der Trochlea ***T*** hervor. Schläfenwärts von dieser liegt die Incisura supraorbitalis ***i*** und etwas nach aussen davon eine zweite, nicht regelmässig vorkommende Oeffnung i_1 für einen Ast des Nervus supraorbitalis. Auch das Foramen infraorbitale ***fi*** zerfällt hier abnormer Weise in zwei getrennte Oeffnungen. ***z*** ist die Ausmündung des Canalis zygomatico-facialis, ***fl*** die Fossa sacci lacrymalis. — Ein Vergleich mit Fig. 193 zeigt, dass die in jener Figur dargestellte Orbita viel niedriger, aber in horizontaler Richtung breiter ist, als die hier gezeichnete.

aussen oben und gelangt an die äussere Seite des Bulbus, an welcher er sich ungefähr im horizontalen Meridiane und gleichfalls hinter dem Aequator inserirt (Fig. 195 *oi*).

Bevor die Sehnen der Augenmuskeln die Sclera erreichen, müssen sie durch die den Bulbus einhüllende Fascia bulbi (sive Tenoni) hindurchtreten. Dort, wo die Muskelsehne die Fascie durchbohrt, hat diese nicht ein einfaches Loch, sondern schlägt sich nach rückwärts auf die Sehne hinüber (Fig. 96 *e* und e_1). Sie scheidet dieselbe ein und geht weiter hinten in die Fascie über, welche den Muskel selbst einhüllt. Durch diese „seitlichen Einscheidungen“ stehen also die Sehnen mit

Digitized by Illinois College of Optometry

der Tenon'schen Kapsel in Verbindung, was für die Schieloperation von Wichtigkeit ist.

Die Innervation der Augenmuskeln geschieht durch drei Nerven. Der Nervus oculomotorius versorgt den Rectus medialis, superior und inferior, sowie den Obliquus inferior (ausserdem wird auch noch der Levator palpebrae sup. und die Binnenmuskeln des Auges, nämlich der Sphincter pupillae und der Ciliarmuskel von demselben innervirt). Der Nervus abducens ist für den Rectus lateralis, der Nervus trochlearis für den Obliquus superior bestimmt. Die Kerne der drei Augenmuskelnerven liegen am Boden des vierten Ventrikels.

Die Bewegungen des Augapfels erfolgen wie in einem Kugelgelenke (Arthrodie) frei nach allen Richtungen hin. Der Bulbus stellt gleichsam den Gelenkskopf, die Tenon'sche Kapsel die Gelenkspfanne dar. Die Bewegungen geschehen in der Weise, dass der Bulbus in toto keine Ortsveränderung erfährt; er rotirt nur um einen im Auge selbst gelegenen Punkt (Bewegungscentrum), welcher ungefähr dem Mittelpunkte des Auges entspricht.

Man kann sich alle Bewegungen des Augapfels in Componenten zerlegt denken, welche drei Hauptaxen entsprechen. Dieselben stehen auf einander senkrecht und kreuzen sich im Bewegungscentrum. Die eine derselben steht vertical; die Bewegungen, welche um sie erfolgen, sind die Seitenbewegungen des Auges, also die Rechts- und Linkswendung oder Aussenwendung (Abduction) und Innenwendung (Adduction). Die frontale Axe geht von rechts nach links (Fig. 195*ff*) und entspricht der Hebung und Senkung des Bulbus. Die sagittale Axe zieht von vorne nach rückwärts und fällt mit der Gesichtslinie zusammen (Fig. 195*ss*). Die um sie erfolgenden Bewegungen werden als Rollung des Bulbus bezeichnet. Durch dieselben wird der verticale Meridian des Bulbus mit dem oberen Ende nach aussen oder nach innen geneigt.

Eine einfache Wirkung in dem Sinne, dass sie den Bulbus nur um eine der drei Hauptaxen drehen, kommt nur dem Rectus medialis und lateralis zu, welche blos die Einwärts- und Auswärtswendung des Auges bewirken. Die Wirkung der vier anderen Augenmuskeln ist eine complicirte, und wenn man die Axen sucht, um welche sie den Bulbus drehen, findet man, dass dieselben mit keiner der drei Hauptaxen zusammenfallen.

Der Rectus superior zieht von der Spitze der Orbita nicht blos nach vorne, sondern auch etwas nach aussen, um den Bulbus zu erreichen. Seine Richtung fällt daher nicht genau mit der sagittalen

Digitized by Illinois College of Optometry

Axe des Augapfels zusammen, sondern bildet mit derselben einen nach hinten und nasenwärts offenen Winkel (Fig. 195 und 204 *A*). Er wird deshalb, da seine Insertion vor den Drehpunkt des Auges fällt, dasselbe nicht blos heben, sondern gleichzeitig adduciren. Aus demselben Grunde rollt er auch das Auge so, dass der verticale Meridian desselben mit seinem oberen Ende nach innen sich neigt.

Der Rectus inferior weicht bei seinem Verlaufe nach vorne gleichfalls etwas nach aussen ab. Es kommt daher auch ihm nebst der Senkung des Auges eine adducirende Wirkung zu. Ferner rollt er das Auge so, dass das obere Ende des verticalen Meridians nach aussen geneigt wird.

Um die Wirkung des Obliquus superior zu kennen, braucht man blos dasjenige Stück desselben, welches zwischen Trochlea und Bulbus liegt, in Betracht zu ziehen; die Trochlea ist gleichsam der physiologische Ursprung dieses Muskels. Seine Wirkung besteht zunächst darin, dass er das Auge rollt, so dass das obere Ende des verticalen Meridians sich nach innen neigt. Da er sich ferner an der hinteren Hälfte des Bulbus inserirt und diese Stelle tiefer liegt als die Trochlea (Fig. 196 *os*), so wird bei seiner Contraction die hintere Bulbushälfte gehoben, folglich die Hornhaut gesenkt. Ausserdem bewirkt der Obliquus superior auch eine Abduction des Augapfels, da er sich hinter dem Drehpunkte des Auges inserirt und bei seiner Contraction die hintere Bulbushälfte nach innen zieht, wobei die Hornhaut nach aussen geht. Die Wirkung des Obliquus sup. ist somit Rollung, Senkung und Abduction des Augapfels.

Der Obliquus inferior bewirkt eine Rollung des Auges nach der entgegengesetzten Richtung, wie der Obliquus sup., also so, dass das obere Ende des verticalen Meridians sich nach aussen neigt. Da sein Ursprung am Orbitalrande tiefer liegt als seine Insertion an der hinteren Bulbushälfte (Fig. 196 *oi*), so zieht er diese nach abwärts und hebt dabei die Hornhaut. Indem er ferner die hintere Bulbushälfte nach innen zieht, abducirt er den Bulbus. Die Wirkung des Obliquus inf. ist somit Rollung, Hebung und Abduction des Bulbus.

Wenn wir diejenigen Muskeln, welche den Bulbus in entgegengesetzter Richtung um eine der Hauptaxen drehen, als Antagonisten bezeichnen, können die Muskeln in folgender Weise gruppirt werden:

Rectus medialis und lateralis drehen das Auge ausschliesslich um die verticale Axe und sind daher die einzigen vollkommenen Antagonisten.

Rectus superior und inferior drehen das Auge um die frontale Axe (Hebung und Senkung), sowie um die sagittale Axe (Rollung) in ent-

Digitized by Illinois College of Optometry

gegengesetztem Sinne und sind insoferne Antagonisten; dagegen wirken sie beide in gleichem Sinne adducirend.

Obliquus superior und inferior drehen das Auge um die sagittale Axe (Rollung), sowie um die frontale Axe (Hebung und Senkung) in entgegengesetztem Sinne als Antagonisten, wirken dagegen beide abducirend.

Nur selten ist bei den Bewegungen des Auges ein einziger Muskel thätig. Dies ist der Fall, wenn das Auge aus der Primärstellung gerade nach aussen oder innen gebracht wird, in welchem Falle blos der R. lateralis oder medialis wirkt. Bei allen anderen Augenbewegungen sind aber stets zwei oder selbst drei Augenmuskeln betheiligt. So kommt bei adducirenden Bewegungen nebst dem R. medialis auch der R. superior und der R. inferior in Betracht. Bei der Hebung sind der R. superior und Obl. inferior, bei der Senkung der R. inferior und Obl. superior betheiligt. Die Rollung des Bulbus in der Weise, dass das obere Ende des verticalen Meridians sich nach innen neigt, kann durch den Obl. superior oder den R. superior, die Rollung im entgegengesetzten Sinne durch den Obl. inferior oder den R. inferior bewirkt werden.

Beim Sehen mit beiden Augen wirken die Muskeln des einen Auges mit denen des anderen so zusammen, dass sich die Gesichtslinien beider Augen im fixirten Objecte kreuzen. Zu diesem Zwecke werden die Augen sowohl gleichsinnig (beide nach rechts oder beide nach oben etc.), als auch im Sinne der Convergenz und Divergenz bewegt. Diese Association der Augenbewegungen wird durch Centren höherer Ordnung als die Nervenkerne, durch die Associationscentren geregelt. Dieselben innerviren je nach Bedarf bestimmte Muskeln oder Muskelgruppen des einen Auges gleichzeitig mit solchen des anderen Auges. So kann z. B. der Rectus medialis des rechten Auges gleichzeitig mit dem Rectus medialis des linken Auges in Thätigkeit versetzt werden, wodurch eine Convergenzbewegung entsteht; andererseits kann er aber auch mit dem Rectus lateralis des linken Auges zusammenwirken, so dass beide Augen nach links gewendet werden.

§ 122. *Orientirung.* Die Orientirung im Raume, d. h. die Verlegung der gesehenen Objecte an den Ort, wo sie sich thatsächlich befinden, geschieht auf folgende Weise: Die Objecte der Aussenwelt bilden sich auf der Netzhaut ab. Um den Ort des Netzhautbildes für irgend einen Punkt zu finden, braucht man nur von diesem eine Linie durch den Knotenpunkt des Auges (Fig. 197 *k*) bis zur Netzhaut zu ziehen, da die durch den Knotenpunkt gehenden Strahlen (Richtungs-

Digitized by Illinois College of Optometry

strahlen) ungebrochen bis zur Netzhaut gehen. So liegt das Bild des fixirten Punktes o (Fig. 197) in $f.\ c.$ (Fovea centralis). Nach unten vom Fixirpunkte befindliche Objecte, wie o_1, entwerfen ihr Bild nach oben von der Fovea centralis, in b_1, sowie umgekehrt das nach oben vom fixirten Punkte liegende Object o_{11} sein Bild in b_{11}, unterhalb der Fovea, hat. Wir selbst beurtheilen den Ort, an welchem sich ein Object befindet, indem wir den umgekehrten Vorgang befolgen. Wir verlegen das Object in eine Linie, welche vom Netzhautbilde durch den Knotenpunkt nach aussen geht. Diesen durch die Erfahrung erlernten Vorgang zur Bestimmung des Ortes der äusseren Gegenstände bezeichnet man als Projection (der Netzhautbilder nach aussen). Vermöge derselben sehen wir die Objecte in der Aussenwelt so nebeneinander angeordnet, wie deren Bilder auf unserer Netzhaut, nur umgekehrt: was sich

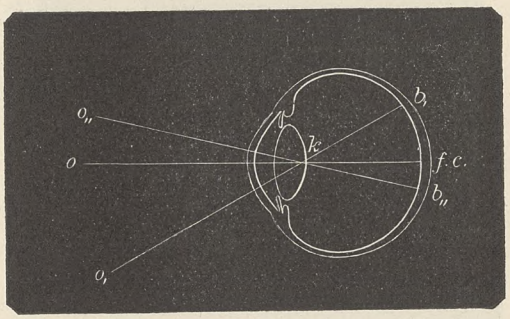

Fig. 197.
Projection der Netzhautbilder nach aussen.

rechts vom Fixirpunkte abbildet, wird links von demselben gesehen u. s. w. Wir werden dadurch in sicherer Weise über die relative Lage der Objecte zu einander unterrichtet — objective Orientirung. — Zur vollkommenen Orientirung gehört aber noch, dass wir das ganze Mosaik von Bildern, welches wir von unserer Netzhaut nach aussen projiciren und welches an und für sich richtig ist, auch an den richtigen Ort im Raume verlegen. Dann erst haben wir einen der Wirklichkeit entsprechenden Begriff von der Lage der Objecte nicht nur zu einander, sondern auch zu unserem Körper — subjective Orientirung. Dieselbe beruht darauf, dass wir Kenntniss von der Lage unseres Körpers im Raume und von der Lage der Augen in unserem Körper haben. Erstere wird durch das Gleichgewichtsgefühl vermittelt, letztere durch die Muskelgefühle der Augenmuskeln, welche uns sagen, wie unsere Augen im Verhältniss zum Körper gerichtet sind. — Durch

Digitized by Illinois College of Optometry

die subjective und objective Orientirung zusammengenommen sind wir im Stande, die absolute Lage jedes gesehenen Objectes im Raume richtig zu erkennen.

In der Regel sehen wir mit beiden Augen gleichzeitig. Dieselben werden vermittelst der associirten Bewegungen so gestellt, dass ihre

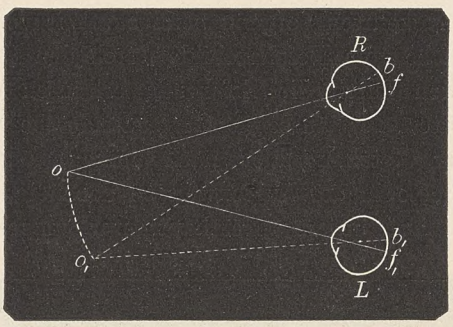

Fig. 198.
Binoculäres Einfachsehen.

Gesichtslinien in dem eben betrachteten Objecte sich kreuzen — wir fixiren dasselbe. Das Object o (Fig. 198) bildet sich dann in beiden Augen in der Fovea centralis (f und f_1) ab. Ein nach links vom fixirten



Fig. 199.
Gleichnamige Doppelbilder.

Punkte gelegener Gegenstand o_1 würde sein Bild in beiden Augen nach rechts von der Fovea, in b und b_1 entwerfen, und zwar in beiden Augen gleich weit nach rechts von derselben. Diese Bilder, sowie alle anderen, welche sich auf symmetrisch gelegenen Stellen der beiden Netzhäute befinden, werden von beiden Augen an dieselben Punkte der

Digitized by Illinois College of Optometry

Aussenwelt (o, o_1 u. s. w.) verlegt und deshalb einfach gesehen — binoculäres Einfachsehen.

Eine Störung des binoculären Einfachsehens gibt sich durch binoculäres Doppeltsehen kund, welches dann entsteht, wenn die Gesichtslinie des einen Auges von dem fixirten Gegenstande abirrt. Es fixire z. B. das rechte Auge R (Fig. 199) den Punkt o, während die Gesichtslinie g des linken Auges L nach innen abweicht, weil das Auge convergent schielt. Der Punkt o bildet sich dann im rechten Auge in der Fovea f, im linken dagegen in b, nach rechts von der Fovea f_1 ab. Mit dem rechten Auge wird der Gegenstand an seinem richtigen Orte o gesehen. Auch mit dem linken Auge müsste der Gegenstand gegenüber dem Netzhautbilde b, also am richtigen Orte o

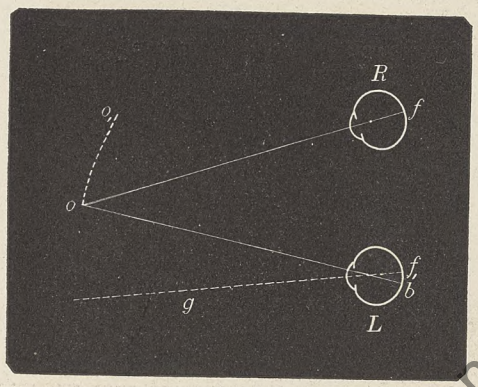

Fig. 200.
Gekreuzte Doppelbilder.

und daher binocular einfach gesehen werden, wenn der Besitzer des Auges nicht bezüglich der Stellung des linken Auges sich im Irrthum befinden würde. Er weiss nichts von der Ablenkung dieses Auges nach innen, sondern ist der Meinung, dasselbe sei gleich dem rechten mit seiner Gesichtslinie für das Object eingestellt. Er erwartet daher, dass sich dessen Bild auch im linken Auge in der Fovea befinde. Da dies aber nicht der Fall ist, sondern das Bild b nach rechts von der Fovea liegt, schliesst er daraus, dass sich das Object o nach links, nach o_1 verschoben habe, da er durch frühere Erfahrung weiss, dass alle links vom fixirten Punkte gelegenen Gegenstände ihr Bild rechts von der Fovea entwerfen. In diesem Falle ist also die subjective Orientirung unrichtig; das ganze Mosaik der Netzhautbilder des linken Auges wird zu weit nach links in den Raum verlegt, weil der Besitzer des

Digitized by Illinois College of Optometry

Auges in Bezug auf die Stellung desselben im Kopfe in Irrthum befangen ist (Nagel, Alfred Graefe).

Die hier als Beispiel gewählten Doppelbilder werden als gleichnamige bezeichnet, weil das nach rechts gesehene Bild o dem rechten, das nach links gesehene o_1 dem linken Auge angehört. In der Praxis wird diese Thatsache dadurch festgestellt, dass man bald das eine, bald das andere Auge vorübergehend verdeckt und den Patienten fragt, welches von den beiden Bildern jedesmal verschwindet. Man kann auch vor das eine Auge ein gefärbtes Glas vorsetzen und den Patienten angeben lassen, welches von den beiden Bildern gefärbt und welches in seiner natürlichen Farbe gesehen wird. Gleichnamige Doppelbilder

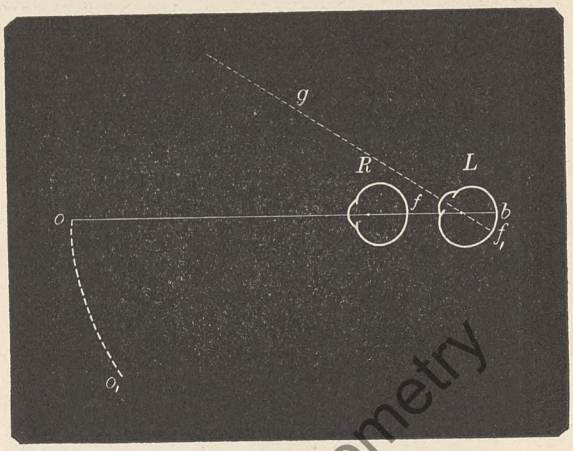

Fig. 201.
Doppelbilder mit Höhenunterschied.

beruhen, wie die vorstehende Darlegung zeigt, auf zu starker Convergenz der Augen.

Ungleichnamige oder gekreuzte Doppelbilder entstehen, wenn relative Divergenz der Augen vorhanden ist. In Fig. 200 weicht das linke Auge L nach aussen ab. Das Bild des Punktes o fällt deshalb nach b, links von der Fovea f_1, weshalb der Gegenstand selbst fälschlich nach rechts vom fixirten Punkte o, in o_1 gesehen wird. In diesem Falle entspricht das linke Bild dem rechten, das rechte Bild dem linken Auge.

Höhenunterschied der Doppelbilder ist vorhanden, wenn die Augen ungleich hoch stehen. In Fig. 201 sind die beiden Augen hinter einander statt neben einander aufgezeichnet. Das rechte Auge R fixirt richtig, das linke L ist nach aufwärts abgelenkt. Das Bild b des

Digitized by Illinois College of Optometry

Punktes *o* fällt daher im linken Auge nach oben von der Fovea f_1, und der Besitzer des Auges, welcher dasselbe richtig gestellt glaubt, vermeint den Punkt *o* nach abwärts von seinem wahren Orte, in o_1 zu sehen, da bei richtiger Stellung des Auges alle unterhalb der Visirebene gelegenen Objecte ihre Bilder in der oberen Netzhauthälfte entwerfen. Das tiefer stehende Bild gehört daher immer dem höher stehenden Auge an und umgekehrt.

Die Doppelbilder können auch geneigt sein, so dass sie mit ihren oberen oder unteren Enden einander genähert sind. Dies ist der Fall, wenn eines der beiden Augen eine Rollung um die sagittale Axe

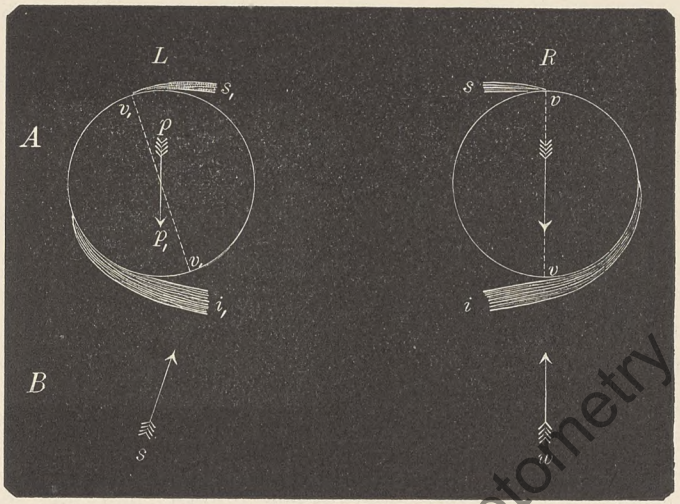

Fig. 202.
Doppelbilder mit Schiefstand.

erfahren hat, das andere aber nicht. In Fig. 202 *A* stelle *R* und *L* die hinteren Hälften der beiden Augen dar, von rückwärts gesehen und durchsichtig gedacht, so dass man das in der Netzhaut liegende umgekehrte Bild eines Pfeiles sieht. Im rechten Auge stehe der verticale Meridian der Netzhaut *v v* thatsächlich vertical, im linken Auge sei er geneigt, $v_1\, v_1$. Das Bild eines vertical stehenden Pfeiles ist auch in beiden Netzhäuten vertical; im rechten Auge fällt es daher mit dem verticalen Meridian zusammen, im linken Auge dagegen bildet es mit dem geneigten verticalen Meridian einen Winkel. Da nun das linke Auge von früher her gewöhnt ist, nur solche Gegenstände für vertical zu halten, deren Bilder mit dem verticalen Meridiane sich decken, wird es den Pfeil für schrägstehend halten. Es werden daher zwei

Digitized by Illinois College of Optometry

Bilder des Pfeiles gesehen (Fig. 202 *B*, *w* und *s*), von welchen das dem linken Auge angehörende schief steht.

Wenn binoculär doppelt gesehen wird, erscheinen beide Bilder nicht gleich; das eine ist deutlicher als das andere und wird daher als wahres Bild im Gegensatze zum Scheinbilde bezeichnet. Das wahre Bild ist dasjenige, welches dem fixirenden Auge entspricht. Es wird daher am richtigen Orte und überdies deutlich gesehen, da es mit der Fovea wahrgenommen wird. Das Scheinbild gehört dem abgewichenen Auge an. Es ist weniger deutlich als das Bild des anderen Auges, weil es mit einer peripheren Stelle der Netzhaut percipirt wird; überdies wird es am unrichtigen Orte gesehen, so dass der Betreffende, wenn er darnach greifen will, daneben greift; daher Scheinbild oder falsches Bild.

Vom binocularen Doppeltsehen ist das monoculäre Doppeltsehen streng zu unterscheiden. Ersteres entsteht dadurch, dass in jeder der beiden Netzhäute nur ein Bild des Gegenstandes, aber an nicht homonym gelegenen Stellen, entworfen wird; letzteres dadurch, dass auf einer Netzhaut zwei Bilder desselben Gegenstandes sich bilden. Die binoculäre Diplopie verschwindet daher sofort, wenn ein Auge zugehalten wird, während die monoculäre bestehen bleibt, wenn auch nur ein Auge, nämlich das doppeltsehende, geöffnet ist. Darin liegt das sicherste diagnostische Unterscheidungsmerkmal zwischen beiden Arten der Diplopie. — Die Ursache des monoculären Doppeltsehens ist entweder anomale Brechung der Lichtstrahlen oder das Vorhandensein einer doppelten Pupillenöffnung. Die erstere stellt eine Form des unregelmässigen Astigmatismus dar (siehe § 148) und hat ihren Sitz entweder in der Hornhaut oder in der Linse (besonders bei Subluxatio lentis). Auch bei Cataracta incipiens kann durch ungleiche Brechkraft der einzelnen Linsensectoren monoculäre Diplopie entstehen, doch kommt es hier viel häufiger zu monoculärer Polyopie (siehe Seite 446). Eine doppelte Pupillaröffnung erzeugt dann Doppeltsehen, wenn das Auge nicht für die Entfernung des fixirten Objectes eingestellt ist. Man findet dasselbe am häufigsten in Folge von Iridodialyse.

Die Insertionslinien der vier geraden Augenmuskeln sind ungleich weit vom Hornhautrande entfernt und auch zumeist nicht genau concentrisch mit demselben gelegen. Auch sind sie nicht immer vollkommen symmetrisch zum horizontalen und verticalen Meridian. Die durchschnittlichen Abweichungen in Bezug auf die Lage der Insertionslinien sind möglichst getreu in Fig. 203 wiedergegeben, welche die auf die Fläche projicirte vordere Bulbushälfte darstellt. In dieselbe sind die Distanzen der Insertionslinien von der Hornhaut in Millimetern eingezeichnet, wie ich sie als Mittel aus einer grossen Zahl von Messungen gefunden habe.

Digitized by Illinois College of Optometry

Die Muskeln sind von Fascien eingehüllt, welche nach vorne in die Tenon'sche Kapsel übergehen, dort, wo sich diese auf die Muskelsehnen zurückschlägt. Seitliche Fortsätze der Fascien setzen die Muskeln unter einander in Verbindung und begeben sich auch von den Muskeln an die knöcherne Wand der Orbita. Durch dieses System von Fascien, welches die Orbita durchsetzt, wird der Inhalt derselben fixirt. Dank denselben verlässt der Bulbus bei seinen Bewegungen doch seinen Ort nicht, sondern dreht sich um ein fixes Centrum. Die Fortsetzungen der Fascien, welche von den Muskeln zur Orbitalwand gehen, wirken als Hemmungsvorrichtungen, welche extreme Excursionen des Augapfels verhüten (Merkel, Motais). Dieselben sind am stärksten am medialen und lateralen Augenmuskel entwickelt (Fig. 189 *fi* und *fe*). Der Levator palp. sup., welcher mit dem Rectus superior associirt wirkt, ist mit diesem durch Fascienzüge in unmittelbare Verbindung gesetzt. Ausserdem gehen vom Levator Faserzüge zur Haut des oberen

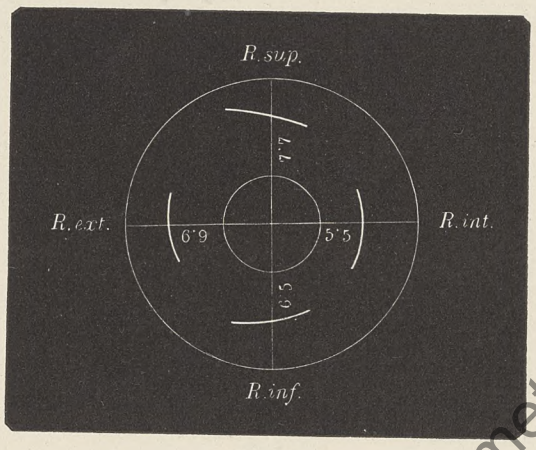

Fig. 203.

Insertionslinien der vier geraden Augenmuskeln, auf die Fläche projicirt. Natürliche Grösse.

Lides. sowie auch zur oberen Uebergangsfalte, damit diese Gebilde beim Heben des Augapfels und des oberen Lides entsprechend folgen. Eine analoge Einrichtung tritt bei der Senkung des Augapfels in Wirkung, indem vom Rectus inferior Fascienzüge in das untere Lid und zur unteren Uebergangsfalte ziehen.

Bei den Muskeln, deren Wirkungsweise complicirt ist (und das ist bei allen Muskeln mit Ausnahme des ersten Paares der Fall), fällt die Wirkung der einzelnen Componenten, aus welchen sich die Gesammtwirkung zusammensetzt, verschieden stark aus, je nach der Stellung, in welcher sich der Bulbus gerade befindet. Es soll dies beispielshalber für den Rectus superior erläutert werden. Wenn das Auge gerade nach vorne sieht, so dass seine Gesichtslinie mit der sagittalen Bewegungsaxe SS_1 zusammenfällt (Fig. 204 *A*), so bildet die Wirkungsebene des Rectus superior einen nach hinten und nasenwärts offenen Winkel von ungefähr 23° sowohl mit der Gesichtslinie als mit der sagittalen Bewegungsaxe. In Folge dessen hat der Muskel nebst der Hebung des Auges auch eine Adduction und eine Rollung desselben zur Folge. Wenn nun das Auge um 23° nach aussen gewendet wird (Fig. 204 *B*), so fällt

Digitized by Illinois College of Optometry

die Ebene der Muskelwirkung mit der Gesichtslinie GG_1 zusammen. Dann wird die Wirkung des Muskels eine reine Hebung sein, indem die beiden anderen Componenten wegfallen. Je mehr umgekehrt das Auge nach einwärts gewendet wird, desto mehr gewinnen die beiden Componenten Adduction und Rollung die Oberhand. Ihr Maximum würden sie erreichen, wenn der Bulbus so weit nach innen gebracht werden könnte, dass die Gesichtslinie desselben GG_1 mit der Muskelebene einen rechten Winkel einschliesst (Fig. 204 *C*); die Hebung dagegen würde in diesem Fall auf Null herabgesunken sein. — In gleicher Weise lässt sich für jeden anderen Augenmuskel, sofern man dessen Verlaufsweise genau kennt, die Wirkung der einzelnen Componenten je nach der Stellung des Auges deduciren. Dies ist von Wichtigkeit für die Diagnose der Augenmuskellähmungen. Der Ausfall

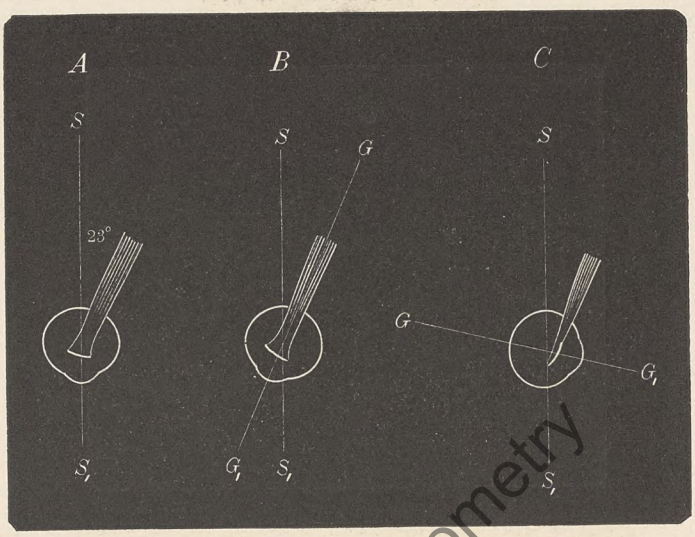

Fig. 204.
Wirkungsweise des Rectus superior. *A.* Beim Blick geradeaus. *B.* Bei Abduction. *C.* Bei Adduction. — SS_1 sagittale Bewegungsaxe, GG_1 Gesichtslinie.

des gelähmten Muskels macht sich je nach der verschiedenen Blickrichtung bald mehr im Sinne der einen, bald mehr im Sinne der anderen von den Componenten bemerkbar.

Die Messung der Excursionen des Bulbus ist nicht blos für den Physiologen, sondern auch für den praktischen Augenarzt wichtig, und zwar um den Grad einer Lähmung, die Fortschritte in der Besserung, die Prognose einer Schieloperation zu bestimmen u. s. w. Das einfache Verfahren der linearen Messung nach Alfred Graefe ist nur auf die Bewegungen in horizontaler Richtung (Abduction und Adduction) anwendbar. Man lässt zuerst gerade nach vorne sehen auf ein Object, welches man in grösserer Entfernung vom Auge, in der Mittellinie des Gesichtes, aufgestellt hat. Bei dieser Mittelstellung des Auges wird nun mit dem Zirkel der Abstand zwischen äusserem Hornhautrande und äusserem Augenwinkel gemessen (*cm*, Fig. 205). Desgleichen misst man diesen Abstand bei möglichst starker Innen- und Aussenwendung des Auges (*ci* und *ca*). Die Differenz zwischen diesen Werthen und der Mittelstellung

Digitized by Illinois College of Optometry

gibt die Grösse der Adduction und Abduction des Augapfels. Nehmen wir an, wir hätten $cm = 8$ mm, $ci = 18$ mm, $ca = 1$ mm gefunden. Dann ist die Adduction $= ci - cm = 10$ mm und die Abduction $= cm - ca = 7$ mm. Die Adduction und die Abduction zusammen bilden die gesammte seitliche Bewegungsbahn, welche also in dem gewählten Beispiele 17 mm betragen würde.

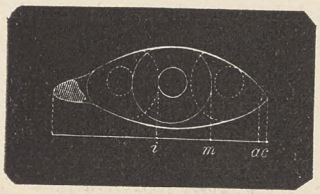

Fig. 205.
Lineare Messung der seitlichen Excursionen des Auges.

Dieses Messungsverfahren ist zwar mit mancherlei Ungenauigkeiten behaftet, eignet sich aber, Dank seiner Einfachheit und raschen Ausführbarkeit, doch recht gut, namentlich für Fälle von Schielen. Eine genauere Messung der Excursionen

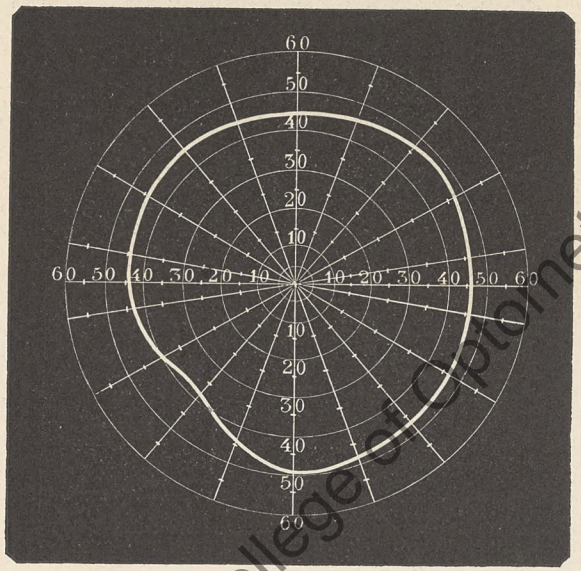

Fig. 206.
Normales Blickfeld. Nach Landolt.

kann mittelst des Perimeters vorgenommen werden. Die zu untersuchende Person stützt ihren Kopf auf die Kinnstütze des Instrumentes so auf, dass das zu prüfende Auge (das andere muss indessen verdeckt sein) im Mittelpunkte des Perimeterbogens sich befindet. Längs des letzteren werden dann Objecte (am besten etwas grössere Probebuchstaben) von der Peripherie nach dem Centrum langsam vorgeschoben, bis der Untersuchte beim Hinblicken das Object genau erkennt (z. B.

Digitized by Illinois College of Optometry

den Buchstaben nennen kann, was beweist, dass er ihn wirklich central fixirt). Hiebei dürfen natürlich nur Bewegungen mit dem Auge, nicht aber mit dem Kopfe ausgeführt werden. Die gefundenen Grenzen für die Excursionen des Auges werden in ein gewöhnliches Perimeterschema eingetragen. Das auf diese Weise begrenzte Gebiet, welches das Auge vermittelst seiner Excursionen beherrscht, heisst das Blickfeld. Fig. 206 zeigt das Blickfeld eines normalen Auges nach Landolt. Lähmungen der Augenmuskeln verrathen sich durch eine entsprechende Einschränkung des Blickfeldes.

Augenmuskelnerven. Lähmungen der Augenmuskeln sind ein häufiges Symptom cerebraler Erkrankungen. Derjenige, welcher den Ursprung der Augenmuskelnerven im Gehirne und deren Verlauf bis zur Orbita genau kennt, wird oft im

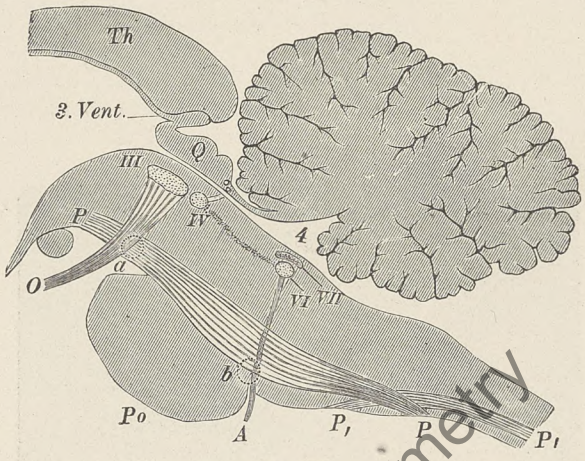

Fig. 207.

Ursprungskerne der Augenmuskeln. Schematischer sagittaler Schnitt durch den Hirnstamm. Natürliche Grösse. — Der Kern des Oculomotorius *III* liegt unter dem vorderen Paare der Vierhügel *O*. Die von demselben kommenden Fasern ziehen convergirend nach abwärts, um am vorderen Rande des Pons *Po* als vereinigter Nervenstamm *O* auszutreten. Unmittelbar hinter dem Oculomotoriuskerne liegt der Trochleariskern *IV*, aus welchem sich der Stamm des Nerven nach aufwärts begibt. Die beiden unmittelbar darüber, am hinteren Rande der Vierhügel gezeichneten hellen Punkte sollen die Querschnitte der im Velum medullare ant. sich kreuzenden Trochleariastämme darstellen. Der Kern des Abducens *VI* liegt am Boden des vierten Ventrikels *4*, unmittelbar unter dem Kerne des Facialis *VII*. Das vom Abducenskerne zum Trochleariskerne ziehende punktirte Band repräsentirt das die Nervenkerne verbindende hintere Längsbündel. Der Stamm des Abducens *A* tritt am hinteren Rande des Pons zu Tage. *a* zeigt den Ort einer Läsion an, welche durch Zerstörung des Oculomotorius *O* und der Pyramidenbahn *P P* wechselständige Lähmung dieses Nerven und der Extremitäten zur Folge hat; in gleicher Weise würde eine Läsion in *b* wechselständige Lähmung des Abducens und der Extremitäten hervorrufen. $P_1 P_1$ Pyramidenbahn der anderen Seite. *Th* Thalamus opticus.

Stande sein, aus der Art und Combination der Lähmungen den Sitz der Läsion zu bestimmen, also eine genauere Diagnose der Gehirnkrankheit in Bezug auf Art und Ort zu stellen. Deshalb sollen hier die wichtigsten Punkte, welche sich auf Ursprung und Verlauf der Augenmuskelnerven beziehen, in Kürze angeführt werden.

Die Bewegungen der Augenmuskeln werden durch nervöse Centren verschiedener Ordnung geregelt. Die niedersten Centren sind die Kerne auf dem Boden der Rautengrube, aus welchen die Nervenstämme selbst entspringen. Diesen

Digitized by Illinois College of Optometry

übergeordnet sind Centren höherer Ordnung für das Zusammenwirken der einzelnen Augenmuskeln, die Associationscentren. Die Centren höchster Ordnung sind in der Hirnrinde gelegen; es sind die corticalen Centren für die willkürlich ausgeführten Augenbewegungen. Dieselben liegen wahrscheinlich nicht scharf abgegrenzt in der motorischen Sphäre der Grosshirnrinde.

Am genauesten bekannt sind die Centren erster Ordnung, die Ursprungskerne der Augenmuskeln. Dieselben liegen unter dem Aquaeductus Sylvii und am Boden des vierten Ventrikels zu beiden Seiten der Raphe. Der vorderste derselben ist der Kern des Oculomotorius (Fig. 207 *III*), welcher schon im hintersten Theile des dritten Ventrikels beginnt und sich unter dem Aquaeductus Sylvii bis

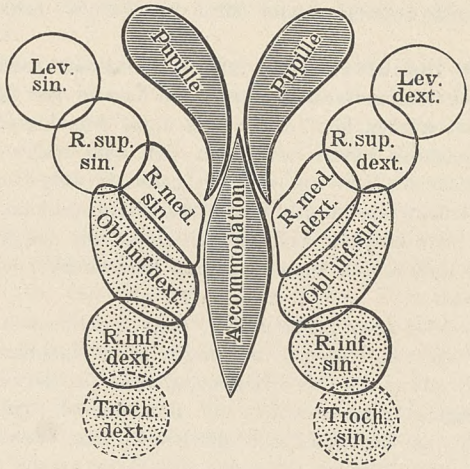

Fig. 208

Schematische Darstellung des Kerngebietes des Oculomotorius und Trochlearis beim Affen. Nach Bernheimer. — Die medianen Kerne sind schraffirt; sie sind für die Binnenmuskeln des Auges bestimmt, und zwar die beiden vorderen (paarige, kleinzellige Mediankerne) wahrscheinlich für die Pupille, der hintere (unpaariger, grosszelliger Mediankern) wahrscheinlich für die Accommodation. Die zu beiden Seiten der Mediankerne gelegenen Ganglienzellengruppen bilden zusammen den rechten und linken Seitenhauptkern. Sie enthalten die Ursprungsgebiete der äusseren Augenmuskeln, an welche sich rückwärts der Kern des Trochlearis anschliesst. Die punktirt gezeichneten Theilkerne schicken ihre Fasern zum Oculomotorius der gegenüberliegenden Seite; von den nicht punktirten gehen ungekreuzte Fasern ab.

unter das hintere Vierhügelpaar erstreckt. Derselbe besteht aus mehreren paarigen und einer unpaarigen Ganglienzellengruppe. Auch in physiologischer Beziehung muss man sich denselben zusammengesetzt denken aus einer Anzahl von Theilkernen. Welche von den einzelnen Ganglienzellengruppen zu jedem der vom Oculomotorius versorgten Muskeln gehört, ist für den Menschen noch nicht genau festgestellt; für den Affen, bei welchem die Verhältnisse ähnlich liegen dürften, hat Bernheimer auf Grund experimenteller Untersuchungen das in Fig. 208 dargestellte Schema entworfen. Dasselbe bestätigt, was schon die klinische Erfahrung lehrte, dass nämlich die Ursprungskerne jener Muskeln benachbart sind, welche synergisch wirken, so die Kerne für die Pupille, die Accommodation und die Convergenz (Recti medialis), die Kerne für den Levator palpebrae, den Rectus superior und Obliquus inferior (Hebung des Auges) und die Kerne für den Rectus

Digitized by Illinois College of Optometry

inferior und den nicht mehr zum Oculomotoriusgebiete gehörigen Trochlearis (Senkung des Auges). Da der Orbicularis als Schliessmuskel des Auges gleichfalls den Augenmuskeln associirt ist (Schluss der Lidspalte verbindet sich mit Aufwärtsbewegung des Augapfels), so vermuthet man, dass auch die für ihn bestimmten Nervenfasern aus dem Oculomotoriuskerne entspringen, wenn sie auch weiterhin im Stamme des Facialis verlaufen (Mendel).

Die aus dem Oculomotoriuskerne kommenden Fasern ziehen durch die Grosshirnschenkel nach unten, wobei ein Theil der Fasern auf derselben Seite bleibt, ein anderer Theil auf die andere Seite hinübertritt. An der Basis des Gehirns kommen sie, zu je einem gemeinschaftlichen Nervenstamme vereinigt, am vorderen Rande der Brücke zum Vorschein (Fig. 207 *O*). Von hier verläuft der Oculomotorius in der Wand des Sinus cavernosus und durch die Fissura orbitalis superior in die Orbita hinein.

Der Kern des Trochlearis (Fig. 207 *IV*) reiht sich nahezu unmittelbar an das hintere Ende des Oculomotoriuskernes an, so dass er fast als der letzte seiner Theilkerne betrachtet werden könnte. Er liegt unter dem hinteren Vierhügelpaare. Die von ihm ausgehenden Fasern schliessen sich aber nicht dem nach abwärts ziehenden Oculomotoriusstamme an, sondern gehen in entgegengesetzter Richtung nach aufwärts und rückwärts in das Velum medullare anticum. In diesem treten sie auf die andere Seite hinüber, kreuzen sich somit mit denen der anderen Seite und gelangen dann weiter, sich aussen um den Hirnschenkel herumschlingend, an die Basis des Gehirns.

Der Kern des Abducens (Fig. 207 *VI*) liegt ziemlich weit hinter den Kernen der beiden anderen Nerven, dagegen in unmittelbarer Nachbarschaft des Facialiskernes (Fig. 207 *VII*), etwas vor den Striae medullares. Die Nervenfasern, welche aus dem Kerne entspringen, treten zwischen den Bündeln der Pyramidenstränge nach abwärts und kommen am hinteren Rande der Brücke zum Vorschein (Fig. 207 *A*). — Trochlearis sowohl wie Abducens verlaufen, sobald sie an die Gehirnbasis gelangt sind, gleich dem Oculomotorius nach vorne, um durch den Sinus cavernosus und die Fissura orbitalis superior in die Orbita zu dringen.

Binoculäres Sehen. Wenn Jemand mit zwei Augen einfach sieht, so kann dies auf doppelte Weise geschehen: entweder weil er mit beiden Augen richtig fixirt und die Eindrücke beider Augen an dieselbe Stelle verlegt — binoculäres Einfachsehen —, oder weil eines der beiden Augen nicht sieht, sei es, dass es blind ist, sei es, dass es den empfangenen Eindruck unterdrückt — monoculäres Sehen. Wie kann man wissen, welches von beiden in einem bestimmten Falle thatsächlich vorliegt? Man lasse einen Gegenstand, z. B. eine brennende Kerze, in einer Entfernung von einigen Metern fixiren. Sieht man, dass dabei eines der beiden Augen deutlich abgelenkt ist, so kann kein binoculäres Einfachsehen stattfinden. Wird trotzdem einfach gesehen, so kann dies nur so erklärt werden, dass das Bild des abgelenkten Auges nicht empfunden oder dass es unterdrückt wird. Ist deutliche Ablenkung eines Auges nicht wahrzunehmen, so prüft man auf folgende Weise, ob binocular richtig fixirt wird: Während der Untersuchte die brennende Kerze fixirt, verdeckt man bald das eine, bald das andere Auge. Wenn beide Augen richtig stehen, wird nach Verdecken des einen das andere in seiner Stellung verharren. Nehmen wir nun an, das rechte Auge sei ein wenig nach aussen abgelenkt, während das linke fixirt. Wenn man das erstere verdeckt, wird das linke fort-

Digitized by Illinois College of Optometry

fahren, zu fixiren; wenn man aber das linke verdeckt, muss das rechte erst durch eine Adductionsbewegung in die fixirende Stellung gebracht werden. Man bemerkt also bei Verdecken des fixirenden Auges eine Einstellungsbewegung des nicht fixirenden, deren Richtung dem Sinne der Ablenkung gerade entgegengesetzt ist. Diese Einstellungsbewegung ist noch dann deutlich, wenn die Ablenkung selbst zu gering ist, um mit Sicherheit erkannt zu werden. — Eine andere Methode, zu prüfen, ob das einfache Sehen auf Verschmelzung der beiden Bilder oder auf Unterdrückung eines derselben beruht, ist folgende: Man hält ein Prisma mit der Basis nach abwärts vor eines der beiden Augen (Fig. 230). War früher binoculärer Sehact vorhanden, so müssten jetzt zwei übereinander stehende Doppelbilder gesehen werden (o und o_1). Wird auch jetzt einfach gesehen, so kann dies nur dadurch geschehen, dass das Bild eines der beiden Augen nicht wahrgenommen oder vernachlässigt wird.

Nur Derjenige, welcher binocular einfach sieht, hat wirklich körperliches, stereoskopisches Sehen. Man kann daher das binoculäre Sehen auch mit stereoskopischen Bildern prüfen, von welchen besondere Muster speciell für diesen Zweck hergestellt worden sind. Eine besonders feine Prüfung des stereoskopischen Sehens, d. h. der Wahrnehmung der Tiefendimensionen, geschieht mittelst des Hering'schen Fallversuches. Der zu Untersuchende sieht mit beiden Augen durch eine lange Röhre nach einem senkrecht ausgespannten feinen Faden. Man lässt nun Kügelchen (Glasperlen, Erbsen) neben dem Faden, und zwar bald etwas vor, bald etwas hinter demselben zu Boden fallen. Derjenige, welcher richtiges binoculäres Sehen hat, wird jedesmal, ohne Zögern und ohne Fehler, angeben, ob das Kügelchen vor oder hinter dem Faden fiel; Derjenige, welcher nur monocular sieht, kann dies höchstens errathen und irrt daher oft.

Das binoculäre Einfachsehen wird zum binocularen Doppeltsehen, wenn eines der beiden Augen die richtige fixirende Stellung verlässt. Dies geschieht am häufigsten in Folge von Störungen in der Augenmusculatur, wie Lähmungen oder Contracturen von Augenmuskeln. Es kann aber auch das Auge mechanisch in eine unrichtige Stellung gedrängt sein, z. B. durch Geschwülste in der Orbita u. s. w. Man kann binoculäres Doppeltsehen experimentell leicht in der Weise erzeugen, dass man durch Druck mit dem Finger ein Auge etwas nach der Seite verdrängt. Endlich entsteht Doppeltsehen dann, wenn die Excursionen des einen Auges im Vergleiche zu denen des anderen durch mechanische Hindernisse beschränkt sind, wie z. B. durch Symblepharon oder durch Pterygium.

Die Stellung der Doppelbilder ist bereits oben besprochen worden. Die Distanz der Doppelbilder, nach Winkelgraden gemessen, entspricht genau der Abweichung des abgelenkten Auges von der richtigen Stellung und kann daher als Maass für den Grad der Ablenkung dienen. Die lineare Distanz der Doppelbilder dagegen hängt nicht blos vom Grade der Ablenkung ab, sondern auch von der Entfernung, in welche die Doppelbilder projicirt werden. Je grösser diese Entfernung ist, desto grösser scheint die Distanz der Doppelbilder zu sein. — Wenn die Doppelbilder einander sehr nahe stehen, so decken sie sich theilweise, so dass nur ihre Contouren doppelt erscheinen. In diesem Falle weiss der Patient oft nicht, dass er doppelt sieht, sondern klagt nur darüber, dass er undeutlich sieht, oder dass jeder Gegenstand einen Schatten hat.

Die Doppelbilder stören das Sehen und verwirren, weshalb Jeder sie nach Möglichkeit zu vermeiden sucht. Dies geschieht dadurch, dass man bestrebt ist,

Digitized by Illinois College of Optometry

durch entsprechende Muskelanstrengung die Augen in die richtige Stellung zu bringen, so dass die Doppelbilder in ein Bild zusammenfliessen. Dieses Streben nach Vereinigung oder Fusion der Doppelbilder bezeichnet man als Fusionstendenz. Vermöge derselben werden oft bedeutende Hindernisse überwunden, welche sich dem Einfachsehen entgegenstellen. Dies zeigt folgender Versuch: Man lässt ein Object *o* fixiren und hält dann vor eines der Augen, z. B. vor das rechte, ein Prisma *P*, dessen Basis nach der Schläfenseite gerichtet ist (Fig. 209). Die von *o* kommenden Strahlen werden nach der Basis des Prisma abgelenkt und würden die Netzhaut des Auges nach aussen von der Fovea treffen; da aber im linken Auge das Object in der Fovea f_1 selbst sich abbildet, so würden gekreuzte Doppelbilder entstehen. Um dies zu verhindern, wird das rechte Auge so stark nach einwärts gewendet, dass die Fovea *f* so weit nach aussen geht, um von den durch das Prisma abgelenkten Strahlen getroffen zu werden. Um nicht doppelt zu sehen, wird also eine erhöhte Convergenzanstrengung gemacht, so dass sich die Gesichtslinien in *h* statt in *o* kreuzen. Durch diese Convergenz wird das Prisma

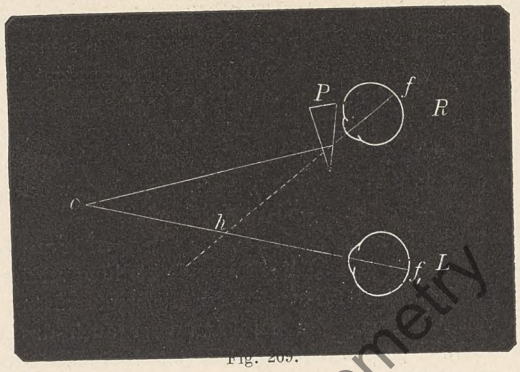

Fig. 209.

Ueberwindung eines Prisma durch Convergenz.

„überwunden". Indem man nach und nach immer stärkere Prismen vorsetzt, findet man das stärkste, welches durch Convergenz noch überwunden werden kann und welches daher das Maass für die Convergenz abgibt. — Legt man das Prisma mit der Basis nach einwärts vor das Auge, so werden die Strahlen durch dasselbe nach innen abgelenkt und das Bild des Gegenstandes wird einwärts von der Fovea entworfen. Das Auge muss daher, um das Bild auf die Fovea zu bringen, nach aussen gewendet werden. In diesem Falle wird also zum Zwecke des Einfachsehens das Prisma durch Divergenz der Augen überwunden. Wir sind nämlich nicht nur im Stande, unsere Gesichtslinien parallel, sondern unter gewissen Bedingungen selbst ein wenig divergent zu stellen. Das stärkste Prisma, welches auf diese Weise noch überwunden werden kann, gibt das Maass für die Divergenz oder, wie man dieselbe auch bezeichnet, für die negative Convergenz. Die Fusionstendenz macht sich auch geltend, wenn ein Prisma mit der Basis nach aufwärts oder abwärts vorgesetzt wird (Fig. 230). In diesem Falle entstehen Doppelbilder mit Höhendistanz, welche durch Ablenkung des einen Auges nach aufwärts oder abwärts zur Vereinigung gebracht werden müssen. — Die stärksten Prismen

Digitized by Illinois College of Optometry

werden durch Convergenz überwunden, schwächere durch Divergenz; durch Höhenablenkung des Auges können nur ganz schwache Prismen (von 1°—2°) überwunden werden.

Die mit den Prismen gefundene Convergenzfähigkeit wird auch als Adduction die Divergenzfähigkeit als Abduction bezeichnet. Diese Ausdrücke wären hier besser zu vermeiden, da sie schon zur Bezeichnung der seitlichen Excursionen des Auges verwendet wurden (Seite 644), welche ganz anderen Gesetzen folgen. Dies leuchtet sofort ein, wenn man bedenkt, dass im Dienste der Seitenwendung das Auge so weit abducirt werden kann, dass der äussere Hornhautrand den äusseren Augenwinkel nahezu berührt, während die Auswärtswendung der Augen behufs Divergenz nur eine minimale ist. Die Messung der Excursionen des Auges, wie sie auf Seite 654 angegeben wurde, kann daher auch nur auf die seitlichen Excursionen angewendet werden, nicht auf die Convergenzbewegungen. Das Maass für diese ist gegeben durch die beiden Endstellungen, welche unsere Augen einnehmen können in Bezug auf den Winkel, den ihre Gesichtslinien mit einander einschliessen. Man bezeichnet

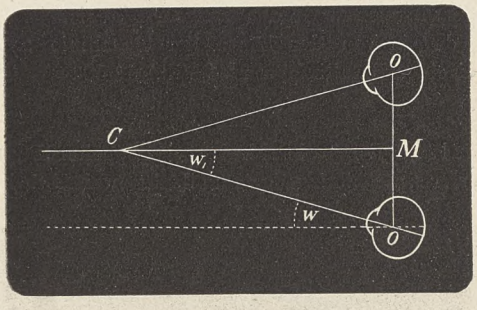

Fig. 210.
Darstellung des Meterwinkels.

dieselben als Nahepunkt und Fernpunkt der Convergenz. Der Nahepunkt ist der nächste Punkt, für den wir zu convergiren vermögen. Wir können dessen Lage direct bestimmen, indem wir ein Object so lange den Augen annähern, bis es beginnt, doppelt gesehen zu werden (in Landolt's Ophthalmo-Dynamometer dient als Object eine von rückwärts beleuchtete, schmale verticale Spalte). Auch auf die oben angegebene Weise mittelst Prismen, welche mit der Basis nach aussen vor die Augen gelegt werden, kann man das Maximum der Convergenz ermitteln. Der Fernpunkt der Convergenz liegt entweder in unendlicher Entfernung, wenn die Gesichtslinien bei vollständiger Erschlaffung der Convergenz parallel stehen, oder er liegt innerhalb (+) oder ausserhalb (—) der unendlichen Entfernung. Das letztere heisst, dass eine gewisse Divergenz möglich ist, was als Regel für normale Augen gilt. Ist die Lage des Convergenzfernpunktes negativ, so ist dessen Bestimmung nur durch Prismen möglich, welche mit der Basis nach innen vor die Augen gelegt werden. Die Differenz zwischen Maximum und Minimum (Nahepunkt und Fernpunkt) der Convergenz ist die Convergenzbreite, welche sich in den Fällen, wo auch divergirt werden kann, aus einem positiven und einem negativen Theile zusammensetzt. Diese Auffassungsweise der Convergenz kommt derjenigen gleich, welche für die Accommodation seit Donders besteht (siehe § 140) und hat den Zweck, den Vergleich der beiden, so innig verbundenen

Digitized by Illinois College of Optometry

Functionen zu erleichtern. Zu gleichem Zwecke hat Nagel den Begriff Meterwinkel eingeführt. *oo* (Fig. 210) ist die Basallinie, d. h. die Verbindungslinie der Drehungsmittelpunkte der Augen, *MC* die Mittellinie. Der Convergenzwinkel ist jener Winkel, um welchen das Auge aus der Parallelstellung gewendet werden muss, um einen Punkt *C* zu fixiren, also der Winkel *w* oder, was das Gleiche ist, der Winkel w_1. Die Grösse desselben steht im umgekehrten Verhältnisse zur Entfernung des fixirten Gegenstandes (geradeso wie die Accommodation). Als Meterwinkel, *mw*, bezeichnet man den Convergenzwinkel, welcher nöthig ist, um einen 1 m vor den Augen gelegenen Punkt zu fixiren; der Meterwinkel bildet die Einheit für die ziffermässige Bezeichnung des Convergenzgrades. Wenn ein Object in 2 m Entfernung fixirt wird, so beträgt die Convergenz 0·5 *mw*; bei Fixation eines Punktes in 50 cm Entfernung dagegen 2 *mw* etc. Diese Bezeichnungsweise des Convergenzgrades hat den Vortheil, dass sie dem Ausdrucke für die Accommodationsleistung vollkommen parallel geht. Für eine Entfernung von 50 cm ist eine Convergenz von 2 *mw* und eine Accommodation von 2 Dioptrien erforderlich etc. — Die Grösse des Meterwinkels, in Graden ausgedrückt, ist bei verschiedenen Personen verschieden, da sie von der Länge der Basallinie abhängt; sie beträgt durchschnittlich (bei einer Basallinie von 64 Mill.) 1° 50′.

Das monoculäre Doppeltsehen bei doppelter Pupillenöffnung (Iridodialyse, Loch in der Iris, Scheidung der Pupille in zwei Abtheilungen durch einen

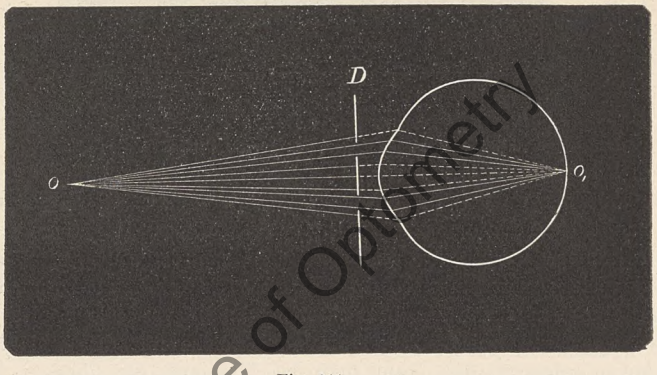

Fig. 211.
Scheiner's Versuch. Das Auge ist für den Punkt *o* eingestellt.

undurchsichtigen Strang u. s. w.) findet nur dann statt, wenn das Auge für das Object nicht richtig eingestellt ist; sonst wird auch bei doppelter Pupille einfach gesehen. Es erklärt sich dies nach dem bekannten Scheiner'schen Versuche. Man macht in ein Kartenblatt (Fig. 211 *D*) mittelst einer Nadel zwei Löcher, deren Distanz etwas geringer ist als der Durchmesser der Pupille, so dass beim Durchsehen beide gleichzeitig vor die Pupille zu liegen kommen. Durch diese Vorrichtung blickt man nach einem Objecte, z. B. nach einem in 25 cm Entfernung ausgespannten Faden *o*. Wenn das Auge für diese Distanz eingestellt ist, so vereinigen sich alle von dem Objecte *o* ausgehenden Strahlen auf der Netzhaut in dem Punkte o_1. Werden nun von dem ganzen Strahlenkegel nur diejenigen Strahlen durch-

Digitized by Illinois College of Optometry

gelassen, welche durch die zwei Löcher gehen, so vereinigen sich doch auch diese in o_1 zu einem Bilde; die einzige Veränderung, welche dieses durch das Vorhalten des Diaphragma erfährt, ist eine Abschwächung seiner Lichtstärke in Folge der Abhaltung vieler Strahlen. Ist dagegen das Auge für die Entfernung des Objectes nicht eingestellt (Fig. 212 *B*), so fällt die Spitze des Strahlenkegels nicht in die Netzhaut, sondern z. B. hinter dieselbe nach o_1. Der Strahlenkegel wird von der Netzhaut vor seiner Spitze geschnitten, so dass das Bild des Punktes *o* eine Scheibe — Zerstreuungskreis — (*a*) ist und der Punkt ganz verschwommen erscheint. Wenn nun durch das Diaphragma von dem ganzen Strahlenkegel nur zwei

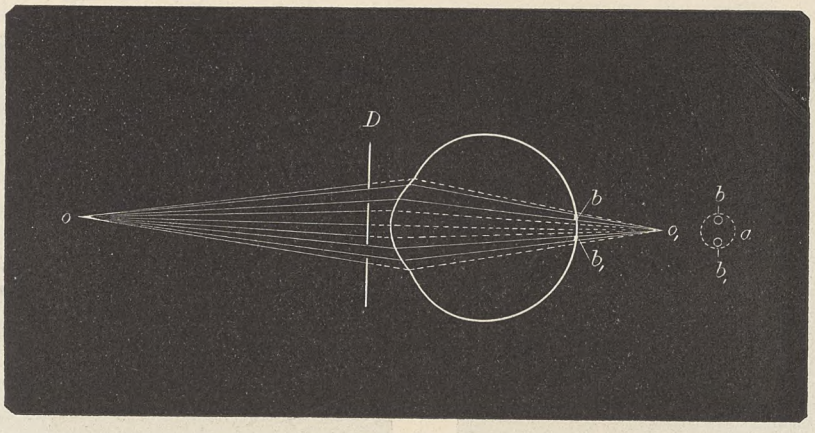

Fig. 212.
Scheiner's Versuch. Das Auge ist für den Punkt *o* nicht eingestellt.

Strahlenbündel in das Auge gelassen werden, so entwirft jedes derselben für sich einen kleineren Zerstreuungskreis (*b* und b_1); der Punkt *o* wird jetzt zwar deutlicher, aber doppelt gesehen.

Bei Myopie, namentlich höheren Grades, wird zuweilen über monoculäre Diplopie geklagt. Dieselbe macht sich besonders dann bemerkbar, wenn geradlinige Contouren, wie Telegraphendrähte, die Contouren von Bilderrahmen u. dgl. fixirt werden, welche doppelt erscheinen. Wahrscheinlich handelt es sich hier um die Wirkung eines unregelmässigen Astigmatismus.

I. Lähmung der Augenmuskeln.

§ 123. *Symptome.* 1. Beweglichkeitsbeschränkung. Bei Lähmung eines Augenmuskels ist die Excursion des Auges nach jener Seite, welche der Wirkung des gelähmten Muskels entspricht, vermindert oder ganz aufgehoben. Wäre z. B. der Rectus lateralis des rechten Auges vollständig gelähmt, so würde das rechte Auge nur bis zur Mittellinie, aber nicht darüber hinaus, nach rechts gebracht werden können. Wenn die Lähmung unvollständig ist, so ist natürlich auch der Ausfall an Beweglichkeit weniger bedeutend und kann dann oft nur

Digitized by Illinois College of Optometry

durch den Vergleich mit dem anderen gesunden Auge festgestellt werden. — Bei ganz leichten Lähmungen ist der Beweglichkeitsdefect überhaupt nicht deutlich genug, um mit Sicherheit erkannt zu werden. In diesen Fällen muss man sich behufs Diagnose an die Doppelbilder halten.

Die Folge der Beweglichkeitsbeschränkung ist ein Zurückbleiben des Auges, wenn eine associirte Bewegung nach der Wirkungssphäre des gelähmten Muskels hin intendirt wird. Wenn also bei Lähmung des rechten Lateralis ein nach rechts gelegenes Object *o* (Fig. 213)



Fig. 213.
Primäre Schielablenkung bei Lähmung des rechten Lateralis.

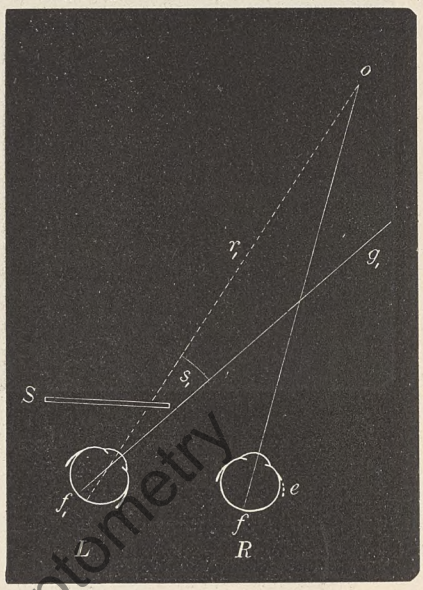

Fig. 214.
Secundäre Schielablenkung bei Lähmung des rechten Lateralis.

fixirt werden soll, wird das linke Auge richtig eingestellt sein; das rechte Auge aber wird nicht genügend weit nach rechts gewendet werden, so dass seine Gesichtslinie *g* nach links vom Objecte vorbeischiesst. Das Auge „schielt" nach innen — Strabismus paralyticus oder Luscitas*). Dieses Schielen findet nur statt, wenn die Augen nach der Wirkungssphäre des gelähmten Muskels hin gewendet werden sollen, und wird um so stärker, je weiter die Augen nach dieser Seite

*) Strabismus von στρέφω, ich drehe. Der Ausdruck Luscitas kommt von luscus, schielend, und wird gegenwärtig ausschliesslich für das paralytische Schielen gebraucht. Von luscus ist das französische louche abgeleitet.

Digitized by Illinois College of Optometry

hin bewegt werden. Bei allen Blickrichtungen dagegen, bei welchen der gelähmte Muskel nicht mitzuwirken hat, stehen die Augen richtig. Dadurch unterscheidet sich das paralytische Schielen vom gewöhnlichen oder concomitirenden Schielen, welches bei allen Blickrichtungen und stets in gleichem Maasse vorhanden ist.

Das Maass der Ablenkung wird durch den Winkel s (Fig. 213) bestimmt, welchen die Gesichtslinie g mit dem Richtungsstrahle r einschliesst, der vom Objecte durch den Knotenpunkt des Auges zur Netzhaut desselben geht und den Ort des Netzhautbildes b angibt. Man bezeichnet die Ablenkung des schielenden Auges als primäre Ablenkung.

Man bringe nun, während der Kranke fortfährt, nach dem Objecte o zu sehen, vor das linke Auge einen Schirm S (Fig. 214). Jetzt übernimmt das rechte Auge die Fixation, vorausgesetzt, dass es überhaupt so weit nach rechts gebracht werden kann. Sieht man nun das linke Auge hinter dem Schirme an, so findet man dasselbe stark nach einwärts gewendet, viel mehr als früher das rechte Auge abgewichen war. Die Ablenkung des verdeckten gesunden Auges, welche durch den Winkel s_1 (Fig. 214) gemessen wird, heisst die secundäre Ablenkung, welche also die primäre an Grösse übertrifft. Sie erklärt sich auf folgende Weise: Als mit beiden unverdeckten Augen nach rechts gesehen wurde, erhielten der linke Medialis und der rechte Lateralis den gewöhnlichen Impuls zur Rechtswendung. Das rechte Auge blieb dabei in dem Maasse zurück, als der rechte Lateralis in Folge der gestörten Innervation dem Impulse weniger gehorchte. Wenn nun das linke Auge verdeckt wird, ist der Patient gezwungen, mit dem rechten zu fixiren. Er trachtet jetzt, dieses Auge nach rechts zu wenden, indem er in seinen rechten Lateralis einen möglichst kräftigen Innervationsimpuls schickt, womit er doch immerhin nur eine geringe Wirkung erzielt. Er kann aber nicht den rechten Lateralis allein so kräftig innerviren, sondern nur eine sehr energische Innervation zur Rechtswendung beider Augen aufbieten, welche also auch den linken Medialis trifft. In diesem hat sie aber ihren vollen Effect, so dass das linke Auge sehr stark nach rechts (innen) gezogen wird. Während es sich also bei der primären Ablenkung um einfaches Zurückbleiben des Auges handelt, wird die secundäre Ablenkung durch kräftigen Muskelzug zu Stande gebracht. Deshalb ist die secundäre Ablenkung grösser als die primäre. Auch dieser Punkt ist zur Unterscheidung zwischen paralytischem und concomitirendem Schielen von Wichtigkeit, indem bei letzterem die primäre und secundäre Ablenkung einander gleich sind.

Digitized by Illinois College of Optometry

Um die Grösse der primären und secundären Schielablenkung zu messen, geht man am besten so vor, dass man sich die jeweilige Stellung des äusseren Hornhautrandes durch einen Tintenpunkt am unteren Lidrande anmerkt, wie dies beim Schielen genauer auseinander gesetzt werden wird (§ 126).

2. Falsche Orientirung. Der Patient sieht mit dem gelähmten Auge die Gegenstände nicht an ihrem wahren Orte. Man lasse, wenn z. B. der rechte Rectus lateralis gelähmt ist, das linke Auge schliessen und mit dem rechten allein nach einem Gegenstande sehen, welcher

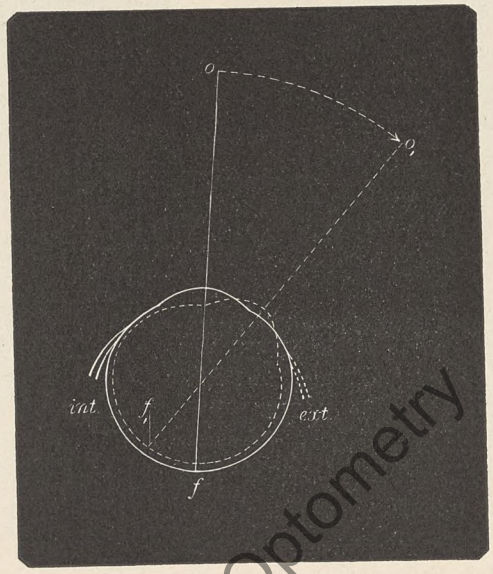

Fig. 215.

Falsche Orientirung bei Lähmung des rechten Lateralis.

etwas nach rechts, in der Wirkungssphäre des gelähmten Muskels, gehalten wird. Dann heisse man den Kranken rasch auch das rechte Auge schliessen und mit dem Zeigefinger auf das Object zustossen. Der Finger wird dabei stets nach rechts an dem Objecte vorbeifahren, woraus hervorgeht, dass dieses zu weit nach rechts gesehen wurde (Tastversuch von v. Graefe). Die gleiche Erscheinung tritt zu Tage, wenn der Patient mit Hilfe des gelähmten Auges, bei Verschluss des anderen, auf ein Ziel gerade losgehen soll. Er geht dabei schwankend und im Zickzack, indem er zuerst seine Schritte zu weit nach rechts lenkt, dann seinen Irrthum erkennt und sich corrigirt, dann neuerdings nach rechts abirrt und so fort.

Digitized by Illinois College of Optometry

Die Erklärung dieses Vorganges ist ähnlich derjenigen, welche für das binoculäre Doppeltsehen gegeben wurde (Seite 649). Es wird das Object falsch localisirt, weil der Patient sich im Irrthume über die Stellung seines Auges befindet. Wenn der Patient mit dem gelähmten rechten Auge das etwas nach rechts gelegene Object *o* fixirt, so dass es sich in der Fovea centralis *f* (Fig. 215) abbildet, so kann er dies nur bei stärkster Innervation seines gelähmten Lateralis. Die Vorstellung, welche wir bezüglich der Stellung unserer Augen haben, beruht auf den Gefühlen von den Innervationsimpulsen, welche wir in die einzelnen Augenmuskeln abgesendet haben. Der Patient muss daher glauben, dass das rechte Auge in äusserster Rechtswendung stehe (wie das punktirt gezeichnete Auge in Fig. 215), da er den Impuls dazu in den rechten Lateralis geschickt hat. Dass der letztere diesem Impulse nur theilweise gehorcht hat, weil die Leitung schadhaft geworden ist, kann ja der Patient nicht wissen. Er geht daher von der Annahme aus, dass das rechte Auge sehr stark nach rechts gewendet sei und folglich dessen Fovea in f_1 sich befinde. Er muss deshalb auch glauben, dass das in der Fovea abgebildete Object gegenüber f_1, d. i. in o_1 liege, und er sieht demnach das Object zu weit nach rechts. — Die vom gelähmten Auge fixirten Objecte werden daher immer zu weit nach jener Seite hin gesehen, nach welcher der gelähmte Muskel das Auge bewegt.

3. Doppeltsehen. Dasselbe tritt auf, wenn mit beiden Augen gleichzeitig gesehen wird und die Gesichtslinien nicht im fixirten Punkte sich schneiden; es ist Folge der falschen Orientirung seitens des gelähmten Auges. Die Erklärung, wie die Doppelbilder zu Stande kommen und wie sie bei den verschiedenen abnormen Stellungen des Auges sich verhalten, wurde auf Seite 650 u. ff. gegeben. Die Doppelbilder sind das wichtigste Hilfsmittel für die exacte Diagnose der Lähmungen.

Die bis jetzt erwähnten Erscheinungen, wie Beweglichkeitsbeschränkung, Schielen, falsche Orientirung und Doppelbilder, treten nur dann auf, wenn die Augen in der Wirkungssphäre des gelähmten Muskels sich bewegen, und nehmen umsomehr zu, je weiter die Augen nach dieser Seite hin gewendet werden. So erscheinen bei vollständiger Lähmung des rechten Lateralis die Doppelbilder und das Schielen in dem Augenblicke, wo die Augen über die Medianlinie nach rechts hinübergehen. Je mehr der Blick nach dieser Richtung hingewendet wird, desto weiter entfernen sich die Doppelbilder von einander, desto auffälliger wird das Schielen. Würde man eine unvollständige Lähmung (Parese) des rechten Lateralis vor sich haben, so würden die Doppelbilder und das Schielen sich erst zeigen, wenn die Augen stärker nach

Digitized by Illinois College of Optometry

rechts gewendet werden, eventuell erst bei ganz seitlicher Blickrichtung, z. B. wenn sich der Patient nach der rechten Seite hin umsieht. Aus der Richtung, in welcher Schielen und Doppelbilder überhaupt auftreten, aus der gegenseitigen Stellung der Doppelbilder, aus dem Zunehmen oder Abnehmen ihrer Distanzen bei verschiedenen Blickrichtungen wird die Diagnose gestellt, welcher von den Augenmuskeln gelähmt ist und ob es sich um eine vollständige oder unvollständige Lähmung handelt.

4. Schwindel. Dieser wird durch die falsche Orientirung hervorgerufen. So lange das gelähmte Auge eine Blickrichtung einnimmt, bei welcher der gelähmte Muskel nicht in Anspruch genommen ist, sieht es die Gegenstände am richtigen Orte. Sobald dann der Blick nach dem Bereiche des gelähmten Muskels sich wendet, werden die Gegenstände zu weit nach dieser Richtung verlegt, und zwar um so mehr, je mehr der Blick dorthin gerichtet wird. Beim Uebergange des Blickes aus dem Bereiche der richtigen Localisation in den der falschen scheinen daher die Gegenstände mit zunehmender Beschleunigung nach derselben Seite hin zu fliehen. Diese Scheinbewegung der Aussenwelt ist es, welche den Schwindel auslöst. Derselbe tritt daher ein, wenn der Kranke sich zu Augenbewegungen veranlasst fühlt, oft schon beim Gehen auf ebenem Boden, mehr noch beim Treppensteigen, bei complicirten Hantirungen, bei der Arbeit u. s. w.; er macht die Patienten unsicher und ängstlich, ja ruft selbst Brechneigung hervor. Diese Art von Schwindel wird als Gesichtsschwindel bezeichnet und unterscheidet sich von anderen Arten des Schwindels dadurch, dass er sofort verschwindet, wenn das gelähmte Auge verdeckt wird. Die meisten Patienten verfallen von selbst auf dieses Auskunftsmittel und halten beim Gehen das gelähmte Auge durch Zukneifen oder Verbinden geschlossen. Eine andere Art, sich gegen den Gesichtsschwindel zu helfen, liegt in der

5. schiefen Kopfhaltung. Ein Patient, bei welchem beispielsweise der rechte Lateralis gelähmt ist, hält den Kopf nach rechts gedreht. Wenn er bei dieser Kopfhaltung nach vorwärts sieht, so sind beide Augen etwas nach links gewendet, wobei der rechte Lateralis nicht in Function tritt, seine Lähmung also sich nicht offenbart. So gibt es für jede Art von Augenmuskellähmung eine bestimmte Kopfhaltung, welche den Gesichtsschwindel vermindert und welche für die Lähmung so charakteristisch ist, dass der Geübte daraus allein die Art der Lähmung zu vermuthen im Stande ist.

Veraltete Lähmungen. Die charakteristischen Symptome der Lähmung sind um so reiner und ausgeprägter vorhanden, je frischer

Digitized by Illinois College of Optometry

dieselbe ist. Wenn sich die Lähmung nach nicht allzu langer Zeit zurückbildet, so verschwinden die dadurch hervorgebrachten Symptome und es stellt sich das normale binoculäre Sehen wieder her. Wenn dagegen die Heilung der Lähmung erst nach langer Zeit oder gar nicht eintritt, so ändert sich das Symptomenbild in folgender Weise: 1. Der Fehler in der Orientirung, wie er namentlich beim v. Graefe'schen Tastversuche zu Tage tritt, verliert sich allmälig. Der Kranke lernt durch die Erfahrung, dass seinen Innervationsimpulsen auf dem gelähmten Auge viel geringere Wirkungen entsprechen als auf dem gesunden, und indem er diesem Umstande Rechnung trägt, beurtheilt er den Ort der Objecte wieder besser. 2. Das Doppeltsehen verschwindet, indem die Gesichtswahrnehmungen des gelähmten Auges unterdrückt werden (Exclusion). 3. Es stellt sich allmälig eine Contractur des Antagonisten des gelähmten Muskels ein. So ist es bei Lähmung des rechten Lateralis der rechte Medialis, welcher sich verkürzt. Während bei der frischen Lateralislähmung das Auge beim Blicke geradaus in der Medianlinie steht, wird es später immer mehr nach innen gezogen und kann nicht mehr bis zur Mittellinie gebracht werden. Die Folge davon ist eine Zunahme des Strabismus paralyticus. Derselbe erreicht einen höheren Grad und umfasst ein grösseres Gebiet, indem er nicht blos nach der Seite des gelähmten Muskels hin, sondern im ganzen Blickfelde besteht. Dadurch gewinnt der Strabismus paralyticus immer mehr Aehnlichkeit mit dem Strabismus concomitans, so dass die Unterscheidung beider zuweilen sehr schwierig wird. — Die Contractur des Antagonisten kann auch fortbestehen, wenn die Lähmung selbst geheilt ist, und kann dadurch die Wiederherstellung des normalen binoculären Sehactes vereiteln.

§ 124. *Vorkommen.* Die Lähmung kann blos einen oder mehrere Muskeln in verschiedenartigen Combinationen betreffen.

1. Die Lähmung eines einzelnen Muskels betrifft am häufigsten den Rectus lateralis, sowie den Obliquus superior, weil jeder derselben von einem selbstständigen Nerven (Abducens und Trochlearis) versorgt wird. Alle übrigen Augenmuskeln werden durch den Oculomotorius innervirt, weshalb Lähmungen von einzelnen derselben seltener vorkommen.

2. Gleichzeitige Lähmung mehrerer Muskeln findet sich aus dem eben angeführten Grunde am häufigsten an den vom Oculomotorius versorgten Muskeln, wovon mehrere oder auch alle ergriffen sein können. — Die complete Oculomotoriuslähmung gewährt ein charakteristisches Bild: Das obere Lid hängt schlaff herab (Ptosis)

Digitized by Illinois College of Optometry

und muss mit dem Finger emporgezogen werden, wenn man den Bulbus sehen will. Dieser ist stark nach aussen und etwas nach unten abgelenkt, weil die beiden nicht gelähmten Muskeln, der Rectus lateralis und der Obliquus superior, ihn nach dieser Richtung ziehen. Die Pupille ist erweitert und unbeweglich (Lähmung des Sphincter pupillae), das Auge ist für den Fernpunkt eingestellt und kann nicht für die Nähe accommodiren (Lähmung des Ciliarmuskels). Es besteht ein leichter Grad von Exophthalmus, weil drei von den Rectis, welche im gesunden Zustande auch ohne Contraction — durch ihren blossen Tonus — den Bulbus nach rückwärts ziehen, diesen Tonus verloren haben.

Es können nebst den vom Oculomotorius innervirten auch andere Muskeln ergriffen sein und die Lähmungen nicht nur ein, sondern beide Augen betreffen. Es ergeben sich auf diese Weise mannigfaltige Combinationen, von welchen die folgenden am häufigsten sind: *a*) Es sind an einem oder auch an beiden Augen sämmtliche Augenmuskeln gelähmt, so dass die Lider schlaff herabhängen, die Augen unbeweglich nach vorne gerichtet sind und Erweiterung der Pupillen nebst aufgehobener Accommodation besteht — Ophthalmoplegia totalis. *b*) Die Lähmung betrifft nur die äusseren Augenmuskeln, während die Binnenmuskeln des Auges (Sphincter pupillae und Ciliarmuskel) intact sind — Ophthalmoplegia externa. Diese ist häufiger als die totale Ophthalmoplegie, was sich daraus erklärt, dass die Kerne für den Sphincter pupillae und den Ciliarmuskel getrennt von den anderen Nervenkernen liegen (Fig. 208) und daher häufig von Processen verschont bleiben, welche die Kerne der übrigen Augenmuskelnerven zerstören. Die O. externa ist aus diesem Grunde in der Mehrzahl der Fälle centralen (nuclearen) Ursprungs. *c*) Die Ophthalmoplegia interna bildet den Gegensatz zur O. externa, indem bei ihr nur die Binnenmuskeln des Auges gelähmt sind. Sie kann künstlich durch Atropin hervorgerufen werden.

3. Es gibt combinirte Lähmungen, welche nicht einzelne Muskeln, sondern associirte Bewegungen betreffen. Es kann die Fähigkeit verloren gegangen sein, nach rechts oder nach links, nach oben oder nach unten zu sehen oder zu convergiren. Man bezeichnet diese Lähmungen als conjugirte Lähmungen (Prevost). Am meisten charakteristisch sind die Fälle von conjugirter Lähmung der Seitenwender. Es bestehe z. B. eine Lähmung der associirten Bewegungen nach rechts. Fixirt der Patient ein Object, das vor ihm von links nach rechts vorübergeführt wird, so folgen die Augen demselben, bis sie in die Mittellinie gelangt sind; da bleiben beide Augen stehen, ohne weiter nach rechts

Digitized by Illinois College of Optometry

hinüber bewegt werden zu können. Man könnte glauben, es handle sich um eine Lähmung des rechten Lateralis, combinirt mit einer solchen des linken Medialis. Diese Ansicht kann aber leicht dadurch widerlegt werden, dass man ein Object in der Mittellinie annähert. Der Patient convergirt auf das Object bis auf grosse Nähe heran, kann also seinen linken Medialis im Dienste der Convergenz vollkommen gebrauchen, während derselbe Muskel in seiner Eigenschaft als Rechtswender gelähmt ist. Die Ursache der conjugirten Lähmungen sind Läsionen in den Associationscentren der Augenmuskelnerven.

Aetiologie. Die Lähmungen der Augenmuskeln sind Folge einer Läsion, welche irgendwo im Verlaufe der Nervenbahn, von deren erstem Beginne in der Grosshirnrinde bis zu ihrer Endigung im Muskel oder in letzterem selbst, gelegen sein kann. Je nach dem Sitze der Läsion unterscheidet man die Lähmungen in intracranielle oder orbitale.

Bei den intracraniellen Lähmungen liegt der Krankheitsherd innerhalb der Schädelhöhle. Er kann die Centren höchster Ordnung, welche in der Hirnrinde liegen, betreffen (corticale Lähmung) oder die Associationscentren, oder endlich die Centren niederster Ordnung, d. h. die Nervenkerne am Boden des vierten Ventrikels (nucleare Lähmung). Desgleichen können die Faserzüge, welche diese Centren unter einander verbinden, lädirt sein, oder diejenigen Fasern, welche von den Kernen an die Oberfläche des Gehirns treten, um sich hier zu den Nervenstämmen zu vereinigen (fasciculare Lähmung). Die Nervenstämme selbst können in ihrem Verlaufe an der Basis cranii betroffen werden (basale Lähmung).

Die orbitalen Lähmungen sind solche, wo die Läsion im Nervenstamme und dessen Verzweigungen sitzt, vom Eintritte des Nerven in die Orbita durch die Fissura orbitalis superior angefangen, oder wo der Muskel selbst lädirt ist.

Um den Sitz der Läsion zu diagnosticiren, muss man sich an die Charaktere der Lähmung selbst, namentlich aber an die begleitenden Symptome halten, welche auf ein intracranielles oder orbitales Leiden hinweisen.

Was die Art der Läsion betrifft, so kann dieselbe primär in den Nerven oder deren Ursprungsgebieten auftreten, indem dieselben von Entzündung oder von einfacher Degeneration befallen werden. Viel häufiger jedoch leiden diese Gebilde indirect durch Erkrankung in der Nachbarschaft, wie Exsudate (namentlich meningeale), Verdickungen des Periosts, Neubildungen, Blutungen, Verletzungen u. s. w., wodurch

Digitized by Illinois College of Optometry

die Nerven und ihre Kerne in Entzündung versetzt, comprimirt oder auf andere Weise lädirt werden. Von Gefässveränderungen können Atherom der Gefässe, Aneurysmen und Gefässverstopfungen Läsionen der Augenmuskelnerven setzen.

Die Ursache der Läsion ist häufig in einer Allgemeinerkrankung zu suchen. Von diesen ist die Syphilis die gewöhnlichste Ursache der Augenmuskellähmungen. Andere Erkrankungen, welche solche zur Folge haben, sind Tuberculose, Tabes, Diabetes, Intoxicationen, ferner progressive Paralyse, disseminirte Sclerose, Hysterie und überhaupt die verschiedensten Krankheiten des Gehirns, besonders Herderkrankungen und Erkrankungen an der Basis cranii. Von acuten Infectionskrankheiten wird am häufigsten die Diphtherie Ursache von Augenmuskellähmungen. Traumen können die Augenmuskelnerven in der Orbita oder, bei Fractur der Schädelbasis, in ihrem intracraniellen Verlaufe treffen. Sehr häufig sind die sogenannten rheumatischen Lähmungen. Darunter versteht man solche, wo, nach den begleitenden Symptomen zu urtheilen, die Läsion peripher sitzt und für welche man keine Ursache auffinden kann, ausser etwa eine Verkühlung. Aus letzterem Grunde hat man sie eben als rheumatische Lähmungen bezeichnet.

Verlauf und Behandlung. Die Lähmungen treten entweder plötzlich auf oder entwickeln sich schleichend. Zuweilen kommen Recidiven vor. Der Verlauf der Lähmungen ist stets schleppend. Selbst in den günstigsten Fällen sind sechs Wochen und darüber zur Heilung nöthig; viele Lähmungen sind überhaupt unheilbar. Es hängt dies hauptsächlich von der Ursache ab, welche der Lähmung zu Grunde liegt und also bei der Stellung der Prognose vor Allem in Betracht zu ziehen ist. Einen weiteren Anhaltspunkt für die letztere gibt die Dauer der Lähmung, indem veraltete Lähmungen wegen der eintretenden secundären Veränderungen (Atrophie des gelähmten Muskels und Contractur des Antagonisten) keine Aussicht auf Heilung mehr geben.

Die Behandlung hat vor Allem die Causalindication zu berücksichtigen. In dieser Beziehung geben die syphilitischen und die rheumatischen Lähmungen die beste Prognose. Bei ersteren ist eine energische antisyphilitische Cur mit Jod und Quecksilber am Platze. Bei letzteren gibt man salicylsaures Natron und wendet Schwitzcuren an. Die symptomatische Behandlung besteht hauptsächlich in der localen Application der Elektricität, die vorzüglich in Form des constanten Stromes, selten in der des inducirten Stromes geschieht. Auch Uebungen des gelähmten Muskels mit Hilfe von Prismen werden zuweilen mit Nutzen angewendet.

Digitized by Illinois College of Optometry

Nebst der Behandlung der Lähmung selbst erscheint es auch geboten, bis zur erlangten Heilung den Patienten von den Beschwerden zu befreien, welche das Doppeltsehen und der Schwindel mit sich bringen. Wenn es sich um ganz leichte Lähmungen handelt, kann man durch Prismen, in geeigneter Lage vorgesetzt, die Doppelbilder zur Vereinigung bringen; in diesem Falle lässt man den Patienten diese Prismen als Brillen tragen. Bei stärkeren Lähmungen würden die Prismen, welche zur Ausgleichung der incorrecten Stellung nothwendig sind, zu stark sein, um getragen werden zu können. Da gibt es kein anderes Mittel, das Doppeltsehen zu beseitigen, als Verbinden des gelähmten Auges oder besser Brillen, welche für das gelähmte Auge eine undurchsichtige Platte haben.

Bei veralteten Lähmungen, wo sich Contractur des Antagonisten eingestellt hat, gelangt man nur durch eine operative Behandlung zum Ziele. Dieselbe besteht in der Durchschneidung des contrahirten mit gleichzeitiger Vorlagerung des gelähmten Muskels (siehe § 164). Der letztere wird dadurch unter günstigere mechanische Bedingungen für seine Wirksamkeit gesetzt. Freilich kann er dieselben nur dann ausnützen, wenn er selbst noch eine gewisse Contractionsfähigkeit besitzt. Vollständige Lähmungen sind daher auch durch Operation nicht heilbar.

Um dem Anfänger die Diagnose der Augenmuskellähmungen zu erleichtern, findet sich auf der zweitnächsten Seite ein Schema, welches die Stellung der Doppelbilder und deren Verhalten bei den verschiedenen Blickrichtungen zeigt. Erstere ergibt sich aus den nebenstehenden Figuren, in welchen der punktirt gezeichnete Contour das Scheinbild darstellt, also dem gelähmten Auge entspricht.

Es wäre jedoch irrig, zu glauben, dass es genügt, die Merkmale der Lähmung jedes einzelnen Muskels zu kennen oder dem obigen Schema zu entnehmen und zu sehen, auf welche derselben ein vorliegender Fall passt, um die richtige Diagnose zu stellen. Auf diese Weise würde man zwar in den typischen und uncomplicirten Fällen rasch die Diagnose machen, dagegen in den zahlreichen combinirten Fällen rathlos dastehen. Es ist viel richtiger, so vorzugehen, dass man in jedem vorliegenden Falle alle Symptome genau feststellt und aus denselben entnimmt, nach welchen Richtungen die Beweglichkeit des Auges unvollständig ist; mit Hilfe einer genauen Kenntniss von der Wirkungsweise eines jeden Augenmuskels kann man dann bestimmen, welcher oder welche Augenmuskeln gelähmt sind. Es soll dieser Untersuchungsgang an einem concreten Beispiele erläutert werden:

Ein Patient kommt mit der Klage über Doppeltsehen. Wir stellen zunächst fest, dass es sich um binoculäres (nicht monoculäres) Doppeltsehen handelt, indem beim Verdecken des einen oder des anderen Auges sofort einfach gesehen wird. Darauf lassen wir den Patienten einen vorgehaltenen Bleistift fixiren, und indem wir diesen nach den verschiedenen Richtungen hin bewegen, beobachten wir, ob ihm beide Augen in gleichmässiger Weise folgen. Wir bemerken, dass dies bei allen Blickrichtungen der Fall ist, mit Ausnahme des gesenkten Blickes. Wenn nach abwärts gesehen werden soll, geht das linke Auge nicht so tief herab wie das

Digitized by Illinois College of Optometry

rechte und steht gleichzeitig etwas zu convergent. Es handelt sich also um Lähmung eines jener Muskeln, welche das linke Auge senken, also des linken Rectus inferior oder des linken Obliquus superior. Um zwischen den beiden zu unterscheiden, prüfen wir die Doppelbilder.

Wir führen abermals den Bleistift nach verschiedenen Richtungen vor den Augen des Patienten herum und constatiren, dass der Stift vor Allem in der unteren Hälfte des Blickfeldes doppelt gesehen wird, was damit übereinstimmt, dass beim Blicke nach abwärts ein Auge zurückbleibt. Von den beiden Bildern ist das rechte (Fig. 216 *R*) deutlich, steht senkrecht und höher. Das linke Bild (*L*) ist undeutlich; es ist das Scheinbild (Seite 652). Dasselbe steht tiefer und schräg, so dass es mit seinem oberen Ende gegen das rechte Bild geneigt ist. Wir verdecken nun bald das eine, bald das andere Auge und fragen den Patienten, welches von den beiden Bildern jedesmal verschwindet.

Auf diese Weise erfahren wir:

1. Dass das undeutliche Bild (Scheinbild) dem linken Auge entspricht. Daraus schliessen wir, dass die Lähmung das linke Auge betrifft.

2. Dass das Bild des linken Auges tiefer steht. Dies beweist, dass das Auge selbst relativ zu hoch steht (siehe Seite 650 und Fig. 201) und stimmt mit unserer früheren Beobachtung überein, dass bei der Senkung des Blickes das linke Auge zu hoch oben stehen blieb, also einer von dessen Senkern gelähmt ist.

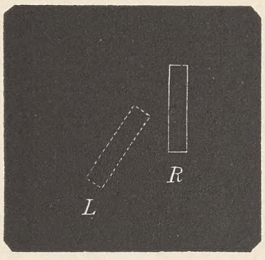

Fig. 216.
Stellung der Doppelbilder bei Lähmung des linken Obliquus superior.

3. Dass das Bild des rechten Auges rechts, das des linken links liegt, die Doppelbilder also gleichnamig sind, was auf pathologische Convergenz hinweist (siehe Seite 650 und Fig. 199). Mit Hilfe dieser Thatsachen können wir feststellen, welcher der beiden Senker der gelähmte ist.

Der Rectus inferior bewirkt nebst der Senkung des Auges auch eine Adduction desselben. Der Grund ist gerade so wie beim Rectus superior (Seite 653) darin gelegen, dass die Muskelebene des R. inferior nicht mit der sagittalen Axe des Auges zusammenfällt, sondern einen nach hinten und nasenwärts offenen Winkel mit derselben bildet, weil der Muskel von seiner Insertion am Foramen opticum nicht gerade nach vorne, sondern nach vorne und aussen zum Bulbus zieht. Aus demselben Grunde bewirkt die Contraction des R. inferior auch eine Rollung des Auges, so dass das obere Ende des verticalen Meridians sich nach aussen neigt. Wenn der R. inferior gelähmt ist, so fällt seine adducirende Wirkung fort und das Auge steht in Folge dessen etwas abducirt (gekreuzte Doppelbilder). In unserem Falle trifft aber gerade das Gegentheil zu, das Auge schielt etwas nach innen (die Doppelbilder sind gleichnamig).

Der Obliquus superior senkt das Auge, rollt es und bewegt es nach aussen. Fällt die letztere Wirkung in Folge von Lähmung aus, so befindet sich das Auge in pathologischer Convergenz und die Doppelbilder sind gleichnamig, wie es sich thatsächlich in unserem Falle verhält. Wir diagnosticiren also eine Lähmung des Obliquus superior des linken Auges.

Könnten aber dieselben Symptome nicht durch Verbindungen zweier Lähmungen hervorgebracht werden, nämlich des linken Rectus inferior, in Folge deren die

Digitized by Illinois College of Optometry

Verhalten der Doppelbilder bei Augenmuskellähmungen.

Lähmung links (Das Scheinbild ist punktirt gezeichnet.) Lähmung rechts

Rectus lateralis.

Fig. 217.

Die Doppelbilder treten beim Blick nach der gelähmten Seite auf.

Der seitliche Abstand der Doppelbilder wächst mit der Abduction des gelähmten Auges.

Fig. 218.

Rectus medialis.

Fig. 219.

Doppelbilder beim Blick nach der gesunden Seite.

Der seitliche Abstand wächst mit der Adduction.

Fig. 220.

Rectus superior.

Fig. 221.

Doppelbilder beim Blick nach oben.

Der Höhenabstand wächst mit der Hebung und mit der Abduction.

Die Schrägheit wächst mit der Adduction.

Der seitliche Abstand nimmt nach beiden Seiten hin ab.

Fig. 222.

Rectus inferior.

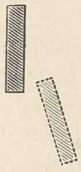

Fig. 223.

Doppelbilder beim Blick nach unten.

Der Höhenabstand wächst mit der Senkung und mit der Abduction.

Die Schrägheit wächst mit der Adduction.

Der seitliche Abstand nimmt nach beiden Seiten hin ab.

Fig. 224.

Obliquus superior.

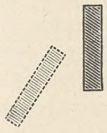

Fig. 225.

Doppelbilder beim Blick nach unten.

Der Höhenabstand wächst mit der Senkung und mit der Adduction.

Die Schrägheit wächst mit der Abduction.

Der seitliche Abstand nimmt nach beiden Seiten hin ab.

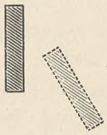

Fig. 226.

Obliquus inferior.

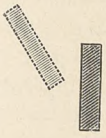

Fig. 227.

Doppelbilder beim Blick nach oben.

Der Höhenabstand wächst mit der Hebung und mit der Adduction.

Die Schrägheit wächst mit der Abduction.

Der seitliche Abstand wächst mit der Hebung und Abduction.

Fig. 228.

Digitized by Illinois College of Optometry

Senkung des Auges mangelhaft ist, und des linken Rectus lateralis, durch welche die Convergenzstellung bedingt ist? Diese Frage lässt sich aus dem Schiefstande des Scheinbildes beantworten.

Wir haben gesehen, dass bei Schrägstand des verticalen Meridians das mit diesem Auge gesehene Bild schräg erscheint. Umgekehrt können wir aus der Schiefstellung des Bildes auf die Lage des verticalen Meridians schliessen. In unserem Falle wird das untere Ende des Scheinbildes (Fig. 216 *L*) zu weit nach links gesehen. Dasselbe entspricht dem oberen Ende des Netzhautbildes (Fig. 202 *A*, *p*), welches nach rechts vom verticalen Meridian der Netzhaut $v_1 v_1$ liegen muss, da es nach links von der Verticalen in die Aussenwelt projicirt wird. Das Netzhautbild liegt jedoch thatsächlich senkrecht in der Netzhaut, da ja das Object senkrecht im Raume steht. Der obige Satz wird also besser so ausgedrückt werden: Die obere Hälfte des verticalen Netzhautmeridians liegt nach links vom oberen Ende des senkrecht stehenden Netzhautbildes. Daraus folgt, dass der verticale Meridian mit seiner oberen Hälfte nach links (aussen), mit seiner unteren nach rechts (innen) geneigt ist.

Welcher Lähmung entspricht diese Stellung des verticalen Meridians? Diese wird beeinflusst durch vier Muskeln: den R. superior und inferior und die beiden Obliqui. Im gesunden Zustande halten sich in der Primärstellung der Augen diese Muskelwirkungen das Gleichgewicht, so dass der verticale Meridian thatsächlich vertical steht. Wenn aber die Wirkung des Obliquus sup. in Folge von Lähmung desselben ausfällt, so gewinnen diejenigen Muskeln, welche den Meridian entgegengesetzt drehen, die Oberhand und ziehen den Meridian nach ihrer Seite, so dass er mit dem oberen Ende sich nach aussen neigt. Da dies die Stellung des Meridians ist, welche wir in unserem Falle aus der Schiefheit der Doppelbilder erschliessen, wird dadurch unsere Diagnose auf Lähmung des Obliquus sup. bestätigt.

Wäre der R. inferior gelähmt, so müsste das Scheinbild in umgekehrtem Sinne geneigt sein. Der R. inferior neigt den verticalen Meridian des Auges mit seinem oberen Ende nach aussen, und wenn durch Lähmung die Wirkung des Muskels entfällt, nimmt der Meridian die entgegengesetzte Neigung, d. i. mit dem oberen Ende nach innen, ein. Diese Stellung wäre der in unserem Falle vorhandenen gerade entgegengesetzt, weshalb auch das Scheinbild in entgegengesetztem Sinne schief stehen müsste.

Zur vollständigen Untersuchung des Falles würde noch gehören, dass man die Stellung der Doppelbilder bei den verschiedenen Blickrichtungen prüft. Die Wirkung des Obliquus sup. setzt sich aus drei Componenten zusammen, deren Stärke wechselt je nach der Stellung, welche der Bulbus im Momente ihrer Einwirkung einnimmt. Dementsprechend ändert sich die horizontale Distanz, der Höhenabstand und die Schiefheit der Doppelbilder bei den verschiedenen Blickrichtungen in charakteristischer Weise. Die Schiefheit des Scheinbildes ist indessen oft recht wenig ausgesprochen; auch die Horizontaldistanz der Doppelbilder ist nicht immer maassgebend, weil sie beeinflusst werden kann durch eine schon vorher bestandene Gleichgewichtsstörung zwischen den medialen und lateralen geraden Augenmuskeln, welche durch die Lähmung manifest wird. Hätte in dem hier angenommenen Falle vor der Lähmung des Obliquus sup. eine latente Divergenz (Seite 683) bestanden, so würden jetzt die Doppelbilder gekreuzt statt gleichnamig sein. Man muss sich daher bei den Lähmungen der Obliqui geradeso wie bei den Lähmungen der oberen und unteren geraden Augenmuskeln hauptsächlich an

Digitized by Illinois College of Optometry

den Höhenabstand der Doppelbilder halten und untersuchen, in welcher Weise sich derselbe bei den Bewegungen der Augen, namentlich bei der Abduction und Adduction des gelähmten Auges, ändert. Mauthner hat mit Rücksicht auf dieses Verhalten nachfolgendes Schema für die Diagnose der Lähmungen der Heber und Senker aufgestellt, welches sich praktisch gut bewährt hat.

Doppelbilder	Grösste Höhendistanz links	Grösste Höhendistanz rechts
im oberen Theile des Blickfeldes:	oben.	oben.
	1. Bild des linken Auges höher: Rect. sup. sinister.	1. Bild des rechten Auges höher: Rect. sup. dexter.
	2. Bild des rechten Auges höher: Obl. inf. dexter.	2. Bild des linken Auges höher: Obl. inf. sinister.
im unteren Theile des Blickfeldes:	unten.	unten.
	1. Bild des linken Auges tiefer: Rect. inf. sinister.	1. Bild des rechten Auges tiefer: Rect. inf. dexter.
	2. Bild des rechten Auges tiefer: Obl. sup. dexter.	2. Bild des linken Auges tiefer: Obl. sup. sinister.

Häufig will der Patient, welcher an einer Lähmung des Senkers (Rectus inferior oder Obliquus superior) eines Auges leidet, von einer Höhendifferenz der Doppelbilder überhaupt nichts wissen; er gibt vielmehr an, dass das eine Bild ihm näher stehe als das andere. Dies ist umsomehr der Fall, je mehr die Blickebene gesenkt wird und wurde von Förster in folgender Weise erklärt: Fixiren wir einen in der Fussbodenebene liegenden, etwas entfernten Punkt, so bilden sich solche Punkte des Fussbodens, welche uns näher liegen, auf höher gelegenen Stellen der Netzhaut ab als der fixirte Punkt. Wenn in Folge Lähmung eines Senkers das eine Auge zu hoch steht, so bildet sich in diesem Auge der Punkt, den das gesunde Auge fixirt, gleichfalls auf einer über der Macula gelegenen Netzhautstelle ab. Dies wird vom Kranken so ausgelegt, als ob der mit dem gelähmten Auge gesehene Punkt nicht tiefer, sondern näher liegen würde. Das näher erscheinende Bild gehört also dem höher stehenden Auge an.

Die Diagnose, welche Muskeln gelähmt sind, bereitet oft auch dem Geübten erhebliche Schwierigkeiten, wenn complicirte Fälle vorliegen. Solche sind vorhanden:

1. Wenn mehrere Lähmungen sich combiniren, besonders an beiden Augen, und die Lähmungen zum Theil vollständige, zum Theil unvollständige sind.

2. Wenn schon früher eine Störung des Muskelgleichgewichtes im Sinne einer latenten Convergenz oder Divergenz vorhanden war. Dieselbe wird mit Eintritt der Lähmung manifest, da durch diese das binoculäre Sehen trotz Fusionstendenz unmöglich wird.

3. Wenn beide Augen ungleiche Sehkraft besitzen und die Lähmung das bessere der beiden Augen befällt. Dann wird dieses zum Fixiren verwendet und

Digitized by Illinois College of Optometry

das nicht gelähmte Auge befindet sich in secundärer Ablenkung. In einem solchen Falle kann das gesunde Auge leicht für das kranke gehalten werden.

4. Wenn — bei älteren Lähmungen — eine Contractur des Antagonisten sich ausgebildet hat.

Die Schwierigkeiten der Diagnose werden oft noch durch mangelhafte Intelligenz oder ungenügende Aufmerksamkeit der Patienten vermehrt, in Folge deren es unmöglich wird, die Stellung der Doppelbilder genau zu bestimmen. Letzteres ist auch dann der Fall, wenn — bei älteren Lähmungen — die Neigung besteht, eines der Doppelbilder zu unterdrücken. Man muss in diesem Falle trachten, das Scheinbild vor der Suppression dadurch zu bewahren, dass man es möglichst auffällig macht, indem man z. B. ein in die Augen springendes Object (Kerzenflamme) wählt, oder man kann das Bild des gesunden Auges durch Vorsetzen eines dunkel gefärbten Glases vor dasselbe weniger hell im Vergleich zum Scheinbilde machen.

Messung der Lähmung. Eine genaue Bestimmung des Grades einer Lähmung ist namentlich deshalb wünschenswerth, um im Verlaufe der Behandlung sich Rechenschaft zu geben, ob die Lähmung dabei wirklich zurückgeht oder nicht. Die Messung geschieht mit Hilfe der Doppelbilder, deren Bezirk mit Abnahme der Lähmung immer weiter nach der Peripherie des Blickfeldes rückt, sowie ihre Distanz immer kleiner wird.

1. Die einfachste Art, Lage und Abstand der Doppelbilder zu bestimmen, besteht darin, dass man den Patienten in 2—3 m Entfernung von einer Wand aufstellt, auf welcher man einen den Augen gerade gegenüberliegenden Punkt als Ausgangspunkt anzeichnet. Von demselben aus führt man ein Object, welchem der Patient mit den Augen folgen soll, nach den verschiedenen Richtungen. Man notirt an der Wand die Punkte, wo das Object zuerst doppelt gesehen wird, sowie die Entfernung der auf die Wand projicirten Doppelbilder bei den verschiedenen Blickrichtungen. Indem man denselben Versuch in gewissen Zeitabständen in gleicher Weise wiederholt, constatirt man die Veränderungen des Doppeltsehens. Da man die Entfernung des Patienten von der Wand, sowie den linearen Abstand der auf die Wand projicirten Doppelbilder kennt, kann man auch leicht den Winkel berechnen, um welchen das gelähmte Auge hinter der fixirenden Blickrichtung zurückbleibt, also die primäre Schielablenkung (Landolt).

2. Wenn man über einen Perimeter verfügt, so lässt man den Patienten wie zur Gesichtsfeldaufnahme vor denselben hinsetzen und indem man nun das Visirzeichen dem Perimeterbogen entlang führt und den Patienten anweist, demselben mit den Augen zu folgen, bestimmt man die Punkte, wo es beginnt, doppelt zu erscheinen. Man kann dann die Lage der Doppelbilder auf dem Perimeterbogen angeben lassen und so unmittelbar, nicht erst durch Rechnung, den Schielwinkel für jede gewünschte Blickrichtung bestimmen.

3. Mittelst des Perimeters kann man auch das Blickfeld (Seite 656) aufnehmen und aus der Einschränkung desselben auf die Art und den Grad der Lähmung schliessen.

4. Man sucht dasjenige Prisma, welches bei einer bestimmten Blickrichtung die Schielablenkung so corrigirt, dass die Doppelbilder in eines verschmelzen. Der Schielwinkel beträgt dann die Hälfte von dem brechenden Winkel des Prisma, da für schwache Prismen das Gesetz gilt, dass sie die Strahlen um die Hälfte des

Digitized by Illinois College of Optometry

Winkels ablenken, welchen die brechende Kante einschliesst. Wenn die Doppelbilder durch ein Prisma von 20° vereinigt werden, beträgt die Schielablenkung 10°. — Eine unerlässliche Bedingung für die Genauigkeit aller dieser Messungsmethoden ist, dass während der Ausführung derselben der Patient blos die Augen, nicht aber den Kopf bewegt.

Sitz der Läsion. Die Augenmuskellähmungen bilden für den internen Kliniker eines der wichtigsten Hilfsmittel, um den Sitz einer Gehirnerkrankung genauer zu bestimmen. Es soll daher hier näher auf die Anhaltspunkte eingegangen werden, aus welchen man bestimmen kann, in welchem Theile der Nervenbahn die Läsion sich befindet.

1. Die Läsionen der Centren höherer Ordnung, welche über den Nervenkernen gelegen sind (also Hirnrinde, Associationscentren und die Fasern, welche diese Theile unter einander und mit den Kernen verbinden, was man Alles unter dem Namen der intracerebralen Bahnen zusammenfasst), erzeugen niemals Lähmungen einzelner Augenmuskeln. Sind daher isolirte Lähmungen vorhanden, so kann man so hoch sitzende Läsionen ausschliessen. Nur die Ptosis macht eine Ausnahme, weil dieselbe zuweilen isolirt bei corticalen Erkrankungen angetroffen wird. Sonst verursachen die Läsionen der höheren Centren stets conjugirte Lähmungen. Die Augen können nicht nach einer bestimmten Seite hin gewendet oder können nicht zur Convergenz gebracht werden. Nicht selten findet man sie dann durch Krampf der Antagonisten nach der entgegengesetzten Seite hingezogen. So kann z. B. bei Lähmung der Rechtswender nicht blos der Blick nach rechts unmöglich, sondern auch beide Augen andauernd stark nach links gewendet sein (conjugirte Deviation). — Conjugirte Lähmungen mit oder ohne Abweichung der Augen nach der entgegengesetzten Seite kommen vor bei Erkrankung der Crura cerebelli ad pontem, des Pons, der Vierhügel, der grossen Gehirnganglien, namentlich des Thalamus opticus, sowie der Parietalrinde.

2. Die Läsionen der Kerne am Boden des Ventrikels (nucleare Lähmungen) erzeugen zumeist Lähmungen mehrerer Augenmuskeln. Auf solche Weise entsteht die centrale Ophthalmoplegie, welche selten acut, zumeist schleichend auftritt, indem die Lähmung zuerst einen Muskel befällt und sich dann allmälig auf die übrigen verbreitet. Sie kann einseitig oder doppelseitig sein. Die Ptosis ist dabei oft auffallend gering im Vergleich zur vollständigen Lähmung der übrigen Augenmuskeln. In den meisten Fällen bleiben die Binnenmuskeln des Auges (Pupille und Accommodation) von der Lähmung verschont. Eine Läsion, welche den Nervenstamm selbst betrifft, wird nur selten von allen Fasern desselben gerade nur jene verschonen, welche für die Binnenmuskeln des Auges bestimmt sind. Man wird daher bei einer Ophthalmoplegia externa in den meisten Fällen die Diagnose auf eine nucleare Lähmung stellen können. Wenn dagegen Ophthalmoplegia totalis besteht, bei welcher alle Augenmuskeln ohne Ausnahme gelähmt sind, kann der Sitz der Läsion verschieden sein. Es mag sich um eine nucleare Lähmung handeln, es kann aber auch durch Läsion der Nervenstämme an der Basis cranii oder selbst innerhalb der Fissura orbitalis superior totale Ophthalmoplegie entstehen. Hier ist also die Diagnose des Sitzes nur aus den begleitenden Symptomen zu machen.

Den meisten Fällen von Ophthalmoplegie liegt eine primäre Erkrankung der grauen Substanz der Augenmuskelkerne zu Grunde (Polioencephalitis superior nach Wernicke). Dieselbe ist ihrem Wesen nach analog derjenigen, welche bei

Digitized by Illinois College of Optometry

Bulbärparalyse die weiter abwärts gelegenen motorischen Kerne (des Facialis, Glossopharyngeus, Hypoglossus und Vagoaccessorius) befällt. Thatsächlich sind auch mehrere Fälle beobachtet worden, wo durch Weiterschreiten des Processes nach abwärts an eine Ophthalmoplegie die Symptome der Bulbärparalyse sich anschlossen. — Die Ursache der Erkrankung der Nervenkerne ist am häufigsten Syphilis; ausserdem sind Fälle von centraler Ophthalmoplegie in Folge von Diphtherie, von Influenza, von Tabes, von disseminirter Sclerose, progressiver Paralyse, von Basedow'scher Krankheit, von Verletzung und von Vergiftung (durch Alkohol, Blei, Kohlenoxydgas, Nicotin) bekannt, sowie auch Fälle von angeborener Ophthalmoplegie.

In Folge von Läsion der Nervenkerne können auch Lähmungen einzelner Muskeln entstehen. Hieher gehören vor Allem die Lähmungen, welche im Beginne einer Tabes dorsalis und, wenn auch etwas weniger häufig, bei der dissimenirten Sclerose auftreten und in den meisten Fällen nuclearen Ursprungs sind. Die tabetischen Lähmungen verschwinden trotz des Fortbestehens der Grundkrankheit oft in auffallend kurzer Zeit von selbst wieder. Dagegen recidiviren sie leicht und in vielen Fällen bleiben sie überhaupt dauernd bestehen. — Durch nucleare Läsion kann der Abducens gleichzeitig mit dem Facialis gelähmt sein, da die Kerne dieser beiden Nerven nahe nebeneinander liegen.

3. Fasciculare Lähmung durch Läsion der Fasern zwischen ihrem Austritte aus den Nervenkernen und ihrem Emportauchen an der Gehirnbasis lässt sich dann diagnosticiren, wenn Lähmung des Oculomotorius der einen Seite mit gleichzeitiger Lähmung der Extremitäten der anderen Seite vorhanden ist (wechselständige Lähmung). In diesem Falle ist ein Herd im unteren Theile des Pedunculus cerebri anzunehmen (Fig. 207*a*). Derselbe lädirt einerseits die den Pedunculus durchsetzenden Fasern des Oculomotorius, so dass der Oculomotorius derselben Seite gelähmt ist, andererseits die Pyramidenbahn; da diese erst weiter unten auf die andere Seite hinübertritt, sind die Extremitäten der dem Herde entgegengesetzten Seite gelähmt. Eine solche Lähmung könnte indessen auch durch einen Krankheitsherd an der Basis hervorgebracht werden, wenn derselbe in der Nachbarschaft des Pedunculus sitzt, so dass er denselben beschädigt. — In analoger Weise spricht eine wechselständige Lähmung der Extremitäten und des Abducens (sowie des Facialis) für einen Krankheitsherd im hinteren Theile des Pons oder in dem angrenzenden Theile der Gehirnbasis (Fig. 207*b*).

4. Läsionen an der Basis können gleichfalls einen oder mehrere Nerven, und zwar nicht selten auf beiden Seiten, betreffen. Umstände, welche mit grösserer oder geringerer Wahrscheinlichkeit auf eine basale Lähmung schliessen lassen, sind: *a*) Wenn auf einer Seite nach und nach eine ganze Reihe von Gehirnnerven, wie Augenmuskelnerven, Facialis, Trigeminus, Opticus, Olfactorius, gelähmt werden. *b*) Wenn die Affection des Trigeminus in der Form einer Neuralgie beginnt, da eine solche bei centralen Lähmungen nicht beobachtet wird. *c*) Wenn ein Auge vollständig erblindet ist, während das andere noch sieht, ohne dass der Augenspiegel entsprechende Veränderungen aufweisen würde. Daraus lässt sich nämlich der Schluss ziehen, dass die Läsion sich auch auf den intracraniellen Abschnitt des einen Sehnerven erstreckt. Höher sitzende Unterbrechungen der optischen Leitungsbahnen können nicht ein Auge allein beschädigen; dieselben führen vielmehr immer zur Sehstörung beider Augen in Form der Hemiopie. Diese kann wohl auch durch basale Erkrankung bedingt sein, welche dann aber jedenfalls

Digitized by Illinois College of Optometry

hinter dem Chiasma gelegen sein muss, so dass sie einen der beiden Tractus optici in Mitleidenschaft zieht; ausserdem kann aber die Hemiopie ebensogut in einer höher sitzenden Läsion, bis zur Grosshirnrinde hinauf, ihren Grund haben. Hemiopie spricht also nur dann für eine basale Erkrankung, wenn nachgewiesen werden kann, dass sie durch eine Läsion des Tractus bedingt ist. Eine solche Hemiopie wäre dann anzunehmen, wenn hemiopische Pupillenreaction besteht (Seite 537). Dies gilt für die homonyme Hemiopie; die temporale Hemiopie ist allerdings ein sicheres Zeichen einer Läsion an der Basis, welche das Chiasma im vorderen oder hinteren Winkel oder in der Mittellinie betrifft (siehe Seite 533). *d*) Lähmung des Olfactorius spricht für eine basale Erkrankung in der vorderen Schädelgrube. — Basale Augenmuskellähmungen sind eine häufige Folge von Fracturen der Schädelbasis; besonders oft findet man den Abducens gelähmt, welcher knapp an der Spitze der Felsenbeinpyramide vorbeizieht und durch dieselbe leicht lädirt wird (Panas).

Zu den Lähmungen basalen Ursprunges gehören auch die meisten Fälle der periodischen Augenmuskellähmung. Dieselbe betrifft am häufigsten den Oculomotorius. Die Anfälle werden durch Kopfschmerzen, häufig begleitet von Erbrechen, eingeleitet. Während diese durch einige Tage andauern, tritt die Lähmung auf, welche nach einigen Tagen bis Wochen entweder wieder ganz verschwindet oder eine Parese der Muskeln bis zum nächsten Anfalle zurücklässt. Die Krankheit nimmt oft schon in der Kindheit ihren Anfang und geht entweder in Heilung oder in dauernde Lähmung aus. Einige dieser Fälle sind blos functioneller Natur (hysterisch); in anderen handelt es sich um eine basale Läsion (umschriebene Exsudate oder kleine Neubildungen, welche auf den Nerven drücken).

5. Die Diagnose einer orbitalen Lähmung muss aus den begleitenden Erscheinungen gestellt werden, wenn dieselben für eine Erkrankung in der Orbita sprechen. Dazu gehören Schmerz in der Orbita, spontan oder bei Druck auf den Augapfel oder die Orbitalränder, eine fühlbare Geschwulst in der Tiefe, Vortreibung des Bulbus, einseitige Neuritis optica durch Druck auf den Sehnerven, endlich ein vorausgegangenes Trauma, welches die Orbita betroffen hat (vergl. Seite 546).

Lähmungen der Augenmuskeln können angeboren vorkommen. Es wurde schon oben der angeborenen Ophthalmoplegie Erwähnung gethan. Am häufigsten sind die angeborenen Lähmungen des Abducens. Bemerkenswerth ist, dass sich bei diesen, im Gegensatze zu den erworbenen Lähmungen, gewöhnlich keine Contractur des Antagonisten einstellt; beide Augen stehen vollkommen richtig, so lange der Blick nicht nach der Seite des gelähmten Muskels gewendet wird. Gleichzeitig mit angeborener Ptosis hat man auch das Unvermögen, die Augen nach aufwärts zu wenden, beobachtet. Sectionsbefunde haben dargethan, dass es sich hier um Fehlen des Rectus superior handelte. Vielleicht ist hier, sowie in manchen anderen Fällen angeborener Lähmung, die primäre Erkrankung in den Nervenkernen zu suchen (Moebius).

II. Latente Gleichgewichtsstörungen (Heterophorie).

§ 125. Im normalen Zustande befinden sich die Augen bei jeder natürlichen, d. h. nicht gezwungenen Stellung in vollständigem Muskelgleichgewichte (Orthophorie). Was dieser Ausdruck besagen will, wird durch folgenden Versuch klar: Man lässt ein in 30 cm Entfernung

Digitized by Illinois College of Optometry

befindliches Object mit beiden Augen fixiren. Hierauf schiebt man vor eines der beiden Augen ein Blatt Papier und beobachtet das so verdeckte Auge hinter dem Papier. Man wird finden, dass das Auge richtig auf das Object eingestellt bleibt, obwohl es dasselbe nicht mehr sieht. Es beharrt in der fixirenden Stellung, weil diese für das Auge die Gleichgewichtsstellung ist. Dieselbe ist das Resultat der den einzelnen Muskeln zukommenden Innervation, welche in richtigem Verhältnisse vertheilt ist.

Störungen des Muskelgleichgewichtes werden durch denselben Versuch erkannt. Es seien beide Augen richtig auf das vorgehaltene Object eingestellt. Nun hält man einen Schirm vor eines der Augen. Dasselbe weicht hinter dem Schirme ab, z. B. nach aussen. Zieht man den Schirm wieder weg, so ist die Gesichtslinie dieses Auges nun nicht mehr nach dem Objecte gerichtet, sondern das Auge schielt nach aussen. Es muss erst durch eine Bewegung nach innen (Adductionsbewegung) wieder in die fixirende Stellung gebracht werden. Man bemerkt daher beim Wegziehen des Schirmes eine Bewegung des Auges in einer Richtung, welche der Abweichung hinter dem Schirme gerade entgegengesetzt ist — Einstellungsbewegung. Dieselbe ist in der Regel leichter wahrzunehmen, als die Abweichung des Auges hinter dem Schirme und gilt daher als Erkennungszeichen für die letztere. Macht das Auge beim Wegziehen des Schirmes eine Einstellungsbewegung nach innen, so war es hinter dem Schirme nach aussen abgelenkt und umgekehrt. Die bei diesem Versuche sich zeigenden Erscheinungen erklären sich auf folgende Weise: In dem gewählten Beispiele, wo das Auge hinter dem Schirme nach aussen abweicht, waren die beiden Augen während der Fixation nicht im Muskelgleichgewichte, vielmehr hatten die Augen das Bestreben, zu divergiren. So lange mit beiden Augen gesehen wird, findet dennoch richtige Fixation statt, weil sonst doppelt gesehen würde. Nun besteht aber ein grosser Widerwillen gegen Doppelbilder und ein entsprechend kräftiges Bestreben, einfach zu sehen (Fusionstendenz, siehe Seite 660). Es wird daher eine stärkere Innervation zur Convergenz aufgebracht, um der Neigung zur Divergenz entgegen zu wirken. Sobald jedoch ein Auge verdeckt ist, kann kein Doppeltsehen mehr stattfinden; die übermässige Convergenzanstrengung wird jetzt zwecklos und das Auge geht dementsprechend nach aussen. Die Gleichgewichtsstellung der Augen ist also eine pathologische, nämlich die einer gewissen Divergenz. Sobald der Schirm wieder weggezogen wird, treten Doppelbilder auf, welche aber rasch verschmolzen werden, dadurch, dass das abgewichene Auge wieder in die richtige Stellung zurückkehrt.

Digitized by Illinois College of Optometry

Schielen und Lähmung der Augenmuskeln sind auch Gleichgewichtsstörungen. Von diesen unterscheidet sich die in Rede stehende dadurch, dass sie für gewöhnlich nicht zu Tage tritt, da sie durch eine entsprechende Innervation ausgeglichen wird. Man nennt sie deshalb latente Gleichgewichtsstörung.

Die Gleichgewichtsstörung kommt in zweifachem Sinne vor: als Uebermaass und als Schwäche der Convergenz, d. i. als latente Convergenz (Esophorie) und latente Divergenz (Exophorie)*). Letztere ist weitaus häufiger. Die Ursachen dieser Gleichgewichtsstörungen sind doppelter Art:

a) Organische Ursachen, bestehend in Schwäche des einen Muskelpaares. Diese kann auf anatomischen Verhältnissen beruhen, wie Volumen des Muskels, Lage seiner Insertion, ferner Grösse der Augen und Entfernung derselben von einander. Sehr stark kurzsichtige Augen sind besonders gross und daher schwerer beweglich. Es kann auch Schwäche der Augenmuskeln nach erschöpfenden Krankheiten oder nach Lähmungen der Muskeln zurückbleiben. Weitaus am häufigsten jedoch liegen den latenten Gleichgewichtsstörungen

b) Functionelle Ursachen zu Grunde, gegeben durch abnorme Innervation der Augenmuskeln. Dieselbe ergibt sich aus dem Verhältnisse zwischen Accommodation und Convergenz. Diese beiden gehen im normalen emmetropischen Auge derart Hand in Hand, dass mit jedem bestimmten Grade von Accommodation sich das dazu gehörige Maass von Convergenz verbindet und umgekehrt (siehe § 140). Wenn solche Augen z. B. für einen in 30 cm Entfernung befindlichen Gegenstand accommodiren, so convergiren sie auch für dieselbe Entfernung und befinden sich dabei im Muskelgleichgewichte. Wenn ein Auge einen abnormen Brechungszustand, Myopie oder Hypermetropie, hat, so ändert sich damit auch das Maass der Accommodation, welches für eine bestimmte Entfernung nöthig ist. Der Myope braucht dazu weniger, der Hyperme-

*) Man bezeichnet die latente Convergenz auch als latentes oder dynamisches Einwärtsschielen (v. Graefe) und die latente Divergenz als latentes oder dynamisches Auswärtsschielen oder man spricht von Uebergewicht und von Insufficienz der Interni (i. e. Recti mediales). Diese letzteren Ausdrücke sind aber zu verwerfen, weil die Recti mediales als solche keineswegs zu stark oder zu schwach sind. Wenn man den Kranken stark nach der Seite sehen lässt, findet man, dass das Auge in normaler Weise nach dem inneren Augenwinkel gewendet wird. Im Dienste der Seitenwendung verhalten sich also die Recti mediales normal und nur im Dienste der Convergenz ist ihre Function gestört, und zwar durch fehlerhafte Innervation. Man könnte also höchstens von Uebergewicht oder Insufficienz der Convergenz sprechen.

Digitized by Illinois College of Optometry

trope mehr Accommodation als der Emmetrope. Es kann die Convergenz diesen veränderten Verhältnissen sich adaptiren, so dass die Harmonie zwischen Accommodation und Convergenz erhalten bleibt. Sehr oft ist dies aber nicht der Fall. Ein Myope z. B., dessen Fernpunkt in 30 cm liegt, braucht, um ein Object in dieser Entfernung scharf zu sehen, gar keine Accommodation. Es fehlt daher an dem nöthigen Impulse für die erforderliche Convergenz, indem bei Accommodationsruhe die Augen das Bestreben haben, sich parallel zu richten, und es wird in diesem Falle eine latente Divergenz bestehen.

Die Hypermetropen sind in der entgegengesetzten Lage wie die Myopen; sie sind, um scharf zu sehen, gezwungen, für jede Entfernung mehr zu accommodiren als die Emmetropen. Dadurch werden sie veranlasst, auch die Convergenzmuskeln übermässig zu innerviren, so dass latente Convergenz besteht.

Geringe Grade von latenter Gleichgewichtsstörung verursachen keinerlei Beschwerden, die höheren Grade dagegen ziehen nachtheilige Folgen nach sich, nämlich Ermüdung oder Schielen. Ermüdung tritt bei latenter Divergenz ein, indem diese das längere Festhalten der richtigen Convergenz erschwert, welche für jede Beschäftigung in der Nähe, wie Lesen, Schreiben und alle feineren Arbeiten, nöthig ist. Bei längerer Arbeit ermüden daher die Augen; der gesehene Gegenstand wird undeutlich und oft doppelt gesehen, später treten Kopfschmerzen und wohl auch Ueblichkeiten auf. Man bezeichnet diesen Zustand als Asthenopia muscularis (zum Unterschiede von der accommodativen und nervösen Asthenopie). Charakteristisch für dieselbe ist, dass die asthenopischen Beschwerden sofort verschwinden, wenn der Patient ein Auge zuhält, so dass er nur mit einem Auge fixirt, da dann eben keine Convergenz nöthig ist.

Höhere Grade von Geichgewichtsstörung gehen in Schielen über, und zwar je nach der Art der Gleichgewichtsstörung in divergentes oder convergentes. Der Anstoss zur Umwandlung des latenten in manifestes Schielen wird oft dadurch gegeben, dass eines der Augen eine Herabsetzung des Sehvermögens erfährt, wodurch der binoculäre Sehact an Werth verliert oder sogar ganz aufgehoben wird. Es tritt dann derselbe Fall ein, wie ihn das Experiment zur Untersuchung auf Gleichgewichtsstörung künstlich setzt, indem ein Auge verdeckt und dadurch vom Sehen ausgeschlossen wird. Aus diesem Grunde findet man erblindete Augen sehr häufig nach aussen oder nach innen abgelenkt.

Therapie. Die latente Divergenz verlangt nur dann eine Abhilfe, wenn sie Asthenopie verursacht oder in Schielen überzugehen

Digitized by Illinois College of Optometry

droht. In den leichten Fällen kann man der mangelhaften Convergenz durch Prismen zu Hilfe kommen. Dieselben werden beiden Augen so vorgesetzt, dass ihre Basis nach innen gerichtet ist (Fig. 229 P und P_1). Die von dem fixirten Punkte o herkommenden Strahlen werden durch jedes Prisma nach der Basis desselben abgelenkt. Die Augen brauchen daher nur so stark zu convergiren, als ob sie den entfernter gelegenen Punkt o_1 fixiren wollten. — Sowohl wegen der Schwere stärkerer Prismen, als auch wegen der durch sie bewirkten Farbenzerstreuung kann man nur Prismen bis 4°, höchstens bis 6° für jedes Auge anwenden. Wenn es sich um latente Divergenz bei Myopen handelt, was das Gewöhnliche ist, kann man diese bekämpfen, indem man auch

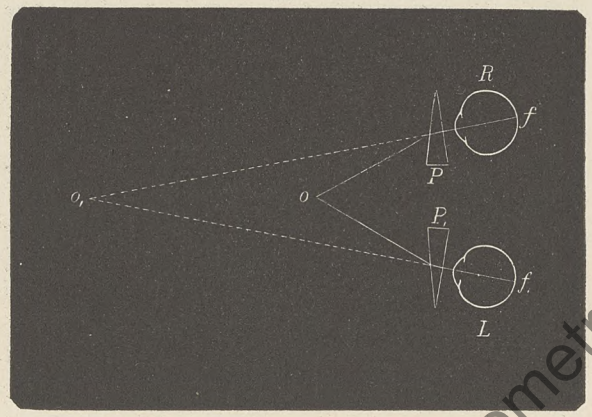

Fig. 229.
Anwendung der Prismen bei latenter Divergenz zur Erleichterung der Convergenz.

für die Nahearbeit Concavgläser tragen lässt. Dadurch wird der Myope genöthigt, zu accommodiren und kann dadurch leichter die erforderliche Convergenz aufbringen. In vielen Fällen wird man eine Combination von sphärischen mit prismatischen Gläsern verordnen. Für höhere Grade von latenter Divergenz ist die Operation angezeigt. Dieselbe besteht in der Rücklagerung des Rectus lateralis oder in der Vorlagerung des Rectus medialis oder in der Combination beider.

Die latente Convergenz verlangt nur dann eine Abhilfe, wenn sie in Schielen überzugehen beginnt. Die Therapie besteht dann in der Verordnung jener Convexgläser, welche die Hypermetropie corrigiren, dadurch die Accommodation auf ihr richtiges Maass zurückführen und damit den vermehrten Impuls zur Convergenz beseitigen.

Digitized by Illinois College of Optometry

Um den Grad einer Gleichgewichtsstörung numerisch zu bestimmen, hat v. Graefe seinen Gleichgewichtsversuch angegeben. Derselbe geht von der Thatsache aus, dass die Gleichgewichtsstörung manifest wird, sobald man das binoculäre Einfachsehen unmöglich macht. Zu diesem Zwecke setzt man vor eines der beiden Augen ein Prisma mit der Basis nach unten oder oben, von solcher Stärke, dass es nicht durch verschiedene Höhenstellung der Augen überwunden werden kann (siehe Seite 660). Man habe z. B. das Prisma *P* (Fig. 230 *A*), dessen brechender Winkel 10° beträgt, mit der Basis nach unten vor das linke Auge gelegt und den Untersuchten nun angewiesen, ein Object *o* (z. B. einen schwarzen Punkt auf weissem Papier oder bei grösserer Entfernung des Objectes eine Kerzenflamme) zu fixiren. Das linke Auge sieht jetzt den Punkt *o* nicht an seiner richtigen Stelle, sondern in o_1; mit beiden Augen zugleich werden daher Doppelbilder mit

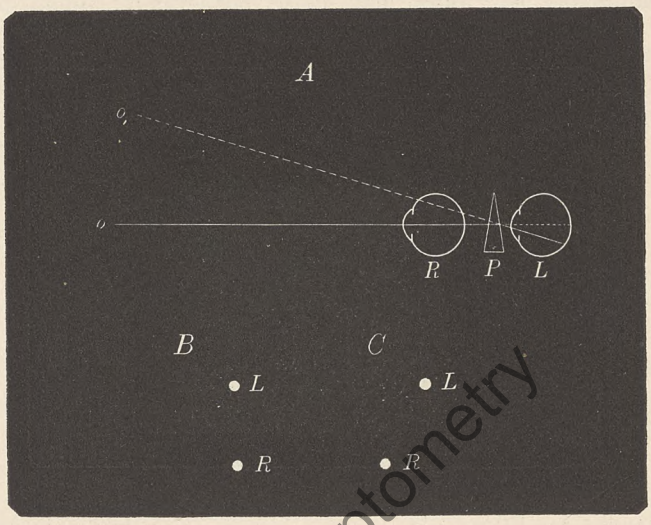

Fig. 230.
v. Graefe's Gleichgewichtsversuch.

Höhenabstand gesehen. Wenn Muskelgleichgewicht besteht, so dass die Augen richtig auf *o* convergiren, so stehen die beiden Bilder vertical untereinander (Fig 230 *B*, *L* und *R*). Besteht dagegen eine Gleichgewichtsstörung und in Folge dessen zu starke oder zu geringe Convergenz, so kommt zur Höhendistanz auch noch seitliche Distanz der Bilder hinzu. Es fällt ja jetzt das Bestreben, durch entsprechende Innervation die Gleichgewichtsstörung auszugleichen, weg, da wegen des Höhenabstandes der Doppelbilder doch nicht einfach gesehen werden könnte. Es sei z. B. latente Divergenz vorhanden. Dann weicht das linke Auge hinter dem Prisma nach aussen ab. Der Punkt *o* bildet sich in Folge dessen nach aussen (links) von der Fovea ab und wird deshalb zu weit rechts gesehen — gekreuzte Doppelbilder (Fig. 200). Es steht daher der obere, dem linken Auge angehörende Punkt nicht mehr vertical über dem unteren, sondern nach rechts von demselben (Fig. 230 *C*). Setzt man nun vor das Prisma mit der Basis nach abwärts noch ein zweites, dessen Basis nach innen sieht, so werden durch das-

Digitized by Illinois College of Optometry

selbe die vom Punkte *o* kommenden Strahlen nach innen, gegen den verticalen Meridian der Netzhaut hin, abgelenkt und das obere Bild rückt wieder mehr über das untere. Indem man immer stärkere Prismen versucht, kann man dasjenige finden, welches die beiden Bilder genau übereinander, in eine verticale Linie, bringt. Dasselbe corrigirt die seitliche Abweichung der Augen und gibt daher den numerischen Ausdruck für die Gleichgewichtsstörung. Man pflegt den Grad dieser für zwei Entfernungen, nämlich für die unendliche Entfernung (d. i. 6 m) und für die gewöhnliche Leseweite zu bestimmen. — Statt des abwärts brechenden Prisma kann man vor eines der beiden Augen den von Maddox angegebenen Glasstab setzen, durch welchen die Kerzenflamme in eine leuchtende Linie auseinandergezogen erscheint. Diese kann dann nicht mehr mit der Kerzenflamme, wie sie das andere Auge sieht, fusionirt werden. Besteht Heterophorie, so deckt die leuchtende Linie nicht mehr die Kerzenflamme; das Prisma, welches nöthig ist, um beide zur Deckung zu bringen, gibt Richtung und Grad der Gleichgewichtsstörung an.

Es kommen auch Gleichgewichtsstörungen in dem Sinne vor, dass Neigung eines Auges zur Deviation nach oben oder unten besteht (Hyperphorie). Hier handelt es sich nicht wie bei den Störungen der Convergenz um eine abnorme Innervation, sondern um eine Anomalie in der Stellung der Augen zu einander, welche gerade durch entsprechend ungleiche Innervation beider Augen ausgeglichen wird, um Doppeltsehen zu vermeiden. Diese Fälle sind selten und der Grad der latenten Höhenablenkung ist überdies zumeist gering. In schwereren Fällen besteht die Therapie gleichfalls in der Verordnung von Prismen oder in der Operation.

III. Schielen.

§ 126. *Symptome.* Das Schielen besteht darin, dass die Gesichtslinie eines der beiden Augen bei allen Blickrichtungen von der richtigen, auf das Object zielenden Lage abweicht, und zwar immer um den gleichen Winkel. Dadurch unterscheidet sich das Schielen von der Lähmung, bei welcher die Ablenkung erstens nur in der Wirkungssphäre des gelähmten Muskels vorhanden ist und zweitens innerhalb dieser um so grösser wird, je weiter das Auge in dieselbe hineingebracht wird, weil dann das gelähmte Auge immer mehr gegen das gesunde zurückbleibt. Das schielende Auge dagegen bleibt bei keiner Blickrichtung zurück, sondern begleitet, stets um dasselbe Maass von der richtigen Stellung abweichend, das andere bei allen seinen Bewegungen, weshalb das Schielen als Strabismus concomitans bezeichnet wird.

Um die Schielablenkung zu messen, verfährt man am einfachsten in folgender Weise: Man lässt den Patienten ein Object fixiren, das man in der Mittellinie beider Augen, einige Meter von denselben entfernt, aufgestellt hat. Es fixire das linke Auge *L* (Fig. 231 *A*) richtig, während das rechte Auge *R* nach innen schielt. Man bezeichnet sich durch Tintenpunkte am unteren Lidrande die Stellung des äusseren

Digitized by Illinois College of Optometry

Hornhautrandes an beiden Augen (m_1 und s). Hierauf verdeckt man das fixirende linke Auge mit einem Schirme S (Fig. 231 B), indem man den Patienten anweist, weiter nach dem Objecte zu sehen. Er thut dies, indem er jetzt das rechte Auge zum Fixiren benützt und es zu diesem Zwecke durch eine deutlich sichtbare Einstellungsbewegung in die richtige Lage bringt (Fig. 231 B, R). Man bezeichne sich abermals die Stellung des Hornhautrandes dieses Auges am unteren Lide durch den Punkt m; die Distanz ms gibt das lineare Maass der Ablenkung des schielenden Auges, also die primäre Schielablenkung.

Während das rechte Auge in die fixirende Stellung gebracht wurde, gieng das linke Auge hinter dem Schirme nach innen (Fig. 231 B, L);

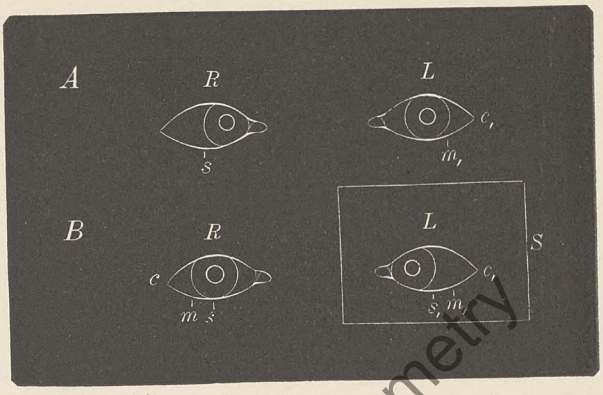

Fig. 231.

Messung der Schielablenkung. — *A*. Primäre Schielstellung. *B*. Secundäre Schielstellung.

es befindet sich nun in Secundärablenkung. Man kann hinter dem Schirme sich die Stellung des äusseren Hornhautrandes durch den Punkt s_1 anmerken, und findet so die Grösse der Secundärablenkung $m_1 s_1$. Dieselbe ist der primären gleich, was ein weiteres Unterscheidungsmerkmal zwischen concomitirendem und paralytischem Schielen ist, indem bei letzterem die secundäre Ablenkung grösser ist als die primäre (Seite 665).

In Folge der unrichtigen Stellung eines der beiden Augen sollte der Schielende doppelt sehen. Dies ist aber thatsächlich nur im Beginne des Schielens der Fall. Bald verschwindet das Doppeltsehen und kann später nur durch allerlei Kunstgriffe oder überhaupt nicht mehr hervorgerufen werden. Auch hierin liegt ein unterscheidendes Merkmal des Schielens von der Lähmung, bei welcher das Doppelt-

Digitized by Illinois College of Optometry

sehen so störend ist. Der Schielende sieht nicht doppelt, weil er lernt, von den Eindrücken des schielenden Auges zu abstrahiren; er „excludirt“ mit diesem Auge. Die Exclusion ist ein psychischer Act; das schielende Auge sieht wohl, aber die Gesichtswahrnehmungen desselben erregen nicht die Aufmerksamkeit, gleichwie viele Menschen im Stande sind, beim Sehen durch ein Mikroskop oder Fernrohr das andere Auge offen zu lassen und doch nicht damit zu sehen. In Folge der Exclusion sieht der Schielende blos monocular; er hat daher kein stereoskopisches Sehen im eigentlichen Sinne des Wortes.

Das Sehvermögen des schielenden Auges ist im Vergleiche mit dem anderen gesunden Auge herabgesetzt. Ohne Zweifel besteht schon vor dem Eintritte des Schielens ein gewisser Grad von Sehschwäche, was ja eine der Ursachen ist, warum es zum Schielen kommt. Die Sehschwäche nimmt jedoch immer mehr zu, je länger das Schielen besteht, weil sich wegen der Ausschliessung des Auges vom Sehacte Amblyopia ex anopsia ausbildet (siehe Seite 554). Dieselbe erreicht schliesslich einen solchen Grad, dass das Lesen unmöglich wird und etwa nur noch die Finger in kurzer Entfernung gezählt werden. Ein solches Auge hat das Fixiren verlernt; wenn man das gesunde Auge verdeckt, verharrt das schielende in seiner falschen Stellung oder schielt sogar noch stärker.

Man unterscheidet zwischen Einwärtsschielen und Auswärtsschielen, Str. convergens und divergens. Entweder schielt immer dasselbe Auge — Str. unilateralis — oder abwechselnd das eine und das andere Auge — Str. alternans. Stets jedoch fixirt ein Auge; dass beide Augen gleichzeitig schielen, wie die Laien oft behaupten, kommt nicht vor. Das Schielen kann entweder nur zeitweilig oder dauernd vorhanden sein — periodischer und constanter Strabismus.

Aetiologie. Das manifeste Schielen entwickelt sich aus dem latenten (Seite 683). Bei diesem tritt die Gleichgewichtsstörung deshalb nicht zu Tage, weil der Patient im Interesse des Einfachsehens bestrebt ist, die Augen trotz der Gleichgewichtsstörung in der richtigen Stellung zu erhalten. Alle jene Umstände, welche den Werth des binocularen Einfachsehens herabsetzen respective das Doppeltsehen weniger unangenehm machen, werden im Stande sein, die latente Gleichgewichtsstörung manifest zu machen. In dem Versuche, welcher zum Nachweise der latenten Gleichgewichtsstörungen angestellt wird (siehe Seite 682), geschieht dies durch Verdecken eines der Augen, bei der natürlichen Entwicklung des Schielens aber durch Herabsetzung der Sehschärfe des einen Auges. Dadurch wird das Netzhautbild desselben weniger

Digitized by Illinois College of Optometry

deutlich und in Folge dessen das Doppeltsehen weniger störend. So sieht man, dass Jemand, der bis dahin nur latente Gleichgewichtsstörung hatte, in manifestes Schielen verfällt, wenn nach einer Keratitis Hornhauttrübungen in einem der Augen zurückbleiben. — Die häufigsten Ursachen, welche durch Herabsetzung der Sehschärfe zum Schielen führen, sind: 1. Refractionsfehler, welche an einem Auge allein oder doch in höherem Grade als an dem anderen vorhanden sind. Häufig besteht gleichzeitig angeborene Schwachsichtigkeit. 2. Trübungen in den brechenden Medien, besonders in der Hornhaut und in der Linse. 3. Intraoculäre Erkrankungen. — Vollständig erblindete Augen verfallen sehr leicht in Schielen.

Das Schielen ist also das Resultat des Zusammenwirkens zweier Factoren: Herabsetzung des Sehvermögens eines der beiden Augen bei schon vorher bestehender Störung des Muskelgleichgewichtes. Je nachdem die letztere in latenter Convergenz oder Divergenz besteht, kommt es zu convergirendem oder divergirendem Schielen.

§ 127. *a*) Strabismus convergens. Derselbe kommt vorzüglich bei Hypermetropen vor, indem man in ungefähr $^3/_4$ aller Fälle von convergirendem Schielen Hypermetropie findet. Donders hat zuerst diese Thatsache festgestellt und auf folgende Weise erklärt: Die Hypermetropen bedürfen, um deutlich zu sehen, einer ungewöhnlich starken Accommodationsanstrengung; da eine solche wegen des Zusammenhanges zwischen Accommodation und Convergenz nur mit einem gleichzeitigen starken Impuls zur Convergenz möglich ist, gewinnt diese das Uebergewicht und es entsteht latente Convergenz. Aus dieser nun entwickelt sich das Schielen, wenn Umstände dazu kommen, welche das Sehvermögen des einen Auges herabsetzen, so wenn eines der beiden Augen von Geburt an schwächer ist (z. B. durch höhere Hypermetropie oder hypermetropischen Astigmatismus), oder wenn es durch spätere Erkrankung eine Einbusse an Sehvermögen erleidet. Unter den letzteren ist es besonders die Conjunctivitis eczematosa, welche durch Hinterlassung von Hornhautflecken zum Schielen führt. Auch wenn man gezwungen ist, bei einem hypermetropischen Kinde ein Auge durch längere Zeit zu verbinden, geräth dieses zuweilen unter dem Verbande in convergentes Schielen, welches sogar dauernd fortbestehen kann. — Dass erst die Herabsetzung der Sehschärfe eines Auges den Uebergang des latenten in das manifeste Schielen herbeiführt, ist leicht zu verstehen. Der Hypermetrope befindet sich in folgendem Dilemma: Will er deutlich sehen, so muss er stark accommodiren; dies kann er jedoch nur mit Hilfe zu starker Convergenz thun,

Digitized by Illinois College of Optometry

so dass er doppelt sieht. Convergirt er nur so viel als nöthig, so kann er dabei nicht die erforderliche Accommodation aufbringen und sieht undeutlich. Er ist also vor die Wahl gestellt, entweder deutlich aber doppelt, oder einfach aber undeutlich zu sehen. Er zieht das Erste vor in dem Momente, als ihm das Doppeltsehen weniger unangenehm gemacht wird, dadurch, dass das Bild eines der beiden Augen undeutlich ist.

Der Strabismus convergens entwickelt sich in der Regel in jenen Jahren, wo zuerst länger dauerndes scharfes Fixiren stattfindet und daher eine grössere Accommodationsanstrengung erfordert, also zwischen dem zweiten und sechsten Lebensjahre. Gewöhnlich bemerkt man das Schielen zuerst beim Betrachten naher Gegenstände (periodisches Schielen). Es kann für das ganze Leben dabei bleiben; meist aber entwickelt sich ein constanter Strabismus daraus, indem bald auch beim Blick in die Ferne geschielt wird. Dabei pflegt anfangs das Schielen beim Fixiren naher Gegenstände entsprechend der grösseren Accommodationsanstrengung stärker zu sein; später aber wird die Schielablenkung constant.

Ausnahmsweise kommt es vor, dass schielende Kinder beim Heranwachsen, zur Zeit der Pubertätsentwicklung, allmälig wieder zu schielen aufhören. Sie „wachsen aus dem Schielen heraus“. Das früher abgelenkte Auge bleibt jedoch für immer schwächer und ein richtiger binocularer Sehact stellt sich gewöhnlich nicht wieder her.

b) Strabismus divergens. Bei diesem spielt die Myopie dieselbe Rolle wie die Hypermetropie beim Str. convergens. Etwa $^2/_3$ aller divergent Schielenden sind kurzsichtig. Die Ursache ist folgende: Der Myope braucht, um in der Nähe zu sehen, wenig oder gar nicht (je nach dem Grade seiner Kurzsichtigkeit) zu accommodiren. In Folge dessen ist der Impuls zur Convergenz zu schwach. Zu diesen functionellen kommen noch organische Ursachen, welche die Leistungsfähigkeit der Recti mediales herabsetzen, namentlich die vermehrten Dimensionen des kurzsichtigen Auges, welche die Convergenz mechanisch erschweren. Aus diesen Gründen sind die Myopen besonders zum Str. divergens geneigt, namentlich wenn eines der Augen ein geringeres Sehvermögen besitzt. — Da kleine Kinder nicht myopisch sind, entsteht der Str. divergens ungleich dem Str. convergens nicht in der Kindheit, sondern später, in der Jugend, wo sich die Myopie entwickelt. Mit dem Fortschreiten der Myopie nimmt die Accommodationsanstrengung und damit der Impuls zur Convergenz immer mehr ab, während in gleichem Maasse durch Hereinrücken des Fernpunktes die Ansprüche

Digitized by Illinois College of Optometry

an die Convergenz sich steigern. Dies muss endlich dazu führen, dass die Convergenz den an sie gestellten Ansprüchen nicht mehr zu entsprechen vermag. Sie wird zuerst beim Fixiren naher Gegenstände, wozu stärkere Convergenz nöthig ist, ungenügend, so dass eines der beiden Augen nach aussen abweicht. Viele Myopen bleiben ihr Leben lang bei diesem periodischen Schielen stehen. Bei anderen entwickelt sich daraus ein andauerndes Schielen, indem später auch beim Blick in die Ferne ein Auge nach aussen abgelenkt wird. — Beim Str. divergens kommt eine Selbstheilung, wie sie zuweilen beim Einwärtsschielen beobachtet wird, nicht vor, vielmehr hat derselbe die Neigung, mit dem Alter zuzunehmen.

Bei den höchsten Graden von Myopie ist ein periodischer Str. divergens unvermeidlich. In diesen Fällen ist der Fernpunkt auf die Distanz von 10 cm und weniger herangerückt und Lesen, Schreiben u. s. w. muss, falls nicht Brillen getragen werden, in dieser kurzen Entfernung geschehen. Auch die kräftigsten Recti mediales sind nicht im Stande, eine derartige Convergenz auf die Dauer zu leisten. Es weicht daher beim genauen Sehen in die Nähe stets ein Auge nach aussen ab, auch wenn die Augen für mittlere oder grosse Distanzen richtig stehen.

Der Str. convergens und der Str. divergens unterscheiden sich nicht blos durch die Richtung der Ablenkung, sondern hauptsächlich durch den zu Grunde liegenden Zustand im Muskel. Diese betrifft in beiden Fällen den Rectus medialis. Der Str. convergens besteht in einer übermässigen Contraction dieses Muskels in Folge abnorm starker Innervation desselben. Daher verschwindet das Schielen in nicht zu alten Fällen im Schlafe und in der Narkose (Stellwag). Später aber verkürzt sich der beständig contrahirte Muskel dauernd und diese Contractur bleibt selbst nach dem Tode noch bestehen. — Beim Str. divergens handelt es sich aber nicht um übermässige Contraction eines Muskels (welche hier den Rectus lateralis betreffen müsste), sondern im Gegentheile um eine immer zunehmende Erschlaffung des Rectus medialis.

Behandlung. Die nicht operative Behandlung führt nur bei Str. convergens, und auch da nur in besonders günstigen Fällen, zum Ziele. Sie beruht darauf, dass mit der Beseitigung der übermässigen Accommodation, welche die Hauptursache des Einwärtsschielens ist, auch dieses selbst verschwindet, wenn es noch nicht zu sehr eingewurzelt ist. Man beginnt damit, die Accommodation durch wiederholte Einträufelung von Atropin vollständig zu lähmen und dann den

Digitized by Illinois College of Optometry

Grad der Hypermetropie (die totale Hypermetropie, § 145) genau zu bestimmen. Auf Grund dieser Bestimmung verordnet man die Convexgläser, welche die Hypermetropie vollständig corrigiren und welche der Patient von nun an fortdauernd tragen soll. Die Einträufelung von Atropin wird, nachdem mit dem Brillentragen begonnen wurde, noch durch eine oder mehrere Wochen fortgesetzt, um dann ganz allmälig aufgegeben zu werden. Diese Behandlung wird dadurch unterstützt, dass man das fixirende Auge täglich mehrmals für $^1/_4$—$^1/_2$ Stunde vom Sehacte ausschliesst, sei es durch Verbinden, sei es durch Vorsetzen einer Brille, welche für dieses Auge eine schwarze Platte, für das schielende Auge das corrigirende Glas hat. Man zwingt dieses dadurch zum Fixiren und zugleich wird hiedurch auch dessen Sehvermögen vor weiterem Verfalle bewahrt, ja es kann sich dasselbe in günstigen Fällen in Folge der Uebung sehr bedeutend heben. — Die nicht operative Behandlung ist nur bei solchen Kindern anwendbar, welche alt genug sind, um Brillen zu tragen, ohne sich mit denselben zu beschädigen. Sie verspricht andererseits blos dann Aussicht auf Erfolg, wenn es sich um nicht zu alte Fälle handelt. Am meisten eignen sich hiezu jene Fälle, wo das Schielen noch periodisch ist und spontan, d. h. ohne künstliche Hilfsmittel, öfter Doppeltsehen besteht, als Beweis, dass das schielende Auge noch nicht definitiv vom binoculären Sehacte ausgeschlossen ist. Wenn diese Behandlung zum Ziele führen soll, muss sie mit Strenge und jahrelang fortgesetzt werden, und auch nach Beseitigung des Schielens müssen die Convexgläser entweder beständig oder doch wenigstens für die Arbeit in der Nähe getragen werden, damit der Patient nicht wieder in das Schielen verfällt.

In den meisten Fällen von Schielen, namentlich aber in allen Fällen von Auswärtsschielen, ist Heilung nur von der operativen Behandlung zu erwarten. Dieselbe besteht in der Tenotomie, welche beim Einwärtsschielen am Rectus medialis, beim Auswärtsschielen am Rectus lateralis zu vollziehen ist. Bei höheren Graden des Schielens muss die Tenotomie an beiden Augen gemacht oder mit der Vorlagerung des Antagonisten verbunden werden. Die Technik und Wirkungsweise dieser Operationen wird in der Operationslehre geschildert werden; hier seien nur die Indicationen für dieselben kurz angeführt.

Beim Str. convergens ist die Tenotomie in allen jenen Fällen angezeigt, wo die nicht operative Behandlung erfolglos geblieben ist oder von vornherein keine Aussicht auf Erfolg bietet. Dazu gehören alle Fälle, wo das Schielen lange besteht oder wo es einen hohen Grad erreicht hat. — Da das Schielen in manchen, wenngleich seltenen

Digitized by Illinois College of Optometry

Fällen von selbst verschwindet, wenn die Kinder älter werden, empfiehlt es sich, mit der Ausführung der Operation zu warten, bis die Kinder das 10. Lebensjahr überschritten haben. Würde man in einem Falle, welcher zur Selbstheilung neigt, frühzeitig tenotomirt haben, so würde nachträglich Str. divergens sich einstellen. Um die Zeit, bis die Kinder alt genug zur Operation sind, nicht unbenützt verstreichen zu lassen, kann man indessen das abgelenkte Auge durch öfteres Verbinden des anderen in beständiger Uebung erhalten und dadurch dem durch den Nichtgebrauch drohenden Verfalle des Sehvermögens vorbeugen. Ausserdem untersage man die Beschäftigung mit kleinen Spielsachen, um jede überflüssige Accommodationsanstrengung zu vermeiden, und lasse, wenn möglich, die entsprechenden Convexgläser tragen.

Der Str. divergens kann überhaupt nur durch die Operation geheilt werden. Den besten Erfolg versprechen die frischen Fälle, wo der Strabismus noch periodisch ist; hier reicht man oft mit der Tenotomie allein aus. Bei constantem Auswärtsschielen ist meist die Vorlagerung des Rectus medialis erforderlich. In veralteten und hochgradigen Fällen gibt jedoch auch diese oft nur unvollständige Resultate.

Der Erfolg der Operation ist in der Regel nur ein kosmetischer. Das Sehvermögen des schielenden Auges wird durch die Operation nicht beeinflusst und auch der binoculäre Sehact wird nur in wenigen Fällen wieder hergestellt. Dennoch ist der Erfolg der Operation nicht zu unterschätzen. Der Schielende beklagt sich fast nie über das schlechte Sehvermögen des schielenden Auges oder über den Mangel des binoculären Sehactes; von beiden weiss er gewöhnlich nichts. Er wünscht nur Heilung von der Entstellung und ist sehr dankbar, wenn ihm dieselbe zutheil wird.

Laien pflegen das Schielen einer unzweckmässigen Stellung der Wiege zum Lichte zuzuschreiben oder dem Umstande, dass Gegenstände zur Seite des Kindes dessen Aufmerksamkeit erregen und dasselbe veranlassen, nach der Seite zu sehen; sehr häufig wird auch Nachahmung eines Schielenden seitens des Kindes angeschuldigt. Alles dies hat jedoch mit der Entstehung des Schielens nichts zu thun. Das Schielen, welches man so häufig bei ganz kleinen Kindern (unter zwei Jahren) beobachtet und welches meist rasch wieder vorübergeht, hat seinen Grund darin, dass solche Kinder die complicirten associirten Bewegungen der Augen, welche für das richtige binoculäre Sehen erforderlich sind, noch nicht vollkommen erlernt haben. Dieses Schielen verschwindet von selbst mit zunehmendem Alter. Der dauernde Strabismus convergens entwickelt sich etwas später, nach dem zweiten Lebensjahre, und seine wahre Ursache ist von Donders aufgedeckt worden. Dieselbe beruht, wie oben näher auseinandergesetzt wurde, auf dem Zusammenhange zwischen Accommodation und Convergenz. Wieso derselbe zum Schielen führt, wird sehr schön durch folgendes, gleichfalls von Donders angegebene Experiment

Digitized by Illinois College of Optometry

demonstrirt. Man lässt einen Menschen, der vollkommenes Muskelgleichgewicht seiner Augen besitzt, ein nahes Object fixiren. Verdeckt man eines der beiden Augen, so bleibt dasselbe hinter dem Schirme in der richtigen Stellung stehen. Wenn man nun vor das unverdeckte Auge ein Concavglas setzt, wodurch die Versuchsperson gezwungen wird, stärker zu accommodiren, um das Object deutlich zu sehen, so wendet sich das verdeckte Auge sofort nach innen. Es wird auf diese Weise künstliches Einwärtsschielen durch vermehrte Accommodationsanstrengung hervorgebracht.

Bei Strabismus alternans haben oft beide Augen gute Sehschärfe, aber ungleiche Refraction. Wenn z. B. das eine Auge übersichtig, das andere kurzsichtig ist, so sieht das erstere in die Ferne, das letztere in die Nähe deutlich, niemals aber können beide Augen gleichzeitig scharf sehen. In diesem Falle wird das übersichtige Auge beim Blick in die Ferne, das kurzsichtige beim Blick in die Nähe fixiren, während das andere jedesmal schielt; da das Bild desselben nicht scharf ist, fällt dessen Unterdrückung leicht. Dieser Str. alternans ist gewöhnlich divergent, selten convergent. Eine andere Art, alternirend zu schielen, findet sich ausschliesslich bei Str. convergens. Sie besteht darin, dass jedes Auge für die ihm entgegengesetzte Hälfte des gemeinschaftlichen Blickfeldes benützt wird. Ein Object, das man von der linken nach der rechten Seite des Patienten vor dessen Augen vorbeiführt, wird zuerst vom rechten Auge fixirt; sobald das Object aber die Mittellinie nach rechts überschritten hat, übernimmt unter einer ruckweisen Bewegung beider Augen nach links das linke Auge die weitere Verfolgung des Objectes. So vermeidet jedes Auge, stark abduciren zu müssen. — In den Fällen von Str. alternans bleibt, da beide Augen abwechselnd gebraucht werden, auch das Sehvermögen beider Augen gut.

Es kommt bei vielen Personen vor, dass beim Fixiren die Augen richtig gestellt werden, während beim gedankenlosen Blick eines der beiden Augen ein wenig nach aussen schielt. Zumeist handelt es sich um Myopen mit latenter Divergenz. Bei den meisten bleibt dieser Zustand während des ganzen Lebens in gleicher Weise bestehen, während bei einigen allerdings ein constantes Auswärtsschielen sich daraus entwickelt.

Entgegen der Regel, dass die Kurzsichtigen nach auswärts schielen, findet sich zuweilen Strabismus convergens mit hochgradiger Myopie verbunden. Derselbe unterscheidet sich vom gewöhnlichen Str. conv. dadurch, dass er nicht in der Kindheit, sondern erst in späteren Lebensjahren entsteht und oft mit lästigem Doppeltsehen einhergeht. Dabei ist es ganz wohl möglich, dass die nur wenig beweglichen Augäpfel doch nicht im Stande sind, für den so nahe gelegenen Fernpunkt zu convergiren, in welchem Falle beim Lesen ohne Brille relatives Auswärtsschielen besteht.

Mit dem periodischen Schielen darf der Strabismus intermittens nicht verwechselt werden. Während ersteres nur auf bestimmte Veranlassungen hin, z. B. beim Fixiren naher Gegenstände, sich einstellt, tritt der letztere ohne bekannte Ursache auf. Er entsteht ganz plötzlich, um nach einiger Zeit ebenso plötzlich wieder zu verschwinden und in regelmässigen Intervallen (z. B. jeden zweiten Tag) wiederzukehren. Der intermittirende Strabismus ist gewöhnlich nach einwärts gerichtet und wird fast nur bei Kindern beobachtet; er dürfte auf rein nervöse Störungen zurückzuführen sein.

Es kommt, obwohl selten, auch Ablenkung der Augen nach oben oder unten vor. Zumeist handelt es sich um Fälle von Str. convergens, wo nebst der

Digitized by Illinois College of Optometry

Abweichung in der Horizontalen auch eine solche in der Verticalen vorhanden ist. Mit der Beseitigung des Strabismus durch eine Tenotomie des Internus verschwindet nicht selten auch die Höhenablenkung. Man darf daraus schliessen, dass dieselbe nicht etwa auf den Rectus superior oder inferior zu beziehen ist, sondern auf eine anomale Insertion des medialen Geraden, so dass bei Verkürzung desselben eine gleichzeitige Höhenablenkung zu Stande kommt. Reine Höhenabweichungen, welche nicht etwa auf Lähmung des Rectus superior oder inferior zurückzuführen sind, also echter Str. sursum vergens oder deorsum vergens, sind ausserordentlich selten.

Die Diagnose des Strabismus ist gewöhnlich auf den ersten Blick zu machen. In Fällen, wo die Ablenkung zweifelhaft ist, entscheidet der auf Seite 658 angeführte Versuch. Nach diesem ist Schielen dann vorhanden, wenn beim Verdecken des einen Auges das andere eine wahrnehmbare Einstellungsbewegung macht, um das vorgehaltene Object zu fixiren. — Gleichwie ein geringer Strabismus unbeachtet bleiben kann, ist es möglich, dass man einen Strabismus vor sich zu haben glaubt, wo keiner besteht. Ein solcher scheinbarer Strabismus wird am häufigsten auf folgende Weise vorgetäuscht: Die Gesichtslinie, welche das fixirte Object mit der Fovea centralis verbindet, geht in den meisten Augen nicht durch den Scheitel der Hornhaut, sondern dieser liegt etwas nach aussen, selten nach innen von der Gesichtslinie. Wenn daher beim Blick in die Ferne die Gesichtslinien parallel sind, stehen im ersten Falle die Hornhautscheitel divergent, im zweiten convergent. Erreicht diese Abweichung höhere Grade, so fällt sie auf und täuscht Schielen vor. Auch hier führt der obige Versuch zur richtigen Diagnose; bei Verdecken des einen oder des anderen Auges zeigt es sich, dass das nicht verdeckte stets in seiner Stellung verharrt und daher richtig fixirt.

Das Sehen der Schielenden. Es unterliegt keinem Zweifel, dass im Beginne des Schielens eben so gut doppelt gesehen wird wie bei der Lähmung eines Augenmuskels. Da aber beim Str. convergens die Entwicklung des Schielens in die Kindheit fällt, erfährt man nichts vom Doppeltsehen, und wenn die Kinder gross genug geworden sind, um verlässliche Angaben zu machen, haben sie bereits zu excludiren gelernt. Es kann dann das Doppeltsehen meist nur durch künstliche Mittel hervorgerufen werden, z. B. durch Vorsetzen gefärbter Gläser oder durch Prismen, mittelst welcher man das Bild des fixirten Objectes im schielenden Auge der Fovea centralis näher bringt. Wenn sich dagegen das Schielen erst in späteren Jahren entwickelt, was beim Str. convergens nur ausnahmsweise, beim Str. divergens dagegen als Regel geschieht, wird auch regelmässig Doppeltsehen angegeben. Zuweilen ist dasselbe so störend, dass es die hauptsächliche Veranlassung gibt, warum die Patienten den Arzt aufsuchen.

Während in alten Fällen von Str. convergens gewöhnlich kein Doppeltsehen besteht, tritt es in eben denselben sehr häufig nach der Tenotomie auf. Es erklärt sich dies auf folgende Weise: Die Exclusion betrifft nicht ausschliesslich das schielende, sondern theilweise auch das nicht schielende Auge. Im schielenden Auge fällt das Bild des vom anderen Auge fixirten Objectes nach innen von der Fovea centralis (Fig. 199); diese Region der Netzhaut hat sich daher gewöhnt, von den empfangenen Eindrücken zu abstrahiren. Dies gilt aber nicht für die Fovea desselben Auges, welche die darauf fallenden Bilder percipirt, während umgekehrt der correspondirende, nach innen von der Fovea gelegene Netzhaut-

Digitized by Illinois College of Optometry

bezirk des gesunden Auges excludirt. Man bezeichnet dieses Verhältniss als regionäre Exclusion. Wenn nun nach der Tenotomie beide Augen ganz oder annähernd richtig stehen, so fällt das Bild des fixirten Objectes beiderseits in die Fovea oder in deren Nähe, also auf Netzhauttheile, welche in der Exclusion nicht geübt sind. Der Patient klagt daher über Doppeltsehen. Dabei entspricht häufig die Lage der Doppelbilder nicht der Stellung der Augen. Es besteht z. B. noch ein geringer Grad pathologischer Convergenz und doch sind die Doppelbilder gekreuzt, als ob die Gesichtslinien der beiden Augen divergiren würden (paradoxe Doppelbilder). Diese Erscheinung erklärt sich daraus, dass das schielende Auge sich allmälig gewöhnt hatte, seine falsche Stellung der Projection in die Aussenwelt zu Grunde zu legen. Sowie der Ausgangspunkt für die Orientirung im gesunden Auge die Fovea ist, so wurde es im schielenden Auge jene nasal von der Fovea gelegene Netzhautstelle, auf welche die Bilder der Objecte fielen, welche das gesunde Auge fixirte, also jene Stelle, welche mit Rücksicht auf die Schielstellung identisch mit der Fovea des anderen Auges war. Wenn das Schielauge dann plötzlich in die richtige Stellung zurückgebracht wird, so rückt diese mit der Fovea des anderen Auges identische Netzhautstelle noch weiter nach innen, so wie es sonst die wirkliche Fovea bei Divergenz der Augen thut, und das Auge projicirt falsch, gerade so wie bei einer Lähmung (Seite 667). — Das Doppeltsehen nach der Schieloperation pflegt in der Regel bald zu verschwinden; in seltenen Fällen bleibt es jedoch hartnäckig bestehen und wird dem Patienten höchst lästig.

Wenn der Schielende mit beiden Augen sieht, gleicht er einem Einäugigen darin, dass er so wie dieser keine Tiefenwahrnehmung, kein stereoskopisches Sehen hat. Die Schielenden selbst empfinden diesen Mangel nicht, da sie durch Uebung gelernt haben, die Tiefendimensionen, welche sie nicht direct sehen, aus anderen Umständen zu erschliessen. Einer der ersten unter den lebenden Ophthalmologen wird durch sein Schielen nicht verhindert, ein ausgezeichneter Augenoperateur zu sein, ein Beweis, dass man auch monocular in jeder Beziehung sehr gut sehen kann. Um darzuthun, dass dennoch die Tiefenwahrnehmung der Schielenden hinter derjenigen der binocular Sehenden zurückbleibt, sind feinere Versuche nothwendig, so die Prüfung mit dem Stereoskop oder mittelst des Hering'schen Fallversuches (siehe Seite 659). — Dagegen unterscheidet sich das Sehen des Schielenden von dem des Einäugigen durch grössere Ausdehnung des Gesichtsfeldes. Das Gesichtsfeld des Einäugigen ist im Vergleiche zu dem normalen binocularen Gesichtsfelde nach der Seite der Nase hin beschränkt. Bei Fehlen des rechten Auges würde z. B. von dem binocularen Gesichtsfelde, welches in Fig. 182 dargestellt ist, die rechtsseitige schraffirte Partie *R* wegfallen. Bei einem Menschen dagegen, welcher mit dem rechten Auge schielt, würde dies nicht der Fall sein. Die Unterdrückung eines der beiden Doppelbilder geschieht ja nur, um Doppeltsehen zu vermeiden. Sie beschränkt sich daher auf solche Objecte, welche ihr Bild gleichzeitig in beiden Augen entwerfen, also auf jene, welche in dem gemeinschaftlichen Theile des Gesichtsfeldes (in Fig. 182 weiss gehalten) sich befinden. Anders, wenn das Object in den temporalen Theil des Gesichtsfeldes des schielenden Auges rückt (in den rechtsseitigen schraffirten Theil in Fig. 182), wo es vom anderen Auge nicht mehr gesehen werden kann, weil es für dieses durch die Nase verdeckt wird. Dann wird das Bild des Objectes vom schielenden Auge nicht unterdrückt. Das binoculare Gesichtsfeld des Schielenden ist daher ungefähr ebenso gross, wie das eines normalen Menschen. (Thatsächlich ist es bei Strabismus convergens etwas kleiner, weil wegen der

Digitized by Illinois College of Optometry

Convergenzstellung der Augen die Gesichtsfelder mehr aufeinander fallen; aus einem analogen Grunde ist es bei Strabismus divergens grösser als in der Norm.)

Der schläfenwärts gelegene Theil des Gesichtsfeldes, für welchen keine Unterdrückung der Bilder stattfindet, entspricht dem am meisten nach innen gelegenen Netzhautabschnitte des schielenden Auges. Dieser bleibt daher in beständiger Uebung und behält ein verhältnissmässig gutes Sehvermögen, während dasselbe in den übrigen Theilen der Netzhaut immer mehr verfällt. Wir finden daher in alten Fällen von Einwärtsschielen, dass bei Verdecken des gesunden Auges das schielende nicht mehr fixirt, sondern im Gegentheile noch mehr nach einwärts gewendet wird, um dem Objecte den innersten Netzhautabschnitt zuzukehren, mit welchem verhältnissmässig am besten gesehen wird.

Die Messung der Schielablenkung ist auf diese Weise, wie sie auf Seite 688 angegeben wurde, nur dann möglich, wenn sich das schielende Auge bei Bedeckung des anderen noch richtig zur Fixation einstellt. Wenn dies nicht der Fall ist, muss man so verfahren, dass man beim Blick geradeaus am gesunden Auge (Fig. 231 *A*, *L*) die Distanz $c_1 m_1$ und am schielenden Auge (*R*) die Distanz *cs* bestimmt; die Differenz zwischen beiden gibt das lineare Maass der Schielablenkung. Diese selbst ist eigentlich ein Winkelwerth, nämlich jener Winkel (Fig. 199), welchen die Gesichtslinie *g* mit dem Richtungsstrahl *ob* einschliesst, der vom Objecte durch den Knotenpunkt des Auges auf die Netzhaut gezogen wird. Es ist möglich, diesen Winkel direct zu messen; für praktische Zwecke reicht jedoch die lineare Messung hin. Man kann aus derselben die Grösse des Schielwinkels entnehmen, indem — die Grösse des Bulbus als ungefähr normal angenommen — 1 mm linearer Abweichung nahezu einem Winkel von 5° entspricht.

Durch die lineare Messung kann man nach der von Alfred Graefe angegebenen Methode (siehe Seite 654) auch die seitlichen Excursionen des schielenden Auges messen. Für den Str. convergens ergibt sich dabei Folgendes: Die Adduction des Augapfels ist vermehrt; die Hornhaut kann so weit nach innen gebracht werden, dass ihr Rand die Karunkel berührt, ja nicht selten hinter der Karunkel sich verbirgt. Dagegen ist die Abduction vermindert, und zwar, wenn das Schielen noch nicht zu lange besteht, um nicht mehr als die Vermehrung der Adduction beträgt. Die gesammte seitliche Excursionsfähigkeit ist daher dieselbe geblieben, nur im Ganzen etwas nach innen verschoben worden. In alten und hochgradigen Fällen von Einwärtsschielen ändert sich dieses Verhältniss, indem die Abduction noch weiter abgenommen hat, ohne durch eine entsprechende Zunahme der Adduction ausgeglichen zu werden, so dass die Excursionsbahn im Ganzen vermindert ist. — Die Beweglichkeitsvermehrung nach innen besteht stets an beiden Augen, wenn sie auch am schielenden Auge einen höheren Grad erreicht. Dies erklärt sich auf folgende Weise: Durch die vermehrten Ansprüche an die Accommodation wird ein zu starker Impuls zur Convergenz ausgelöst. Dieser betrifft, da die Convergenz eine associirte Bewegung beider Mediales ist, diese beiden gleichzeitig, so dass in Folge zu starker Contraction derselben die Gesichtslinien vor dem Objecte sich kreuzen würden. Da der Patient dann aber mit keinem Auge das Object direct sehen würde, wendet er den Kopf etwas nach der Seite, was in Fig. 232 dadurch dargestellt ist, das die durch die beiden Knotenpunkte gezogene Basallinie *bb* schräg zur Medianlinie gezeichnet wurde. Er bekommt dadurch das Object in die Gesichtslinie *g* eines (und zwar des besseren) der beiden Augen *L*, während die des anderen (g_1) dann um so weiter neben dem Objecte vorbei-

Digitized by Illinois College of Optometry

schiesst. Dadurch erreicht der Patient, dass er wenigstens mit einem Auge fixirt, während doch beide Interni stark contrahirt sind, Aus letzterem Grunde entwickelt sich mit der Zeit die Zunahme der Adduction an beiden Augen. Gleichzeitig erklärt sich hiedurch die schiefe Kopfhaltung der Einwärtsschielenden, welche den Kopf nach der Seite des gesunden Auges gewendet tragen (Arlt).

Bei Str. divergens ist die seitliche Bewegungsbahn des Auges nach aussen verschoben. Die Beweglichkeit nach aussen hat zugenommen, die nach innen abgenommen. Da letzteres in viel höherem Maasse der Fall ist als ersteres, ist die gesammte Excursionsfähigkeit des Auges stets beträchtlich verringert.

Die Kenntniss der seitlichen Excursionsfähigkeit des schielenden Auges ist unentbehrlich für die Wahl der Operationsmethode und für die Vorausberechnung

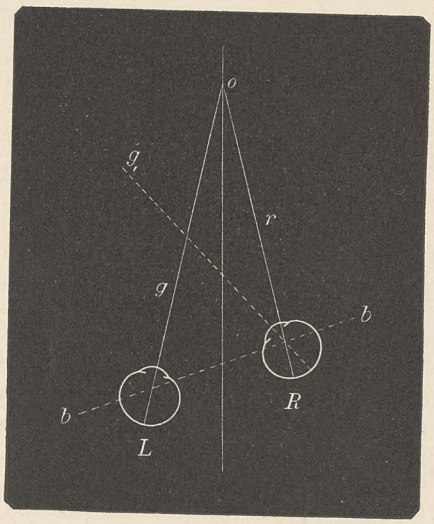

Fig. 232.
Schiefe Kopfhaltung der Einwärtsschielenden.

des zu erwartenden Erfolges. Bei Str. convergens hat die Durchschneidung des Medialis umsomehr Erfolg, je kräftiger nach derselben der Lateralis das Auge nach seiner Seite zu ziehen vermag. Das Maass für die Leistungsfähigkeit des Lateralis ist aber eben die Abduction des Auges. Wenn diese sehr vermindert ist, gibt die einfache Tenotomie des Medialis wenig aus und es muss zur Vorlagerung des Lateralis gegriffen werden. Bei Str. divergens ist wegen der starken Verminderung der Adduction fast immer die Vorlagerung des Medialis erforderlich.

IV. Nystagmus.

§ 128. Unter Augenzittern (Nystagmus)*) versteht man kurze, ruckweise Bewegungen des Auges, welche sich sehr rasch und immer in gleicher Weise wiederholen. Die Bewegungen des Auges im Grossen und

*) νεύω, mit dem Kopfe oder mit den Augen nicken.

Digitized by Illinois College of Optometry

Ganzen werden dadurch nicht beeinflusst. Je nach der Richtung, in welcher die Bewegungen erfolgen, unterscheidet man verschiedene Arten des Nystagmus. N. oscillatorius ist vorhanden, wenn sich die Augen in pendelnder Bewegung befinden, welche in horizontaler oder verticaler Richtung geschehen kann (N. oscill. horizontalis und verticalis). Beim N. rotatorius finden rollende Bewegungen des Auges um dessen sagittale Axe statt. Häufig findet man die pendelnden Bewegungen mit den rollenden combinirt (N. mixtus).

Der Nystagmus pflegt bei manchen Blickrichtungen stärker, bei anderen geringer zu sein; oft ist der Nystagmus überhaupt nicht beständig vorhanden, sondern tritt nur bei bestimmten Blickrichtungen auf. Wenn der Patient sich beobachtet weiss, oder wenn man von ihm verlangt, er solle die Augen ruhig halten, wird der Nystagmus gewöhnlich stärker.

Der Nystagmus betrifft zumeist beide Augen. Es kommt jedoch zuweilen vor, dass er an einem Auge weniger ausgesprochen ist als am anderen, ja dass er sich überhaupt auf ein Auge beschränkt. Nicht selten ist der Nystagmus mit Schielen verbunden.

Von den Ursachen des Nystagmus ist die häufigste:

a) Schwachsichtigkeit, wenn dieselbe von Geburt oder von frühester Jugend an besteht. Sehr gewöhnlich gibt die Blennorrhoe der Neugeborenen hiezu Veranlassung, wenn sie Hornhauttrübungen oder Cataracta polaris anterior hinterlässt. In anderen Fällen handelt es sich um hochgradige Refractionsfehler, um angeborene Trübungen oder andere angeborene Anomalien (namentlich Albinismus), um Retinitis pigmentosa u. s. w. Wenn man also ein an Nystagmus leidendes Individuum auf Refraction und Sehschärfe zu untersuchen hat, so muss man schon im Vorhinein darauf gefasst sein, durch keinerlei Gläsercorrection eine volle Sehschärfe zu erzielen.

Auf welche Weise bringt die Schwachsichtigkeit den Nystagmus hervor? Das Fixiren ist nicht eine angeborene Fähigkeit des Menschen, sondern muss erst durch Uebung erlernt werden. Ganz kleine Kinder fixiren nicht, sondern bewegen ihre Augen ziellos umher. Wenn nun die Netzhaut keine scharfen Bilder empfängt, so erlernt das Kind eben nicht, das Auge ruhig und genau in die geforderte Richtung einzustellen. Deshalb entsteht kein Nystagmus, wenn die Schwachsichtigkeit sich erst später einstellt, zu einer Zeit, wo die Augen das Fixiren schon erlernt haben.

Der Nystagmus bringt keine wesentlichen Nachtheile für den Patienten mit sich, denn die schlechtere Sehschärfe solcher Fälle ist nicht durch

Digitized by Illinois College of Optometry

den Nystagmus verschuldet, sondern vielmehr die Ursache desselben. Der Nystagmus bessert sich häufig mit zunehmendem Alter von selbst, ist aber nicht gänzlich zu heilen.

b) Nystagmus ist ein Symptom mancher Krankheiten des Centralnervensystems, namentlich der disseminirten Sclerose.

c) Bei den Arbeitern in den Kohlenbergwerken entsteht Nystagmus als Folge des Arbeitens in der Grube. Derselbe stört die Patienten sehr beträchtlich, weil er alle Objecte in Bewegung erscheinen lässt, was bei den anderen Arten des Nystagmus nicht der Fall ist. Dafür ist dieser Nystagmus heilbar, allerdings nur dadurch, dass die Arbeit im Kohlenbergwerke gänzlich aufgegeben wird, worauf der Nystagmus nach einiger Zeit von selbst verschwindet.

Die an Nystagmus leidenden Personen sind sich desselben nicht bewusst; sie erfahren von dem Zittern ihrer Augen nur durch die Mittheilung Anderer. Manche Patienten machen mit dem Kopfe dieselben wackelnden Bewegungen wie mit den Augen, jedoch in entgegengesetzter Richtung. Es gibt auch Menschen, welche den Nystagmus willkürlich hervorrufen können. — Damit Nystagmus entstehe, muss ein gewisser Grad von Sehvermögen vorhanden sein; Personen, welche blind geboren sind oder sehr frühzeitig ganz erblinden, bekommen keinen Nystagmus. Bei solchen bewegen sich die Augen langsam und in grossen Excursionen ziellos umher, oft gegen die Gesetze der Association.

Der Nystagmus der Bergleute kommt ausschliesslich bei solchen vor, welche in Kohlengruben arbeiten. Er betrifft fast nur die als Hauer bezeichnete Kategorie der Arbeiter. Wenn dieselben durch mehrere Jahre in der Grube gearbeitet haben, bemerken sie des Abends, wenn sie die Grube verlassen, dass Alles vor ihren Augen tanzt. Diese Erscheinung verschwindet binnen Kurzem wieder, tritt aber, wenn die Arbeit fortgesetzt wird, immer früher und andauernder auf, bis endlich der Kranke gezwungen ist, die Arbeit einzustellen. Bei der Untersuchung solcher Patienten, welche sich im Beginne der Krankheit befinden, constatirt man, dass der Nystagmus sich nur dann einstellt, wenn der Blick gerade nach oben oder nach oben und seitlich gerichtet wird. Dieser Umstand gibt die Erklärung des Nystagmus in die Hand. Die Hauer in vielen Kohlengruben arbeiten so, dass die Augen in schräger Richtung stark nach oben gewendet sind. Diese an und für sich anstrengende Blickrichtung führt, wenn sie lange fortgesetzt wird, zur Uebermüdung der Augenmuskeln mit klonischen Krämpfen derselben. Die Scheinbewegung der Gegenstände in Folge des Nystagmus ist leicht zu erklären. Sowie die Augen hin und her pendeln, bewegen sich, nur in entgegengesetzter Richtung, die Bilder aller Objecte auf der Netzhaut auf und ab. Da nun der Patient von der Bewegung seiner Augen nichts weiss, muss er die Verschiebungen der Netzhautbilder auf Bewegungen der Objecte selbst beziehen. Warum sehen aber Diejenigen, welche durch Schwachsichtigkeit den Nystagmus acquirirt haben, die Gegenstände nicht in tanzender Bewegung? Weil dieselben von Kindheit auf an Nystagmus leiden und daher gleichzeitig mit dem Erlernen des Sehens überhaupt auch gelernt haben, die nystagmischen Bewegungen der Augen bei der Projection der Netzhautbilder in Rechnung zu ziehen.

Digitized by Illinois College of Optometry

Vorübergehender Nystagmus wird zuweilen bei Einspritzungen in das Ohr oder bei Entzündungen des inneren Ohres beobachtet; man führt ihn auf Reizung der Bogengänge zurück.

Tonische Krämpfe der Augenmuskeln sind ausserordentlich selten. Manche Fälle von Strabismus intermittens (Seite 695) gehören hieher. Man beobachtet sie ferner bei Gehirnkrankheiten, namentlich als conjugirte Abweichung (Déviation conjuguée, Prévost). Dieselbe entsteht dadurch, dass in Folge Erkrankung eines Associationscentrums der Augenbewegungen beide Augen durch Krämpfe der entsprechenden Muskeln nach derselben Seite hin abgelenkt sind. Diese Fälle sind also denen von conjugirter Lähmung an die Seite zu stellen, nur dass es sich um Krampf statt um Lähmung handelt (Seite 670 und 679). Auch in Folge von Hysterie können tonische Augenmuskelkrämpfe entstehen. Ich habe zwei ganz analoge Fälle bei Frauen und einen bei einem jungen Manne beobachtet. Bei jedem Versuche, ein Object, nahe oder fern, zu fixiren, begaben sich sofort beide Augen in die äusserste Convergenzstellung, wobei sich die Pupillen sehr stark verengerten und die Accommodation angespannt wurde. Es verfielen also hier die drei associirten Muskeln, die Mediales, der Sphincter pupillae und der Ciliarmuskel, gleichzeitig in krampfartige Contraction. Durch längere Behandlung mit dem constanten Strome wurde der eine Fall ganz geheilt, die beiden anderen wesentlich gebessert.

XV. Capitel.

Krankheiten der Orbita.

Anatomie.

§ 129. Die knöcherne Orbita bildet eine vierseitige Pyramide, deren Basis die vordere Orbitalöffnung, deren Spitze das Foramen opticum ist. Die nasalen Wände der beiden Orbitae sind einander ungefähr parallel; die temporalen Wände divergiren daher stark von hinten nach vorne. Die nasale Wand ist am dünnsten, weil sie durch das papierdünne Thränenbein und die zarte Lamina papyracea des Siebbeines gebildet wird (Fig. 189 *T* und *L*). Sie trägt an ihrem vorderen Ende die Fossa sacci lacrymalis zur Aufnahme des Thränensackes (Fig. 196 *fl*). Im hinteren Theile der Orbita befinden sich drei Oeffnungen, welche die Orbita mit benachbarten Theilen in Verbindung setzen. Dieselben sind: 1. Das Foramen opticum, welches zwischen den beiden Wurzeln des kleinen Keilbeinflügels in die mittlere Schädelgrube führt. Durch dasselbe tritt der Sehnerv und unter ihm die Arteria ophthalmica in die Augenhöhle (Fig. 195 *F*). 2. Die Fissura orbitalis superior liegt an der Grenze zwischen oberer und äusserer Wand, begrenzt vom kleinen und grossen Keilbeinflügel. Sie führt ebenfalls in die mittlere Schädelgrube und lässt die Nerven der Augenmuskeln, sowie den ersten Ast

Digitized by Illinois College of Optometry

des Trigeminus durchtreten. 3. Die Fissura orbitalis inferior ist länger als die Fiss. orb. sup. und liegt an der Grenze zwischen äusserer und unterer Wand der Augenhöhle, zwischen dem grossen Keilbeinflügel und dem Oberkiefer. Sie setzt die Orbita mit der Schläfengrube (Fossa spheno-maxillaris) in Verbindung. Durch sie begeben sich Zweige des zweiten Trigeminusastes, von welchen der Nervus infraorbitalis der stärkste ist, in die Orbita.

Die Wände der Augenhöhle verdicken sich an ihrem vorderen Rande zu einem mächtigen knöchernen Ringe, dem Orbitalrande. Derselbe bildet den wirksamsten Schutz des Auges gegen äussere Gewalt, namentlich nach oben und unten, wo er am weitesten vorspringt. Nach innen ist ein scharf abgesetzter Orbitalrand nicht vorhanden, doch ist nach dieser Seite hin das Auge durch den Nasenrücken geschützt. Nach aussen tritt der Orbitalrand am weitesten zurück (Fig. 195 *A*), so dass das Auge an dieser Stelle Verletzungen am meisten ausgesetzt ist.

Am oberen Orbitalrande befindet sich die Incisura supraorbitalis, bestimmt für die gleichnamige Arterie und Nerven (Fig. 196 *i*). Am unteren Augenhöhlenrande besteht für die Arteria und den Nervus infraorbitalis ein Canal, der Canalis infraorbitalis, welcher etwa 4 mm unter dem Augenhöhlenrande an der Wange ausmündet — Foramen infraorbitale (Fig. 196 *fi*). Dieser Punkt, sowie die Incisura supraorbitalis sind als Austrittsstellen der genannten Nerven von praktischer Wichtigkeit. Empfindlichkeit bei Druck auf diese Stellen ist bei Neuralgien des Trigeminus, sowie bei essentiellem Blepharospasmus ein häufiges Symptom.

Die Augenhöhle wird von mehreren anderen Höhlen umgeben, durch deren Erkrankung sie selbst in Mitleidenschaft gezogen werden kann. Diese Höhlen sind die Nasenhöhle und deren Nebenhöhlen, nämlich die Stirnhöhle, die Highmorshöhle, die Keilbeinhöhle und die Siebbeinzellen.

Der Inhalt der Orbita besteht aus dem Augapfel mit dem Sehnerven und den Muskeln, der Thränendrüse, den Gefässen und Nerven. Die Zwischenräume zwischen diesen Gebilden werden vom Orbitalfett ausgefüllt und das Ganze durch ein System von Fascien in festem Zusammenhange erhalten. Die letzteren gewinnen besonders an drei Orten grössere Mächtigkeit und innigere Verbindung mit einander, nämlich: 1. entlang den Wänden der Orbita. Sie überziehen dieselben als Periost (hier Periorbita genannt) und stellen auch gleichsam eine vordere Wand der Orbita her. Dieselbe wird durch jene Fascie gebildet,

Digitized by Illinois College of Optometry

welche vom Rande der Orbita ausgeht und sich an die beiden Tarsus, sowie an das Ligamentum palpebrale mediale und die Raphe palpebralis lateralis anheftet (Fascia tarso-orbitalis). Diese Gebilde stellen zusammen das Septum orbitale dar, welches bei geschlossenen Lidern die Orbita nach vorne abschliesst und deren Inhalt zurückhält (Fig. 190). 2. Die Augenmuskeln sind von Fascien überzogen, die Fortsätze aussenden, welche die Muskeln unter sich, mit den Lidern und mit den Orbitalwänden in Verbindung setzen (Seite 653). Um den Bulbus herum verdichten sich die Fascien zu einer fibrösen Kapsel, der Fascia bulbi (auch Tenon'sche oder Bonnet'sche Kapsel genannt). Dieselbe reicht nach vorne bis unter die Conjunctiva bulbi, nach rückwärts bis nahe an den Sehnerven heran. Sie ist also nach vorne und rückwärts offen und stellt gleichsam einen breiten, um den Bulbus gelegten Ring dar. Sie bildet die Gelenkspfanne für den Bulbus, der sich darin nach allen Richtungen bewegen kann. Die einander zusehenden Flächen der Tenon'schen Kapsel und des Bulbus sind glatt und mit einem Endothelüberzuge versehen (Schwalbe). Der zwischen denselben bestehende Raum ist als ein Lymphraum — der Tenon'sche Raum (Fig. 96 *t*) — anzusehen, welcher hinten in jenen Lymphraum übergeht, der die äussere Sehnervenscheide umgibt (supravaginaler Raum, Fig. 96 *s*). Dort, wo die Sehnen der Augenmuskeln die Tenon'sche Kapsel durchbohren, schlägt sich diese auf die Muskeln um und geht in die Fascien über, welche die Muskeln überziehen (seitliche Einscheidungen der Muskeln, Fig. 96 *e* und e_1).

Die Blutgefässe der Orbita stammen aus der Arteria ophthalmica, welche von der Carotis interna abgeht und durch das Foramen opticum in die Augenhöhle tritt. Das venöse Blut verlässt die Orbita durch die Vena ophthalmica superior und inferior, welche beide durch die Fissura orbitalis superior zum Sinus cavernosus gelangen, in den sie sich ergiessen. Die genannten Venen gehen zahlreiche Anastomosen mit den Venen des Antlitzes ein. Lymphgefässe und Lymphdrüsen fehlen in der Orbita.

Die Nerven der Orbita sind theils motorische, nämlich die für die Augenmuskeln bestimmten Nerven, theils sensible; letztere gehören dem ersten und zweiten Aste des Trigeminus an. An der äusseren Seite des Sehnervenstammes liegt das Ganglion ciliare. Dasselbe erhält motorische Fasern vom Oculomotorius (Radix brevis), sensible Fasern vom Trigeminus (Radix longa) und sympathische Fasern von dem Geflechte, welches die Carotis umspinnt. Vom Ganglion ciliare aus gehen die Nervi ciliares breves zum Auge, durch dessen hinteren Abschnitt

Digitized by Illinois College of Optometry

sie in das Innere eindringen. Die Nervi ciliares longi, welche gleichfalls in den Bulbus eintreten, stammen nicht vom Ganglion ciliare, sondern gehen direct vom Trigeminus (und zwar vom N. nasociliaris) ab.

Lage des Bulbus in der Orbita. Dieselbe ist durchschnittlich so, dass ein Lineal, welches man in verticaler Richtung an den oberen und unteren Orbitalrand anlegt und andrückt, durch die geschlossenen Lider den Hornhautscheitel wohl berührt, jedoch das Auge nicht merklich drückt. Von dieser mittleren Lage finden sehr häufig Abweichungen statt, theils in Folge individueller Verschiedenheiten in der Gesichtsbildung, theils auch durch Veränderungen der Menge des Orbitalfettes. Mit zunehmender Beleibtheit treten die Augen weiter aus der Orbita hervor (Glotzaugen), bei Abmagerung sinken sie dagegen in ihre Höhlen zurück.

Pathologische Abweichungen von der normalen Lage finden hauptsächlich in dem Sinne statt, dass der Bulbus aus der Orbita vorgetrieben wird — Exophthalmus. Wegen der bedeutenden individuellen Variationen in der Lage des Bulbus sind geringe Grade von Exophthalmus nur dann mit Sicherheit zu diagnosticiren, wenn sie auf ein Auge beschränkt sind, so dass man durch den Vergleich mit dem anderen Auge einen Anhaltspunkt bekommt. Höhere Grade von Exophthalmus fallen allerdings sofort auf. Die Vortreibung des Augapfels kann so weit gehen, dass die Lider nicht mehr im Stande sind, das Auge in der Orbita zurückzuhalten, so dass dasselbe vor die Lider vorfällt — Luxatio bulbi. — Die Vortreibung des Bulbus ist entweder gerade nach vorne gerichtet, oder es besteht gleichzeitig damit eine seitliche Verschiebung des Augapfels.

Der Exophthalmus wird dadurch verursacht, dass entweder der Inhalt der Orbita an Volumen zunimmt oder die Capacität der Orbita sich vermindert. Ersteres ist bei weitem das häufigere. Aber auch dadurch kann Exophthalmus entstehen, dass der Tonus der geraden Augenmuskeln, welche den Bulbus nach rückwärts ziehen, nachlässt. Dies ist der Fall bei Lähmung oder Durchschneidung derselben (Tenotomie).

Die Folgen des Exophthalmus sind bei den hohen Graden desselben für das Auge höchst verderblich. 1. Je mehr das Auge nach vorne tritt, desto mehr drängt es die Lider auseinander. Die Lidspalte ist daher weiter offen und man sieht in derselben mehr vom Bulbus als gewöhnlich. In den leichten Fällen von Exophthalmus fällt die Erweiterung der Lidspalte oft mehr in die Augen, als die Vortreibung des Bulbus selbst. Die grössere Entblössung des Augapfels hat Reizerscheinungen von Seite der Bindehaut, wie Röthung der Augapfel-

Digitized by Illinois College of Optometry

bindehaut und Thränenträufeln zur Folge. Bei weiterer Vortreibung des Auges wird der Lidschluss unvollständig (Lagophthalmus), und nun fangt die Hornhaut an zu leiden, indem sich Keratitis e lagophthalmo entwickelt. Diese ist die gefürchtetste Folge des Exophthalmus, auf welche man auch bei der Behandlung desselben vor Allem Rücksicht zu nehmen hat (siehe Seite 609). 2. Der Druck, welchen der Bulbus von rückwärts auf die Lider ausübt, führt zur Umstülpung derselben nach vorne; es entsteht Ektropium des unteren Lides. 3. In dem Maasse, als die Vortreibung zunimmt, vermindert sich die Beweglichkeit des Bulbus in Folge der starken Anspannung der geraden Augenmuskeln und des Sehnerven. 4. Das Sehvermögen wird in verschiedener Weise beeinträchtigt. In den Fällen, wo nebst der Vortreibung des Auges auch seitliche Verschiebung desselben besteht, tritt Doppeltsehen auf. Später kann das Sehvermögen des vorgetriebenen Auges durch Keratitis oder durch Erkrankung des Sehnerven ganz zu Grunde gehen. So lange die Vortreibung des Auges gering ist, erleidet der Sehnerv keine Zerrung, da sich zuerst seine normale S-förmige Krümmung ausgleicht (siehe Seite 526); erst bei weiterer Vortreibung des Auges wird der Sehnerv gedehnt. Wenn dies langsam vor sich geht, accommodiren sich die Nervenfasern oft in wunderbarer Weise der Dehnung, so dass sie ihre Leitungsfähigkeit bewahren und das Sehvermögen erhalten bleibt. Wenn dagegen der Exophthalmus rasch zunimmt, so verliert der Sehnerv durch die Zerrung bald seine Leitungsfähigkeit.

Die Orbita erweitert sich beim Wachsthume des Körpers in dem Maasse, als sich der Bulbus vergrössert. Wenn der Bulbus im Wachsthume zurückbleibt und besonders, wenn er in der Kindheit vollständig verloren geht, bleiben auch die Dimensionen der Orbita kleiner. Will man daher in solchen Fällen im späteren Lebensalter ein künstliches Auge tragen lassen, so muss man sich mit einer im Vergleich zum anderen Auge zu kleinen Prothese begnügen.

Die Fissura orbitalis inferior ist durch eine Fascie verschlossen, in welche zahlreiche glatte Muskelfasern eingewebt sind (Musculus orbitalis von Müller), die vom Sympathicus innervirt werden.

Die Lage des Bulbus in der Orbita ist nicht blos bei verschiedenen Menschen verschieden, sondern sie kann auch bei demselben Individuum auf beiden Seiten ungleich sein. Es hängt dies mit asymmetrischer Bildung des Gesichtes zusammen, welche sich häufig mit ungleicher Refraction der Augen verbindet. In letzterem Falle kann die Verschiedenheit der Lage auch nur scheinbar sein, indem das kurzsichtigere Auge länger ist und deshalb mehr hervorragt, so dass ein Exophthalmus vorgetäuscht wird.

Zur Messung des Grades des Exophthalmus hat man Instrumente construirt, welche Exophthalmometer oder Statometer heissen (Cohn, Hasner, Zehender, Snellen).

Digitized by Illinois College of Optometry

Das Gegentheil des Exophthalmus, nämlich das Zurücksinken des Bulbus in die Orbita — Enophthalmus — kommt vor: 1. Bei Abnahme des Orbitalfettes in Folge hochgradiger Abmagerung. Bei der asiatischen Cholera entwickelt sich dieser Zustand binnen wenigen Stunden durch den enormen Wasserverlust der Gewebe (v. Graefe). 2. Bei Abnahme des Orbitalinhaltes in Folge von Operationen, bei welchen ein Theil desselben entfernt wurde (z. B. Exstirpation eines Orbitaltumors). 3. Bei Lähmung des Sympathicus. 4. Nach Verletzungen (En. traumaticus). In den meisten Fällen dieser Art hatte das Trauma nicht den Bulbus selbst, sondern den oberen Orbitalrand getroffen. Gessner sieht die Ursache des darauffolgenden Enophthalmus in der durch die Verletzung verursachten narbigen Schrumpfung des Orbitalgewebes, Beer in einer Atrophie desselben, veranlasst durch eine Läsion der Nervenbahnen, namentlich der sympathischen. Lang dagegen glaubt, es handle sich um eine indirecte Fractur der unteren Augenhöhlenwand, welche dabei nach der Highmorshöhle eingedrückt wird. In Folge dessen würde der Rauminhalt der Orbita vergrössert, so dass nun der Bulbus durch den äusseren Luftdruck nach rückwärts gedrängt wird. In einem Falle war durch den Stoss eines Kuhhornes der Bulbus selbst in die Highmorshöhle hinein luxirt worden. 5. In den Fällen von intermittirendem Exophthalmus (siehe Seite 723). 6. Nach spontaner Rückbildung eines pulsirenden Exophthalmus (Bronner). 7. Bei neurotischer Gesichtsatrophie.

I. Entzündungen.

a) Entzündung der knöchernen Wand und des Periostes der Orbita.

§ 130. Periostitis der Orbitalknochen ist nicht selten, namentlich am Orbitalrande. Hier ist sie auch am leichtesten zu diagnosticiren. Man fühlt eine harte, dem Knochen unverschieblich aufsitzende Anschwellung, welche den Orbitalrand dicker und plumper erscheinen lässt, was besonders beim Vergleiche mit dem scharfen Orbitalrande der anderen Seite auffällt. Bei der grossen Neigung der Lider und der Bindehaut zu ödematöser Anschwellung ist es begreiflich, dass eine solche in grösserer Ausdehnung besteht; dennoch ist es meist leicht, durch die weiche Anschwellung der Lider die periostale Auftreibung hindurchzufühlen. Die erkrankte Stelle zeichnet sich ausserdem durch grössere Empfindlichkeit gegen Druck aus.

Wenn die Periostitis nicht am Rande der Orbita, sondern in der Tiefe derselben sitzt, ist die Diagnose viel schwieriger. Man hat anfangs nur die Zeichen einer schmerzhaften Entzündung in der Tiefe der Orbita. Dass dieselbe vom Periost ausgeht, wird oft erst klar, wenn die Periostitis zur Bildung eines Abscesses führt und dieser nach aussen durchbricht, in welchem Falle man dann mit der Sonde auf den kranken Knochen stösst.

Digitized by Illinois College of Optometry

Der Verlauf der Periostitis führt in den günstigen Fällen zur vollständigen Resorption des periostalen Exsudates oder zu dauernder Knochenauflagerung (besonders bei syphilitischer Periostitis); ungünstiger ist es, wenn die Periostitis in Eiterung übergeht, welche von Caries oder Nekrose des Knochens gefolgt ist. — Wenn ein periostaler Abscess am Orbitalrande sich entwickelt, so röthet sich zuerst die Haut über der betreffenden Stelle, wird dann durch den Eiter verdünnt und endlich durchbrochen. Es hat sich dadurch eine Fistel hergestellt, durch welche die Sonde auf den entblössten rauhen Knochen gelangt. Später bildet sich an der Fistel die für Knochenerkrankung charakteristische trichterförmige Einziehung aus. Die Eiterung aus der Fistel dauert so lange fort, bis der kranke Knochen, so weit er abgestorben, eliminirt worden ist, worüber nicht selten mehrere Jahre vergehen. Dann heilt die Fistel zu und hinterlässt eine trichterförmig eingezogene, an den Orbitalrand fixirte Narbe. Durch dieselbe fühlt man den Defect am Orbitalrande hindurch, welchen die Nekrose zurückgelassen hat. Als weitere Folge bleibt oft Ektropium des betreffenden Lides und selbst Lagophthalmus zurück. Beide sind theils dadurch bedingt, dass das Lid an den Orbitalrand fixirt und stark gegen denselben zurückgezogen ist, theils dadurch, dass in Folge der langen Eiterung ein Theil der Lidhaut zu Grunde gegangen ist.

Wenn die in Abscedirung übergehende Periostitis in der Tiefe der Orbita sitzt, so verläuft dieselbe unter den Erscheinungen der retrobulbären Phlegmone, welche später geschildert werden sollen. Der Process ist dann viel schwerer und von längerer Dauer, da es lange braucht, bis sich der Eiter aus der Tiefe der Orbita seinen Weg bis an die Oberfläche gebahnt hat. Diese tiefen Eiterungen können überdies lebensgefährlich werden, wenn sie sich auf die Schädelhöhle fortpflanzen und Meningitis oder Gehirnabscess veranlassen. In dieser Beziehung sind besonders die Periostitiden des Orbitaldaches zu fürchten, weil an dieser Stelle die Schädelhöhle nur durch eine ganz dünne Knochenlamelle vom Eiterherde in der Orbita getrennt ist.

Die Ursachen der Periostitis orbitae sind: 1. Verletzungen. Die traumatische Periostitis findet sich am häufigsten am Orbitalrande, weil dieser am meisten den Verletzungen ausgesetzt ist. 2. Dyskrasien, und zwar Scrofulose (Tuberculose) und Syphilis. Diese Periostitiden localisiren sich ebenfalls häufiger am Rande als in der Tiefe der Orbita, weil auch hier Verletzungen als veranlassende Ursache eine Rolle spielen. Verletzungen leichterer Art, wie Anstossen oder Fallen auf den Augenhöhlenrand, welche bei gesunden Individuen ohne weitere

Digitized by Illinois College of Optometry

Folgen bleiben, können bei Dyskrasischen den Anstoss zu langwierigen specifischen Entzündungen geben. Die scrofulöse (tuberculöse) Periostitis kommt hauptsächlich bei Kindern vor und befällt vorzüglich den oberen äusseren und unteren äusseren Orbitalrand, welche dem Anschlagen am meisten ausgesetzt sind; sie führt in der Regel zu Caries. Die syphilitische Periostitis trifft man umgekehrt gewöhnlich bei Erwachsenen und nur ausnahmsweise bei Kindern (mit hereditärer Lues) an. Sie gehört dem dritten (gummösen) Stadium der Syphilis an und tritt meist chronisch, als periostale Verdickung, seltener acut, mit nachfolgender Eiterung auf.

Die Behandlung muss vor Allem das ätiologische Moment berücksichtigen. In dieser Beziehung erzielt man die besten Erfolge bei der syphilitischen Periostitis, welche durch eine rechtzeitig eingeleitete Cur mit Quecksilber und Jodkali gewöhnlich rasch zurückgeht. Als locale Behandlung wendet man feuchtwarme Umschläge an, welche im Beginne die Resolution begünstigen, in späteren Stadien aber die Erweichung des in Bildung begriffenen Abscesses beschleunigen. Sobald Anzeichen vorhanden sind, dass es zur Eiterung kommt, zögere man nicht mit der Incision, damit der unter dem Periost angesammelte Eiter dasselbe nicht in grösserer Ausdehnung vom Knochen ablöse. Besonders bei tiefsitzenden periostalen Abscessen ist die frühzeitige Incision, auch wenn man noch keine Fluctuation fühlt, angezeigt, um der Fortpflanzung der Eiterung auf das Gehirn vorzubeugen. Nach Eröffnung des Abscesses legt man ein Drainrohr oder einen Streifen von Jodoformgaze in die Wunde ein, um dieselbe für den Abfluss des Eiters offen zu erhalten. Wenn auf die Periostitis Caries oder Nekrose folgt, ist dieselbe nach den Regeln der Chirurgie zu behandeln. Ektropium oder Lagophthalmus, welche sich später entwickeln, verlangen gleichfalls eine operative Beseitigung. Dieselbe muss ungesäumt geschehen, wenn die Hornhaut wegen mangelnder Bedeckung in Gefahr ist; sonst ist es besser, mit den operativen Eingriffen so lange zu warten, bis der Process am Knochen vollständig ausgeheilt ist, da sonst durch erneuerte Abscedirung und Fistelbildung der Erfolg der Lidoperation wieder in Frage gestellt wird.

b) Entzündung des orbitalen Zellgewebes.

§ 131. Die Entzündung des orbitalen Zellgewebes (Cellulitis orbitalis) kündigt sich durch starkes Oedem der Lider und der Bindehaut (Chemosis) an. Hiezu tritt als wichtigstes Symptom die Vortreibung des Bulbus, welche durch die Anschwellung des dahinter gelegenen

Digitized by Illinois College of Optometry

Gewebes bedingt ist. Schon durch die Vortreibung allein büsst der Augapfel an Beweglichkeit ein, wozu noch wirkliche Lähmung von Augenmuskeln sich gesellen kann. Häufig ist das Sehvermögen durch Betheiligung des Sehnerven herabgesetzt, selbst ganz erloschen und der Augenspiegel zeigt eine Entzündung des Sehnervenkopfes. Dabei bestehen heftige Schmerzen, Fieber, nicht selten auch cerebrale Erscheinungen wie Kopfschmerzen, Erbrechen, Benommenheit, Pulsverlangsamung u. s. w.

Die Zellgewebsentzündung der Orbita kann durch Resorption des gesetzten Exsudates sich zurückbilden und in den günstigen Fällen Alles wieder zur Norm zurückkehren. Häufig aber bleibt ein leichter Grad von Exophthalmus oder Augenmuskellähmungen oder Sehnervenatrophie dauernd zurück. — In anderen Fällen jedoch geht die Entzündung in Eiterung über, was als Orbitalphlegmone (retrobulbäre Phlegmone, retrobulbärer Abscess) bezeichnet wird. Wenn die oben geschilderten Erscheinungen auf der Höhe angelangt sind, röthet sich die Lidhaut an einer Stelle, wird gelblich verfärbt und endlich vom Eiter durchbrochen. Nach Entleerung des reichlichen Eiters gehen in den meisten Fällen die entzündlichen Erscheinungen rasch zurück und die Oeffnung heilt bald wieder zu. Das Sehvermögen kann dauernd vermindert oder ganz vernichtet sein, wenn der Sehnerv durch Entzündung oder durch Thrombose seiner Gefässe in Mitleidenschaft gezogen wurde. Auch Netzhautabhebung und selbst Vereiterung des Bulbus (Panophthalmitis) kommt zuweilen bei retrobulbärer Phlegmone vor. — Wenn die Eiterung von der Orbita auf die Schädelhöhle sich fortpflanzt, führt sie zum tödtlichen Ausgange durch eitrige Meningitis oder Gehirnabscess.

Die retrobulbäre Phlegmone kann durch folgende Ursachen entstehen: 1. Verletzungen, wenn der verletzende Körper in die Orbita eindringt und infectiöse Keime in das Gewebe derselben bringt. Besonders gefährlich sind jene Verletzungen, bei welchen ein Fremdkörper in der Orbita zurückbleibt. Auch Operationen, wie z. B. die Enucleation, können, wenn sie nicht aseptisch ausgeführt werden, Eiterung in der Orbita veranlassen. 2. Uebergreifen der Entzündung von der Wand der Orbita oder deren Nachbarschaft auf das Zellgewebe derselben. 3. Erysipel, indem sich die Entzündung von der Haut in die Tiefe fortpflanzt. 4. Metastasen bei Pyämie, Typhus, Scharlach, Blattern, eitriger Meningitis, Influenza u. s. w.

Wenn man eine Cellulitis orbitalis zu behandeln hat, muss man vor Allem die Ursache derselben, soweit es möglich ist, zu beseitigen trachten. Dazu gehört antiseptische Behandlung von Wunden der Orbita,

Digitized by Illinois College of Optometry

Sorge für freien Abfluss des Wundsecretes, Entfernung von Fremdkörpern aus der Augenhöhle, Behandlung von eiternden Nebenhöhlen wie Siebbeinzellen u. s. w. Die Entzündung selbst wird durch feuchtwarme Ueberschläge bekämpft, wozu noch Blutegel an die Schläfe, Abführmittel, Schwitzen u. dergl. kommen kann. Wenn es zur Abscedirung kommt, ist möglichst frühzeitige Eröffnung angezeigt, um der Ausbreitung der Eiterung auf das Gehirn vorzubeugen. Man steche mit einem spitzen Scalpelle an jener Stelle ein, wo man den Abscess vermuthet und scheue sich nicht, tief einzudringen. Die Lage des Abscesses erschliesst man aus der Verdrängung des Bulbus. Ist derselbe z. B. nach vorne und abwärts getrieben, so ist der Abscess im oberen Theile der Orbita zu erwarten. Wenn es auch nicht gelingt, durch den Einstich Eiter herauszubefördern, weil noch keine grössere Abscesshöhle sich gebildet hat, so ist doch die Entspannung der Gewebe durch den Schnitt, sowie die reichliche Blutung von günstiger Wirkung.

Die chronische Periostitis, namentlich syphilitischen Ursprungs, kann zu allmälig wachsender Verdickung der Orbitalknochen führen, wodurch der Rauminhalt der Augenhöhle mehr und mehr verkleinert wird. Die Folge davon ist Exophthalmus, sowie Compression der Nerven, welche in die Orbita eintreten, wodurch Neuralgien und Lähmungen zu Stande kommen. Dieser Symptomencomplex ist ähnlich demjenigen, welcher bei der Leontiasis ossea beobachtet wird. Diese besteht in einer allmälig zunehmenden Verdickung der Knochen des ganzen Gesichtes, an welcher auch die Orbitalknochen theilnehmen, so dass gleichfalls die Erscheinungen der Verengerung der Orbita mit gleichzeitiger Verdickung ihrer Wandungen hervorgebracht werden.

Der Ausgangspunkt einer retrobulbären Zellgewebsentzündung ist nicht immer leicht festzustellen. Dieselbe kommt manchmal so plötzlich und ohne ersichtliche Ursache, dass es nicht Wunder nimmt, wenn die älteren Aerzte zur Erkältung als Erklärung ihre Zuflucht nahmen. Die neueste Zeit hat uns die oft sehr versteckten Quellen der Orbitalentzündung besser kennen gelehrt. Am häufigsten und am leichtesten zu diagnosticiren sind jene Fälle, wo die Entzündung von den knöchernen Wänden der Augenhöhle ausgeht, also den Weg bildet, welchen der periostale Eiter aus der Tiefe nach aussen sich bahnt. Schwieriger zu erkennen ist die Sache, wenn der kranke Knochen weitab von der Augenhöhle liegt, z. B. bei Caries des Felsenbeines oder bei eitriger Periostitis des Alveolarfortsatzes des Oberkiefers. Letzteres ist der Fall bei Zahnperiostitis oder nach Extraction kranker Zähne. Der Weg, welchen hier die Entzündung nimmt, geht entweder an der vorderen Fläche des Oberkiefers entlang oder führt durch die Oberkieferhöhle, indem der kranke Zahn zuerst ein Empyem derselben setzt. Empyeme der Nachbarhöhlen der Orbita können überhaupt Veranlassung zum Uebergang der Entzündung auf die Augenhöhle geben, und zwar kommen hier noch mehr als Oberkiefer- und Stirnhöhle die Siebbeinzellen in Betracht, weil sie nur durch eine papierdünne Knochenwand von der Augenhöhle getrennt sind (vergl. Seite 546). — Durch Fortpflanzung von hinten nach vorne kann es bei Angina und bei eitriger Parotitis zur Orbitalphlegmone kommen, durch Fortpflanzung von vorne nach hinten bei Panophthal-

Digitized by Illinois College of Optometry

mitis, bei Lidabscess und bei Dacryocystitis, wenn der Durchbruch der Thränensackwand ausnahmsweise nach hinten statt nach vorne stattfindet. — Die Orbitalphlegmone kann zu Thrombose des Sinus cavernosus führen, aber auch das Umgekehrte kommt vor, dass nämlich von einem thrombosirten Sinus cavernosus aus die Thrombose und daran anschliessend die Abscedirung in die Orbita vorschreitet.

Aehnliche Symptome, wie sie sich bei einer retrobulbären Zellgewebsentzündung zeigen, begleiten die Thrombose des Sinus cavernosus. Die Lider und die Bindehaut schwellen ödematös an, der Bulbus wird vorgetrieben und schwer beweglich. Die Venen der Netzhaut zeigen sich bei der Augenspiegeluntersuchung enorm mit Blut überfüllt. Gleichzeitig besteht ein teigiges Oedem in der Regio mastoidea. Diese Symptome sind darauf zurückzuführen, dass die Venen der Orbita den grössten Theil des Blutes durch die Venae ophthalmicae in den Sinus cavernosus entleeren; wenn dieser verstopft ist, tritt nothwendigerweise hochgradige venöse Stase in der Orbita ein und führt zur Vortreibung des Bulbus, sowie zur venösen Hyperämie der Netzhaut. Das Oedem in der Regio mastoidea rührt daher, dass hier ein Emmissarium Santorini (das E. mastoideum) in den Sinus transversus führt, weshalb bei Fortsetzung der Thrombose vom Sinus cavernosus in den Sinus transversus auch diese Gegend Antheil an der venösen Stase nimmt. Wenn dieses Oedem vorhanden ist (was allerdings nicht immer der Fall ist), so bildet es ein wichtiges Unterscheidungsmerkmal zwischen der Sinusthrombose und der retrobulbären Cellulitis, bei welch' letzterer es fehlt. Ein weiterer Unterschied liegt darin, dass die Sinusthrombose häufig auf die andere Seite sich fortpflanzt, so dass sich hier derselbe Symptomencomplex entwickelt; eine doppelseitige Orbitalentzündung würde dagegen zu den grössten Seltenheiten gehören. Endlich ist die Sinusthrombose von sehr schweren cerebralen Erscheinungen begleitet, unter welchen schliesslich der letale Ausgang eintritt.

Bei der Verstopfung des Sinus handelt es sich entweder um einfache marantische Thrombose oder um Thrombose durch Infection. Letztere geht zumeist von einem in der Nähe gelegenen Eiterherde aus, z. B. von einer Orbitalphlegmone, welche eine Thrombosirung der Vena ophthalmica sup. und inf. veranlasst, die sich dann bis in den Sinus fortsetzt. Am häufigsten nimmt die Sinusthrombose von einer Caries des Felsenbeines ihren Ursprung, von dessen Sinus aus die Thrombose in den Sinus cavernosus sich verbreitet. Auch Eiterungen, die von der Mundhöhle (Zähne, Mandeln) ausgehen, können zu Sinusthrombose führen. Endlich kann Sinusthrombose durch Erysipel sowie auf metastatischem Wege, bei Pyaemie und bei acuten Infectionskrankheiten zu Stande kommen.

Tenonitis. Die Tenon'sche Kapsel kann durch Entzündungen des Bulbus in Mitleidenschaft gezogen werden, so dass ein entzündliches Oedem der Kapsel und des angrenzenden orbitalen Zellgewebes entsteht und der Bulbus dadurch nach vorne gedrängt wird. Man findet daher in schweren Fällen von Iridocyclitis (besonders nach Verletzungen) zuweilen einen geringen Grad von Exophthalmus. Ganz regelmässig und in viel höherem Grade ist dies jedoch bei der Panophthalmitis der Fall, bei welcher der Exophthalmus zu den constantesten und auffallendsten Symptomen gehört. Nach Ablauf der Entzündung kommt es zu ausgebreiteten Verwachsungen zwischen der Tenon'schen Kapsel und dem Bulbus, wovon man sich bei einer nachträglich vorgenommenen Enucleation überzeugen kann. — Entzündung der Tenon'schen Kapsel entsteht auch nach Eröffnung derselben durch

Digitized by Illinois College of Optometry

Verletzungen, besonders aber nach Schieloperationen, wenn dabei durch unreine Instrumente Wundinfection stattgefunden hatte.

Es gibt auch eine primäre seröse Tenonitis. Die Symptome dieser seltenen Krankheit kann man am besten aus der Schilderung folgenden Falles entnehmen, den ich vor Jahren selbst beobachtet habe: Derselbe betraf eine 58jährige, sonst gesunde Frau, bei welcher die Erkrankung 6 Tage, bevor sie in meine Beobachtung kam, ohne bekannte Veranlassung begonnen hatte. Ich fand die Haut in der Umgebung der Lider, am meisten aber diese selbst, stark ödematös geschwollen, so dass die Augen spontan nur äusserst wenig geöffnet werden konnten. Als ich die Lider auseinanderzog, fand ich die Augen prominent und fast unbeweglich. Die Bindehaut der Lider war nur mässig injicirt, die des Bulbus dagegen ziemlich stark und dabei in so hohem Grade geschwellt, dass sie sich als dicker Wulst von allen Seiten her auf die Hornhaut hinüberlegte. Die Secretion war nicht vermehrt. Die Hornhaut, sowie die tiefen Theile des Auges waren gesund und das Sehvermögen normal, nur bestand Doppeltsehen in Folge der gestörten Beweglichkeit der Augen. Die Krankheit ging mit mässigen Schmerzen, namentlich mit dem Gefühle von Druck und Spannung in den Augen einher. — Die Behandlung bestand in der Darreichung von Jaborandi-Infus, um durch reichliche Transspiration eine rasche Aufsaugung des Exsudates herbeizuführen. Unter dieser Behandlung ging das Oedem und die Vortreibung der Augen allmälig zurück, so dass, als die Patientin vier Wochen später aus der Klinik entlassen wurde, der Zustand der Augen wieder völlig normal geworden war.

Die Ursachen der Tenonitis sind noch dunkel; man beschuldigt Gicht, Rheumatismus und Verkühlung als ätiologische Momente. Einige Fälle (darunter auch ein Fall primärer eitriger Tenonitis) sind in der letzten Influenza-Epidemie beobachtet worden. Die Krankheit neigt zu Recidiven, hinterlässt aber keine dauernden Folgen.

II. Verletzungen.

§ 132. Die Verletzungen der Orbita betreffen entweder nur die Weichtheile derselben oder auch die Knochen. Verletzungen der Weichtheile entstehen in der Regel durch Eindringen eines fremden Körpers in die Orbita, wobei natürlich die Lider und der Bulbus sehr häufig mit getroffen werden. Die unmittelbare Folge der Verletzung ist ein Bluterguss in das Gewebe der Orbita. Wenn derselbe bedeutend ist, verursacht er Exophthalmus und kommt auch unter der Bindehaut, sowie an den Lidern als Suffusion zum Vorschein, weil das Blut langsam nach vorne sickert. Durch die Verletzung können auch Lähmungen der Augenmuskeln, sowie Läsionen des Opticus gesetzt werden, welch' letztere als unmittelbare Folge theilweise oder gänzliche Erblindung des Auges nach sich ziehen. Es kommt auch vor, dass der Bulbus durch den in die Orbita eindringenden Körper aus derselben herausgetrieben wird, so dass man ihn vor den Lidern findet — Luxatio bulbi traumatica. Dies ist dann am leichtesten möglich,

Digitized by Illinois College of Optometry

wenn der verletzende Körper von der Schläfenseite her eindringt, weil hier der Orbitalrand am weitesten — bis etwa zur Ebene des Aequator bulbi — zurückweicht. Es gibt Gegenden, wo derartige Verletzungen absichtlich bei Raufereien zugefügt werden, indem man mit dem Daumen, den man von aussen in die Orbita hineinstösst, den Bulbus aus derselben herausdrängt. Geisteskranke haben zuweilen sich selbst auf diese Weise ein oder beide Augen enucleirt. Der luxirte Bulbus ist zumeist verloren, doch sind auch Fälle bekannt, wo das Auge nach Reposition wieder einheilte und Sehvermögen behielt.

Die Verletzungen des Knochens werden am häufigsten durch Einwirkung einer stumpfen Gewalt (Schlag oder Fall) auf den Orbitalrand hervorgerufen. Sie sind leicht zu diagnosticiren, wenn sie den Orbitalrand selbst betreffen. Man erkennt an demselben die Stelle der Fractur durch ihre Unebenheit, ihre Empfindlichkeit gegen Druck, eventuell durch ihre Crepitation. Wenn durch die Fractur die Augenhöhle mit den benachbarten Höhlen in Verbindung gesetzt wird, so kann Emphysem sowohl in den Lidern (siehe Seite 618) als auch in der Orbita selbst entstehen. Letzteres verräth sich durch Exophthalmus, ebenso wie die Blutergüsse in die Orbita. Zum Unterschiede von den letzteren aber lässt sich das vorgetriebene Auge mit den Fingern in die Orbita zurückdrängen, indem durch den Druck die Luft verdrängt wird. Umgekehrt wird durch Pressen beim Husten, Schneuzen u. s. w. der Exophthalmus durch Hineintreiben neuer Luft in die Orbita vermehrt.

Die Verletzung kann, wenn keine wichtigen Organe zerstört worden sind, nach Resorption des Blutergusses mit Restitutio ad integrum heilen. In anderen Fällen bleiben Beweglichkeitsstörungen des Bulbus durch Verwachsung desselben mit benachbarten Gebilden oder in Folge von Lähmungen der Augenmuskeln zurück. Auch kann, wenn der Opticus verletzt worden war, dauernde Erblindung des Auges eintreten. Noch schlimmer sind die Folgen, wenn die Verletzung eine Phlegmone der Orbita nach sich zieht, in welchem Falle sie selbst letal endigen kann.

Die Behandlung besteht bei einer frischen Verletzung zunächst in sorgfältiger Reinigung und Desinfection der Wunde. Vermuthet man einen Fremdkörper in der Orbita, so trachte man, denselben zu extrahiren. Fremdkörper dagegen, von welchen man weiss, dass sie einheilen können, wie z. B. Schrotkörner, können in der Orbita gelassen werden. Nachdem man noch gesorgt hat, dass das sich bildende Wundsecret freien Abfluss hat (durch Einführung eines Drain-

Digitized by Illinois College of Optometry

rohres oder Jodoformgazestreifens), legt man einen antiseptischen Verband an. Wenn ein höherer Grad von Exophthalmus besteht, so trägt ein Druckverband zur rascheren Aufsaugung des Blutes oder der Luft (bei Emphysem) bei. Sobald die Erscheinungen der Eiterung in der Tiefe sich einstellen, muss man wie bei einer retrobulbären Phlegmone verfahren.

Tiefe Fracturen der Orbita, ohne Bruch des Orbitalrandes, können durch tief eindringende Fremdkörper, doch auch ohne solche, auf indirecte Weise (durch Contrecoup) geschehen. Dies ist z. B. nach Sturz auf den Kopf, Auffallen einer schweren Last auf denselben u. s. w. der Fall. Derartige Fracturen können, wenn sie in der Tiefe sitzen, nur dadurch vermuthet werden, dass sie von einer Orbitalblutung begleitet sind, welche durch plötzlich auftretenden Exophthalmus, sowie durch spätere Suffusion der Bindehaut und der Lider sich verräth. Ein weiterer Anhaltspunkt dafür wäre dann gegeben, wenn unmittelbar nach der Verletzung theilweise oder gänzliche Erblindung constatirt würde bei normalem Aussehen des Bulbus. Dieselbe müsste auf eine Verletzung des Sehnerven im Canalis opticus bezogen werden, in dessen Wand die Fractur hineinreicht (Hölder und Berlin, siehe Seite 551). Aehnliche Symptome begleiten auch zuweilen die Fracturen der Basis cranii, nur dass hier der Exophthalmus fehlt und die Suffusion der Bindehaut und der Lider noch später auftritt, da das Blut länger braucht, um bis nach vorne zu dringen.

Spontane Blutungen in die Orbita kommen nur äusserst selten vor, und zwar in Folge von Keuchhusten oder bei Personen, welche im Allgemeinen zu Blutungen geneigt sind (bei Scorbut u. s. w.).

Contusion des Auges. Es dürfte für den praktischen Arzt von Nutzen sein, eine kurze, zusammenfassende Darstellung aller jener Folgen zu geben, welche Contusion des Auges oder dessen Umgebung nach sich ziehen kann. Der Arzt, dem ein solcher Fall vorkommt, wird aus dieser Zusammenstellung entnehmen, welche Veränderungen möglicherweise vorhanden sein können. Er wird dann nach denselben suchen und dadurch vielleicht zur Auffindung auch solcher Läsionen gelangen, die ihm sonst, weil weniger auffällig, entgangen wären. Die durch Contusion hervorgerufenen Veränderungen sind:

An den Lidern: Sugillationen, Emphysem, Continuitätstrennungen.

Am Orbitalrande: Fracturen mit oder ohne Dislocation der Fragmente.

In Bezug auf die Lage des Bulbus: Exophthalmus, welcher durch Erguss von Blut oder Luft (Emphysem) in das retrobulbäre Gewebe, oder auch durch Bildung eines Aneurysma arterio-venosum nach Berstung der Carotis im Sinus cavernosus (Seite 722) bedingt sein kann.

Die Spannung des Bulbus ist stark herabgesetzt, wenn eine Perforation der Augenhüllen stattgefunden hatte. Aber auch ohne gröbere materielle Läsion kann die Spannung vorübergehend vermindert gefunden werden, und zwar in Folge einer Abnahme der Augenflüssigkeiten, besonders des Glaskörpers (Leplat), welche als Folge einer auf Nerveneinfluss beruhenden Ernährungsstörung anzusehen ist.

An der Bindehaut: Sugillationen, Zerreissungen (mit oder ohne gleichzeitige Sclerarruptur).

Digitized by Illinois College of Optometry

An der Hornhaut: Epithelabschürfungen, später tiefe, nicht eitrige Entzündungen, selten eitrige Processe oder Ruptur der Cornea.

In der Kammer und im Glaskörper: Blutaustritt (Hyphaema, Haemophthalmus).

An der Iris: Iridodialyse, theilweise oder gänzlich (Aniridia traumatica), radiäre Einrisse, Iriseinsenkung, ferner Lähmung der Iris (Mydriasis) mit oder ohne Lähmung der Accommodation.

An der Linse: Durch theilweise oder gänzliche Zerreissung der Zonula Astigmatismus, Subluxation und Luxation, ferner Kataraktbildung.

An der Sclera: Berstung im vorderen Abschnitte, eventuell mit Vorfall der Uvea, der Linse oder des Glaskörpers.

An der Aderhaut und Netzhaut: Blutaustritte, Abhebung, Zerreissung; in der Netzhaut selbst Trübung (Commotio retinae).

Am Sehnerven: Compression durch Blutergüsse, Quetschung oder Zerreissung durch Fractur im Canalis opticus.

III. Morbus Basedowii.

§ 133. Die Basedow'sche Krankheit gehört dem Gebiete der internen Medicin an und kann daher hier nur insoweit berücksichtigt werden, als zu ihren wichtigsten Symptomen der Exophthalmus gehört. Derselbe ist doppelseitig; die Augen sind gerade nach vorne getrieben, bald nur wenig, bald so stark, dass sie von den Lidern nicht mehr vollständig bedeckt werden können. Auch bei starkem Exophthalmus ist die Beschränkung der Beweglichkeit des Auges gering oder fehlt ganz. Wenn der Exophthalmus beträchtlich ist, so ist es selbstverständlich, dass er sofort bemerkt wird. Aber auch bei geringer Vortreibung fällt alsbald das eigenthümliche Aussehen der Augen auf. Dasselbe ist dadurch bedingt, dass die oberen Lider ungewöhnlich stark gehoben sind. Die Augen sehen weit aufgerissen aus und geben dem Kranken den Ausdruck des Erstaunens oder Schreckens. Beim Senken der Augen gehen die oberen Lider nicht gehörig mit dem Bulbus herab, sondern bleiben oben stehen, so dass ein breites Stück Sclera über der Hornhaut sichtbar wird (v. Graefe'sches Symptom). Der Lidschlag erfolgt seltener (Stellwag'sches Symptom), wodurch die Austrocknung der mangelhaft bedeckten Hornhaut begünstigt wird. Der Bulbus selbst ist, so lange die Hornhaut noch nicht gelitten hat, normal, das Sehvermögen gut.

Die beiden anderen Hauptsymptome der Basedow'schen Krankheit sind die Anschwellung der Schilddrüse und die Beschleunigung der Herzaction, die Tachycardie. Die erstere zeichnet sich vor dem gewöhnlichen Kropfe dadurch aus, dass die auf die Schilddrüse aufgelegte Hand die starke pulsatorische Bewegung in den

Digitized by Illinois College of Optometry

arteriellen Gefässen fühlt, welche sich der ganzen Drüse mittheilt. Desgleichen findet man auch die Carotiden erweitert und stark schlagend. Die Intensität des Herzstosses ist vermehrt, die Pulsfrequenz in der Regel über hundert. Die geringste körperliche Anstrengung oder geistige Aufregung vermehrt die Pulsfrequenz sofort sehr bedeutend. Die physikalische Untersuchung des Herzens ergibt in frischen Fällen normalen Befund, abgesehen von einer Vergrösserung des linken Herzens. Das Allgemeinbefinden der Patienten ist insofern gestört, als dieselben zumeist sehr erregbar sind und an Erscheinungen der Anämie oder Chlorose leiden. Nicht selten ist bei gutem Appetit doch rasche Abmagerung vorhanden.

Die Krankheit befällt vorzugsweise Frauen, von der Zeit der Pubertät angefangen bis zum Eintritte des Climax. Männer leiden selten daran. Die häufigste Ursache der Krankheit ist in Leiden der Genitalorgane (bei Frauen) gelegen. Ausserdem geben zuweilen geistige Aufregungen, grosser Schrecken, Sorgen u. s. w. Veranlassung zum Ausbruche der Krankheit.

Der Morbus Basedowii entwickelt sich zumeist ganz allmälig. Zuerst tritt gewöhnlich das Herzklopfen auf, zu welchem sich später die Struma und zuletzt der Exophthalmus gesellt. In der Regel dauert es Monate und selbst Jahre, bis alle Symptome der Krankheit deutlich ausgeprägt sind. Dann bleibt dieselbe zumeist jahrelang bestehen, worauf sie sich ganz allmälig wieder zurückbildet, nicht ohne Neigung zu Recidiven zu hinterlassen. In manchen Fällen heilt jedoch die Krankheit nicht, sondern bleibt bis zum Tode des Kranken bestehen, ja sie kann selbst — durch Erschöpfung oder durch Complicationen — den Tod herbeiführen. Bei Männern und bei älteren Personen verläuft die Krankheit durchschnittlich schwerer als bei Frauen und bei jüngeren Individuen. Für die Augen wird der Morbus Basedowii dadurch gefährlich, dass bei höheren Graden des Exophthalmus der Lidschluss unvollständig wird und Keratitis e lagophthalmo entsteht. Es kann dadurch Erblindung eines oder auch beider Augen herbeigeführt werden.

Die Therapie besitzt leider wenig Macht über die Basedow'sche Krankheit. Man bekämpft die Anämie durch kräftige Ernährung, ferner durch Eisen, Chinin oder Arsen. Gegen die Tachycardie zieht man mit Digitalis zu Felde, während mit Rücksicht auf die allgemeinen nervösen Erscheinungen Bromkali, sowie Kaltwassercuren in Anwendung gezogen werden. Den meisten Nutzen pflegt die lang fortgesetzte Anwendung des constanten Stromes zu haben, welchen man auf den Halssympathicus applicirt. In neuester Zeit hat man die Durchschneidung

Digitized by Illinois College of Optometry

dieses Nerven sowie die Exstirpation der Schilddrüse versucht. — Der Exophthalmus als solcher verlangt nur dann eine Behandlung, wenn er zu unvollständigem Lidschluss führt und dadurch die Hornhaut gefährdet. In diesem Falle muss man durch Verbinden der Augen über Nacht für deren Bedeckung während des Schlafes sorgen. Wenn sich der Verband als unzureichend erweist, um die Lider über den stark vorgetriebenen Augen zu vereinigen, muss man zur Tarsorrhaphie schreiten, durch welche die Lidspalte in ihrem äusseren Theile definitiv vereinigt wird.

Die Basedow'sche Krankheit wurde zuerst von englischen Aerzten, nämlich von Parry und später von Graves, als eine besondere Krankheit beschrieben und wird daher heute noch von den Engländern als Graves' disease bezeichnet. Diese Autoren hatten jedoch den Exophthalmus noch nicht als eines der wesentlichen Symptome der Krankheit erkannt; dies geschah erst durch Basedow, welcher 1840 als Erster die vollständige Symptomen-Trias der Krankheit feststellte. In den ausgeprägten Fällen ist keine Krankheit leichter zu diagnosticiren als diese; man sieht dem Patienten schon von Weitem sein Leiden an. Andererseits gibt es aber zahlreiche Fälle, in welchen einzelne Symptome wenig ausgebildet sind oder ganz fehlen, so dass die Diagnose schwierig wird. Ziehen wir hier nur den Exophthalmus in Betracht, so kann dieser gering sein, ganz fehlen oder sich auf ein Auge beschränken. Bei fehlendem Exophthalmus besteht doch zuweilen das v. Graefe'sche Symptom, welches also nicht einfach als Folge des Exophthalmus angesehen werden darf. Es ist jedoch auch dieses Symptom nicht constant und kann in demselben Falle bald vorhanden sein, bald fehlen.

Gleichwie die einzelnen Symptome des Morbus Basedowii in Bezug auf ihre Ausbildung grosse Verschiedenheiten zeigen, so kann auch der Verlauf der Krankheit sehr verschiedenartig sich gestalten. Während derselbe in der Regel sehr chronisch ist, sind doch auch Fälle bekannt, wo das Leiden sehr acut auftrat. Trousseau berichtet von einer Frau, bei welcher sich die Symptome der Krankheit im Verlaufe einer einzigen Nacht entwickelten, welche sie in Trauer um den Tod ihres Vaters weinend zugebracht hatte. Auch der weitere Verlauf der Krankheit kann derartig schnell sein, dass dieselbe binnen wenigen Wochen zur Heilung oder zum Tode führt.

Das eigentliche Wesen der Basedow'schen Krankheit ist bis jetzt dunkel, da die meisten Sectionen negative Befunde liefern. Mit Rücksicht auf das Fehlen nachweisbarer anatomischer Läsionen muss angenommen werden, dass der Krankheit eine Innervationsstörung zu Grunde liegt. So weit das Auge in Betracht kommt, ist es der Sympathicus, dessen Function gestört erscheint. Wir finden in Folge dessen eine Erweiterung der Gefässe im Gebiete der Carotiden, welche sich schon äusserlich durch das Klopfen der Carotiden verräth. Durch die Ueberfüllung der arteriellen Gefässe in der Schilddrüse und in der Orbita entsteht die Struma und der Exophthalmus, welche daher beide mit dem Tode verschwinden. Auch das v. Graefe'sche Symptom muss auf eine Innervationsstörung seitens des Sympathicus bezogen werden, welcher den organischen Heber des Lides (Musculus tarsalis superior) innervirt. Bei einigen Sectionen hat man auch in der That Veränderungen im Halstheile des Sympathicus gefunden, bei anderen dagegen nicht. In den letz-

Digitized by Illinois College of Optometry

teren Fällen wurde der Krankheitsherd im Centralnervensysteme selbst, in der Medulla oblongata oder im Halsmarke vermuthet. In der neuesten Zeit sehen Manche, mit Rücksicht auf unsere Kenntnisse über die Function der Schilddrüse, in dieser den Ausgangspunkt der Krankheit (Vergiftung durch die Producte dieser Drüse).

IV. Geschwülste der Orbita.

§ 134. Die Geschwülste der Orbita — im weitesten Sinne des Wortes — haben als wichtigstes Symptom den Exophthalmus gemeinschaftlich. Um den Sitz der Geschwulst zu bestimmen, muss man die Art der Vortreibung berücksichtigen: ob dieselbe gerade nach vorne gerichtet ist oder ob gleichzeitig eine seitliche Verdrängung des Augapfels besteht. Zu dem gleichen Zwecke prüfe man die Beweglichkeit des Auges nach allen Richtungen hin. Dann trachte man, die Geschwulst selbst zu betasten, um sich von deren Grösse, Form, Consistenz, Beweglichkeit u. s. w. Rechenschaft zu geben. Liegt die Geschwulst in der Tiefe der Orbita, so versuche man, mit dem kleinen Finger zwischen Orbitalrand und Bulbus so tief als möglich einzudringen (nöthigenfalls in der Narkose), um an die Geschwulst zu gelangen. Endlich soll die Untersuchung durch die Erhebung der Sehschärfe und des Augenspiegelbefundes vervollständigt werden, durch welche man erfährt, ob und in welcher Weise der Sehnerv durch die Geschwulst gelitten hat.

a) Cysten. Die häufigsten von diesen sind die Dermoidcysten, welche angeboren sind, sich jedoch später oft zu bedeutenderer Grösse entwickeln. Sie liegen im vorderen Theile der Orbita, und zwar gewöhnlich im äusseren oberen oder im inneren oberen Winkel derselben. Wegen ihres oberflächlichen Sitzes verdrängen sie den Augapfel nicht, sondern wölben die Haut der Lider empor, durch welche sie leicht als rundliche, bewegliche Geschwülste von Bohnen- bis Nussgrösse durchzufühlen sind. Bei der Exstirpation überzeugt man sich, dass sie in der Regel einkämmerige Cysten mit brei- oder talgartigem Inhalt sind; zuweilen erstrecken sich Ausstülpungen derselben ziemlich tief in die Orbita hinein und erschweren dadurch die vollständige Entfernung. Der einzige Nachtheil, den die Dermoidcysten bringen, liegt in der durch sie bedingten Entstellung, und diese ist auch der Grund, warum man öfter zu deren Exstirpation schreitet. Man muss dabei recht vorsichtig zu Werke gehen, um die Cyste wo möglich uneröffnet herauszupräpariren. Reisst die oft dünne Wand der Cyste frühzeitig ein, so bleibt leicht ein Theil derselben zurück und gibt zu Recidiven Veranlassung.

Digitized by Illinois College of Optometry

b) Gefässgeschwülste. Zu den Gefässgeschwülsten im weitesten Sinne des Wortes gehören die Gefässerweiterungen — Aneurysmen — und die aus Gefässen bestehenden Neubildungen, die Angiome. Sowohl die einen als die anderen kommen, wenn auch selten, in der Orbita vor. Von den Angiomen treffen wir hier die beiden auch an den Lidern vorkommenden Formen, die Teleangiektasie und den Tumor cavernosus. Erstere ist angeboren und hat ihren ursprünglichen Sitz in den Lidern, von welchen aus sie sich allmälig in die Orbita hinein verbreiten kann. Die Diagnose ist daher leicht, da an den Lidern die Geschwulst zu Tage tritt. Die cavernösen Geschwülste entwickeln sich, im Gegensatze zu den eben genannten, in der Regel zuerst in der Orbita selbst und wachsen langsam heran, indem sie den Bulbus immer weiter vordrängen. So lange sie ganz in der Tiefe der Orbita sitzen, kann man die richtige Diagnose nur daraus stellen, dass diese Geschwülste ein veränderliches Volumen besitzen. Man kann sie durch Zurückdrängen des Bulbus in die Orbita verkleinern, während sie andererseits beim Schreien, Pressen u. s. w. stärker anschwellen. Wenn die Gefässgeschwülste grösser werden und weiter nach vorne reichen, so schimmern sie bläulich durch die Haut der Lider hindurch und man sieht erweiterte Blutgefässe in den Lidern selbst auftreten; in diesem Falle ist die Diagnose natürlich leicht. — Wenn man sieht, dass diese Geschwülste das Auge durch zunehmende Vortreibung in Gefahr bringen, muss man sie beseitigen. Die Exstirpation mit dem Messer eignet sich vorzüglich für jene Fälle, wo die Geschwulst scharf begrenzt und in eine fibröse Kapsel eingeschlossen ist; für den Fall einer mehr diffusen Gefässgeschwulst ist die elektrolytische Behandlung angezeigt (Seite 621).

c) Maligne Geschwülste. In der Orbita kommen sowohl Sarkome als Carcinome vor. Erstere sind weitaus häufiger und können vom Knochen, vom Periost, von den Muskeln oder dem Bindegewebe der Orbita, von der Thränendrüse und selbst vom Sehnerven und dessen Scheiden ihren Ausgangspunkt nehmen. Damit nicht zu verwechseln sind jene Sarkome, welche sich zuerst im Bulbus entwickelt haben und nach Durchbruch der hinteren Bulbuswand in die Orbita wuchern, wobei sie gleichzeitig den Bulbus nach vorne verdrängen. Die Orbitalsarkome sind zumeist rundlich, ziemlich weich und scharf abgegrenzt, weil sie von einer bindegewebigen Hülle eingeschlossen sind.

Primäre Carcinome der Orbita sind sehr selten; sie gehen von der Thränendrüse aus. Dagegen geschieht es häufig, dass Carcinome, deren ursprünglicher Sitz in den Lidern oder in der Bindehaut war, in die Orbita hineinwachsen.

Digitized by Illinois College of Optometry

Wenn die bösartigen Geschwülste nicht rechtzeitig entfernt werden, verdrängen sie das Auge immer mehr aus der Orbita, zerstören es später und füllen endlich die ganze Orbita aus, aus deren vorderer Oeffnung sie als grosse, exulcerirte, leicht blutende Masse hervorragen. Weiterhin greifen sie auf die Nachbargebilde der Orbita, namentlich auf das Gehirn über; es schwellen die benachbarten Lymphdrüsen an und Metastasen entstehen in den inneren Organen. Der Patient geht an Erschöpfung zu Grunde oder durch Uebergreifen der Geschwulst auf lebenswichtige Organe. — Diesem Verlaufe kann nur durch möglichst frühzeitige und radicale Entfernung der Geschwulst vorgebeugt werden. Kleine eingekapselte Sarkome lassen sich mit Schonung des übrigen Orbitalinhaltes rein ausschälen. Grosse Geschwülste, namentlich wenn sie nicht scharf abgegrenzt sind, erheischen die Entfernung des gesammten Orbitalinhaltes (Exenteratio orbitae, § 166), wobei dann auch das Auge, selbst wenn es noch sehfähig ist, geopfert werden muss.

Die histologische Untersuchung der Dermoidcysten zeigt, dass die Wand derselben im Wesentlichen die Structur der äusseren Haut besitzt. Sie besteht nämlich aus einer bindegewebigen Unterlage, dem Papillarkörper, welcher ein Epithel gleich dem der äusseren Haut trägt und nicht selten Haarbälge und Drüsen (Talg- und Schweissdrüsen) enthält. Der Inhalt der Cyste ist zumeist grütze- oder talgähnlich und wird durch die abgestossenen Epithelzellen und durch das Secret der in der Wand enthaltenen Drüsen gebildet; zumeist findet man Haare, in sehr seltenen Fällen selbst Zähne darin. Zuweilen wird der Inhalt der Cyste zu einer ölartigen oder honigartigen Flüssigkeit (Oelcysten und Honigcysten oder Meliceris); ja er kann selbst serumähnlich werden. — Die anatomische Beschaffenheit dieser Cysten verweist dieselben in die Reihe der Dermoidcysten, d. h. derjenigen, welche man sich durch eine Einstülpung des äusseren Keimblattes entstanden denkt, welche sich dann in der Tiefe zu einer Cyste weiter entwickelt (Remak). Manche der Cysten mit serösem Inhalte mögen vielleicht aus einer analogen Einstülpung der Nasenschleimhaut hervorgegangen sein (Panas). Der Structur und der Entstehung nach sind die Dermoidcysten mit den Dermoiden der Hornhautgrenze verwandt, welche gleichfalls als verirrte Hautinseln anzusehen sind (siehe Seite 140). Die beiden Geschwulstarten unterscheiden sich klinisch dadurch von einander, dass die ersteren tiefliegende Hohlräume, die letzteren oberflächlich sitzende und flach ausgebreitete, warzenähnliche Gebilde sind.

Eine andere Geschwulstform, mit welcher die Dermoidcysten gelegentlich verwechselt werden könnten, sind die Hirnbrüche. Dieselben bestehen in einer hernienartigen Ausstülpung der Dura mater in die Orbita hinein. Durch dieselbe wird ein Sack gebildet, welcher entweder nur mit Liquor cerebro-spinalis erfüllt ist (Meningocele) oder auch Gehirnsubstanz enthält (Encephalocele). Die Hirnbrüche entwickeln sich an solchen Stellen des Schädels, wo die Knochen mit Nähten aneinander stossen. In der Augenhöhle sind sie am häufigsten nach innen oben gelegen, wo sie die Naht zwischen Siebbein und Stirnbein zum Durchtritte aus der Schädelhöhle benützen. Die Meningocele der Orbita stellt sich daher gewöhnlich als eine Geschwulst dar, welche im inneren oberen Winkel der Orbita sitzt, von

Digitized by Illinois College of Optometry

normaler Haut bedeckt ist, deutlich fluctuirt und seit Geburt besteht. Da auch Dermoidcysten angeboren sind und häufig die gleiche Stelle occupiren, so wäre ein Irrthum in der Diagnose leicht möglich. Derselbe würde vielleicht zu schlimmen Folgen führen, wenn darauf hin die Exstirpation der Meningocele unternommen würde, welche von Meningitis gefolgt sein kann. Es ist daher wichtig zu wissen, wie man sich vor einer solchen Verwechslung schützen kann. Die Merkmale, welche die Meningocele von der Dermoidcyste unterscheiden, sind vornehmlich folgende: 1. Die Meningocele sitzt unverschieblich auf dem Knochen fest. Nicht selten ist man im Stande, mit dem Finger die Oeffnung im Knochen zu fühlen, durch welchen die Meningocele mit der Schädelhöhle communicirt (Bruchpforte). 2. Die Meningocele zeigt die pulsatorischen und respiratorischen Schwankungen, die vom Gehirn her auf sie übertragen werden. 3. Die Meningocele lässt sich durch Fingerdruck verkleinern, indem man ihren flüssigen Inhalt zum Theil in die Schädelhöhle zurückdrängt. Dabei treten zuweilen die Erscheinungen vermehrten Hirndruckes, wie Schwindel, Brechneigung, Verdrehen der Augen, Convulsionen u. s. w., auf. 4. Um ganz sicher zu gehen, kann man die Probepunction der Cyste machen. Dabei muss man streng aseptisch vorgehen, um nicht Entzündung der Cyste und dadurch Meningitis hervorzurufen. — Schwieriger oder selbst unmöglich wird die Diagnose, wenn die Communication zwischen Meningocele und Schädelhöhle (Subduralraum) obliterirt ist; in diesem Falle würde aber auch die Entfernung der Geschwulst mit keinerlei Gefahren verbunden sein.

Nebst den bereits genannten sind von Cysten der Orbita noch zu erwähnen die durch Entozoën (Cysticercus und Echinococcus) gebildeten, die aus Blutextravasaten hervorgehenden Blutcysten, sowie die angeborenen Cysten im unteren Lide bei Mikrophthalmus (Seite 405).

Pulsirender Exophthalmus. Mit diesem Ausdrucke belegt man folgenden Symptomencomplex: Das Auge ist vorgetrieben; die Blutgefässe der Bindehaut und der Lider, oft auch die der umgebenden Theile sind erweitert. Die aufgelegte Hand fühlt deutliche Pulsation des Augapfels selbst und der Umgebung, und bei Anlegen des Ohres hört man Blasegeräusche, continuirliches Schwirren und Brausen. Dieselben Geräusche hört auch der Patient; er hat ein beständiges Brausen im Kopfe, als ob er neben einem Wasserfall stände, und er wird dadurch oft mehr als durch alles Andere belästigt. Das Auge lässt sich mit der Hand in die Orbita zurückdrängen. Ein besonderes Kennzeichen ist, dass Compression der Carotis derselben Seite den Exophthalmus, sowie die Pulsationen und Geräusche vermindert oder ganz verschwinden macht. Die Sehkraft des Auges ist in manchen Fällen erloschen, und zwar, wie der Augenspiegel zeigt, durch Neuritis des Sehnerven; gleichzeitig fällt die enorme Erweiterung der Netzhautgefässe auf. Zuweilen bestehen auch heftige Schmerzen in der Augenhöhle und Beeinträchtigung des Gehörs.

Durch eine Anzahl von Sectionen ist erwiesen, dass die häufigste Ursache dieses Symptomencomplexes ein Aneurysma arterio-venosum in Folge von Zerreissung der Carotis innerhalb des Sinus cavernosus ist. Durch die Rissstelle ergiesst sich das Blut der Carotis unter hohem Drucke in den Sinus cavernosus und in die darin einmündenden Venen der Orbita, welche dadurch sehr stark erweitert und in Pulsation versetzt werden. Die Ruptur der Carotis wird am häufigsten durch Traumen, und zwar durch schwere Schädelverletzungen mit Fractur der Schädelbasis verursacht; selten kommt spontane Ruptur in Folge von Degeneration der Gefässwand vor.

Digitized by Illinois College of Optometry

In seltenen Fällen hat sich das Aneurysma spontan zurückgebildet. Sonst bleibt es bestehen und kann unter Gehirnerscheinungen oder durch Blutung aus den erweiterten Gefässen zum Tode führen. Die Behandlung ergibt sich von selbst aus der Thatsache, dass die Erscheinungen verschwinden, sobald man die Carotis der kranken Seite comprimirt. Man versuche daher zuerst die Compression der Carotis durch Fingerdruck täglich durch so lange Zeit auszuüben, als sie ertragen wird. Wenn dieses Verfahren, durch einige Zeit fortgesetzt, keinen Erfolg hat, so bleibt nichts übrig, als die Unterbindung der Carotis, durch welche die meisten Fälle geheilt werden.

Es gibt Fälle von intermittirendem Exophthalmus, welcher nur zeitweilig auftritt, und zwar hauptsächlich bei Senkung des Kopfes, während bei aufrechter Stellung etwas Enophthalmus bestehen kann. Da in solchen Fällen der Exophthalmus auf Compression der Vena jugularis zunimmt, zuweilen auch schon äusserlich erweiterte Venen sichtbar sind, so nimmt man an, dass der Exophthalmus verursacht sei durch varicöse Venen in der Orbita (welche aber, im Gegensatze zum pulsirenden Exophthalmus, nicht in Communication mit einer Arterie stehen).

Nebst den oben aufgezählten Geschwülsten hat man noch als seltene Vorkommnisse in der Orbita beobachtet: Angioma lipomatodes, Lymphangioma, Neuroma simplex, Neuroma plexiforme, leukämische Tumoren, Lymphome und Lymphosarkome (gleichzeitig in beiden Augenhöhlen), Chlorome, Cylindrome, Endotheliome, Psammome und Osteome. Die Osteome gehen von den knöchernen Wänden der Orbita, am häufigsten vom Stirnbeine aus. Sie können sich jedoch auch in einer der Nachbarhöhlen der Orbita, besonders in der Stirnhöhle, entwickeln und erst später durch Usur der Orbitalwand in die Augenhöhle selbst vordringen. Sie sitzen meist mit breiter Basis dem Knochen auf; selten sind sie gestielt, in welchem Falle es zuweilen vorkommt, dass sie spontan der Nekrose verfallen und dann eliminirt werden. Die meisten Osteome sind hart wie Elfenbein, so dass Meissel und Säge ihnen kaum etwas anhaben (Exostosis eburnea); doch gibt es auch solche mit spongiösem oder theilweise cartilaginösem Bau. Sie wachsen sehr langsam, verdrängen später den Bulbus aus der Orbita und vernichten das Sehvermögen durch Compression des Opticus. Aus diesem Grunde erheischen sie die operative Entfernung, welche wegen der grossen Härte der Geschwulst oft sehr schwierig ist; auch ist sie nicht ohne Gefahr, weil dabei leicht die Schädelhöhle eröffnet werden kann. Man verzichtet daher oft auf die radicale Entfernung der Geschwulst und begnügt sich, dieselbe so weit abzutragen, als sie in die Orbita vorragt. Ist durch ein grosses Osteom der Bulbus aus der Orbita verdrängt und bereits erblindet, so ist es zuweilen besser, den Patienten durch Enucleation des nutzlos gewordenen Auges von seinen Beschwerden zu befreien, als ihn den Gefahren einer Exstirpation der Geschwulst auszusetzen.

Erkrankung der Nachbarhöhlen der Orbita. Die Erkrankung betrifft am häufigsten die Stirnhöhle oder die Oberkieferhöhle; Erkrankungen der anderen Nebenhöhlen der Nase, nämlich der Siebbein- und Keilbeinhöhlen, sind seltener und am Lebenden schwierig zu diagnosticiren. Die Entzündung der Höhlen rührt in den meisten Fällen von einer einfachen, acuten oder chronischen Entzündung der Nasenschleimhaut her, welche sich auf die Schleimhaut der Nebenhöhlen fortpflanzt. Auch acute Infectionskrankheiten, sowie Lues und Tuberculose können

Digitized by Illinois College of Optometry

solche Entzündungen veranlassen. Die Erkrankungen der Oberkieferhöhle gehen am häufigsten von kranken Zähnen aus. — Die Entzündung der Schleimhaut einer der Höhlen hat als nächste Folge vermehrte Secretion und damit Ansammlung von Flüssigkeit in der Höhle (Empyem). Man diagnosticirt dasselbe aus den andauernden dumpfen Schmerzen, über welche der Patient klagt, aus der Empfindlichkeit bei Beklopfen der vorderen Wand der ergriffenen Höhle oder aus leichter Schwellung der Weichtheile über derselben. Besonders wichtig ist der rhinoskopische Befund, welcher Hervorsickern von Eiter aus dem Ostium der Höhle, sei es spontan oder nach Sondirung und Ausspritzung der Höhle, ferner Schwellung der Nasenschleimhaut oder Gegenwart von Polypen in der Gegend des Ostium ergibt. Auch Durchleuchtung der Höhle mittelst einer kleinen Glühlampe kann man behufs Diagnose zu Hilfe nehmen. Die Oeffnung, welche die Höhlen mit der Nasenhöhle verbindet, kann verlegt werden, sei es durch Schwellung der Schleimhaut, sei es durch Polypen oder andere Geschwülste. Dann kommt es zur Erweiterung der Höhle durch Ansammlung von Secret, welches anfangs eiterig ist, später aber häufig schleimig oder wässerig wird (Hydrops). — Die Entzündung der Nebenhöhlen kann in jedem Stadium auf die Orbita übergreifen, so dass es zur Zellgewebsentzündung in derselben kommt, welche in schweren Fällen sogar in Eiterung übergeht (retrobulbäre Phlegmone; vergl. Seite 546). Letzteres ist namentlich der Fall, wenn der Eiter aus der entzündeten Höhle nach Usur des Knochens direct in die Orbita durchbricht. Der chronische Hydrops der Nebenhöhlen führt weniger zur Entzündung als, in Folge Ausbauchung der Wände der Höhle, zur Raumbeschränkung in der Orbita und dadurch zur Verdrängung des Bulbus. So sieht man bei Erweiterung der Stirnhöhle das Stirnbein oberhalb des Orbitalrandes vorgewölbt und findet den Bulbus nach vorne und unten verdrängt. Bei Ausdehnung der Siebbeinzellen bekommt man eine Vorwölbung der inneren Orbitalwand, auf welcher man die dünne, unter dem Fingerdrucke knisternde Lamina papyracea durch die Weichtheile hindurchfühlt. Erweiterung der Keilbeinhöhle kann sich frühzeitig durch Erkrankung (Entzündung oder Atrophie) des Sehnerven kundgeben, da der Canalis opticus nur durch eine dünne Knochenlamelle von der Keilbeinhöhle geschieden ist. — Die Behandlung geschieht, so lange die Communication der Höhlen mit der Nase offen ist, von der Nase aus (die Oberkieferhöhle wird häufig auch von einem Zahnalveolus aus eröffnet und behandelt). Hat sich die Höhle nach Verlegung des Ostiums erweitert, so muss sie eröffnet und für dauernden Abfluss des Secretes gesorgt oder die Höhle verödet werden.

Die Erweiterung der Nebenhöhlen kann auch durch Neubildungen, wie Polypen, Osteome oder bösartige Neoplasmen geschehen.

Digitized by Illinois College of Optometry

DRITTER THEIL.

ANOMALIEN DER REFRACTION
UND
ACCOMMODATION.

Digitized by Illinois College of Optometry

Digitized by Illinois College of Optometry

Das Auge ist nach Art einer Camera obscura gebaut. Eine solche besteht aus einem innen geschwärzten Kasten, dessen vordere Wand durch eine starke Convexlinse gebildet wird, welche auf der Rückwand ein umgekehrtes Bild von den vor der Camera befindlichen Gegenständen entwirft. Beim menschlichen Auge finden wir statt der Convexlinse eine grössere Zahl von brechenden Flächen, welche durch die Begrenzungsflächen der brechenden Medien des Auges — Hornhaut, Kammerwasser, Linse und Glaskörper — gebildet werden; an Stelle der Rückwand befindet sich die Netzhaut, welche das Bild nicht blos auffängt, sondern auch gleichzeitig percipirt. Eine Verminderung des Sehvermögens kann daher durch zwei verschiedene Ursachen bedingt sein: entweder ist der dioptrische Apparat des Auges mangelhaft, so dass kein scharfes Bild auf der Netzhaut entworfen wird, oder es ist die Netzhaut selbst, welche nicht gehörig empfindlich ist.

Der dioptrische Apparat des Auges muss, um ein scharfes Bild auf der Netzhaut zu entwerfen, zwei Bedingungen erfüllen. Für's Erste müssen die brechenden Medien vollständig durchsichtig sein. Trübungen der Hornhaut, der Linse u. s. w. machen daher ein scharfes Sehen unmöglich. Die zweite Bedingung ist, dass die Brechkraft der Medien derart sei, dass dieselben von den äusseren Gegenständen ein Bild entwerfen, welches sowohl vollkommen scharf ist, als auch gerade in die Netzhaut zu liegen kommt. Die Abweichungen von dieser Regel bezeichnen wir als Fehler der optischen Einstellung oder als Fehler der Refraction und Accommodation. Die Lehre von diesen Fehlern, wie wir sie heute als wohlgefügtes Ganzes vor uns sehen, ist hauptsächlich Donders' Werk. Sie ist der exacteste Theil der Augenheilkunde, ja der ganzen Medicin, denn sie beruht unmittelbar auf der Anwendung physikalischer und mathematischer Gesetze auf das Auge. Diese müssen also, soweit sie hier in Betracht kommen, als bekannt vorausgesetzt werden.

Digitized by Illinois College of Optometry

I. Capitel.

Brillenlehre.

§ 135. Das Brechungsvermögen einer Linse wird nach der Lage ihres Hauptbrennpunktes bemessen. Als solchen bezeichnet man jenen Punkt, in welchem die aus unendlicher Ferne kommenden und daher parallel auf die Linse auffallenden Strahlen sich vereinigen.

Bei Convexlinsen, welche parallele Strahlen convergent machen, liegt der Hauptbrennpunkt (Fig. 233 *F*) auf der den einfallenden Strahlen entgegengesetzten Seite. Hier sammeln sich alle parallel auffallenden Strahlen (daher „Sammellinse“). Gehen die Strahlen von einem Punkte aus, so vereinigen sie sich auch wieder in einem einzigen Punkte; hat aber der Gegenstand, welcher die Strahlen aussendet, räumliche

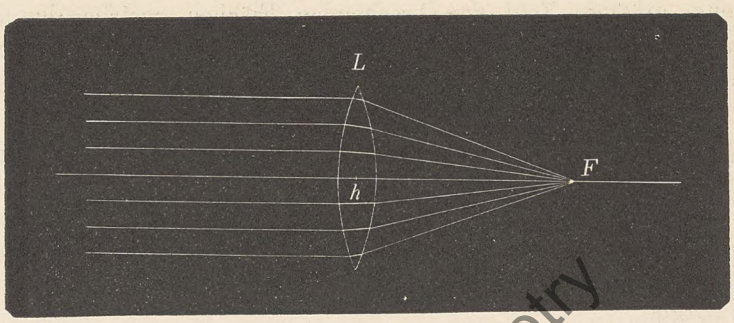

Fig. 233.
Sammlung paralleler Strahlen durch eine Convexlinse.

Ausdehnung, so werden die Strahlen zu einem verkleinerten, umgekehrten Bilde des Gegenstandes vereinigt. Dieses Bild ist ein reelles, d. h. durch die thatsächliche Vereinigung der Strahlen an diesem Orte gebildetes. — In gleicher Weise, wie die parallel auffallenden Strahlen nach dem Hauptbrennpunkte *F* gelangen, treten Strahlen, welche in umgekehrter Richtung von *F* aus auf die Linse fallen, in paralleler Richtung aus derselben aus.

Concavlinsen brechen die Strahlen, welche parallel auf sie auffallen, derart, dass sie divergent aus der Linse austreten, woher der Name „Zerstreuungslinsen“ (Fig. 234). Diese Strahlen vereinigen sich niemals, sondern entfernen sich vielmehr immer weiter von einander. Ein wirklicher (reeller) Brennpunkt, d. i. Vereinigungspunkt der Strahlen, existirt daher in diesem Falle nicht. Wenn aber ein Beobachter hinter der Linse, z. B. in *a* steht und die divergenten Strahlen mit seinem Auge auffängt, wird er den Eindruck erhalten, als ob diese Strahlen von einem jenseits der Linse befindlichen Punkte herkämen, welcher

Digitized by Illinois College of Optometry

in F gelegen wäre, wo die nach rückwärts verlängerten Strahlen sich treffen würden. Der Beobachter glaubt also hier das Bild des Gegenstandes, welcher die parallelen Strahlen aussendet, zu sehen, obwohl in Wirklichkeit an dieser Stelle kein Bild vorhanden ist, ja überhaupt an gar keiner Stelle ein Bild zu Stande kommt. Dieses scheinbare Bild wird als virtuelles (virtueller Hauptbrennpunkt) bezeichnet und liegt also auf derselben Seite, von welcher die Strahlen auf die Linse kommen. — Gleichwie für die Convexlinsen gilt auch hier das Gesetz, dass in umgekehrter Richtung der Gang der Strahlen der gleiche ist. Wenn Strahlen von der hinteren Seite der Linse (a) mit einer solchen Convergenz auf die Linse auffallen, dass sie nach F hinzielen, werden sie auf der vorderen Seite parallel aus der Linse austreten.

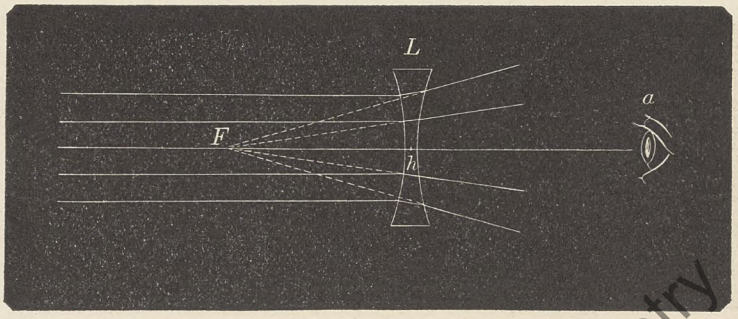

Fig. 234.
Zerstreuung paralleler Strahlen durch eine Concavlinse.

Die Distanz zwischen dem Hauptbrennpunkte F und dem optischen Mittelpunkte h heisst Hauptbrennweite oder Focaldistanz. Dieselbe liegt bei Convexlinsen auf der dem Strahleneinfalle entgegengesetzten Seite; man bezeichnet sie als positive Hauptbrennweite und gibt deshalb den Convexlinsen das Vorzeichen +. Das Umgekehrte gilt für die Concavlinsen, deren negative Brennweite man durch das Vorzeichen — kennzeichnet. — Die Brechung der Strahlen durch eine Linse ist, caeteris paribus, um so grösser, je stärker deren Oberfläche gekrümmt, also je kürzer der Krümmungsradius ist.

Die Nummerirung der Linsen, welche den Zweck hat, deren Brechkraft anzugeben, basirt auf der Hauptbrennweite derselben. Je stärker nämlich die Strahlen gebrochen werden, um so näher an der Linse kommen sie zur Vereinigung, um so kürzer wird also die Hauptbrennweite sein. Diese steht somit im umgekehrten Verhältnisse zur Brechkraft der Linse und kann daher als Maass für diese benützt

Digitized by Illinois College of Optometry

werden. Als Einheit wird eine Hauptbrennweite von 1 m angenommen; die Linse, welche diese Hauptbrennweite hat, heisst Meterlinse und deren Brechkraft ist eine Dioptrie (*D*). Wenn man zwei Meterlinsen aneinanderlegt, erhält man die doppelte Brechkraft, nämlich 2 Dioptrien (2 *D*). Die Hauptbrennweite ist nun die Hälfte der früheren, nämlich $^1/_2$ m = 50 cm. Anstatt zwei Meterlinsen aneinanderzulegen, können wir eine Linse schleifen, deren Krümmung doppelt so stark (der Krümmungsradius halb so gross) ist, wie die der einfachen Meterlinse. Wir erhalten dadurch eine Linse von 2 Dioptrien Brechkraft und einer Hauptbrennweite von 50 cm. In analoger Weise würde eine Linse von 4 *D* den vierten Theil der Hauptbrennweite der Meterlinse haben, also 100 cm : 4 = 25 cm. Eine Linse von $^1/_2$ *D* Brechkraft hat dagegen eine Brennweite von 100 cm : $^1/_2$ = 200 cm. Die Brennweite einer

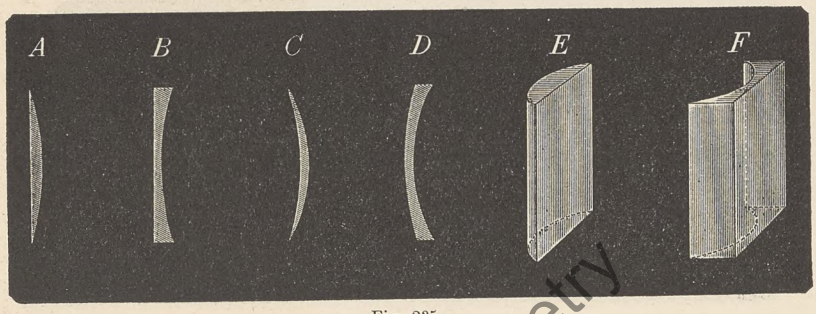

Fig. 235.

A planconvexe Linse. *B* planconcave Linse. *C* positiver Meniscus. *D* negativer Meniscus. *E* convexcylindrische Linse. *F* concavcylindrische Linse.

Linse von *n D* ist also 100 cm : *n*. Die gebräuchlichen Brillenkästen zur Untersuchung der Augen enthalten Linsen von 0·25 *D* angefangen bis zu 20 *D*.

§ 136. Die bis jetzt betrachteten Linsen waren biconvexe und biconcave. Für schwache Gläser benützt man auch planconvexe (Fig. 235 *A*) und planconcave Linsen (Fig. 235 *B*), deren Brechkraft bei gleicher Krümmung der Oberfläche die Hälfte von jener ist, welche die beiderseits gewölbten Linsen besitzen. Es gibt auch Linsen, deren eine Oberfläche convex, die andere concav ist. Wenn der Krümmungshalbmesser beider Oberflächen der gleiche ist, so dass diese einander parallel sind, so wirkt das Glas wie ein Planglas. Dies ist bei den muschelförmigen Schutzgläsern der Fall. Eine Brechkraft besitzen solche Linsen nur dann, wenn die Krümmung der einen Oberfläche die der anderen übertrifft (Meniscus). Ist die convexe Oberfläche stärker gewölbt als die concave, so wirkt die Linse als Convexglas (positiver

Digitized by Illinois College of Optometry

Meniscus, Fig. 235 *C*). Wenn umgekehrt die concave Seite stärker gekrümmt ist als die convexe, so wirkt das Ganze als Concavlinse (negativer Meniscus, Fig. 235 *D*). Die Menisken haben vor den gewöhnlichen Linsen den Vorzug, dass man ebenso scharf sieht, wenn man durch die Randtheile der Gläser, als wenn man durch deren Mitte blickt, während die gewöhnlichen Linsen beim Sehen durch die Randpartien verzerrte Bilder geben. Man nennt die Menisken daher auch periskopische Brillen*). Sie eignen sich jedoch nur für schwache Gläser, da die stärkeren Nummern derselben zu schwer sind.

Ausser den bis jetzt angeführten Linsen, welche man insgesammt als sphärische bezeichnet, gibt es auch cylindrische Linsen. Wenn man sich von einem Cylinder (Fig. 236) ein Segment herabgeschnitten denkt, bildet dieses eine convexe Cylinderlinse (Fig. 235 *E*). Dieselbe hat die Eigenschaft, dass sie Strahlen, welche entlang ihrer Axe aa_1 (Fig. 236) einfallen, durchlässt, ohne sie abzulenken. Strahlen, welche senkrecht auf die Axe, entsprechend der Richtung *bbb*, auffallen, erleiden das Maximum der Brechung, nämlich jene, welche der Krümmung des Cylindermantels entspricht. Strahlen, welche in jenen Meridianen durch die Linse gehen, die zwischen den beiden Hauptrichtungen liegen, erfahren eine Ablenkung, welche zwischen Null und dem Maximum gelegen ist, je nach dem Winkel, welchen der Meridian, in dem die Strahlen einfallen, mit der Axe bildet.

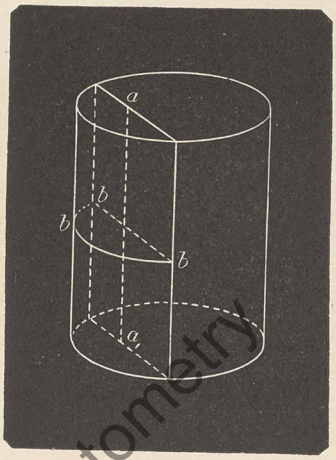

Fig. 236.
Die Convexcylinderlinse als Abschnitt eines Cylinders.

Das Gleiche gilt von den Concavcylinderlinsen (Fig. 235 *F*), welche gleichsam den Abguss der positiven Cylinder darstellen. — Da die Cylinderlinsen die in verschiedenen Meridianen einfallenden Strahlen in ungleicher Weise brechen, eignen sie sich dazu, eine Verschiedenheit in der Brechkraft der einzelnen Meridiane des Auges auszugleichen; sie dienen daher zur Correction des regelmässigen Astigmatismus.

Prismen werden theils allein, theils combinirt mit Linsen zu Brillen verwendet. Die dem Prisma eingeritzte Nummer gibt den

*) Von περί und σκοπεῖν, sehen.

Digitized by Illinois College of Optometry

brechenden Winkel desselben an; die Ablenkung, welche die Strahlen erfahren, beträgt bei schwächeren Prismen die Hälfte dieses Winkels. Die Prismen finden vorzüglich bei Gleichgewichtsstörungen der Augenmuskeln ihre Anwendung.

Die Schutzbrillen gegen Licht sind aus blauem oder grauem Glase (London smoke) in verschiedenen Nuancen verfertigt. Am besten sind die muschelförmig gewölbten Gläser, da diese auch einen Theil des seitlich einfallenden Lichtes abdämpfen. Schutzbrillen gegen Fremdkörper für Arbeiter bestehen aus Glas oder, um sie unzerbrechlich zu machen, aus Glimmer oder aus einem feinen Drahtgeflechte.

Die stenopäischen Brillen*) bestehen aus einer geschwärzten Metallplatte, in welcher eine kleine runde Lücke oder eine schmale Spalte angebracht ist. Die stenopäischen Brillen werden zuweilen bei Hornhauttrübungen mit Nutzen angewendet. Sie eignen sich für solche Fälle, wo ein Theil des Pupillarbereiches der Hornhaut klar, ein anderer Theil aber von einer halbdurchsichtigen Trübung eingenommen ist, welche durch Diffusion des Lichtes das Sehen stört. Wenn man die Platte so vor das Auge hält, dass die Lücke vor die durchsichtige Hornhautpartie zu liegen kommt, so wird diese allein zum Sehen verwendet und die störende Trübung ausgeschlossen. Da man durch eine solche Lücke nur ein ganz kleines Gesichtsfeld hat und überdies das Auge hinter derselben nicht bewegen darf, so eignen sich die stenopäischen Brillen nicht zum Herumgehen, wohl aber ermöglichen sie dem Patienten, der sie am besten mit der Hand vor das Auge hält, oft noch das Lesen in Fällen, wo dies auf andere Weise nicht mehr möglich wäre.

Alte Nummerirung der Linsen. Früher waren die Linsen nicht nach dem metrischen Systeme, sondern nach dem Zollsysteme nummerirt und noch heute verkaufen die meisten Optiker solche Linsen. Die Einheit, welche der älteren Nummerirung zu Grunde lag, war eine Linse von 1″ Brennweite. Eine Linse von 10″ Brennweite besitzt nur den zehnten Theil der Brechkraft der einzölligen Linse und trägt daher die Bezeichnung $^1/_{10}$; aus demselben Grunde wird eine Linse von 30″ Brennweite als $^1/_{30}$ bezeichnet u. s. w. Die Brechkraft des Glases wird also durch einen Bruch ausgedrückt, dessen Nenner die Hauptbrennweite ist, entsprechend dem Gesetze, dass die Brechkraft der reciproke Werth der Brennweite ist. Auf den Linsen selbst sind nicht die Brüche, sondern nur deren Nenner, d. h. die Brennweiten eingeritzt. Die in den alten Brillenkästen enthaltenen

*) Von στενός, eng, und ὀπή, Guckloch; Brille kommt von Βήρυλλος, welches Wort bei den Griechen einen durchsichtigen grünen Edelstein, im Mittelalter aber als berillus auch Glas bedeutete. Nach Stilling sollen die Brillen in alten Schriften als Parillen bezeichnet werden, was von paraglia di occhiali, ein Paar Augengläser, abzuleiten wäre.

Digitized by Illinois College of Optometry

Nummern gehen gewöhnlich von Nr. 80, dem schwächsten Glase, bis zu Nr. 2 oder Nr. $1^1/_2$. Diese Nummern geben jedoch, genau genommen, nicht die Brennweite der Gläser, sondern den Krümmungsradius derselben an. Der Optiker schleift nicht Linsen von bestimmter Brechkraft, sondern solche von bestimmter Krümmung — entsprechend der Krümmung seiner Schleifschalen — und notirt den Krümmungsradius als Nummer auf dem Glase. Bei einem Brechungsindex des Glases von 1·5 ist der Krümmungsradius einer biconvexen oder biconcaven Linse auch thatsächlich gleich der Hauptbrennweite dieser Linse. Da jedoch das zu Linsen verwendete Glas fast immer einen höheren Brechungsindex hat, so ist die Hauptbrennweite der Linse gewöhnlich etwas kleiner als die dem Glase eingeritzte Nummer. In praxi kann dieser kleine Unterschied vernachlässigt werden und es war daher ein wichtiger Vortheil, welchen das alte System der Brillennummerirung bot, dass man mit der Nummer des Glases sofort dessen Brennweite kannte, und nicht, wie beim metrischen Systeme, erst zu berechnen brauchte. Andererseits hatte die alte Nummerirung doch so viele Nachtheile, dass man sich gezwungen sah, dieselbe aufzugeben. Die Brechkraft der Linsen wurde durch Brüche ausgedrückt, welche das Rechnen mit Linsenwerthen etwas complicirt gestalteten. Die Einheit des Systems, der Zoll selbst, war in den einzelnen Ländern von verschiedener Grösse, so dass ein in Paris gekauftes Glas Nr. 10 eine andere Brennweite hatte als dieselbe Nummer, welche in London oder in Wien angefertigt worden war. Endlich ist ja der Zoll überhaupt bestimmt, der Vergessenheit anheimzufallen. Als daher Nagel 1866 zuerst die Meterlinse als Einheit einer neuen Nummerirung vorschlug, fand dieser Gedanke bald Anklang und ist endlich auch in die Praxis übergegangen, nachdem auf Vorschlag von Monoyer eine zu diesem Zwecke eingesetzte internationale Commission sich für das metrische System der Brillenbezeichnung erklärt hatte.

Die Umrechnung der Nummern des einen Systems in das andere ist sehr einfach. Der Meter hat, je nach der Länge des Zolles in den verschiedenen Ländern, 37″—39″. Wenn es sich um keine genaue Berechnung handelt, kann man, um die Rechnung im Kopfe durchführen zu können, den Meter gleich 40″ setzen (umsomehr, als die alte Nr. 40 wegen der stärkeren Brechkraft des Glases [siehe oben] in der Regel eine Hauptbrennweite von etwas weniger als 40″ hatte). Ein Glas von 40″ Brennweite ($^1/_{40}$) ist daher ungefähr gleich einer Dioptrie. Ein Glas Nummer 10 ($^1/_{10}$), d. i. von 10″ Brennweite, hat den vierten Theil der Brennweite des Glases Nr. 40 und ist daher viermal so stark wie dieses; es ist somit gleich 4 Dioptrien. Man erfährt also den Werth der alten Nummer in Dioptrien, wenn man 40 durch die alte Nummer dividirt. Die Umrechnung der neuen Nummern in die alten geschieht in der gleichen Weise, z. B. 5 *D* haben $^1/_5$ der Brennweite von 1 *D*. Die letztere ist gleich 40″; 5 *D* haben daher eine Brennweite von 40″ : 5 = 8″. — Man rechnet daher die alte Nummer in die neue, oder die neue Nummer in die alte um, indem man 40 durch die gegebene Nummer dividirt und dadurch sofort die Nummer des anderen Systems erhält.

An den Arzt tritt sehr oft die Aufgabe heran, die Stärke eines Glases, welches der Patient mitbringt, zu bestimmen. Wenn es, wie dies meistens der Fall ist, nicht auf grosse Genauigkeit ankommt, kann man sich folgender Methoden zur Bestimmung der Stärke einer Linse bedienen.

1. Directe Messung der Brennweite. Man stellt sich mit dem Glase — es sei ein starkes Convexglas — an die dem Fenster gegenüberliegende Wand des

Digitized by Illinois College of Optometry

Zimmers und entwirft an derselben mittelst des Glases das Bild des Fensters. Dann misst man die Entfernung des Glases von der Wand, bei welcher das Bild am schärfsten ist. Diese Entfernung gibt direct die Hauptbrennweite des Glases an. Wäre die Entfernung z. B. 20 cm, so würde die Nummer des Glases $100 : 20 = 5\,D$ sein. Dabei ist die allerdings nicht zutreffende Annahme gemacht, dass sich das Fenster in unendlicher Entfernung vom Glase befinde, da der Hauptbrennpunkt der Sammelpunkt jener Strahlen ist, welche parallel, d. h. aus unendlicher Entfernung, auf die Linse auffallen. Doch ist dieser Fehler zu vernachlässigen, wenn das Fenster auch nur 6 m weit von der Wand entfernt ist. Bei noch geringeren Distanzen ist dieses Verfahren allerdings nicht verwendbar. Desgleichen kann es nicht für schwache Convexgläser gebraucht werden, welche kein hinreichend scharfes Bild liefern, und auch nicht für Concavgläser, welche ja überhaupt kein reelles Bild entwerfen. Für diese beiden Fälle muss man dem zu prüfenden Glase eine starke Convexlinse von bekannter Brennweite zulegen und die Brennweite der beiden Linsen zusammen bestimmen. Von der Zahl der Dioptrien, welchen die vereinigte Brennweite entspricht, müssen dann die zugelegten Dioptrien abgezogen werden. Man habe z. B. gefunden, dass ein zu bestimmendes Glas zusammen mit einer Linse von $+10\,D$ in einer Distanz von 14 cm ein scharfes Bild auf der Wand entwirft. Eine Brennweite von 14 cm entsprechen $7\,D$, denn $100 : 14 = 7$. Da das zu Hilfe genommene Glas $10\,D$ war, so muss das zu bestimmende Glas $7 - 10\,D = -3\,D$ sein. Es ist also ein Concavglas von $3\,D$ Brechkraft.

2. Wenn man einen Brillenkasten zur Verfügung hat, so bestimmt man die Brechkraft einer Linse am schnellsten dadurch, dass man zu derselben so lange Linsen mit dem entgegengesetzten Vorzeichen setzt, bis man diejenige gefunden hat, welche die erste vollständig neutralisirt. Hätte man also die Nummer einer Concavlinse zu suchen, so würde man so lange immer stärkere Convexlinsen dazu legen, bis beide Linsen vereint wie ein Planglas wirken. Dies ist dann der Fall, wenn man durch die Combination ebenso sieht, wie mit freiem Auge. Noch sicherer ist dies nach der parallaktischen Verschiebung zu beurtheilen. Wenn man durch ein Concavglas nach einem entfernten Gegenstande sieht und dann das Glas vor dem Auge auf und ab bewegt, macht der Gegenstand eine scheinbare Bewegung in demselben Sinne; sieht man durch ein Convexglas, so erfolgt die scheinbare Bewegung des Gegenstandes in entgegengesetzter Richtung. So lange also von den beiden aufeinander gelegten Gläsern eines überwiegt, erhält man eine parallaktische Verschiebung in dem einen oder dem anderen Sinne, welche in dem Augenblicke verschwindet, wo man die vollständig gleichen Gläser verschiedenen Vorzeichens zusammengefügt hat.

Der praktische Arzt, welcher sich nicht einen vollständigen Brillenkasten kaufen will, kann mit einem solchen auskommen, welcher eine geringere Anzahl von Gläser (10—12 Convex- und eben so viele Concavgläser) besitzt, durch deren Combination man die übrigen Nummern herstellen kann.

Die Wirkung der Gläser hängt nicht blos von ihrer Brechkraft ab, sondern auch von der Entfernung, in welcher sie sich vom Auge befinden. Im Allgemeinen wirken Concavgläser um so schwächer, je weiter sie vom Hornhautscheitel gehalten werden, Convexgläser um so stärker. Die Distanz des Glases vom Auge fällt umsomehr in's Gewicht, je stärker das Glas ist. Aus diesem Grunde braucht man bei den starken Gläsern nicht mehr so zahlreiche Intervalle zwischen den einzelnen Nummern als bei den schwachen, da durch kleine Aenderungen in der Distanz

Digitized by Illinois College of Optometry

des Glases leicht die Wirkung verstärkt oder abgeschwächt werden kann. Dies kommt hauptsächlich den Staaroperirten zugute, welche keine Accommodation besitzen und daher mit ihren starken Convexgläsern stets nur für eine bestimmte Distanz eingestellt sein können. Durch kleine Verschiebungen des Glases helfen sie sich so, dass sie mit demselben Glase bald etwas näher, bald etwas ferner sehen können. — Beim Verschreiben der Brille soll ferner darauf gesehen werden, dass die Mittelpunkte der Gläser ebensoweit von einander entfernt seien, als die Pupillen des Brillentragenden. Derselbe würde sonst durch den Rand des Glases sehen; die Bilder sind in diesem Falle weniger scharf und die Gläser wirken dann überdies wie schwache Prismen.

Es ist häufig der Fall, dass eine Person sowohl zum Sehen in die Ferne als auch in die Nähe Gläser, jedoch von verschiedener Stärke braucht. Wenn der Blick in rascher Abwechslung, bald in die Ferne, bald in die Nähe gerichtet werden soll, wie z. B. bei einem Maler, der jetzt auf die Landschaft, jetzt auf seine Leinwand sieht, so würde das beständige Wechseln der Gläser sehr umständlich sein. Man verwendet für solche Fälle Brillen, die aus zwei halbirten Gläsern zusammengesetzt sind, welche in der Horizontalebene zusammenstossen. Die obere Hälfte ist zum Durchsehen in die Ferne, die untere für die Nähe bestimmt, da beim Blick in die Nähe die Blickebene etwas gesenkt ist. Nach ihrem Erfinder, der sie auch zuerst selbst verwendete, heissen solche Brillen Franklin'sche Brillen. Anstatt zwei verschiedene Gläser zusammenzufügen, kann man auch dasselbe Glas in der oberen Hälfte mit einer anderen Krümmung schleifen lassen, als in der unteren (Gläser à double foyer), oder man kann bei gleicher Krümmung die beiden Hälften der Brille aus Glas von verschiedener Brechkraft herstellen.

Die aus Bergkrystall verfertigten Brillen, welche viel theurer als die aus Glas geschliffenen sind, haben vor den letzteren den Vorzug, dass sie wegen ihrer grösseren Härte weniger leicht zerkratzt werden, ein Vorzug, welcher übrigens nur bei Convexlinsen in's Gewicht fällt.

II. Capitel.

Optische Eigenschaften des normalen Auges.

a) Refraction.

§ 137. Unter Refraction des Auges versteht man den Brechzustand desselben im Zustande der Ruhe, d. h. bei Abwesenheit jeder Accommodationsanstrengung. Die Refraction des normalen Auges ist so beschaffen, dass parallel auf die Hornhaut auffallende Strahlen auf der Netzhaut zu einem scharfen Bilde vereinigt werden. Die Netzhaut liegt also in der Hauptbrennweite des dioptrischen Apparates des Auges, sie bildet dessen Brennebene. Einen solchen Brechzustand nennt man Emmetropie*) *E* (Donders).

*) Von ἔμμετρος, das maasshaltende, und ὤψ, Gesicht.

Digitized by Illinois College of Optometry

Um den Gang der Strahlen durch die brechenden Medien des Auges hindurch zu verfolgen, muss man die Krümmung der brechenden Oberflächen, die Entfernung derselben von einander und den Brechungsindex der einzelnen brechenden Medien genau kennen. Auf Grund dieser Daten kann man durch complicirte Rechnung den Gang der Strahlen von einer brechenden Oberfläche zur anderen bis zur Netzhaut finden. Um für praktische Zwecke diese Rechnung zu erleichtern, hat Donders ein vereinfachtes Schema aufgestellt, das reducirte schematische Auge (Fig. 237). Dasselbe hat eine Axenlänge von 20 mm (*h b*) und besteht aus einer einzigen brechenden Substanz vom Brechungsindex $^4/_3$, deren vordere Fläche (welche die vordere Hornhautfläche repräsentirt) einen Krümmungshalbmesser von 5 mm hat.

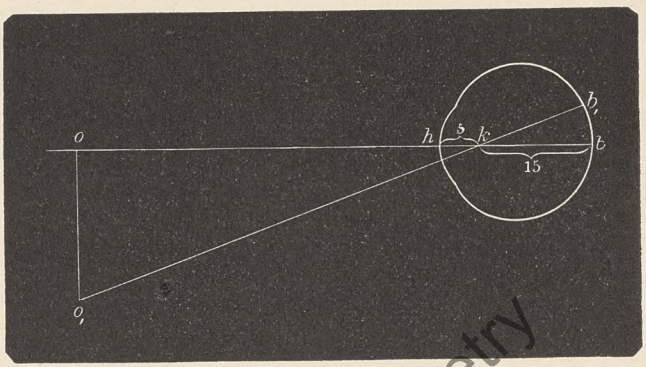

Fig. 237.
Reducirtes schematisches Auge von Donders.

Der Krümmungsmittelpunkt (Fig. 237 *k*) liegt also 5 mm hinter der brechenden Oberfläche und 15 mm vor der Netzhaut, welche in der Hauptbrennweite des Auges (20 mm) sich befindet. Da nur eine brechende Oberfläche vorhanden ist, so ist der Krümmungsmittelpunkt derselben gleichzeitig der Knotenpunkt des Auges. Dies ist nämlich jener Punkt, welcher die Eigenschaft hat, dass die durch ihn gehenden Strahlen („Richtungsstrahlen") keine Brechung erleiden. — Dieses schematische Auge weicht sehr wesentlich vom normalen menschlichen Auge ab, dessen Hauptbrennweite (Axenlänge) ungefähr 24 mm beträgt. Doch ergeben die Berechnungen, welche auf Grund des schematischen Auges über die Grösse der Netzhautbilder, der Zerstreuungskreise u. s. w. angestellt werden, Resultate, welche den für das wirkliche Auge gefundenen sehr nahe kommen. Es kann daher für praktische Zwecke das schematische Auge ohne Bedenken der Rechnung zu Grunde gelegt werden.

Digitized by Illinois College of Optometry

Diejenige Berechnung, welche die praktischen Augenärzte am häufigsten zu machen haben, betrifft die Grösse des Netzhautbildes eines bestimmten Objectes. Um diese auszuführen, muss die Grösse des Objectes und die Entfernung desselben vom Auge bekannt sein. Man findet das Netzhautbild eines Objectes, indem man von den Endpunkten desselben $o\,o_1$ (Fig. 237) die Richtungsstrahlen durch den Knotenpunkt k zur Netzhaut zieht, welche sie in b und b_1 treffen. $b\,b_1$ ist also das Netzhautbild des Objectes $o\,o_1$. Die Dreiecke $o\,o_1\,k$ und $b\,b_1\,k$ sind ähnlich; es verhalten sich daher $b\,b_1 : o\,o_1 = b\,k : o\,k$ und es ist $b\,b_1 = \frac{o\,o_1 \times b\,k}{o\,k}$. Nennen wir die Grösse des Bildes $(b\,b_1)$ B, die des Objectes $(o\,o_1)$ O und die Entfernung des letzteren vom Auge $(o\,k)$ E, so ist $B = \frac{O \times 15\,\text{mm}}{E}$. Die Grösse des Netzhautbildes steht also in geradem Verhältnisse zur Grösse des Objectes und im umgekehrten Verhältnisse zur Entfernung des Objectes vom Auge. Z. B. ein Stab von 1 m Höhe, in 15 m Entfernung vom Auge aufgestellt, würde ein Netzhautbild geben, dessen Höhe $B = \frac{1000\,\text{mm} \times 15\,\text{mm}}{15000\,\text{mm}} = 1\,\text{mm}$ ist. Derselbe Stab, auf den dritten Theil der Entfernung, d. i. 5 m, nahegerückt, würde ein Netzhautbild geben von $\frac{1000\,\text{mm} \times 15\,\text{mm}}{5000\,\text{mm}} = 3\,\text{mm}$, also dreimal so gross als früher. — Diese Art der Berechnung wird oft angewendet, um die Grösse eines erkrankten Netzhautbezirkes kennen zu lernen, wenn demselben im Gesichtsfelde ein Skotom entspricht, dessen Grösse durch die Untersuchung festgestellt werden kann. Das Skotom wird dann als das Object angesehen, für welches das Netzhautbild berechnet wird.

b) Sehschärfe.

§ 138. Ein Auge sieht um so schärfer, je kleinere Objecte es zu erkennen vermag oder in je grösserer Entfernung es ein Object von bestimmter Grösse erkennt. Es sei z. B. das Auge im Stande, das Object $a\,b$ (Fig. 238) in der Entfernung $a\,k$ eben noch zu erkennen. Ein anderes besseres Auge erkennt den Gegenstand noch, wenn man ihn doppelt so weit, in die Entfernung $a_1\,k$, bringt. Die Grösse des Netzhautbildes $\alpha\,\beta_1$ ist in diesem Falle auf die Hälfte der früheren $(\alpha\,\beta)$ reducirt, die Sehschärfe des zweiten Auges also doppelt so gross wie die des ersten. Anstatt das Object $a\,b$ auf die doppelte Entfernung hinauszurücken, könnte man es auch an derselben Stelle lassen, aber

Digitized by Illinois College of Optometry

um die Hälfte kleiner machen ($a b_{11}$). Auch in diesem Falle wäre die Grösse des Netzhautbildes auf die Hälfte herabgesetzt worden. In beiden Fällen wird also dieselbe Grösse des Netzhautbildes erreicht, und zwar deshalb, weil der Winkel v der gleiche bleibt. Derselbe wird von den Strahlen eingeschlossen, die von den Endpunkten des Objectes durch den Knotenpunkt zur Netzhaut gehen. Er heisst der Sehwinkel (Angulus visorius) und ist das eigentliche Maass der Sehschärfe. — Zur Bestimmung der Sehschärfe, resp. des kleinsten Sehwinkels, stehen nach dem obigen Beispiele zwei Wege offen, welche auch beide benützt werden. Man kann ein Object von bestimmter Grösse nehmen und sich mit demselben so lange vom Auge entfernen, bis man die Grenze der Erkennbarkeit erreicht hat. Dies geschieht z. B., wenn man untersucht, in welcher Entfernung ein Auge im Stande ist, die ausgestreckten Finger zu zählen. Der zweite Weg besteht darin, dass

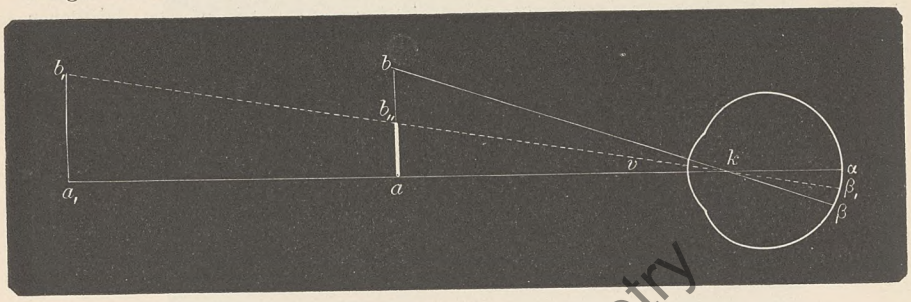

Fig. 238.
Verhalten des Sehwinkels bei Objecten verschiedener Grösse und Entfernung.

man die Prüfung bei gleichbleibender Entfernung anstellt, indem man Objecte von verschiedenen Grössen dem Auge zeigt und die geringste Grösse sucht, welche das Object haben muss, um noch erkannt zu werden. Dieses Verfahren wird eingeschlagen, wenn man die Sehschärfe mit Probebuchstaben prüft.

Welche Objecte eignen sich am besten zur Prüfung der Sehschärfe? Ein einzelner Punkt, dessen Entfernung vom Auge man verändert, ist deshalb nicht geeignet, weil die Sichtbarkeit eines Punktes weniger von dem Sehwinkel abhängt, welchen er einschliesst, als von seiner Lichtstärke. Selbst die hellstrahlenden Fixsterne sind, auch mit dem stärksten Fernrohre gesehen, nur punktförmig; sie haben also einen Sehwinkel gleich Null und werden dennoch so deutlich gesehen. Jeder erinnert sich, das im Glanze der sinkenden Sonne funkelnde Kreuz einer Kirchthurmspitze in Entfernungen gesehen zu haben, in welchen man den Kirchthurm selbst kaum mehr erkannte.

Digitized by Illinois College of Optometry

Aus diesem Grunde wählt man zur Prüfung nicht einen, sondern zwei Punkte (oder zwei parallele Linien), indem man die grösste Entfernung bestimmt, in welcher dieselben noch getrennt wahrgenommen werden. Daraus lässt sich leicht der kleinste Sehwinkel berechnen, welcher für ein normales Auge ungefähr 1 Minute beträgt. Auf Grund dieser Bestimmung hat Snellen seine Sehproben construirt. Dieselben bestehen aus Buchstaben verschiedener Grösse, welche in Zeilen angeordnet sind. Jede Zeile enthält Buchstaben gleicher Grösse und trägt als Ueberschrift eine Zahl. Dieselbe gibt die Entfernung in Metern an, in welcher die einzelnen Buchstaben der Zeile einem normalen Auge unter einem Winkel von 5′ erscheinen. Dies ist z. B. beim Buchstaben *F* der mit Nr. 12 überschriebenen Zeile in 12 m der Fall. Dieser Buchstabe ist, sowie alle anderen Buchstaben der Tafel, in ein Quadrat eingeschrieben, dessen Seiten durch Theilstriche in je 5 Theile abgetheilt sind (Fig. 239). Wenn daher das ganze Quadrat in 12 m Entfernung unter einem Winkel von 5′ gesehen wird, so beträgt dieser Winkel für jedes Theilquadrat 1′. Dies ist der kleinste Sehwinkel für ein normales Auge und da die Theilquadrate den Details der Buchstaben entsprechen, so müssen diese von einem normalen Auge noch erkannt werden. Die Ziffern also, welche über den Buchstaben stehen, geben die Distanzen an, in welchen die Buchstaben im Ganzen unter 5′, ihre Details unter 1′ erscheinen, so dass dies zugleich die Distanzen sind, in welchen die Buchstaben bei normaler Sehschärfe erkannt werden. Die Sehschärfe ist grösser oder kleiner als normal, wenn diese Distanz als grösser oder kleiner sich herausstellt. Die Sehschärfe kann daher ausgedrückt werden durch das Verhältniss zwischen der Entfernung *d*, in welcher der Buchstabe wirklich erkannt wird, zur Entfernung *D*, in welcher er erkannt werden soll und welche als Aufschrift über dem Buchstaben steht. $S = \frac{d}{D}$ (man bezeichnet die Sehschärfe auch als $V =$ Visus). Ein Auge also, welches den Buchstaben *F* (Fig. 239) in 12 m sieht, hat $S = \frac{12}{12} = 1$. In der Regel lässt man jedoch den zu Untersuchenden immer in derselben Entfernung, und zwar in 6 m von der Tafel stehen. Erkennt derselbe in dieser Entfernung die unterste, mit 6 überschriebene Zeile, so hat er $S = \frac{6}{6} = 1$; erkennt er z. B. nur den obersten Buchstaben Nr. 60, so ist $S = \frac{6}{60} = {}^1/_{10}$.



Fig. 239.
Ein Buchstabe aus der Snellen'schen Tafel.

Digitized by Illinois College of Optometry

Man bestimmt die Sehschärfe durch Sehproben, welche in 6 m vorgesetzt werden, um die Accommodation auszuschalten, deren Berücksichtigung die Untersuchung compliciren würde. Um so mehr kommt die Accommodation in Betracht bei der Prüfung des Sehens in der Nähe, welche mit kleiner Druckschrift, nämlich mit den kleinen Nummern der Jäger'schen oder Snellen'schen Leseproben geschieht. Hierbei ist zweierlei festzustellen, nämlich erstens die kleinste Nummer Druckschrift, welche noch gelesen wird, und zweitens die kleinste und die grösste Entfernung, in welcher sie gelesen wird. Aus der kleinsten Entfernung kann man die Accommodation entnehmen, deren das untersuchte Auge fähig ist, während die grösste Entfernung von der Refraction und von der Sehschärfe des Auges abhängt. Aus der Fig. 238 ist ersichtlich, dass das Netzhautbild eines Objectes um so kleiner wird, je weiter sich dieses vom Auge entfernt; eine um so grössere Sehschärfe ist daher auch zu dessen Erkennung erforderlich. Umgekehrt vergrössern sich die Netzhautbilder bei Annäherung der Objecte. Wir halten daher die Gegenstände um so näher an unser Auge, je kleiner sie sind. Stark kurzsichtige Augen haben oft mangelhafte Sehschärfe und gelten dennoch bei den Laien als vorzüglich, weil sie ausnehmend feine Gegenstände zu unterscheiden vermögen. Dies hat aber seinen Grund nur darin, dass sie im Stande sind, die Gegenstände ganz besonders nahe zu halten. Personen mit herabgesetzter *S* bringen die Objecte gern ungewöhnlich nahe, um von denselben recht grosse Netzhautbilder zu bekommen und dadurch zu ersetzen, was den Bildern an Schärfe oder der Netzhaut an Empfindlichkeit abgeht. Solche Personen werden oft mit Unrecht für stark kurzsichtig gehalten.

Wenn die Sehschärfe so weit gesunken ist, dass auf 6 m auch die grössten Buchstaben der Snellen'schen Tafel nicht mehr erkannt werden, so muss der Patient näher an dieselbe herangehen oder man wählt statt der Buchstaben leichter erkennbare Objecte, z. B. die ausgebreiteten Finger, indem man sucht, in welcher Entfernung dieselben gezählt werden können. Bei noch schlechterer Sehschärfe werden nur mehr die Bewegungen der Hand vor dem Auge erkannt. Wenn auch dies nicht mehr der Fall ist, so dass das Auge nur mehr Hell und Dunkel unterscheidet, so sagt man, das qualitative Sehen sei verloren gegangen, es bestehe nur mehr quantitatives, d. h. einfache Lichtempfindung (über die Prüfung derselben siehe § 155).

Die Ersten, welche Buchstaben von verschiedener Grösse (nach Linien gemessen) als Maassstab für die Sehschärfe einführten, waren Küchler (1843) und Arlt (1844). Zehn Jahre später gab Jäger seine Schriftscalen heraus, welche bald

Digitized by Illinois College of Optometry

allgemeine Verbreitung fanden und auch heute noch vielfach angewendet werden. Dieselben sind praktisch sehr brauchbar, da sie eine grosse Zahl von Abstufungen in der Grösse der Buchstaben bieten; dem Vorwurfe, dass sie nach keinem wissenschaftlichen Principe geordnet seien, ist in jüngster Zeit durch eine modificirte Ausgabe derselben begegnet worden. Die verbreitetsten Probebuchstaben sind die von Snellen. Denselben ist die Annahme zu Grunde gelegt, dass der kleinste Sehwinkel für ein gesundes Auge 1′ betrage, so dass Nr. 6 der Schriftproben, dessen Details in 6 m Entfernung unter dem Winkel von 1′ erscheinen, in dieser Entfernung gerade noch gelesen werden kann. Snellen hat daher $S = {}^6/_6$ als die normale Sehschärfe angenommen. Man darf jedoch nicht glauben, dass dies die grösste überhaupt vorkommende Sehschärfe sei. Die meisten Augen jugendlicher Personen sehen Nr. 6 in grösserer Entfernung, bis zu 12 m, ja selbst weiter, so dass sie eine $S = {}^{12}/_6 = 2$ und mehr haben können. Eine $S = {}^6/_6$ ist also nur als das Minimum dessen anzusehen, was man von einem normalen Auge fordern darf; wenn die Sehschärfe unter dieses Minimum sinkt, ist das Auge schon nicht mehr als vollkommen normal zu betrachten. Eine Ausnahme machen die Augen sehr bejahrter Personen, welche auch ohne Erkrankung oft eine geringere Sehschärfe als ${}^6/_6$ zeigen. Die Ursache davon liegt hauptsächlich in der geringeren Durchsichtigkeit der brechenden Medien im hohen Alter, namentlich in dem stark dunkel gefärbten Kern und der ungleichmässigen Brechkraft der Linse.

Damit man für Personen, welche $S > {}^6/_6$ haben, nicht über die Entfernung von 6 m hinauszugehen braucht, sind den Snellen'schen Tafeln noch kleinere Buchstaben, nämlich die Nummern 5—2, beigegeben. Dieselben können auch für jene Fälle dienen, wo der Arzt kein Zimmer von 6 m Länge, sondern z. B. nur eines von 5 oder 4 m zur Verfügung hat. Für Personen, welche nicht lesen können, gibt es Tafeln mit Ziffern und Haken. — Bei der Vornahme der Sehprüfung ist auch die Beleuchtung zu berücksichtigen. Am besten ist die künstliche Beleuchtung der Buchstabentafel, weil man dieselbe immer gleich stark haben kann; die Tagesbeleuchtung wechselt nach der Witterung und nach der Tagesstunde. An trüben Tagen muss man nach seiner eigenen Sehschärfe das am Patienten gefundene Resultat corrigiren. Wenn der Arzt, welcher bei guter Beleuchtung $S = {}^6/_6$ hat, an einem trüben Tage nur ${}^6/_9$ $({}^2/_3)$ sieht, muss auch die an diesem Tage gefundene Sehschärfe des Kranken um die Hälfte erhöht werden.

Die mit der Snellen'schen Tafel bestimmten Sehschärfen werden gewöhnlich ohne Abkürzung der Brüche wiedergegeben; man schreibt also $S = {}^6/_{60}$ oder $S = {}^4/_{12}$ und nicht $S = {}^1/_{10}$ oder ${}^1/_3$. Es geschieht dies, um durch den Bruch gleichzeitig anzugeben, in welcher Weise man die Sehschärfe gefunden hat, d. h. welche Nummer gelesen wurde und in welcher Entfernung dies geschah.

Um die absolute Sehschärfe eines Auges kennen zu lernen, muss man dasselbe bei emmetropischer Refraction und bei vollständiger Erschlaffung der Accommodation prüfen. Zu letzterem Zwecke sollte man das Auge in die unendliche Entfernung blicken lassen. Da dies praktisch nicht ausführbar ist, begnügt man sich, die Snellen'sche Tafel in 6 m Entfernung vom Untersuchten aufzuhängen. Die aus solcher Distanz in die Pupille fallenden Strahlen schliessen einen so kleinen Winkel ein, dass sie für praktische Zwecke als parallel, d. h. aus unendlicher Entfernung kommend, angesehen werden können. Wenn das zu untersuchende Auge nicht emmetropisch ist, sondern einen Refractionsfehler besitzt,

Digitized by Illinois College of Optometry

muss dieser durch Gläser zuerst auf E corrigirt werden; die Sehschärfe, welche ein ametropisches Auge ohne Gläser zeigt, ist die relative Sehschärfe desselben und gibt durchaus keinen Maassstab für die Sehtüchtigkeit des Auges im Allgemeinen ab.

c) Accommodation.

§ 139. Man halte ein aufgeschlagenes Buch in etwa 40 cm Entfernung vor das Auge und ungefähr in der halben Distanz eine Bleistiftspitze zwischen Buch und Auge. Das andere Auge werde indessen geschlossen gehalten. Man überzeugt sich nun, dass man den Druck des Buches und die Bleistiftspitze niemals gleichzeitig deutlich sieht. Man kann nur entweder den Druck oder die Spitze scharf sehen und braucht eine gewisse Zeit, um von dem einen Objecte auf das andere

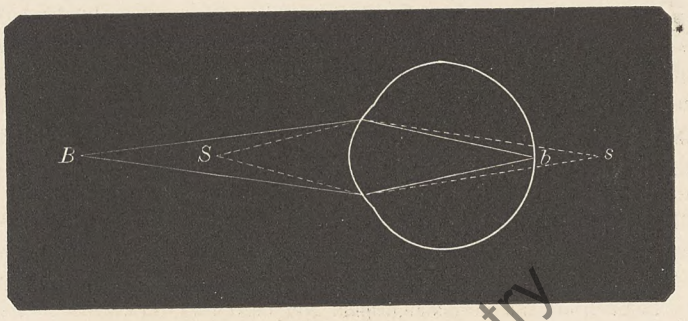

Fig. 240.

Bei Einstellung des Auges für eine bestimmte Entfernung B bilden die von einem näher gelegenen Punkte S ausgehenden Strahlen einen Zerstreuungskreis auf der Netzhaut.

„einzustellen", wobei man eine Veränderung in seinem Auge vorgehen fühlt. Diese Veränderung ist die Accommodation, welche bald angespannt, bald nachgelassen wird, wodurch die optische Einstellung des Auges sich ändert.

Warum sieht man, während man den Druck fixirt, die vor demselben befindliche Bleistiftspitze undeutlich? Weil man sie in Zerstreuungskreisen sieht. Was soll dies heissen? Wenn das Auge für die vom Buche B (Fig. 240) ausgehenden Strahlen eingestellt ist, so vereinigen sich dieselben auf der Netzhaut in b. Die von der näher gelegenen Bleistiftspitze S kommenden Strahlen haben grössere Divergenz und werden daher, bei demselben Zustande der brechenden Medien, durch dieselben etwas weniger convergent gemacht; sie würden daher erst in s, also hinter der Netzhaut, zur Vereinigung kommen. Thatsächlich wird der von ihnen gebildete Kegel durch die Netzhaut vor

Digitized by Illinois College of Optometry

seiner Spitze abgeschnitten. Dieser Querschnitt, welcher das Bild des Punktes *S* auf der Netzhaut darstellt, ist kreisförmig, weil die Basis des Kegels, die Pupille, kreisförmig ist; man sagt daher, der Punkt *S* erscheint auf der Netzhaut als Zerstreuungskreis. Dass durch die Zerstreuungskreise das Sehen undeutlich wird, ist leicht zu verstehen. Es seien zwei Punkte so weit von einander und vom Auge entfernt, dass sie bei scharfer Einstellung zwei getrennte punktförmige Bilder auf der Netzhaut entwerfen (Fig. 241 *A*); die Punkte werden dann leicht als zwei erkannt. Wenn dagegen in Folge unrichtiger Einstellung an Stelle jedes Punktes ein Zerstreuungskreis auf der Netzhaut sich bildet, so decken sich, bei geringem Abstande, die beiden Kreise theilweise (Fig. 241 *B*) und das Auge glaubt nur einen in die Länge gezogenen Punkt vor sich zu haben. — Eine Linie (Fig. 241 *C*) erscheint, in Zerstreuungskreisen gesehen, nicht scharf, sondern verbreitert und

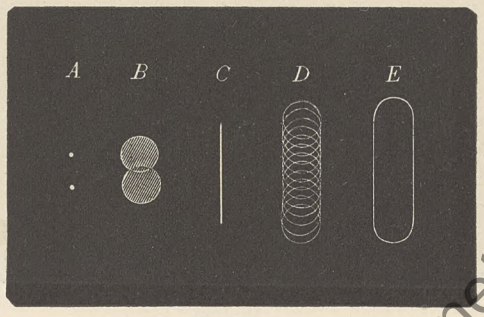

Fig. 241.
Zerstreuungskreise.

verschwommen. Man kann sich nämlich die Linie als zusammengesetzt aus unendlich vielen aneinander gereihten Punkten denken. Wenn jeder derselben als Zerstreuungskreis gesehen wird und die Kreise sich zum grossen Theile decken (*D*), so entsteht aus der schmalen Linie ein breites Band (*E*).

In Zerstreuungskreisen wird immer dann gesehen, wenn das Auge für das fixirte Object nicht richtig eingestellt ist. Dies kann nicht nur, wie in dem gewählten Beispiele, durch unrichtige Accommodation eintreten, sondern auch in Folge fehlerhafter Refraction, wie Kurzsichtigkeit oder Uebersichtigkeit. Jedes undeutliche Sehen, welches durch eine Anomalie der Refraction oder Accommodation verursacht wird, ist durch Zerstreuungskreise bedingt. Je grösser die Zerstreuungskreise sind, desto undeutlicher wird das Sehen. Wir müssen uns daher fragen, wovon die Grösse der Zerstreuungskreise abhängt?

Digitized by Illinois College of Optometry

1. Die Zerstreuungskreise sind um so grösser, je weiter entfernt von der Netzhaut der Brennpunkt der Strahlen sich befindet, welche vom Objecte herkommen. Es sei — in dem früher erwähnten Versuche — das Auge für das Buch eingestellt, so dass die Bleistiftspitze S (Fig. 242) in Zerstreuungskreisen erscheint. Würde man nun noch ein zweites Object P zwischen Bleistiftspitze und Auge bringen, so würde für dasselbe die Einstellung des Auges noch mehr von der erforderlichen abweichen. Die Strahlen würden sich noch weiter hinter der Netzhaut, in p, kreuzen, und der Zerstreuungskreis wäre entsprechend grösser. — Man kann also sagen: je fehlerhafter die Einstellung, desto weiter von der Netzhaut entfernt liegt der Vereinigungspunkt der Strahlen, desto weiter von seiner Spitze wird der Strahlenkegel von der Netzhaut geschnitten und desto grösser ist daher sein Quer-

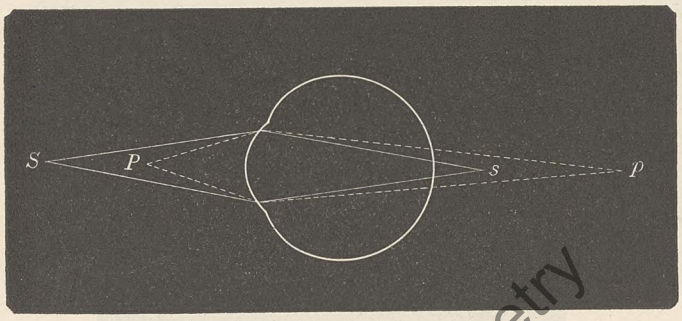

Fig. 242.
Verschiedene Grösse der Zerstreuungskreise, je nach der Entfernung des Brennpunktes der Strahlen von der Netzhaut.

schnitt, der Zerstreuungskreis. — Der andere Factor, welcher die Grösse der Zerstreuungskreise beeinflusst, ist

2. die Weite der Pupille. Die Pupille bildet die Basis des Kegels; je kleiner dieselbe, desto kleiner wird der Querschnitt des Kegels, bei gleicher Entfernung von der Spitze, ausfallen. Wenn sich die Pupille von der Grösse $a\,a$ auf die Grösse $b\,b$ zusammenzieht (Fig. 243), reducirt sich gleichzeitig der Zerstreuungskreis eines Punktes P von $a_1\,a_1$ auf b_1. Wenn von zwei gleich kurzsichtigen Personen die eine mit freiem Auge besser in die Ferne sieht als die andere, so kommt dies daher, dass die erste engere Pupillen hat. Kurzsichtige glauben oft, dass sie mit zunehmenden Jahren weniger kurzsichtig werden, weil sie besser in die Ferne sehen. Dies hat aber oft nur darin seinen Grund, dass mit dem Alter die Pupille sich verkleinert. Weitsichtige Personen, welche gezwungen sind, ohne Convexglas in der Nähe zu lesen, suchen möglichst

Digitized by Illinois College of Optometry

grelle Beleuchtung auf, damit sich ihre Pupillen stark zusammenziehen und dadurch die Zerstreuungskreise sich verkleinern. Dasselbe wird in noch höherem Maasse dadurch erreicht, dass man eine feine stenopäische Lücke vor das Auge setzt. Dieselbe lässt nur ein dünnes Strahlenbündel hindurch und reducirt dadurch die Zerstreuungskreise so sehr, dass dieselben nicht mehr störend wirken. Wenn man den obigen Versuch einer gleichzeitigen Betrachtung von Buch und Bleistiftspitze wiederholt, indem man gleichzeitig vor das Auge eine feine Lücke hält, sieht man Druck und Spitze gleichzeitig scharf. Kurzsichtige können mittelst einer stenopäischen Lücke auch ohne Concavgläser in die Ferne deutlich sehen.

Die Pupille als Basis des Lichtkegels bestimmt nicht nur die Grösse, sondern auch die Form der Zerstreuungskreise, welche die

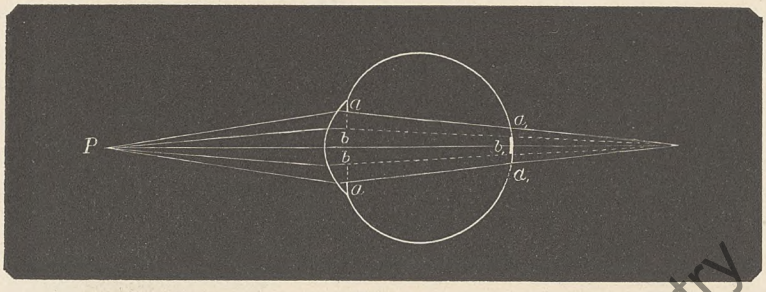

Fig. 243.
Verschiedene Grösse der Zerstreuungskreise bei verschiedener Weite der Pupille.

Form der Pupille getreu wiederspiegeln. Auf diese Weise kommt es, dass Personen mit unregelmässiger Pupille (z. B. durch hintere Synechien) diese Unregelmässigkeiten entoptisch selbst wahrnehmen können.

Bei der Ausführung des obigen Versuches mit Buch und Bleistift empfindet man, dass es dem Auge eine active Anstrengung kostet, wenn es von dem entfernteren Buche auf die nähere Bleistiftspitze einstellt. Ebenso fühlt man, wenn auch nicht ganz so deutlich, ein Nachlassen dieser Anstrengung, wenn die Einstellung wieder auf das Buch zurückgeht. Daraus kann man entnehmen, dass die Verschiebung der Einstellung von einem ferneren auf einen näheren Punkt ein activer Vorgang, eine Muskelanstrengung ist, welche man eben als Accommodation bezeichnet. Das Nachlassen der Accommodation, wodurch das Auge wieder für eine grössere Ferne eingestellt wird, besteht umgekehrt in der Erschlaffung des contrahirten Muskels. Im Zustande der vollständigen Ruhe ist das emmetropische Auge für die unendliche Ent-

Digitized by Illinois College of Optometry

fernung eingestellt. Dieselbe Einstellung finden wir, wenn durch Lähmung des Oculomotorius oder künstlich durch Atropin der Ciliarmuskel vollständig erschlafft wird.

Der Accommodationsvorgang ist namentlich durch Helmholtz' Untersuchungen festgestellt worden. Derselbe beruht auf der Elasticität der Linse, vermöge welcher diese stets bestrebt ist, sich der Kugelform zu nähern. Im lebenden Auge ist die Linse in der Kapsel eingeschlossen, welche durch die Fasern der Zonula Zinnii am Ciliarkörper befestigt ist. Diese Fasern sind straff gespannt und üben daher von allen Seiten her einen gleichmässigen Zug an der

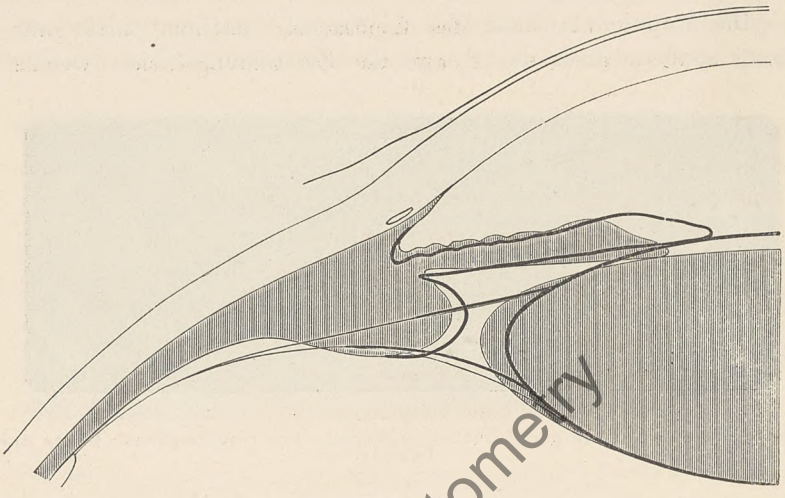

Fig. 244.

Schematische Darstellung des Accommodationsvorganges. — Das Verhalten der Theile in der Accommodationsruhe ist durch Schraffirung, dasjenige bei Accommodationsanstrengung durch die schwarze dicke Linie bezeichnet. Letztere zeigt die Ciliarfortsätze sowie den Linsenäquator gegen die Augenaxe vorgerückt. Beide Linsenflächen sind stärker gewölbt und die vordere Fläche ist nach vorne gerückt. Die Iris ist breiter und mit ihrem Pupillarrande nach vorne, mit ihrem Ciliarrande nach rückwärts verschoben.

Kapsel aus, wodurch dieselbe sammt der Linse abgeflacht wird. Die Elasticität der letzteren kann sich nur dann geltend machen, wenn die Spannung der Zonulafasern und damit der Linsenkapsel nachlässt. Am vollständigsten ist dies nach Durchtrennung der Zonulafasern der Fall. Wenn man aus dem Auge eines jugendlichen Individuums die Linse herausnimmt, sieht man dieselbe nach Durchtrennung ihrer Verbindungen sofort eine kugelige Gestalt annehmen. Die gleiche Beobachtung macht man bei traumatischer Luxation der Linse in die vordere Kammer. Bei der Accommodation geschieht die Entspannung der Zonula durch Contraction des Ciliarmuskels. Von diesem kommt zunächst die Ringfaser-

Digitized by Illinois College of Optometry

schichte (Müller'sche Portion, siehe Fig. 84 *Mu*) in Betracht. Wenn sich dieselbe zusammenzieht, verkleinert sie den von den Ciliarfortsätzen gebildeten Kreis, indem sie deren Spitzen dem Linsenrande nähert (Fig. 244, die schwarze Linie). Dadurch wird der von den Zonulafasern überbrückte Raum zwischen Ciliarkörper und Linse verschmälert und die Zonulafasern selbst erschlafft. Die Aufgabe der longitudinalen Fasern des Ciliarmuskels (Brücke'sche Portion, Fig. 84 *M*) ist es, die Action der circulären Fasern zu unterstützen. Die ersteren haben ihre vordere feste Insertion an der Corneoscleralgrenze, während ihr hinteres Ende in der verschiebbaren Aderhaut sich verliert. Durch Verkürzung dieser Fasern wird der flache Theil des Ciliarkörpers und der vorderste Theil der Aderhaut nach vorne gezogen und dadurch die Entspannung der Zonulafasern, welche der inneren Oberfläche dieser Gebilde aufliegen, erleichtert. Der Hauptantheil der Accommodationsarbeit fällt aber immer den Ringfasern des Ciliarmuskels zu, weshalb man dieselben in Augen, welche viel accommodiren müssen, wie die hypermetropischen Augen, besonders stark entwickelt findet (siehe Fig. 256).

Durch die Erschlaffung der Zonula wird die Spannung der Linsenkapsel vermindert, so dass die Linse, ihrer Elasticität folgend, eine mehr gewölbte Form annehmen kann. Damit ist nothwendig eine entsprechende Abnahme des äquatorialen Linsendurchmessers gegeben. Der Linsenäquator rückt also gegen die Augenaxe herein und vermeidet so, dass die vorrückenden Ciliarfortsätze mit ihm in Berührung kommen.

Die Zunahme der Wölbung betrifft sowohl die vordere als die hintere Linsenfläche, erstere jedoch in höherem Grade (Fig. 244). Die hintere Linsenfläche verändert dabei ihren Ort in der tellerförmigen Grube des Glaskörpers nicht; die Dickenzunahme der Linse wird vielmehr blos durch Vorrücken der vorderen Linsenfläche bestritten. Die vordere Kammer wird dadurch entsprechend seichter; nur an der Peripherie findet eine Vertiefung der Kammer statt, weil hier die Iris etwas zurücktritt. Gleichzeitig mit dem Ciliarmuskel contrahirt sich der Sphincter pupillae und, wenn mit beiden Augen gesehen wird, auch die beiden Recti mediales. Die Accommodation ist daher in der Regel von einer Verengerung der Pupillen und einer Convergenzbewegung begleitet.

§ 140. *Maass der Accommodation.* Um die Grösse der Accommodation zu messen, muss man die Grenzen derselben bestimmen, welche durch den Fernpunkt und den Nahepunkt gegeben sind. Der Fern-

Digitized by Illinois College of Optometry

punkt R (Punctum remotum)*) ist jener Punkt, für welchen das Auge bei vollkommener Erschlaffung der Accommodation eingestellt ist. Der Nahepunkt P (Punctum proximum) ist der nächste Punkt, den das Auge scharf sehen kann, bei Anspannung der gesammten Accommodation.

R liegt im emmetropischen Auge, mit dem allein wir uns vorderhand beschäftigen, in unendlicher Entfernung, da das emmetropische Auge im Ruhezustande für parallele Strahlen eingestellt ist. Ein solches Auge kann daher die Buchstaben der Snellen'schen Tafel scharf sehen, wenn dieselbe in 6 m aufgehängt ist, welche Entfernung in der Praxis als unendlich gross angesehen wird.

Während die Lage von R in allen emmetropischen Augen die gleiche ist, ist die von P sehr verschieden. Sie wird dadurch bestimmt, dass man feinen Druck immer näher an das Auge heranbringt, bis man an der Grenze der Lesbarkeit angelangt ist. Es sei dies z. B. bei 10 cm der Fall ($P = 10$ cm). Die zwischen R und P gelegene Strecke, also in dem gewählten Beispiele die Strecke zwischen ∞ und 10 cm, heisst das Accommodationsgebiet. Die Ausdehnung dieses Gebietes gibt aber noch kein Maass für die geleistete Accommodationsarbeit. Diese wird vielmehr gemessen durch die Zunahme der Brechkraft, welche das Auge erfährt beim Uebergange von der Accommodationsruhe (R) zur höchsten Accommodationsanspannung (P). Die Grösse der Vermehrung des Brechwerthes heisst Accommodationsbreite (A) und ist also die Differenz zwischen dem Brechwerthe des Auges bei Accommodationsanspannung und bei Accommodationsruhe, $A = P - R$. Für P und R dürfen nicht die linearen Werthe in die Gleichung eingesetzt werden, sondern die denselben entsprechende Anzahl von Dioptrien, welche ja unser Maass für die Brechkraft sind.

Die Bestimmung der Accommodationsbreite bedarf einiger Erläuterung, welche sich am besten an concreten Beispielen geben lässt. Nehmen wir folgende drei in Fig. 245 graphisch dargestellten Fälle an: 1. Ein 20jähriger Emmetrope, dessen Fern-

*) Der Fernpunkt hat seinen Namen daher, weil er für das emmetropische und myopische Auge der fernste Punkt ist, welchen dasselbe scharf sieht. Diese Definition passt aber nicht für die Hypermetropie, bei welcher der Fernpunkt hinter dem Auge liegt. Wird die Accommodation angespannt, so rückt in dem Maasse, als die Hypermetropie dadurch corrigirt wird, der Punkt, für welchen das Auge eingestellt ist, zunächst vom Auge ab, bis er in die unendliche Entfernung gekommen ist. Ist die Accommodation nicht stark genug, um das Auge für die unendliche Entfernung einzustellen (absolute Hypermetropie), so liegt auch der Nahepunkt noch hinter dem Auge, und zwar weiter von demselben entfernt als der Fernpunkt, so dass auch die oben gegebene Definition des Nahepunktes auf die Hypermetropie keine allgemeine Anwendung findet (siehe Hypermetropie).

Digitized by Illinois College of Optometry

punkt in unendlicher Entfernung, dessen Nahepunkt in 10 cm vor dem Auge liegt. 2. Ein 37jähriger Emmetrope, dessen $R = \infty$, dessen $P = 20$ cm ist, und endlich 3. ein 20jähriger Myope, dessen $R = 10$ cm, dessen $P = 5$ cm ist. Das Accommodationsgebiet, d. h. die zwischen R und P liegende Strecke, ist in diesen drei Fällen von sehr verschiedener Ausdehnung. In Fall 1 und 2 ist es unendlich gross, da es bis in die unendliche Entfernung reicht, in Fall 3 beträgt es nur 5 cm. Würde man die Accommodationsleistung nach der Ausdehnung des Accommodationsgebietes schätzen, so würde man zu der unrichtigen Ansicht gelangen, dass auch in Bezug auf die erstere ein enormer Unterschied zwischen den beiden ersten Fällen einerseits und dem dritten Falle andererseits besteht.

Thatsächlich verhält sich aber die Sache anders, wie man aus dem oben angeführten Versuche über die Accommodation entnehmen kann. Indem man ein Auge

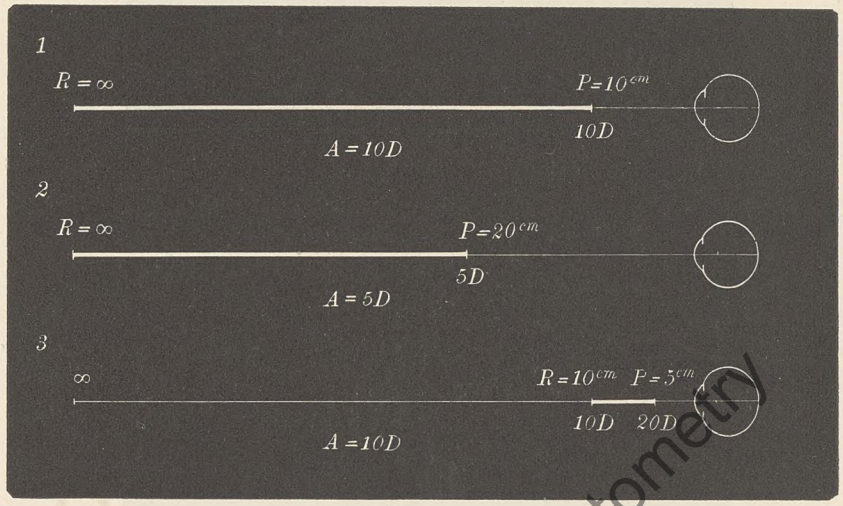

Fig. 245.
Accommodationsgebiet. 1. eines 20jährigen Emmetropen, 2. eines 37jährigen Emmetropen, 3. eines 20jährigen Myopen.

schliesst, halte man vor das andere ein Buch in 20 cm Entfernung und in der Mitte zwischen Buch und Auge, also in 10 cm Entfernung von letzterem, eine Bleistiftspitze. Man sehe nun zuerst über das Buch hinaus in die Ferne, wobei die Accommodation vollständig entspannt wird, und fixire dann den Druck des Buches. Man fühlt hiebei eine Accommodationsanstrengung im Auge. Nun wende man den Blick vom Buche auf die Bleistiftspitze, indem man trachtet, diese scharf zu sehen. Wenn dies überhaupt gelingt, so kostet es eine ganz beträchtliche Anstrengung, welche die Meisten höher taxiren werden als die Anstrengung, welche nöthig war, um von der unendlichen Entfernung auf das Buch einzustellen. Die Accommodationsverschiebung von 20 cm bis auf 10 cm kostet also mindestens so viel Anstrengung, wie die Verschiebung von ∞ auf 20 cm. Es erhellt daraus, dass man nicht die lineare Entfernung der fixirten Punkte als Maass für die Accommodationsanstrengung nehmen darf und dass daher das Accommodationsgebiet nicht als Ausdruck der Accommodationsleistung dienen kann.

Digitized by Illinois College of Optometry

Einen richtigen Begriff von der aufgebotenen Accommodation erhalten wir dann, wenn wir die Vermehrung der Brechkraft des Auges, welche durch die Accommodation hervorgebracht wird, in Betracht ziehen. Dieselbe geschieht durch Vermehrung der Linsenwölbung, was man sich auch so vorstellen kann, als ob der unveränderten Linse eine zweite schwächere Convexlinse hinzugefügt würde. Diese „Zusatzlinse“ (Fig. 246 *z*) repräsentirt die Vermehrung der Brechkraft und würde das

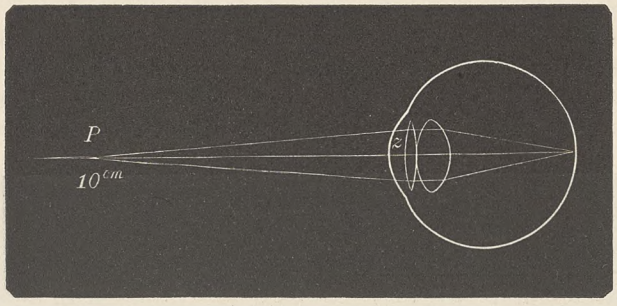

Fig. 246.
Die Accommodation, schematisch dargestellt durch eine Zusatzlinse *z*.

beste Maass für die Accommodation bilden. Nun können wir allerdings die Brechkraft der Zusatzlinse nicht direct bestimmen, wohl aber, welche Glaslinse, vor die Hornhaut des Auges gesetzt, dieselbe Vermehrung der Brechkraft herbeiführen würde, wie die im Auge selbst gedachte Zusatzlinse. Wie dabei vorzugehen ist, sei zuerst für den oben angenommenen Fall 1 (Fig. 245) gezeigt. In diesem wird, bei höchster Anspannung der Accommodation, die Brechkraft des Auges durch die Zu-

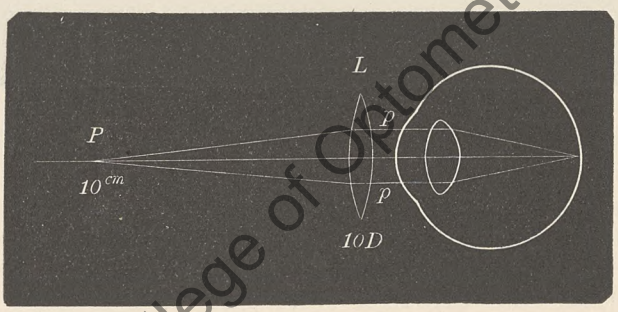

Fig. 247.
Die Accommodation, ersetzt durch eine dem Auge vorgesetzte Glaslinse *L*.

satzlinse so vermehrt, dass die von *P*, also von 10 cm Entfernung vom Auge herkommenden Strahlen auf der Netzhaut vereinigt werden (Fig. 246). Lähmen wir nun in diesem Auge die Accommodation durch Atropin, so dass das Auge dauernd für die unendliche Entfernung eingestellt bleibt, und versuchen wir, mittelst welcher Convexlinse das Auge jetzt den Punkt *P* deutlich zu sehen vermag. Wir finden, dass hiezu ein Glas *L* von 10 cm Brennweite $= 10\,D$ erforderlich wäre (Fig. 247). Wenn dieses Glas vor das Auge, also 10 cm hinter dem Punkt *P*, gesetzt wird,

Digitized by Illinois College of Optometry

so fällt dieser gerade in den Hauptbrennpunkt der Linse (würde man die Distanz der Linse vom Auge in Rechnung ziehen, so müsste man eigentlich eine Linse von kürzerer Brennweite nehmen, z. B. von 9 cm, wenn die Distanz zwischen Linse und Hornhautscheitel 1 cm beträgt). Die von P kommenden Strahlen werden daher durch die Linse parallel gemacht (Fig. 247 pp) und als solche vom accommodationslosen Auge auf der Netzhaut vereinigt. Die Linse L leistet also dasselbe wie die natürliche, durch die Zusatzlinse z dargestellte Accommodation und kann somit als Maass der letzteren genommen werden. Die auf solche Weise gemessene Accommodation bezeichnen wir als Accommodationsbreite A. Dieselbe würde also im ersten Falle $10\,D$ sein. Im zweiten Falle (Fig. 245, 2) wäre, wie sich auf gleiche Weise zeigen lässt, $A = 5\,D$. Beim emmetropischen Auge wird also A durch jene Linse ausgedrückt, deren Brennweite gleich ist der Entfernung des Nahepunktes vom Auge; $A = P$, wenn P in Dioptrien ausgedrückt wird.

Wie verhält sich A im dritten Falle? (Fig. 245, 3.) Hier ist P in 5 cm gelegen, also $P = 20\,D$. Dieser Werth kann aber nicht als der Ausdruck der Accommodationsleistung angesehen werden, da das betreffende Auge, weil kurzsichtig, schon in der Accommodationsruhe für eine geringere Entfernung als ∞, nämlich für 10 cm, eingestellt ist. Dieses Auge verhält sich bei Accommodationsruhe wie ein accommodationsloses emmetropisches Auge, welchem man eine Linse von $+10\,D$ vorgesetzt hat (Fig. 247); wir können für dieses Auge sagen: $R = 10\,D$. Bei der höchsten Accommodationsanstrengung dagegen verhält sich dieses Auge wie ein accommodationsloses emmetropisches Auge, dem man $+20\,D$ vorgesetzt hat. Um die Leistung der Accommodation zu finden, d. h. die Zunahme der Brechkraft beim Uebergange von R auf P, muss man von dem P entsprechenden Werthe offenbar den Werth des R abziehen. $A = 20\,D - 10\,D = 10\,D$. Man kann daher als allgemeines Gesetz die Formel aufstellen:

$$A = P - R,$$

wobei P und R in Dioptrien ausgedrückt werden. Diese Formel gilt für alle Refractionszustände. Für das emmetropische Auge vereinfacht sie sich dadurch, dass dasselbe im Zustande der Accommodationsruhe für die unendliche Ferne eingestellt, also $R = 0\,D$ ist, somit $A = P$, wie wir früher gefunden hatten.

Ueberblicken wir nochmals die drei Fälle, indem wir das Accommodationsgebiet derselben mit deren Accommodationsbreite vergleichen. Das erstere ist im ersten und zweiten Falle unendlich gross, im dritten blos 5 cm lang. A ist im ersten Falle $10\,D$, im zweiten blos die Hälfte davon, $5\,D$, im dritten dagegen wieder eben so gross, als im ersten. Durch die Accommodationsbreite erhält man also einen ganz anderen, und zwar richtigeren Begriff von der Accommodationsleistung als durch das Accommodationsgebiet. Dies kommt daher, weil die verschiedenen Abschnitte des Accommodationsgebietes ganz verschiedene Werthe repräsentiren. Die Einstellung von 10 cm auf 5 cm heranzubringen (Fall 3), kostet eben so viel Accommodationsanstrengung, als von ∞ bis auf 10 cm zu accommodiren (Fall 1), nämlich beide Male $10\,D$. Dies stimmt mit dem überein, was man bei dem oben angeführten Versuche in seinem Auge fühlt, wenn man der Reihe nach in die unendliche Entfernung, dann auf das Buch und endlich auf die Bleistiftspitze sieht. Die Verschiebung der Einstellung um 1 cm des Accommodationsgebietes bedeutet eine um so grössere Leistung, je näher dem Auge dieser Centimeter gelegen ist.

Digitized by Illinois College of Optometry

Das Accommodationsgebiet gibt uns dagegen einen guten Begriff von der Verwendbarkeit der Accommodation. Im Falle 1 liegt das Accommodationsgebiet so, dass das Auge in allen Entfernungen, welche im praktischen Leben in Betracht kommen, deutlich sieht. Im Falle 3 dagegen liegt das Accommodationsgebiet dem Auge so nahe, dass es praktisch gar nicht zu verwerthen ist; dieses Auge würde ohne Accommodation auch nicht schlechter daran sein. (Dies gilt allerdings nur unter der Voraussetzung, dass nicht die corrigirenden Gläser getragen werden, durch welche das Accommodationsgebiet verschoben wird.)

Praktische Bestimmung von R und P. Da die Refraction des Auges der Brechzustand desselben bei Accommodationsruhe, also bei Einstellung für den Fernpunkt ist, so fällt die Bestimmung der Refraction und die des Fernpunktes zusammen; hat man letzteren ermittelt, so ist damit auch die Refraction gegeben. Emmetropie ist vorhanden, wenn R in ∞ liegt. Woraus erkennt man, ob dies der Fall ist? Zunächst daran, dass ein solches Auge Nr. 6 der Snellen'schen Buchstaben in 6 m Entfernung (welche als unendlich gilt) lesen kann. Auf jeden Fall ist durch diese Probe ausgeschlossen, dass R näher als ∞ liegt (Myopie), weil dann Nr. 6 nicht mehr deutlich genug gesehen würde, um gelesen zu werden. Dagegen ist Hypermetropie nicht ausgeschlossen, da dieselbe ja durch Accommodation so weit corrigirt sein kann, dass das Auge für ∞ eingestellt ist. In diesem Falle würde Nr. 6 aber auch mit Convexgläsern deutlich gesehen werden, was ein emmetropisches Auge nicht im Stande wäre (siehe § 145). Man muss also sagen: E ist vorhanden, d. h. $R = \infty$, wenn Snellen Nr. 6 in 6 m Entfernung mit freiem Auge, dagegen nicht mehr mit dem schwächsten Convexglase gelesen wird.

P wird mittelst der kleinen Nummern der Leseproben bestimmt, doch kann man sich auch des Stäbchenoptometers bedienen. Derselbe besteht aus feinen Fäden, welche in einem Metallrahmen ausgespannt sind. Dieselben werden dem Auge so lange angenähert, bis sie aufhören, ganz scharf zu erscheinen.

Wenn P auf eine Entfernung vom Auge abgerückt ist, in welcher kleine Gegenstände, wie feiner Druck oder die Fäden des Stäbchenoptometers unter einem zu kleinen Sehwinkel erscheinen und daher überhaupt nicht mehr deutlich gesehen werden können, hilft man sich auf folgende Weise: Man setzt dem Auge ein Convexglas, z. B. $+6\ D$ vor, womit deutlich in der Nähe gesehen wird, und bestimmt nun den Nahepunkt. Man finde denselben z. B. in 14 cm. Dieser Entfernung entsprechen 7 D, von welchen man, um den wahren Nahepunkt zu kennen, die durch die Linse geliehenen 6 D abziehen muss. Also $P = 7\ D - 6\ D = 1\ D = 100$ cm.

Relative Accommodation. Bei den bisherigen Betrachtungen über die Accommodation sind wir von der Annahme ausgegangen, dass nur mit einem Auge gesehen wird. Wenn beide Augen gleichzeitig gebraucht werden, kommt nebst der Accommodation auch die Convergenz in Berücksichtigung. Beide gehen Hand in Hand. Wenn man in die Ferne sieht, so ist $A = \infty$ und die Sehaxen stehen parallel, also die Convergenz ist ebenfalls im Ruhestande. Betrachtet man einen nahen Punkt, z. B. in 20 cm Entfernung, so ist man gezwungen, für diese Entfernung zu accommodiren und auch zu convergiren. Es bildet sich daher durch beständige Uebung ein inniger Zusammenhang zwischen Accommodation und Convergenz aus, so dass bei einer gewissen Accommodation auch immer die entsprechende Convergenzanstrengung gemacht wird und umgekehrt.

Dieser Zusammenhang ist jedoch kein starrer, unveränderlicher. Wir besitzen vielmehr die Fähigkeit, innerhalb gewisser Grenzen uns von demselben zu emanci-

Digitized by Illinois College of Optometry

piren, d. i. bei der Convergenz für eine gewisse Entfernung etwas mehr oder etwas weniger zu accommodiren, als dieser Entfernung entspricht. Man lasse Jemanden eine feine Schrift in 33 cm Entfernung fixiren. Der Untersuchte soll emmetropisch sein und somit sein R in ∞ haben, während P in 10 cm liegen soll, was einer $A = 10\,D$ entspricht (Fig. 248). Von dieser A werden bei einer Convergenz auf 33 cm (= 3 Meterwinkel, siehe Seite 662) $3\,D$ aufgewendet. Nun setze man vor jedes Auge ein Concavglas von $1\,D$. Der Untersuchte wird im ersten Augenblicke verschwommen, bald aber wieder deutlich sehen. Er hat die Verminderung der Brechkraft seines Auges, welche die $-1\,D$ verursachte, dadurch ausgeglichen, dass er die Accommodation um $1\,D$ stärker anspannte. Die Convergenz ist dabei aber unverändert, d. h. auf 33 cm gerichtet geblieben. Dieselbe Erscheinung zeigt sich, wenn man statt $-1\,D + 1\,D$ vor jedes Auge legt. Durch das Convexglas wird die Brechkraft des Auges zu gross, was dadurch neutralisirt wird, dass das Auge seine Accommodation um $1\,D$ erschlafft. — In dieser Weise kann man immer stärkere Convex- oder Concavgläser vor die Augen bringen, bis man zu solchen kommt, wo ein deutliches Sehen nicht mehr möglich ist. Man findet dadurch die Grenzen, innerhalb welcher bei gleichbleibender Convergenz die Accommodation angespannt oder erschlafft werden kann — relative Accommodation.



Fig. 248.
Schematische Darstellung der relativen Accommodation.

In dem gewählten Beispiele würde der Untersuchte im Stande sein, noch mit einer Convexlinse von $2\,D$ in 33 cm deutlich zu sehen. Dies entspricht einer Entspannung seiner Accommodation von $3\,D$ auf $1\,D$; sein relativer Fernpunkt R liegt daher in $1\,D = 1$ Meter vom Auge. Andererseits überwindet der Untersuchte bei derselben Convergenz noch Concavgläser von $3\,D$, was durch eine Anspannung der Accommodation von $3\,D$ auf $6\,D$ geschieht; sein relativer Nahepunkt P_1 befindet sich daher in $6\,D = 17$ cm. Die relative Accommodations-

Digitized by Illinois College of Optometry

breite $A_1 = P_1 - R_1 = 6D - 1D = 5D$. Dies ist die relative Accommodationsbreite für eine Convergenz auf 33 cm; für eine andere Convergenz würden relativer Nahepunkt, Fernpunkt und Accommodationsbreite wieder andere sein. Dagegen gibt es nur einen einzigen absoluten Fernpunkt, Nahepunkt und Accommodationsbreite.

Das Gebiet der relativen Accommodation wird durch den Punkt, auf welchen convergirt wird, in zwei Abschnitte zerlegt. Der eine liegt diesseits des fixirten Punktes, reicht also in dem gewählten Beispiele von 3—6 *D*. Er repräsentirt jene Accommodation, welche man bei derselben Convergenz noch aufzubringen vermöchte, wenn es nöthig wäre, also eine Accommodation, die man gleichsam in Reserve hat. Derselbe wird daher als der positive Theil der relativen Accommodationsbreite bezeichnet (Fig. 248 +). Der andere Abschnitt liegt jenseits des fixirten Punktes und erstreckt sich in unserem Falle von 3—1 *D*. Es ist derjenige Theil der relativen Accommodation, welchen man bei dem bestimmten Convergenzgrade bereits verbraucht hat, der negative Theil derselben (Fig. 248 —). Bei einer Convergenz für 33 cm beträgt also der positive Theil der relativen Accommodationsbreite 3 *D*, der negative nur 2 *D*. Von dem Verhältnisse der beiden Abschnitte zu einander hängt es ab, ob das Auge bei der geforderten Convergenz und Accommodation ausdauernd und ohne Ermüdung zu arbeiten vermag oder nicht. Man kann eine körperliche Anstrengung nur dann oft hintereinander wiederholen, wenn sie nicht an der Grenze der Leistungsfähigkeit steht. Wenn z. B. Jemand das Rad einer Maschine in Bewegung zu setzen hätte, welches so schwer geht, dass er es nur mit dem Aufgebote seiner ganzen Kraft zu drehen im Stande ist, so wird er dies vielleicht 2- oder 3mal hintereinander thun, dann aber erschöpft sein. Wenn der Arbeiter das Rad stundenlang in Bewegung erhalten soll, so darf jede einzelne Umdrehung desselben nur einen mässigen Theil seiner ganzen Kraft in Anspruch nehmen, so dass ein anderer Theil der Kraft in Reserve bleibt. Dasselbe gilt für die Augen. Eine andauernde Beschäftigung derselben ist nur in einer solchen Entfernung möglich, wo der positive Theil der Accommodation mindestens so gross ist, wie der negative, sonst tritt rasche Ermüdung ein.

Beim Blick in die unendliche Entfernung ist der negative Theil von A_1 gleich Null, da ja die Accommodation vollständig entspannt ist. Die ganze relative Accommodation ist positiv und eine Ermüdung der Augen daher unmöglich; Niemand wird sich beklagen, dass er vom Spazierengehen müde Augen bekommt. Für eine Convergenz auf 33 cm wurde oben gezeigt, dass der positive Theil von A_1 um die Hälfte grösser ist, als der negative, weshalb eine dauernde Arbeit in dieser Entfernung ohne Ermüdung möglich ist. Beim Fixiren eines Gegenstandes, welcher sich im absoluten Nahepunkte des Auges befindet, ist die gesammte A_1 negativ; ein positiver, in Reserve befindlicher Theil der Accommodation existirt hier nicht, da ja die gesammte A bereits aufgeboten ist. Man kann daher in seinem Nahepunkte nur für einige Augenblicke deutlich sehen. Aus dem Gesagten geht hervor, dass eine Arbeit um so ermüdender für die Augen ist, je näher sie an dieselben herangebracht werden muss.

Veränderungen der Accommodation mit dem Alter.

§ 141. Die Accommodation nimmt mit den Jahren ab, was sich dadurch kundgibt, dass P immer weiter hinausrückt. Die Verminderung der Accommodation kann nicht etwa auf die in hohem Alter abnehmende

Digitized by Illinois College of Optometry

Kraft der Muskeln im Allgemeinen und des Ciliarmuskels im Besonderen bezogen werden, denn sie beginnt schon in der Jugend, ja wahrscheinlich in der Kindheit, also zu einer Zeit, wo die Muskeln an Kraft noch gewinnen. Die Ursache der Accommodationsverminderung liegt vielmehr in der allmäligen Abnahme der Elasticität der Linse. Diese hängt wieder mit der Verdichtung der Linse durch Wasserabgabe zusammen, welche zur Sclerose führt, die im Centrum der Linse beginnt (Kernbildung). Je härter die Linse durch diesen Process wird, desto mehr büsst sie

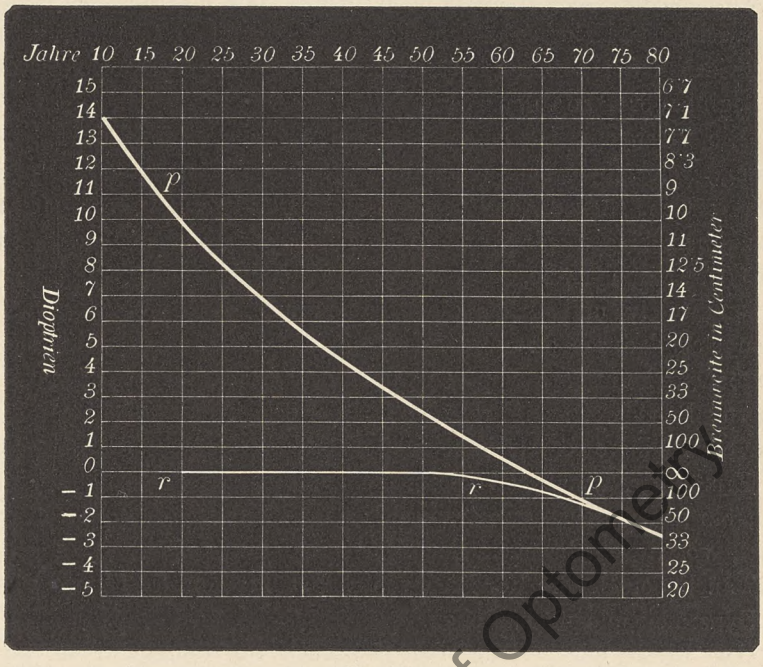

Fig. 249.
Accommodationsbreite in den verschiedenen Lebensaltern nach Donders.

an Elasticität ein, so dass sie auch nach Erschlaffung der Zonula ihre Form immer weniger zu ändern vermag.

Das Verhalten der Accommodation in den verschiedenen Lebensaltern ist in der beistehenden Figur 249 nach Donders wiedergegeben. Die Linie *rr* zeigt die Lage des Fernpunktes, die Linie *pp* diejenige des Nahepunktes eines Emmetropen für die Lebensalter von 10—80 Jahren an; die Distanz zwischen den beiden Linien gibt in Dioptrien die jeweilige Accommodationsbreite der verschiedenen Lebensalter. Der Fernpunkt bleibt während des grössten Theiles des Lebens in unendlicher Entfernung, erst im Alter überschreitet er dieselbe ein wenig. Der Nahe-

Digitized by Illinois College of Optometry

punkt rückt dagegen immer mehr hinaus, so dass die Linie pp eine Curve bildet, welche sich der Fernpunktslinie stetig nähert, bis sie endlich mit ihr zusammenfällt. Dann ist die Accommodationsbreite gleich Null geworden, die Linse verändert ihre Gestalt nicht mehr.

Die Abnahme der Accommodation geht von der Jugend bis zum Greisenalter völlig gleichmässig, ohne Sprung, vor sich. Sie beginnt störend zu werden, wenn P so weit vom Auge sich entfernt, dass feinere Arbeit, vor Allem Lesen kleinen Druckes, schwierig oder unmöglich wird, so dass der Wunsch nach Brillen sich einstellt. Dies ist der Fall, wenn der Nahepunkt jenseits $^1/_3$ Meter ($A = 3\,D$) hinausrückt, also zwischen dem 45. und 50. Lebensjahre. Hieher setzt man daher den Beginn der Presbyopie*).

Die Presbyopie ist keine Krankheit, sondern ein physiologischer Vorgang, welchem jedes Auge unterliegt. Die Personen, welche presbyopisch werden, rücken das Buch weiter weg und vermeiden gern kleinen Druck, überschlagen die Anmerkungen. Besonders des Abends macht ihnen das Lesen Mühe, da wegen der schwächeren Beleuchtung die Pupillen weiter und daher die Zerstreuungskreise grösser sind. Sie suchen sich dadurch zu helfen, dass sie das Licht zwischen Buch und Auge bringen, um ihre Pupillen durch den starken Lichteinfall zu verkleinern. Beim weiteren Fortschreiten der Presbyopie wird endlich das Lesen oder feinere Arbeit ohne Brille überhaupt unmöglich. Schmerzen oder Ermüdung, wie bei Hypermetropen, treten jedoch nicht auf. — Wenn ein Auge nicht emmetropisch ist, sondern einen Refractionsfehler besitzt, so verschiebt sich das Accommodationsgebiet desselben und damit auch der Beginn der Presbyopie. Darüber sind die Capitel Myopie und Hypermetropie nachzusehen.

Die Presbyopie verlangt den Gebrauch von Convexbrillen für die Beschäftigung in der Nähe. Das Glas muss so stark sein, dass es den Nahepunkt bis zu jener Entfernung hereinrückt, welche durch die Arbeit geboten erscheint. Dies hängt zunächst von der Art der Arbeit ab; je feiner dieselbe, desto näher muss P gebracht werden. Nebstdem kommt auch die Sehschärfe in Betracht; bei mangelhafter Sehschärfe müssen die Gegenstände näher gebracht werden, um durch vermehrte Grösse der Netzhautbilder zu ersetzen, was denselben an Schärfe abgeht.

Aus den oben auseinander gesetzten Gründen geht es nicht an, einfach für die verschiedenen Lebensalter das Convexglas anzugeben, das verordnet werden soll. Man muss sich vielmehr in jedem einzelnen Falle nach dem individuellen Bedürfnisse richten und das Glas besonders bestimmen. Es sei z. B. Jemand 60 Jahre

*) Von πρέσβυς, Greis, und ὤψ.

Digitized by Illinois College of Optometry

alt und habe sein P in 1 m vom Auge ($A = 1\,D$). Der Mann ist Tischler und sieht nicht mehr genau zu seiner Arbeit, die er auf Armlänge, d. i. in ungefähr 50 cm Entfernung verrichtet. Man muss daher sein P auf 50 cm $= 2\,D$ heranbringen. Da er $1\,D$ selbst aufzubringen vermag, genügt es, ihm $+1\,D$ zu geben (oder noch besser $+1{\cdot}5\,D$, damit er nicht in seinem P zu arbeiten braucht, sondern noch etwas Accommodation in Reserve hat). Derselbe Mann wünscht vielleicht auch ein Glas, um des Abends, nach gethaner Arbeit, zu lesen. Man würde zu diesem Zwecke sein P' auf 30 cm ($3{\cdot}5\,D$) heranbringen, damit er gewöhnlichen Druck bequem lesen kann und würde ihm also $+2{\cdot}5$ bis $+3\,D$ zum Lesen anempfehlen.

Unter den Laien herrschen in Bezug auf das Tragen von Gläsern in den vorgerückten Jahren mancherlei irrige Ansichten, welchen man entgegentreten muss. Die Einen halten es für vortheilhaft, möglichst spät mit dem Tragen der Gläser zu beginnen, und zwar aus Besorgniss, dann zu immer stärkeren Gläsern greifen zu müssen. Dies bleibt ihnen aber auf keinen Fall erspart, ob sie nun zur richtigen Zeit mit den Brillen beginnen oder sich jahrelang mühsam ohne Brille behelfen, bis es endlich nicht mehr geht. Jeder Presbyope muss so lange mit den Brillen steigen, als seine A abnimmt; erst wenn $A = 0$ geworden ist, wird er bei demselben Glase bleiben können. — Ebenso irrig ist es, zu glauben, dass man durch recht frühzeitiges Tragen der Gläser die Augen „conservire“. Die Presbyopie geht ihren vorgezeichneten Weg, unbekümmert, ob und welche Gläser getragen werden, und unabhängig davon, ob die Augen viel oder gar nicht mit feiner Arbeit angestrengt werden.

Bei Betrachtung der Fig. 249 fällt auf, dass die Fernpunktslinie rr nicht, wie man erwarten sollte, gerade verläuft, sondern eine Biegung macht. Der Fernpunkt des emmetropischen Auges, welcher in ∞ liegt, rückt in den Fünfziger-Jahren jenseits ∞ hinaus. Es ändert sich also die Refraction des Auges, dasselbe wird hypermetropisch. Diese Thatsache hat mit der Abnahme der Accommodation nichts zu thun. Sie beruht auf einer Abnahme der Brechkraft des Auges in Folge der Altersveränderung der Linse. Diese ist derart beschaffen, dass ihre Schichten von aussen nach innen an Dichte und daher an Brechkraft zunehmen. Jeder durch die Linse gehende Lichtstrahl erleidet in jeder Schichte von Neuem eine Ablenkung, wodurch die gesammte Brechung viel stärker ausfällt, als wenn die ganze Linse selbst die hohe Brechkraft der innersten Schichten hätte, dabei aber homogen wäre. Im Alter nun erstreckt sich die Verdichtung vom Centrum immer weiter nach der Peripherie, und die Linse wird immer mehr homogen, wodurch sie im Ganzen an Brechkraft einbüsst. Das emmetropische Auge wird dadurch etwas hypermetropisch, während das myopische Auge weniger kurzsichtig wird, ja geringe Grade von Kurzsichtigkeit können im Alter ganz verschwinden.

Die Abweichungen des Auges von der Norm in optischer Beziehung können sich auf die Refraction oder auf die Accommodation beziehen. Die Anomalien der Refraction sind von denen der Accommodation, mit welchen sie so häufig zusammengeworfen werden, streng zu scheiden. Ein Auge, dessen Refraction von der normalen, emmetropischen abweicht, bezeichnen wir als ametropisch. Es gibt drei Arten von Ametropie: Myopie, Hypermetropie und Astigmatismus. Wenn die Refraction beider Augen verschieden ist, so spricht man von Anisometropie.

Digitized by Illinois College of Optometry

III. Capitel.

Myopie.

§ 142. Die Kurzsichtigkeit, Myopie *M*, ist jener Brechzustand des Auges, bei welchem parallel auf das Auge auffallende Strahlen vor der Netzhaut sich vereinigen. Die Strahlen sind daher, wenn sie die Netzhaut treffen, schon wieder divergent und bilden auf derselben einen Zerstreuungskreis (Fig. 250 $a a_1$). Ein scharfes Bild entsteht nur dann auf der Netzhaut, wenn die Strahlen mit einer gewissen Divergenz zum Auge gelangen, was der Fall ist, wenn sie von einem nahe gelegenen Punkte *R* (Fig. 250) herkommen. Dieser Punkt ist der Fernpunkt, d. h. derjenige Punkt, für welchen das kurzsichtige Auge im Zustande der Accommodationsruhe eingestellt ist. Der Fernpunkt liegt hier also in endlicher Entfernung. Je stärker die Kurzsichtigkeit ist, desto weiter vor der Netzhaut schneiden sich die parallel auffallenden Strahlen, desto mehr divergent müssen die Strahlen sein, um auf der Netzhaut vereinigt zu werden, desto näher dem Auge liegt also *R*. Der Grad der Kurzsichtigkeit wird deshalb durch die Entfernung von *R* bestimmt.

Bestimmung der Myopie. Man kann die Entfernung des *R* vom Auge direct messen, indem man feine Druckschrift so lange vom Auge entfernt, bis sie anfängt, unleserlich zu werden. Diese Methode eignet sich jedoch nur für hohe Grade von Myopie, so dass man es vorzieht, die Lage des *R* mit Concavgläsern zu bestimmen. Nehmen wir an, das Auge habe einen solchen Grad von Kurzsichtigkeit, dass sich der Fernpunkt desselben 50 cm vor dem Auge befindet (Fig. 251 *F*); die von diesem Punkte ausgehenden Strahlen vereinigen sich also in der Netzhaut (in *f*). Wie könnte man es machen, dass dieses Auge parallele Strahlen deutlich sieht, d. h. auf der Netzhaut vereinigt? Wenn man ihnen dieselbe Richtung gibt, welche die vom Fernpunkte kommenden Strahlen haben. Man erreicht dies dadurch, dass man ein Concavglas *L* von 50 cm Brennweite, also -2 *D* dem Auge vorsetzt. Parallele Strahlen werden durch dieses Glas so divergent gemacht, als ob sie von dessen Brennpunkte kämen (siehe Seite 728). Derselbe liegt 50 cm weit vor dem Glase, also an derselben Stelle, wo der Fernpunkt des Auges sich befindet (in *F*). Somit erhalten die parallelen Strahlen eine solche Richtung, als ob sie vom Fernpunkte des kurzsichtigen Auges kämen, und werden daher auf der Netzhaut desselben zu einem scharfen Bilde vereinigt (die Entfernung des Glases vom Auge ist bei dieser Betrachtung vernachlässigt).

Digitized by Illinois College of Optometry

Die im vorstehenden Beispiele durchgeführte Deduction gilt für alle Grade von Myopie. Man kann daher den Satz aufstellen: ein kurzsichtiges Auge sieht in die unendliche Entfernung mit demjenigen Concavglase deutlich, dessen Brennweite gleich ist dem Abstande des

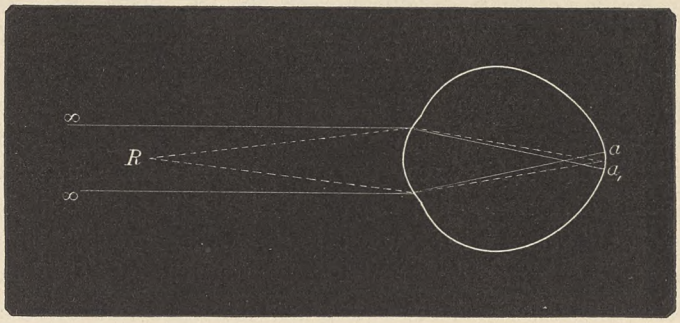

Fig. 250.
Gang der Strahlen in einem kurzsichtigen Auge.

Fernpunktes vom Auge. Desgleichen kann man umgekehrt sagen: Die Brennweite desjenigen Concavglases, mit welchem das kurzsichtige Auge in die Ferne scharf sieht, gibt die Entfernung des Fernpunktes vom Auge, also den Grad der Myopie an. Wenn Jemand mit $-5D$ in die Ferne deutlich sieht, ist sein $R = 20$ cm $(100 : 5 = 20)$. Man gibt aber,

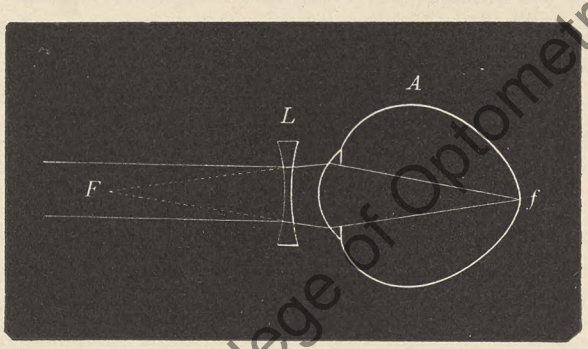

Fig. 251.
Correction der Myopie durch eine Concavlinse.

um den Grad der Kurzsichtigkeit zu bezeichnen, gewöhnlich nicht die Lage von R, sondern direct die Brechkraft des corrigirenden Glases an, schreibt also $M = 5D$.

Wenn man einem Auge, dessen $M = 5D$ ist, $-6D$ vorsetzt, würde dasselbe dennoch deutlich in die Ferne sehen; die eine Dioptrie, um welche das Glas zu stark ist, würde durch eine entsprechende

Digitized by Illinois College of Optometry

Anspannung der Accommodation neutralisirt werden. Da bei Myopie oft eine Neigung zum Accommodiren besteht, ist es gar nicht selten, Kurzsichtige zu finden, welche übercorrigirende Gläser tragen. Um bei der Bestimmung der Myopie nicht in denselben Fehler zu verfallen und die Myopie grösser zu finden, als sie ist, muss man als corrigirendes Glas das schwächste Concavglas ansehen, mit welchem der Myope deutlich in die Ferne sieht. Behufs Bestimmung der Myopie geht man daher in folgender Weise vor: Man stellt den Myopen in 6m Entfernung von der Snellen'schen Tafel auf und setzt ihm, allmälig von den schwächeren zu den stärkeren ansteigend, so lange Concavgläser vor, bis die beste *S* erreicht wird, welche in dem speciellen Falle überhaupt zu erreichen ist. Das **schwächste** Concavglas, mit welchem diese *S* erhalten wurde, gibt den Grad der Myopie an.

Diese von Donders angegebene Methode der Bestimmung der Myopie ist die allgemein gebräuchliche. Sie ist ziemlich zeitraubend, da man nur allmälig von den schwächeren zu den stärkeren Gläsern übergehen darf und daher oft eine grössere Zahl von Gläsern vorsetzen muss, bis man zum corrigirenden Glase kommt. Man hat deshalb daran gedacht, auf raschere Art nicht blos die Myopie, sondern die Refraction überhaupt zu bestimmen, und zwar durch Apparate, welche man Optometer nennt. Dieselben sind nach verschiedenen Principien construirt. Die meisten bestehen aus einem Probeobjecte, nach welchem das Auge durch eine einzige oder durch zwei combinirte Linsen sieht. Entweder durch Verschiebung des Objectes oder durch Verschiebung der Linsen kann man den Strahlen, welche in das Auge dringen, eine parallele, divergente oder convergente Richtung geben und dieselben damit den verschiedenen Refractionsfehlern anpassen. Die Refraction wird dann einfach an einer Scala, welche am Instrumente angebracht ist, abgelesen. Trotz des Vortheiles einer fast augenblicklichen Bestimmung der Refraction haben sich diese Instrumente doch nicht eingebürgert, weil man die Refraction mit denselben in der Regel zu hoch findet. Die in das Instrument blickende Person spannt nämlich ihre Accommodation an, ohne es selbst zu wissen. Wollte man die richtige Refraction, d. h. den Brechzustand des Auges bei Erschlaffung der Accommodation finden, so müsste man die Accommodation zuerst durch Atropin lähmen, was für den Patienten eine beträchtliche Störung und Belästigung mit sich bringt.

Die Bestimmung der Kurzsichtigkeit mittelst Brillen oder Optometer heisst die subjective Methode, weil sie auf den Angaben des

Digitized by Illinois College of Optometry

Patienten beruht. Aus diesem Grunde sind ihre Resultate nicht immer genau. Es geschieht oft, dass durch Anspannung der Accommodation seitens des Patienten ein höherer Grad von Myopie vorgetäuscht wird, als wirklich existirt. Ausserdem ist man vom guten Willen und von der Intelligenz des Patienten abhängig. Oft hat man es mit Simulanten zu thun, welche ihre Kurzsichtigkeit absichtlich höher erscheinen lassen wollen, z. B. um vom Militärdienste befreit zu werden. Desgleichen ist bei kleinen Kindern diese Methode nicht anwendbar. Für alle diese Fälle passt die objective Methode, welche in der Feststellung des Refractionszustandes durch den Augenspiegel besteht und daher von den Angaben des Patienten unabhängig ist (siehe Seite 25). Auch wenn man mittelst der subjectiven Prüfung den Grad der Kurzsichtigkeit bereits festgestellt hat, sollte das Resultat jedesmal durch die objective Refractionsprüfung controlirt werden.

Ursachen der Myopie. Die Vereinigung paralleler Strahlen vor der Netzhaut, welche das Wesen der Myopie ausmacht, kann im Allgemeinen auf doppelte Weise zu Stande kommen.

1. Die Brechkraft des Auges ist abnorm gross, so dass die parallelen Strahlen zu stark convergent gemacht werden; die Netzhaut liegt dabei an ihrer normalen Stelle. Die Ursache der vermehrten Brechkraft kann in der Hornhaut oder in der Linse liegen. Von Seite der Hornhaut führt vermehrte Wölbung zur Myopie. Diese findet sich also bei Ektasien der Hornhaut verschiedenster Art, am stärksten und deutlichsten aber beim Keratoconus, weil hier die Hornhaut gleichzeitig ihre Durchsichtigkeit bewahrt hat. Die durch vermehrte Hornhautwölbung bedingte Myopie ist immer mit einem beträchtlichen Grade von Astigmatismus verbunden.

Die Linse kann entweder durch vermehrte Wölbung oder durch erhöhte Dichtigkeit die Brechkraft des Auges über die Norm erhöhen. Es kommen hier folgende Fälle in Betracht: *a*) Bei Luxation nimmt die Linse eine vermehrte Wölbung an, weil die Spannung durch die Zonula wegfällt. Handelt es sich um Luxation der Linse in die vordere Kammer, so trägt auch die Vorrückung der Linse zur Vermehrung der Brechkraft bei, weil mit der Linse der Hauptbrennpunkt des ganzen brechenden Systems sich nach vorne verschiebt. *b*) Die Accommodation, welche die Wölbung der Linse erhöht, kann dauernd angespannt bleiben und so lange dieser Accommodationskrampf besteht, ist Kurzsichtigkeit vorhanden. Dieselbe verschwindet, wenn durch Atropin die Accommodation gelähmt wird. *c*) Kurzsichtigkeit in Folge vermehrter Dichtigkeit der Linse stellt sich nicht selten im Beginne der Cataracta senilis ein (siehe Seite 448).

Digitized by Illinois College of Optometry

2. Die Brechkraft des Auges ist normal, so dass die parallelen Strahlen an der gewöhnlichen Stelle zur Vereinigung kommen, aber die Netzhaut liegt zu weit hinten. Die Ursache davon ist die Verlängerung der Augenaxe, weshalb man diese Art von Myopie als Axenmyopie bezeichnet. Die Ausdehnung der Sclera, wodurch die Verlängerung des Auges bedingt wird, kann den vorderen oder hinteren Abschnitt derselben betreffen. Ersteres finden wir nach Scleritis, bei welcher die an die Hornhaut angrenzende Zone der Sclera durch die Entzündung erweicht und dann durch den intraoculären Druck ausgedehnt wird (siehe Seite 259). Weitaus am häufigsten aber ist der Sitz der Ausdehnung im hinteren Abschnitte der Sclera, welche als Staphyloma posticum Scarpae nach rückwärts ausgebaucht ist. Dies ist die gewöhnliche, typische Form der Myopie, welche daher eine besondere Besprechung verdient.

Typische Myopie.

§ 143. Die Kurzsichtigen sehen in die Ferne undeutlich, weil in Zerstreuungskreisen. Um diese zu verkleinern und dadurch besser zu sehen, kneifen sie die Lider zusammen und stellen auf diese Weise eine stenopäische Spalte her. Von diesem Blinzeln stammt eben der Name Myopie*).

In der Nähe sehen die Myopen gut und haben dabei den Vortheil, wenig oder keine Accommodation dazu zu brauchen. Die Accommodationsbreite verhält sich im kurzsichtigen Auge (abgesehen von den hohen Graden der Myopie) wie im emmetropischen. Es ist nur, da R in endlicher Entfernung liegt, das ganze Accommodationsgebiet dem Auge näher gerückt, wie aus Fig. 245, 3 ersichtlich ist, wo das Accommodationsgebiet zwischen 10—5 cm vor dem Auge liegt. Der Myope hat deshalb bei der Beschäftigung in der Nähe eine geringere Accommodation als der Emmetrope oder selbst gar keine Accommodation nöthig. Es werde z. B. die Arbeit in einer Entfernung von 33 cm geleistet. In diesem Falle hat der Emmetrope eine Accommodation von $3\,D$ nöthig. Ein Myope von $M = 1\,D$ braucht nur $2\,D$ Accommodation, ein solcher von $M = 3\,D$ aber gar keine, da ja sein Fernpunkt in der Arbeitsdistanz liegt. Sobald also die Myopie einen gewissen Grad erreicht, wird die Accommodation nicht mehr benützt (vorausgesetzt, dass keine Gläser getragen werden). Bei hochgradiger M ist daher die A in der Regel nicht normal, sondern vermindert.

*) Von μύειν, schliessen, blinzeln und ὤψ.

Digitized by Illinois College of Optometry

Die Presbyopie tritt bei Myopen später als bei Emmetropen oder gar nicht auf. Die Abnahme der Elasticität der Linse vollzieht sich zwar im myopischen Auge ebenso wie in jedem anderen, doch macht sie sich praktisch nicht so fühlbar. Wenn Jemand eine $M = 3\,D$ hat, so liegt sein Fernpunkt in 33 cm und bleibt stets dort, auch wenn der Mann noch so alt wird. In dieser Distanz wird also für das ganze Leben deutlich gesehen; der einzige Unterschied gegen früher würde sein, dass der Betreffende, wenn er im hohen Alter die Accommodation verloren hat, nicht mehr in grösserer Nähe als 33 cm sehen kann, was er aber ohnehin für gewöhnlich nicht braucht. Ein solcher Kurzsichtiger wird also überhaupt nicht presbyopisch. Myopen geringeren Grades werden wohl presbyopisch, aber später als Emmetropen. Der Zeitpunkt, wann die Presbyopie eintritt, d. h. der Nahepunkt über 33 cm hinausrückt, lässt sich für jeden Fall leicht berechnen, wenn man den Grad der Myopie, sowie die A der verschiedenen Lebensalter kennt.

Die Klagen der Myopen sind je nach dem Grade der Myopie verschieden. Bei den niederen Graden ist das Sehen in die Ferne zwar nicht scharf, doch für die gewöhnlichen Zwecke oft hinreichend, so dass viele solche Kurzsichtige sich keiner Brillen bedienen. Für die Arbeit in der Nähe gelten mässig kurzsichtige Augen als sehr brauchbar, weil sie mit wenig Accommodation arbeiten und auch spät oder gar nicht presbyopisch werden.

Anders verhält sich die Sache bei den höheren Graden der Kurzsichtigkeit. Hier wird nicht blos über das undeutliche Sehen in der Entfernung geklagt, sondern auch über Mangel an Ausdauer bei der Arbeit in der Nähe. Wegen der kurzen Entfernung des Fernpunktes ist nämlich eine bedeutende Convergenz erforderlich, welche überdies dadurch erschwert wird, dass in Folge des Wegfalles der Accommodation der Impuls zur Convergenz zu gering ist. Es besteht daher latente Divergenz, durch welche die Beschwerden der musculären Asthenopie entstehen. Indem die latente Divergenz manifest wird, kann sich ein Strabismus divergens entwickeln, welchen man daher am häufigsten im Gefolge starker Kurzsichtigkeit antrifft.

Bei hochgradiger Kurzsichtigkeit wird auch durch Gläser oft kein befriedigendes Sehen in die Ferne erreicht, weil krankhafte Veränderungen im Augenhintergrunde bestehen. Aus demselben Grunde ist auch das Sehen in der Nähe trotz der grossen Annäherung an das Object häufig mangelhaft. Dazu kommen Klagen über rasche Ermüdung der Augen, über grosse Empfindlichkeit gegen Licht, sowie über fliegende Mücken. Die letztere Erscheinung findet sich zwar auch in gesunden

Digitized by Illinois College of Optometry

Augen (Seite 486), das kurzsichtige Auge aber nimmt die fliegenden Mücken leichter und in grösserer Anzahl wahr. Dies kommt daher, dass kurzsichtige Augen ohne Brillen Alles undeutlich sehen und auf diesem verschwommenen Grunde die Trübungen sich besser abheben; bei den höheren Graden der Kurzsichtigkeit pflegen überdies pathologische Glaskörpertrübungen vorhanden zu sein. Die fliegenden Mücken sind nicht selten eine Quelle beständiger Belästigung und Beängstigung für den Kurzsichtigen.

Die objective Untersuchung des kurzsichtigen Auges zeigt, dass dasselbe länger als ein normales ist (Arlt). Die Verlängerung wird, wie die Section solcher Augen ergibt, durch Ausdehnung der Sclera am hinteren Pole bewirkt (Fig. 252). Bei starker Kurzsichtigkeit ist die Vergrösserung des Augapfels schon am Lebenden zu erkennen. Das Auge ragt weit hervor — Glotzauge; lässt man dasselbe stark nach der Nase hinwenden, so erscheint im äusseren Theile der Lidspalte die Aequatorgegend, welche nicht wie beim normalen Auge mit starker Krümmung nach rückwärts umbiegt, sondern ganz wenig gewölbt, fast flach nach rückwärts verläuft. Stark kurzsichtige Augen zeichnen sich auch gewöhnlich durch eine tiefe vordere Kammer und eine weite Pupille aus.

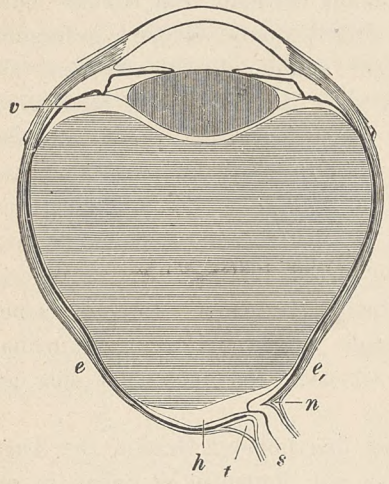

Fig. 252.

Querschnitt eines kurzsichtigen Auges von 28 mm Axenlänge. Vergr. 2/1. — Die Ektasie (Staphyloma posticum), welche den hinteren Abschnitt des Auges einnimmt, reicht von *e* bis *e*, Im Bereiche derselben ist die Sclera sehr verdünnt und lässt dort, wo sie in die Sehnervenscheiden übergeht, ihre Blätter auseinanderweichen, so dass der intervaginale Raum an seinem Ende erweitert ist, und zwar an der temporalen Seite *t* mehr als an der nasalen *n*. Der Sehnerv *s* zeigt innerhalb des Foramen sclerae eine Krümmung nach aussen. Im Bereiche des Staphyloma posticum besteht hintere Glaskörperabhebung *h*, auch vordere Glaskörperabhebung *v* ist in diesem Auge vorhanden. Die vordere Kammer ist sehr tief, der Ciliarkörper springt wenig vor.

Die wichtigsten Veränderungen bei Myopie sind diejenigen, welche ihren Sitz im Augenhintergrunde haben und durch die Augenspiegeluntersuchung erkannt werden. Dieselben sind durchschnittlich umsomehr ausgebildet, je höher der Grad der Kurzsichtigkeit ist. Sie betreffen vor Allem die Aderhaut und die Netzhaut, welche sowohl im Umkreise der Papille als in der Gegend der Macula lutea atrophisch werden (siehe Seite 385). Die letztere Stelle ist auch der Lieblingssitz von Netzhautblutungen. Im Glaskörper bilden sich zahlreiche flottirende

Digitized by Illinois College of Optometry

Trübungen mit gleichzeitiger Verflüssigung desselben. Die Folgen der Degeneration des Glaskörpers äussern sich an der Linse und an der Netzhaut. An ersterer entstehen Trübungen und in Folge von Atrophie der Zonula Zinnii Schlottern und selbst Luxation; an der Netzhaut kommt es zur Abhebung.

Die meisten Fälle von Myopie sind solche niederen Grades, welche sich während der Jugend entwickeln und nach Vollendung des Körperwachsthums zum Stillstande kommen — stationäre Myopie. In anderen Fällen dagegen erreicht die Kurzsichtigkeit schon in der Jugend eine beträchtliche Höhe und bleibt dann nicht stehen, sondern nimmt während des ganzen Lebens stetig zu, so dass sie schliesslich die höchsten Grade erreichen kann — progressive Myopie. Diese Fälle sind es hauptsächlich, welche zu verderblichen Veränderungen im Augeninnern führen und die Kurzsichtigkeit in Wahrheit als eine Krankheit des Auges und sogar als eine schwere Krankheit erscheinen lassen, welche im höheren Alter sehr oft zu Schwachsichtigkeit oder selbst Erblindung Veranlassung gibt.

§ 144. *Ursachen der Kurzsichtigkeit.* Die Kurzsichtigkeit wird nur ausnahmsweise schon mit zur Welt gebracht, indem angeborener Langbau des Auges besteht. Die Regel ist, dass die Myopie in der Jugend sich entwickelt, in jener Zeit, wo bei raschem Wachsthum des ganzen Körpers gleichzeitig bedeutende Anforderungen an die Augen durch die Schule oder die Arbeit gestellt werden. Es ist durch viele Untersuchungen festgestellt worden, dass die erworbene Kurzsichtigkeit fast ausschliesslich bei solchen Personen sich findet, welche ihre Augen mit Nahesehen anstrengen müssen. Diese sind einerseits die Mitglieder der gebildeten Classen, welche den Studien obliegen, andererseits diejenigen Handwerker, welche feine Arbeiten zu verrichten haben, wie Schneider, Näherinnen, Schriftsetzer, Lithographen u. s. w. Es unterliegt also keinem Zweifel, dass die Veranlassung zur Kurzsichtigkeit durch die Nahearbeit gegeben wird. Bei dieser kommen zwei Factoren in Betracht, die Accommodation und die Convergenz, durch deren Zusammenwirken die Ausdehnung des hinteren Augenpoles zu Stande kommt. — Wenn nun auch die Anstrengung der Augen in der Nähe die Ursache der Kurzsichtigkeit ist, so werden doch nicht alle Personen, welche sich dieser Anstrengung unterziehen, wirklich kurzsichtig, sondern nur ein Bruchtheil derselben. Bei letzteren müssen also ausserdem noch besondere Factoren vorhanden sein, welche die Ausbildung der Kurzsichtigkeit durch die Nahearbeit begünstigen. Als solche Factoren kennen wir: 1. Eine Disposition zur Myopie, welche ohne Zweifel

Digitized by Illinois College of Optometry

in bestimmten anatomischen Verhältnissen liegt, wie geringere Widerstandsfähigkeit der Sclera, Besonderheiten im Verhalten der Augenmuskeln, des Sehnerven u. s. w. Da sich anatomische Eigenthümlichkeiten leicht vererben, erklärt sich auch die Erblichkeit der Kurzsichtigkeit. Die Kinder kurzsichtiger Eltern werden zwar nicht kurzsichtig geboren; wenn sie aber unter solche Verhältnisse kommen, welche der Entwicklung der Kurzsichtigkeit günstig sind, zeigen sie grössere Neigung, kurzsichtig zu werden, als die Kinder normalsichtiger Eltern. 2. Solche Umstände, welche zu grösserer Annäherung der Arbeit zwingen und dadurch eine abnorm starke Accommodation und Convergenz erheischen. Dies ist der Fall, wenn besonders feine Arbeit geleistet werden soll oder wenn bei unzureichender Beleuchtung gearbeitet wird, ferner wenn die Sehschärfe herabgesetzt ist (durch Hornhautflecken, Linsentrübungen, Astigmatismus u. s. w.), wodurch eine grössere Annäherung an die Gegenstände erforderlich wird (siehe Seite 740). 3. Latente Divergenz. Dieselbe macht sich umsomehr geltend, je höher die Kurzsichtigkeit ist und je näher daher die Gegenstände gehalten werden müssen. Sie erschwert die Convergenz und leistet dadurch dem Fortschreiten der Kurzsichtigkeit Vorschub. 4. Der Accommodationskrampf täuscht zuerst Kurzsichtigkeit vor und geht später meist in wirkliche Kurzsichtigkeit über. Er entsteht dadurch, dass zum Zwecke der Nahearbeit die Accommodation täglich durch viele Stunden angespannt erhalten wird. Schliesslich kommt es bei jungen, accommodationskräftigen Individuen dahin, dass sie die Accommodation überhaupt nicht mehr vollständig zu entspannen vermögen. Sie accommodiren auch dann, wenn sie in die Ferne blicken, und erscheinen daher als kurzsichtig, wenn sie auch emmetropisch oder selbst hypermetropisch sind. Sind sie thatsächlich kurzsichtig, so wird durch den Krampf ein höherer Grad der Kurzsichtigkeit vorgetäuscht. Der Accommodationskrampf wird dadurch entdeckt, dass man bei der subjectiven Prüfung (mit Brillen) die Kurzsichtigkeit höher findet als bei der objectiven Feststellung derselben durch den Augenspiegel. Während der Augenspiegeluntersuchung pflegt nämlich die Accommodation vollständig entspannt zu werden, so dass sich das Auge in seiner wahren Refraction zeigt. Die Probe auf die Richtigkeit geschieht durch Einträufeln von Atropin, welches die Accommodation lähmt und dadurch den Krampf behebt, so dass nun bei der Prüfung mit Gläsern die wirkliche Refraction gefunden wird.

Therapie. Es ist unmöglich, den Langbau des Auges, welcher der Kurzsichtigkeit zu Grunde liegt, zu beseitigen. Wir müssen uns daher

Digitized by Illinois College of Optometry

darauf beschränken, durch entsprechende Gläser für das deutliche Sehen zu sorgen und die Arbeit in der Nähe, soweit sie gestattet ist, ohne Ermüdung möglich zu machen. Ferner muss der Progression der Kurzsichtigkeit nach Möglichkeit gesteuert und etwaige Complicationen bekämpft werden.

In Bezug auf das Brillentragen der Kurzsichtigen gelten folgende Grundsätze: Bei den niedrigen Graden der Kurzsichtigkeit, bis zu etwa $2\,D$, genügt es, Brillen für die Ferne zu verordnen, falls überhaupt der Wunsch nach solchen geäussert wird. Für die Nähe sind Brillen nicht nöthig, da ja auch ohne solche in hinreichender Entfernung — bis zu 50 cm und darüber — gesehen werden kann. — Bei den mittleren Graden der Kurzsichtigkeit, d. i. von $2\,D$ bis ungefähr $7\,D$, sind Gläser für die Ferne nöthig. Aber auch für die Nähe sind sie oft wünschenswerth. Die Arbeit müsste sonst zu nahe gehalten werden und würde eine starke Convergenz erfordern, welche sowohl zur Ermüdung als zum Fortschreiten der Kurzsichtigkeit Veranlassung geben könnte. Wenn das Auge sonst gesund und die Accommodationsbreite hinreichend gross ist, verordnet man ein Glas, welches dauernd, für die Ferne sowie für die Nähe, zu tragen ist. Dieses Glas soll die Myopie nicht ganz corrigiren. So würde man z. B. bei $M = 5\,D$ ungefähr $-4\,D$ geben. — Wenn die Accommodationsbreite gering ist, sei es wegen vorgeschrittenen Alters oder aus anderen Gründen, so wird das fast corrigirende Glas für die Nähe nicht vertragen. Kurzsichtige, welche durch viele Jahre beständig ein Glas getragen haben, finden, wenn sie älter werden, dass ihnen das Lesen mit dem Glase immer schwieriger wird. In solchen Fällen muss man zweierlei Brillen verordnen, eine stärkere, nahezu corrigirende für die Ferne und eine schwache für die Nähe, welche die Arbeitsdistanz auf die gewünschte Entfernung hinausschiebt. Das Gleiche gilt für die hohen Grade der Myopie, bei welchen gleichfalls für die Ferne und die Nähe verschiedene Gläser gegeben werden müssen. Wenn die Sehschärfe in Folge von Complicationen sehr vermindert ist, nützen überhaupt Brillen wenig oder nichts.

Die Verordnung von Brillen für Kurzsichtige erfordert viel Erfahrung und eine genaue Berücksichtigung aller Nebenumstände. Auf keinen Fall sollte die Wahl der Brillen dem Optiker überlassen werden.

Nebst der Wahl der Brillen muss das diätetische Verhalten des Patienten sowohl im Allgemeinen als in Bezug auf die Augen geregelt werden. Dies ist um so wichtiger, je stärker die Myopie ist und

Digitized by Illinois College of Optometry

je mehr ein Fortschreiten derselben, sowie Complicationen zu befürchten sind. Vor Allem muss die Nahearbeit so viel als möglich eingeschränkt werden. Diejenige Arbeit, welche unter allen Umständen geleistet werden muss, soll in thunlichst grosser Entfernung geschehen. Um dies möglich zu machen, muss auf guten Druck der Bücher, ausreichende Beleuchtung, richtige Haltung beim Lesen und Schreiben u. s. w. gesehen werden. Die Arbeit des Abends, bei künstlicher Beleuchtung, ist nach Möglichkeit einzuschränken. Sehr nützlich ist es, die Arbeit öfter zu unterbrechen und die Augen durch Blicken in die Ferne auszuruhen. Wenn es sich zeigt, dass die Kurzsichtigkeit rasche Fortschritte macht und höhere Grade zu erreichen droht, so empfiehlt es sich, für längere Zeit die Studien aussetzen zu lassen; besteht Accommodationskrampf, so kann man eine solche Pause zu einer Atropincur benützen. Junge Leute mit stark progressiver Myopie sollen darauf aufmerksam gemacht werden, dass sie bei der Wahl ihres Berufes dem Zustande ihrer Augen Rechnung tragen. Berufsarten, welche beständiges Lesen und Schreiben erfordern, wie die des Beamten, Gelehrten u. s. w., passen für solche Leute nicht.

Bei den höchsten Graden der Kurzsichtigkeit kann man die Linse, auch wenn sie durchsichtig ist, durch Discission entfernen (Fukala). Die Operation eignet sich für jüngere Individuen, deren Myopie über 15 D beträgt und welche noch nicht zu starke pathologische Veränderungen im Augenhintergrunde aufweisen. Das Auge kann dadurch der Emmetropie nahe gebracht werden, so dass es im Stande ist, ohne Glas in die Ferne deutlich zu sehen. Man darf aber nicht übersehen, dass man durch diese Operation die Accommodationsfähigkeit opfert und dass dieselbe nicht im Stande ist, der zunehmenden Verlängerung des Augapfels sowie den dadurch bedingten Veränderungen im Augenhintergrunde Einhalt zu gebieten.

Der anatomische Nachweis der Vergrösserung des myopischen Augapfels wurde zuerst durch Arlt geliefert und damit das Wesen der Myopie ergründet (1854). Scarpa hatte zwar schon früher (1807) die der Myopie eigenthümliche Ektasie des hinteren Augenpoles gesehen, aber nicht als Ursache der Myopie erkannt. Die Grösse der Ektasie steht in geradem Verhältnisse zur Höhe der Myopie. Bei mässiger Kurzsichtigkeit nimmt die Ektasie gerade nur den hinteren Pol des Augapfels ein; bei den höheren Graden der Myopie jedoch breitet sich die Ektasie so weit aus, dass auch der Sehnerv in dieselbe einbezogen wird, indem er ihr seitlich aufsitzt (Fig. 252 ee_1). Die durch die Ektasie bedingte Verlängerung des Bulbus kann sehr beträchtlich werden; es gibt Bulbi bis zu 35 mm Axenlänge, während das normale Auge nur 24 mm lang ist.

Die mikroskopische Untersuchung des ektatischen hinteren Abschnittes ergibt als auffälligsten Befund eine Verschiebung der Sclera gegen den Sehnerven. Es sieht aus, als ob der Sehnervenstamm vom Foramen sclerae hinweg nach der Nasenseite gezerrt worden wäre. Da aber der Sehnervenkopf im Foramen sclerae fixirt ist, so erfährt der Sehnerv an seinem Ende eine Biegung (Fig. 252 und Fig. 253). Die äussere Scheide wird dadurch vom Sehnervenstamme abgezogen

Digitized by Illinois College of Optometry

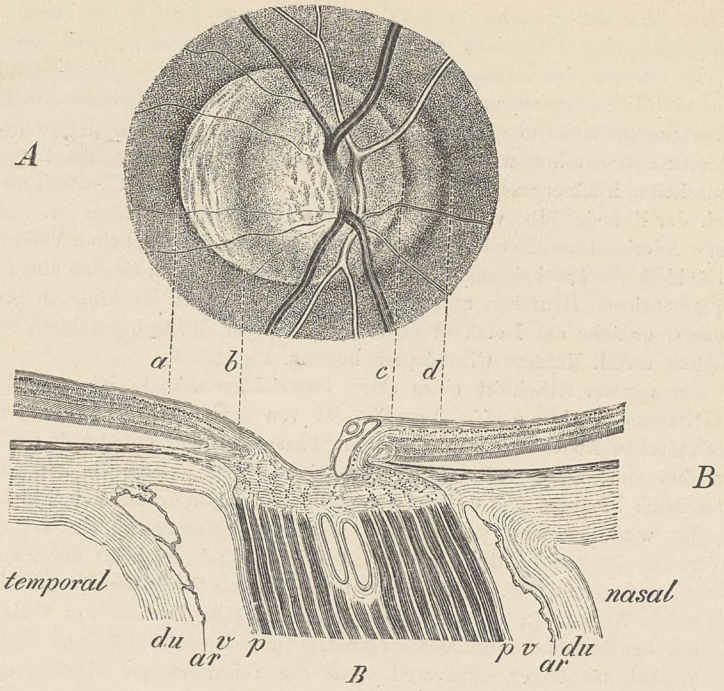

Fig. 253. Sehnerveneintritt bei Myopie.

A. Ophthalmoskopisches Bild der Papille. Die Papille *b—c* ist elliptisch mit verticaler grosser Axe. Sie zeigt in ihrer äusseren Hälfte die grosse physiologische Excavation, auf deren Grund die grauen Tüpfel der Lamina cribrosa sichtbar sind, während die Centralgefässe am inneren Rande der Excavation auftauchen. An den temporalen Rand der Papille, und nicht scharf davon abgegrenzt, schliesst sich die helle Sichel *a—b* an (Distractionssichel). Dieselbe ist von weisser Farbe (während die Papille selbst röthlich ist) und von bräunlichen, langgezogenen Flecken bedeckt, welche Reste des Stromapigmentes der Aderhaut sind. Der temporale Rand der Sichel ist scharf und die angrenzende Aderhaut daselbst etwas stärker pigmentirt. Im Gegensatze dazu zeigt die Aderhaut in der Nachbarschaft des nasalen Papillenrandes eine etwas hellere Färbung, von *c—d*, wodurch eine allerdings nur angedeutete gelbliche Sichel auch am nasalen Rande der Papille entsteht (Supertractionssichel).

B. Längsschnitt durch den Sehnervenkopf. Vergr. 14/1. — Hier fällt die Verziehung des Sehnerven gegenüber dem für seinen Durchtritt bestimmten Loche in der Sclera und Chorioidea in die Augen. Die Sehnervenbündel sind, soweit sie durch markhaltige Fasern gebildet werden, in Folge der Weigert'schen Haematoxylinfärbung schwarz; zwischen ihnen erkennt man die hell gebliebenen Septa und die Längsschnitte der Centralarterie und Centralvene. Die schwarze Färbung hört scharf an der Lamina cribrosa auf. Vor derselben zeigt der Sehnervenkopf die physiologische Excavation als Grube, deren Grund an der tiefsten Stelle durch die Lamina cribrosa gebildet wird. Die temporale Wand der Excavation dacht sich von der Netzhaut her ganz allmälig ab, die nasale Wand fällt steil ab und lässt die Durchschnitte der Centralgefässe erkennen. Der Sehnervenstamm inserirt sich im Ganzen schief an den Bulbus, was besonders beim Vergleich mit Fig. 10 auffällt; am stärksten ist aber die Verziehung dort, wo der Sehnerv die Sclera und Chorioidea durchsetzt. Die temporale Wand des Sclerotico-chorioidealcanales sieht dadurch theilweise nach vorne. Sie ist, da die darüberliegende Netzhaut durchsichtig ist, beim Anblick von vorne (mit dem Augenspiegel) als eine helle Sichel sichtbar, welche von *b* bis *a* reicht, wo das Pigmentepithel beginnt. Etwas weiter nach innen als dieses erstreckt sich das Stromapigment der Aderhaut und wird daher in Form brauner Flecken auf der hellen Scheibe sichtbar. Die nasale Wand des Canales ist umgekehrt theilweise nach rückwärts gewendet, so dass sie sich vor den am meisten nasal gelegenen Theil des Sehnerven *c—d* zieht. Weil die Verziehung nicht blos das Loch in der Sclera, sondern auch das in der Aderhaut betrifft, so ist auch diese über den nasalen Rand des Sehnerven bis nach *c* gezogen. Da der durch Sclera und Chorioidea verdeckte nasale Antheil der Papille ophthalmoskopisch nicht deutlich sichtbar ist, erscheint diese im horizontalen Durchmesser verschmälert. Indessen schimmert doch der verdeckte Theil des Sehnerven durch Sclera und Chorioidea durch, so dass man ihn als eine nicht scharf begrenzte gelbliche Sichel am nasalen Rande der Papille erkennt (*c—d*). Die Verziehung des Sehnerven gegen die Sclera setzt sich auch auf die Scheiden des Nerven fort. Die Duralscheide *du* und die ihr anliegende Arachnoidealscheide *ar* sind vom Sehnerven abgezogen, besonders an der temporalen Seite, und der intervaginale Raum *vv* dadurch erweitert; die Pialscheide *p* liegt dagegen dem Sehnerven innig an.

Digitized by Google Original

und zwar besonders an der temporalen Seite; da nämlich der Sehnerv nach der nasalen Seite sich verschiebt, entfernt er sich an der temporalen Seite immer mehr von der aus der Sclera entspringenden äusseren Scheide. Hier entsteht daher eine beträchtliche Erweiterung des intervaginalen Raumes. An der Aderhaut wird die Verschiebung dadurch kenntlich, dass sie an der temporalen Seite vom Sehnervenrande sich entfernt hat, während sie am nasalen Rande nicht selten über die Sehnervenscheibe hinübergezogen ist (Fig. 253). — Die Sclera ist, soweit sie in den Bereich der Ektasie fällt, verdünnt, so dass sie oft nur papierdünn ist. Die darüber liegende Aderhaut und Netzhaut zeigen neben geringen entzündlichen Veränderungen hauptsächlich die Erscheinungen der Atrophie; zuletzt sind beide zu einem dünnen, fast pigmentlosen Häutchen reducirt. Der Glaskörper ist im hinteren Abschnitte von der Oberfläche der Netzhaut abgehoben und der dadurch gebildete Raum von Flüssigkeit erfüllt (hintere Glaskörperabhebung, Fig. 252 *h*).

Der vordere Abschnitt eines stark kurzsichtigen Auges ist normal, bis auf den Ciliarmuskel (Jwanoff). Derselbe ist von geringerem Durchmesser als im emmetropischen Auge, weil die circulären Fasern weniger entwickelt sind, ja zuweilen fast ganz fehlen (Fig. 255). Diese sind es ja, welche die Accommodation hauptsächlich besorgen und weil im myopischen Auge die Accommodation nur wenig verwendet wird, so sind sie daselbst nicht gehörig ausgebildet. Da auch die Ciliarfortsätze im kurzsichtigen Auge weniger gross sind, erscheint der ganze Ciliarkörper abnorm flach (Fig. 252). Das entgegengesetzte Verhalten besteht in hypermetropischen Augen. In diesen ist die Müller'sche Portion des Ciliarmuskels durch die beständige Accommodationsanstrengung hypertrophirt und dadurch der ganze Muskel mächtiger, und weil auch die Ciliarfortsätze stärker entwickelt sind, springt der ganze Ciliarkörper weiter gegen das Augeninnere vor (Fig. 256). Der Vergleich der beiden Figuren 255 und 256 untereinander und mit Fig. 254, welche den Ciliarkörper eines emmetropischen Auges darstellt, zeigt ferner, wie durch die Gestalt des Ciliarkörpers die Form der Kammerbucht bestimmt wird. Dieselbe ist im myopischen Auge tiefer, im hypermetropischen seichter als im emmetropischen Auge. Dieses Verhalten, welches auch am lebenden Auge makroskopisch zu sehen ist, dürfte für die Entstehung des Glaukoms von Wichtigkeit sein. Wir wissen, dass bei diesem sowohl durch Anschwellung der Ciliarfortsätze als auch durch die Verdickung der Iris bei Pupillenerweiterung die Iris an die Hornhaut sich anlegt und die Kammerbucht dadurch aufgehoben wird (siehe Seite 427). Dies kann offenbar um so leichter geschehen, je grösser die Ciliarfortsätze und je enger die Kammerbucht ist. Darin dürfte zum Theil der Grund liegen, warum hypermetropische Augen besonders häufig, myopische Augen dagegen höchst selten von entzündlichem Glaukom befallen werden.

Die ophthalmoskopischen und anatomischen Veränderungen, welche sich bei den höheren Graden der Myopie einstellen, machen es verständlich, dass die Sehschärfe bei starker Kurzsichtigkeit fast nie normal gefunden wird. — Unter den Laien besteht der Glaube, dass die Kurzsichtigkeit im Alter abnimmt. Dies ist nur für die niedrigsten Grade der Kurzsichtigkeit richtig. Das emmetropische Auge wird im hohen Alter in Folge verminderter Brechkraft der Linse hypermetropisch (siehe Seite 757); dementsprechend muss in einem myopischen Auge die Myopie abnehmen. Oft glauben die Myopen, weniger kurzsichtig geworden zu sein, weil sie ohne Gläser besser in die Ferne sehen, und doch ergibt die Prüfung mit Gläsern keine Abnahme der Myopie. Das Bessersehen rührt daher, dass im Alter die Pupillen

Digitized by Illinois College of Optometry

enger werden und daher beim Sehen mit blossen Augen die Zerstreuungskreise kleiner sind. Alle hochgradig Kurzsichtigen sehen aber mit zunehmenden Jahren immer schlechter, da nicht blos die Myopie zunimmt, sondern auch die Complicationen der Myopie sich mehr und mehr einstellen.

Kurzsichtigkeit höheren Grades macht untauglich zum Kriegsdienste. In Oesterreich besteht nach dem Wehrgesetze vom Jahre 1889 Tauglichkeit zu jeder

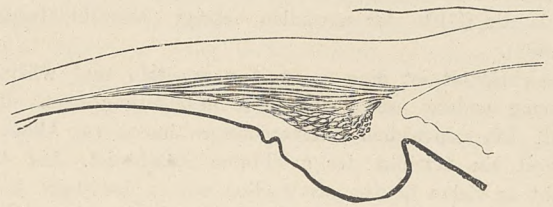

Fig. 254.
Ciliarkörper eines emmetropischen Auges.

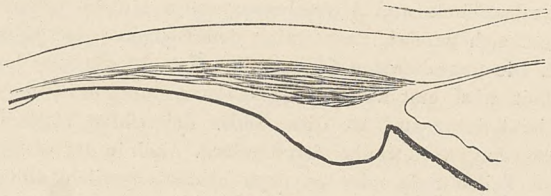

Fig. 255.
Ciliarkörper eines myopischen Auges.

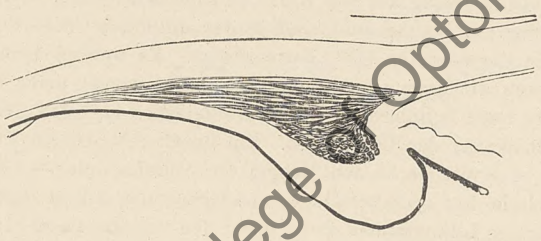

Fig. 256.
Ciliarkörper eines hypermetropischen Auges.

Art von Kriegsdienst bei einer Kurzsichtigkeit bis zu einem Fernpunktsabstande von 25 cm ($M4\,D$) auf dem kurzsichtigeren Auge. Für Einjährig-Freiwillige ist diese Grenze bis zu einem Fernpunktsabstand von 20 cm ($M5\,D$), für Mediciner, Pharmaceuten und Veterinäre bis zu einem Fernpunktsabstande von 15 cm ($M6{\cdot}5\,D$) hinausgerückt. Auch assentirt, jedoch nur zur Ersatzreserve, werden jene Recruten, deren Fernpunktsabstand zwischen 25 und 20 cm liegt ($M4—5\,D$), während jede höhere Kurzsichtigkeit ganz vom Waffendienste ausschliesst. Die Sehschärfe ist

Digitized by Illinois College of Optometry

gleichfalls in Betracht gezogen. Volle Eignung besitzt nur Derjenige, welcher auf beiden Augen mindestens $S = {}^6/_{12}$ (nach Correction etwa vorhandener Ametropie) hat. Wessen S auf dem besseren Auge nur ${}^6/_{12}$, auf dem schlechteren mindestens ${}^6/_{24}$ ist, wird zur Ersatzreserve assentirt, während Herabsetzung der S unter dieses Maass zum Waffendienste untauglich macht.

In Deutschland macht dauernd untauglich eine Kurzsichtigkeit, bei welcher auf dem besseren Auge der Fernpunktsabstand 15 cm oder weniger beträgt ($M = 6{\cdot}5\,D$ und mehr). Geringere Kurzsichtigkeit als die angegebene macht bedingt tauglich, wenn S mehr als die Hälfte der normalen beträgt (deutsche Heeresordnung vom 22. November 1888).

Die Kurzsichtigkeit ist eine so weit verbreitete und wichtige Krankheit, dass sie, wie wenig andere, eine ausgedehnte Bearbeitung nach allen Richtungen hin erfahren hat. Die zahlreichen Untersuchungen haben vor Allem ergeben, dass die Kurzsichtigkeit ein Attribut der gebildeten Stände ist. Auf dem Lande begegnet man nicht so vielen Leuten mit Brillen wie in der Stadt. In dieser sind es vor Allem die Schulen, welche die hauptsächlichen Pflanzstätten der Kurzsichtigkeit bilden. Cohn hat zuerst durch seine ausgedehnten Untersuchungen die allgemeine Aufmerksamkeit auf diese Thatsache gelenkt. Seitdem sind in fast allen Ländern statistische Untersuchungen über Kurzsichtigkeit ausgeführt worden, welche sich auf alle Stände und Altersclassen, selbst auf die neugeborenen Kinder erstrecken. Es hat sich gezeigt, dass unter den Neugeborenen Myopie so gut wie nicht vorkommt. Die neugeborenen Kinder sind fast ausnahmslos hypermetropisch. Die Kurzsichtigkeit wird erst während des Lebens durch Anstrengung der Augen erworben und bleibt daher aus, wo diese fehlt. Bei wilden Völkern kommt Kurzsichtigkeit ebenso wenig vor, wie bei den Kindern. Auch in der niedersten Kategorie der Schulen, der Volksschule, gibt es noch ausserordentlich wenig Kurzsichtige, und dasselbe gilt von der Landbevölkerung, deren Bildungsgrad ja durchschnittlich nicht über die Volksschule hinausgeht. Die für die Augen gefährlichste Schule ist die Mittelschule. In dieser entsteht die Kurzsichtigkeit und wächst sowohl in Bezug auf ihren Grad als in Bezug auf die Zahl der Kurzsichtigen, je weiter man in den Classen hinaufsteigt. In Deutschland sind in der untersten Classe der Mittelschulen ungefähr 20%, in der obersten 60% Kurzsichtige. Es werden beim Aufsteigen in die höheren Classen die bereits kurzsichtigen Schüler immer mehr kurzsichtig und ausserdem immer neue Schüler von der Kurzsichtigkeit ergriffen. Noch ungünstiger sind die Verhältnisse an der Universität. Die durch die Studien erworbene Kurzsichtigkeit trägt also mit Recht den Namen der Schulmyopie. — Den gleichen Einfluss wie die Schule hat andauernde Beschäftigung der Augen mit feiner Arbeit. Cohn fand unter den Lithographen 45%, unter den Schriftsetzern 51% Kurzsichtige.

Das männliche und weibliche Geschlecht ist in gleicher Weise für die Kurzsichtigkeit disponirt. Allerdings sieht man weniger kurzsichtige Frauen als Männer. Zum Theil kommt dies daher, weil der Studiengang der Frauen kürzer ist; zum Theil scheint es aber nur, als ob es wenig kurzsichtige Frauen gäbe, weil sich die Frauen nur ungern zum Brillentragen entschliessen, welches gegen die allgemeine Sitte verstösst. Dagegen wird angenommen, dass manche Rassen, vor Allem die deutsche, mehr zur Kurzsichtigkeit neigen als andere.

Die grosse Verbreitung der Kurzsichtigkeit, namentlich unter der studirenden Jugend, hat mit Recht in weiteren Kreisen Besorgniss hervorgerufen und zu Bemühungen geführt, dem Weitergreifen des Uebels Einhalt zu thun. Vor Allem

Digitized by Illinois College of Optometry

wäre das Uebermaass von Arbeit, das viele Schüler gegenwärtig zu bewältigen haben, auf das rechte Maass zu reduciren. Die Ueberbürdung der Schüler sowohl in der Schule als zu Hause wird von den Meisten zugegeben und ist nicht blos für die Augen, sondern für die gesammte geistige und körperliche Entwicklung des Jünglings von Nachtheil. Der Unterricht sollte nicht zu früh, womöglich nicht vor vollendetem 6. Lebensjahre beginnen und den körperlichen Uebungen, namentlich im Freien, mehr Zeit eingeräumt werden, als dies bis jetzt der Fall ist. Die hiefür bestimmten Stunden hätten mit den Sitzstunden in passender Weise abzuwechseln, so dass sie zum Ausruhen von der Arbeit des Geistes und der Augen dienen. Dasjenige Maass von Arbeit, welches durchaus erforderlich ist, sollte unter den günstigsten Bedingungen geleistet werden. Darauf muss namentlich in den Schulen gesehen werden, da die Arbeit zu Hause der Ueberwachung sich entzieht. Die Anforderungen, welche sich in manchen neuen Schulen bereits verwirklicht finden, sind: 1. Gute Beleuchtung, d. h. von zureichender Stärke und richtigem Einfalle; das Licht muss hauptsächlich von der linken Seite der Schülers kommen. 2. Gut gebaute Sitze und Tische, welche ausserdem den verschiedenen Grössen der Schüler angepasst sein müssen, damit dieselben nicht zu schlechter Körperhaltung gezwungen werden. Wenn sich die Schüler dennoch — namentlich beim Schreiben — zu sehr vorneigen, ist der Gebrauch von Geradhaltern (von welchen der beste der von Kallmann in Breslau ist) angezeigt. 3. Eine richtige Methode des Schreibunterrichtes, welche gestattet, den Kopf und Körper beim Schreiben gerade zu halten (Steilschrift). 4. Guter Bücherdruck. Zu klein gedruckte Bücher sollten ebenso wie zu feine weibliche Handarbeiten aus der Schule verbannt werden.

Während Niemand daran zweifelt, dass die Nahearbeit die Kurzsichtigkeit hervorbringt, hat man sich noch nicht einigen können, in welcher Weise sie dies thut. Es sind verschiedene Theorien in dieser Beziehung aufgestellt worden, von denen wohl jede das eine oder andere Richtige enthält, keine aber vollständig befriedigt. Diejenigen, welche die Accommodation als Ursache der Myopie anschuldigen, führen an, dass während der Accommodation der intraoculäre Druck etwas erhöht werde. Wenn sich dieser Vorgang oft wiederholt, könne er zur Ausdehnung des hinteren Theiles der Sclera führen, wo dieselbe am meisten nachgiebig ist. Nach v. Graefe sollten auch entzündliche Vorgänge in der Aderhaut und Sclera (Sclerotico-chorioiditis posterior) hiebei in Frage kommen, durch welche die Sclera erweicht würde. Andere glauben, dass weniger die Accommodation als vielmehr die Convergenz an der Myopie Schuld trage, indem dabei durch die äusseren Augenmuskeln ein Druck auf den Bulbus ausgeübt werde, welcher zur Ausdehnung desselben führt. Man hat dabei entweder an die Recti mediales und laterales gedacht, welche sich bei der Convergenz stärker über den Bulbus herüberspannen oder an die beiden Obliqui, welche den Bulbus gleichsam wie eine Schleife umfassen. Letztere sind gleichzeitig so gelegen, dass sie auf die Austrittsstellen einiger Wirbelvenen aus dem Bulbus drücken und dadurch venöse Stauung im Bulbus hervorrufen können. Die Convergenz könnte aber auch dadurch zur Ausdehnung des hinteren Augenpoles führen, dass dieser dabei nach auswärts verschoben wird und so eine Zerrung durch den Opticus erfährt. Dies wäre besonders dann zu erwarten, wenn der Opticus verhältnissmässig zu kurz ist (Hasner, Weiss). Diese Anschauung gewinnt durch den anatomischen Befund an Gewicht, welcher am Sehnervenkopfe Veränderungen zeigt, die auf Zerrung in der angedeuteten Richtung bezogen werden müssen.

Digitized by Illinois College of Optometry

IV. Capitel.

Hypermetropie.

§ 145. Die Uebersichtigkeit, Hypermetropie*) H, ist jener Brechzustand des Auges, bei welchem parallel auf das Auge auffallende Strahlen hinter der Netzhaut sich vereinigen (in f Fig. 257). Eigentlich kommen die Strahlen überhaupt nicht zur Vereinigung, da der Strahlenkegel vor seiner Spitze durch die Netzhaut geschnitten wird und daselbst ein Zerstreuungskreis entsteht. Die H ist das Gegentheil der M; bei ersterer liegt die Spitze des Strahlenkegels hinter, bei letzterer vor der Netzhaut.

Was für Strahlen kann denn der Hypermetrope auf seiner Netzhaut zu einem scharfen Bilde vereinigen? Versuchen wir das Object aus der unendlichen Entfernung näher zu rücken, so wird es immer undeutlicher. Je mehr divergent die Strahlen an das Auge kommen, desto weiter hinter der Netzhaut gelangen sie zur Vereinigung (so in Fig. 257 die von O kommenden Strahlen in f_1) und desto grösser werden die Zerstreuungskreise. Das hypermetropische Auge kann daher — ohne Accommodation — weder ferne noch nahe Gegenstände deutlich sehen. Damit die Strahlen auf der Netzhaut des hypermetropischen Auges sich vereinigen, müssen sie mit einer gewissen Convergenz auf das Auge auffallen (Fig. 258 cc). Wie stark muss diese Convergenz sein? Um das zu erfahren, müssen wir die Strahlen verlängern, bis sie sich treffen. Es würde dies in einem hinter dem Auge gelegenen Punkte (Fig. 258 R) der Fall sein. Die Entfernung dieses Punktes vom Auge gibt uns also das Maass für die Convergenz der Strahlen an, welche erforderlich ist, damit diese auf der Netzhaut sich treffen. Dieser Punkt ist also der Fernpunkt R, d. h. derjenige Punkt, für welchen das hypermetropische Auge im Zustande der Accommodationsruhe eingestellt ist. Er liegt in endlicher Entfernung, gerade so wie der Fernpunkt bei Myopie, jedoch nicht wie bei M vor, sondern hinter dem Auge. Der Unterschied liegt eben darin, dass bei M die Strahlen, welche das Auge vereinigt, vom Fernpunkte herkommen, bei H dagegen zum Fernpunkte hinziehen. Dieser ist nicht ein wirklicher Ausgangs- oder Vereinigungspunkt von Strahlen, sondern ein idealer Punkt, der blos bestimmt ist, die Richtung der Strahlen zu kennzeichnen. Wir sagen daher, das hypermetropische Auge habe nur einen virtuellen Fernpunkt

*) Auch Hyperopie.

Digitized by Illinois College of Optometry

und bezeichnen dies durch das negative Vorzeichen: — R. (Die gleichfalls hinter dem Auge liegenden Punkte f und f_1 in Fig. 257 haben mit dem Fernpunkte nichts zu thun, sondern sind die Brennpunkte der parallel oder divergent auf das hypermetropische Auge auffallenden Strahlen.)

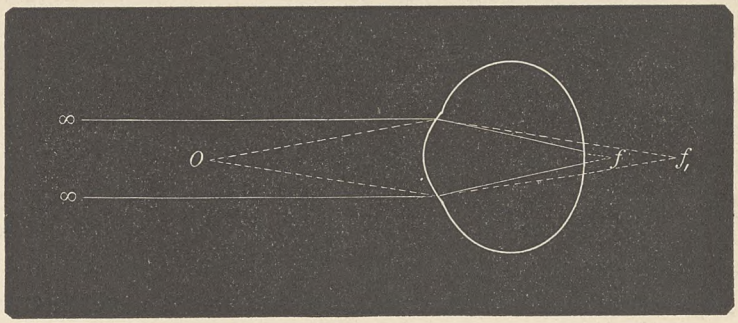

Fig. 257.
Gang der Strahlen in einem hypermetropischen Auge.

Bestimmung der H. Je stärker die H ist, desto mehr convergent müssen die Strahlen auf das Auge fallen, um auf dessen Netzhaut vereinigt zu werden, desto näher dem hinteren Pole des Auges würden daher diese Strahlen, ungebrochen verlängert gedacht, sich

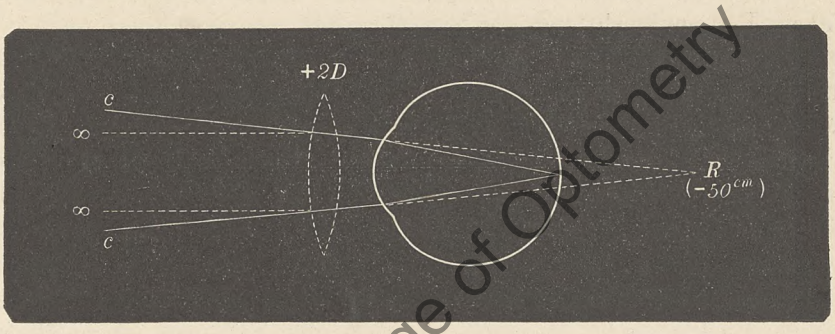

Fig. 258.
Correction der Hypermetropie durch eine Convexlinse.

schneiden. Dieser Durchschnittspunkt ist aber der Fernpunkt. Der Grad der H wird also gerade so, wie der Grad der M durch die Distanz des Fernpunktes vom Auge bestimmt; in beiden Fällen ist der Refractionsfehler um so grösser, je näher R dem Auge liegt. Der Unterschied ist nur, dass bei M R vor dem Auge, bei H aber hinter dem Auge liegt. Aus diesem Grunde lässt sich bei H der Fernpunktsabstand nicht direct messen, wie bei M. Wir sind gezwungen, ihn indirect, durch

Digitized by Illinois College of Optometry

Prüfung mit Gläsern, zu bestimmen. Wir gehen dabei, wie bei der Correction der *M*, von dem Bestreben aus, durch eine Linse die parallelen Strahlen so zu brechen, dass sie auf der Netzhaut sich vereinigen. Hiezu ist offenbar eine Convexlinse nöthig, da diese im Stande ist, parallele Strahlen convergent zu machen. Wenn der Fernpunkt des hypermetropischen Auges in — 50 cm liegt (Fig. 258 *R*), so müssten wir eine Convexlinse von 50 cm Brennweite = 2 *D* nehmen. Die parallel auf die Linse auffallenden Strahlen (Fig. 258 ∞ ∞) würden durch dieselbe so gebrochen, dass sie nach dem Brennpunkte der Linse convergiren, welcher 50 cm hinter dem Auge liegt, also an derselben Stelle, wo der Fernpunkt des Auges sich befindet. Diese Strahlen würden daher auf der Netzhaut vereinigt werden. Die Entfernung des Glases vom Auge ist der Einfachheit halber vernachlässigt worden.

Da sich für alle anderen Grade der *H* dasselbe zeigen lässt, kann man als allgemeines Gesetz aufstellen: das hypermetropische Auge braucht, um in die unendliche Entfernung deutlich zu sehen, dasjenige Convexglas, dessen Brennweite der Entfernung des Fernpunktes vom Auge gleich ist. Das die *H* corrigirende Glas gibt also durch seine Brennweite gleichzeitig die Lage des *R* und damit den Grad der *H* an. Man drückt den letzteren gleich durch die Anzahl von Dioptrien aus, welche das corrigirende Glas repräsentirt, sagt also nicht, eine *H* von 50 cm Fernpunktsabstand, sondern $H = 2\,D$.

Wenn oben gesagt wurde, dass die Hypermetropen weder ferne noch nahe Gegenstände deutlich sehen können, so gilt dies nur dann, wenn nicht accommodirt wird. Durch die Accommodation ist der Hypermetrope gerade so im Stande, die Brechkraft des Auges zu vermehren, als ob ihm eine Convexlinse vorgesetzt würde; er kann seine *H* durch Accommodation corrigiren. Dieser Umstand erschwert die exacte Bestimmung der *H*. Wenn man dasselbe Individuum zu verschiedenen Zeiten auf *H* untersucht, findet man den Grad derselben nicht immer gleich. So kann es z. B. geschehen, dass man bei einem jungen Hypermetropen heute die $H = 1{\cdot}5\,D$, bald darauf die $H = 1\,D$ und morgen vielleicht $H = 2\,D$ bestimmt. Welche von diesen Bestimmungen ist die richtige? Träufeln wir mehrmals Atropin ein und untersuchen wir wieder, so finden wir nun die *H* immer gleich, aber bedeutend höher als früher, z. B. $H = 4\,D$.

Dass uns vor der Atropinisirung die *H* so niedrig erschien, kann nur darin seinen Grund haben, dass ein Theil derselben beständig durch die Accommodation gedeckt wurde. Der Hypermetrope ist so gewöhnt, zu accommodiren, dass er nicht im Stande ist, seine Accommodation

Digitized by Illinois College of Optometry

vollständig zu entspannen, auch wenn man ihm Convexgläser vorsetzt, welche seine Accommodation überflüssig, ja nachtheilig machen. Der Hypermetrope sieht mit einem Glase, das seine *H* vollständig corrigirt, in die Ferne geradezu schlecht, in der Regel viel schlechter, als mit freiem Auge. Wenn man dem Hypermetropen zuerst ganz schwache und dann allmälig immer stärkere Convexgläser vorsetzt, so entspannt er wohl seine Accommodation immer mehr, jedoch nur bis zu einem gewissen Grade; stets behält er noch einen Rest von Accommodation zurück, den er nicht aufzugeben vermag. Durch das Glas zusammen mit diesem Accommodationsreste corrigirt er seine *H* und sieht deutlich. Legt man noch stärkere Gläser vor das Auge, so geben diese zusammen mit dem Accommodationsreste eine Uebercorrection der *H* und es wird wieder undeutlicher gesehen. Wenn wir also das Glas bestimmen, mit welchem der Hypermetrope am deutlichsten sieht, so gibt uns dieses nicht die ganze *H* an, sondern nur den durch Entspannung der Accommodation frei gewordenen Theil. Derselbe wird als manifeste Hypermetropie, *Hm*, bezeichnet. Der übrige, durch die Accommodation dauernd gedeckte Theil ist die latente Hypermetropie, *Hl*. Beide zusammen geben erst die totale Hypermetropie, *Ht*, daher $Ht = Hm + Hl$. In dem oben angeführten Beispiele wäre $Hm = 1$ bis $2\,D$, $Ht = 4\,D$, daher $Hl = 2$ bis $3\,D$.

Das Verhältniss der *Hm* zur *Ht* hängt von der Accommodationsbreite und daher hauptsächlich vom Alter ab. In der Jugend, wo *A* gross ist, ist die Hälfte und mehr der *Ht* latent. Je älter der Mensch wird, umsomehr vergrössert sich die *Hm* auf Kosten der *Hl*, bis im Greisenalter $Hm = Ht$. Beim Greise findet man daher bei der Prüfung mit Convexgläsern sofort die ganze Hypermetropie; bei Personen aber, welche noch Accommodation haben, ist die Bestimmung der *Ht* nur nach Lähmung der Accommodation durch Atropin möglich.

In der Praxis verzichtet man in der Regel auf die Bestimmung der *Ht*, weil die Atropinisirung von lästigen, durch mehrere Tage dauernden Folgen für den Patienten begleitet ist. Man stellt nur die *Hm* fest, aus welcher sich, wenn man das Alter des Untersuchten kennt, ein Rückschluss auf die *Ht* ziehen lässt. Allerdings strebt man, um dem wahren Werthe der *H* so nahe als möglich zu kommen, die möglichste Entspannung der Accommodation seitens des Untersuchten an. Zu diesem Zwecke geht man in folgender Weise vor:

Man setzt dem zu Untersuchenden, welcher sich in 6 m Entfernung von der Snellen'schen Tafel aufgestellt hat, Convexgläser vor, indem man sehr allmälig von den

Digitized by Illinois College of Optometry

schwächeren zu den stärkeren fortschreitet, bis man die beste überhaupt mögliche *S* erreicht hat. Das **stärkste** Convexglas, mit dem dies der Fall ist, gibt die *Hm* an.

Es geschieht sehr oft, dass ein Hypermetrope schon mit freiem Auge volle *S* hat, indem er seine gesammte *H* durch die Accommodation corrigirt. Dann ist es selbstverständlich nicht möglich, durch Convexgläser seine Sehschärfe zu verbessern. Für diesen Fall würde also der obige Satz in folgender Weise lauten: Die *Hm* wird durch das stärkste Convexglas bestimmt, mit welchem der Untersuchte noch ebenso gut sieht, wie mit freiem Auge. Der Umstand, dass Jemand mit einem Convexglase ebenso gut in die Ferne sieht, wie mit freiem Auge, ist allein hinreichend, um die *H* zu beweisen, da der Emmetrope und noch viel mehr der Myope schon mit schwachen Convexgläsern schlechter sehen. Während man nämlich Concavgläser durch entsprechende Accommodationsanstrengung zu überwinden vermag, gibt es kein Mittel, gegen ein Convexglas anzukämpfen, da man die Linse nicht flacher zu machen vermag, als sie im Zustande der Accommodationsruhe ist.

Bei der *H* ist es noch mehr als bei der *M* nöthig, die Resultate der subjectiven Methode durch die objective Bestimmung der Refraction festzustellen. Durch die erstere Methode erfährt man nur ausnahmsweise den wahren Grad der *H*; bei der objectiven Prüfung dagegen wird zumeist die *Ht* gefunden, da die Accommodation während der Augenspiegeluntersuchung gänzlich entspannt wird.

Ursachen der Hypermetropie. Dass parallel auffallende Strahlen hinter der Netzhaut sich vereinigen, wie es der *H* zukommt, kann im Allgemeinen durch zwei verschiedene Ursachen bedingt sein:

1. Die Brechkraft der Medien ist vermindert, so dass die parallelen Strahlen nicht genügend convergent gemacht werden, um sich auf der Netzhaut zu vereinigen, welche an derselben Stelle sich befindet, wie im normalen Auge. Die Schuld daran kann an der Hornhaut liegen, wenn diese z. B. durch Narben abgeflacht ist. In diesem Falle besteht immer auch ein bedeutender Grad von Astigmatismus. Die Linse gibt zu *H* Veranlassung, wenn sie an Brechkraft verliert, wie dies im höheren Alter der Fall ist; Greise werden daher, wenn sie früher emmetropisch waren, in geringem Maasse hypermetropisch (siehe Seite 757). Ein hoher Grad von *H* entsteht, wenn die Linse aus dem Bereiche der Pupille verschwunden ist, sei es durch Luxation oder durch gänzliche Entfernung der Linse aus dem Auge (Aphakie). In diesen Fällen ist das Auge nicht blos hypermetropisch geworden, sondern hat auch seine Accommodation verloren.

Digitized by Illinois College of Optometry

2. *H* entsteht auch dann, wenn die Brechkraft des Auges normal ist, die Netzhaut jedoch zu weit vorne liegt — Axenhypermetropie. Dies kann dadurch hervorgebracht werden, dass die Netzhaut durch Ergüsse oder Geschwülste nach vorne gedrängt ist. Die gewöhnlichste Ursache der Axenhypermetropie ist jedoch abnorme Kürze des ganzen Auges, so dass die typische Hypermetropie den Gegensatz der typischen Myopie bildet, welche durch abnorme Länge des Bulbus bedingt ist.

Typische Hypermetropie.

§ 146. *Symptome.* Das Sehen der Hypermetropen würde in die Ferne und in die Nähe undeutlich sein, wenn sie keine Accommodation besässen. Diese spielt daher bei den Hypermetropen eine besonders wichtige Rolle. Der Hypermetrope muss — im Gegensatze zum Emmetropen und Myopen — schon beim Sehen in die Ferne accommodiren, da er, um deutlich zu sehen, seine *H* durch die Accommodation corrigiren muss. Ob dies möglich ist, hängt davon ab, ob die Accommodation im Verhältnisse zur *H* kräftig genug ist, um den Nahepunkt innerhalb die unendliche Entfernung zu bringen. Ist dies nicht der Fall, liegt *P* jenseits ∞, so ist es dem *H* unmöglich, ohne Glas in die Ferne scharf zu sehen — absolute *H*. Liegt *P* innerhalb ∞, so kann mit entsprechendem Aufwande von Accommodation in die Ferne scharf gesehen werden — facultative H. Es gibt aber noch ein Drittes: es liegt zwar *P* innerhalb ∞, so dass die Augen jedenfalls für die unendliche Entfernung einstellen können, aber dies gelingt nicht bei parallelen Gesichtslinien, sondern entsprechend dem Zusammenhange zwischen Accommodation und Convergenz (relative Accommodation, siehe Seite 752) nur gleichzeitig mit starkem Impulse zur Convergenz — relative *H* (Donders). Der relative Hypermetrop hat also die Wahl, entweder mit parallelen Gesichtslinien in die Ferne zu blicken und undeutlich zu sehen oder unter übermässiger Convergenz, also mit Einwärtsschielen, in die Ferne scharf zu sehen. Welchen von diesen beiden Wegen der Hypermetrope einschlägt, richtet sich nach anderen Umständen, von welchen schon beim Einwärtsschielen die Rede war (siehe Seite 690).

Bis zu welchem Grade die *H* durch Accommodation gedeckt werden kann, hängt nicht blos vom Grade der *H*, sondern auch von der Stärke der Accommodation ab. Diese letztere aber verändert sich mit dem Alter, indem sie stetig abnimmt und im Greisenalter gleich Null wird. Jede, auch die leichteste *H* wird daher im hohen Alter absolut.

Digitized by Illinois College of Optometry

Wenn der Hypermetrope schon zum Sehen in die Ferne der Accommodation bedarf, so ist dies noch viel mehr beim Sehen in der Nähe der Fall. Die Accommodationsbreite A des Hypermetropen ist dieselbe wie die des Emmetropen und Myopen. Der Nahepunkt liegt zwar beim Hypermetropen weiter vom Auge entfernt, aber nur, weil ein Theil der A zur Correction der H verwendet wird und nur der Rest zur Einstellung für kürzere Distanzen übrig bleibt. Nehmen wir an, es sollte in einer Distanz von 33 cm gearbeitet werden. Der Emmetrope muss hiezu eine Accommodation von $3\,D$ aufbieten. Dieselbe Accommodation braucht auch ein Hypermetrope mit $H = 2\,D$; vorher muss er aber noch $2\,D$ Accommodation für die Deckung seiner H aufwenden, so dass er im Ganzen eine Accommodationsanstrengung von $5\,D$ machen muss. Da nun seine Accommodationsbreite nicht grösser ist, als die des Emmetropen, so macht ihm diese starke Accommodation entsprechend mehr Mühe. Er schleppt gleichsam ein Deficit seiner Accommodation (nämlich die für die Correction der H nöthige Quote derselben) immer mit sich, was ihm rasche Ermüdung bei der Nahearbeit — Asthenopie — verursacht. Anfangs wird in der Nähe scharf gesehen und die Arbeit geht gut von statten; nach einiger Zeit jedoch fängt das Object, der Druck, die Näharbeit u. s. w. an, undeutlich zu werden, verschwimmt gleichsam in einem lichten Nebel. Dies kommt daher, dass die übermässig angespannte Accommodation nachlässt und das Auge aufhört, richtig eingestellt zu sein. Kurze Zeit des Ausruhens, wobei die Augen in die Ferne blicken oder geschlossen werden, macht die Fortsetzung der Arbeit möglich. Bald aber stellt sich dieselbe Verschleierung wieder ein und zwingt zu einer neuen Pause. Diese wiederholen sich um so häufiger und dauern um so länger, je länger die Arbeit fortgesetzt wird. Dazu gesellen sich Schmerzen in den Augen, besonders aber Schmerzen in der Stirne, Kopfschmerzen. — Die geschilderten Erscheinungen treten anfangs nur bei längerer Arbeit, also gegen Abend, auf. Später aber stellen sie sich immer rascher ein, so dass schon nach kurzer Anstrengung die Arbeit ausgesetzt werden muss. Nach längerem Ausruhen, z. B. nach der Sonntagsruhe oder bei Aussetzung der Arbeit durch mehrere Wochen, verschwinden die Erscheinungen wohl auf eine Reihe von Tagen, um dann aber in der alten und sogar verstärkten Weise sich wieder einzustellen. Sie haben ihren Grund in der Ermüdung des Ciliarmuskels und werden daher unter dem Namen Asthenopia accommodativa zusammengefasst, zur Unterscheidung von der A. muscularis (siehe Seite 684) und A. nervosa (siehe Seite 559).

Digitized by Illinois College of Optometry

Der nachtheilige Einfluss der H auf das Sehen in der Nähe äussert sich auch dadurch, dass die Presbyopie früher eintritt als bei emmetropischen Augen. Im gleichen Lebensalter, also bei gleicher Accommodationsbreite, liegt der Nahepunkt des Hypermetropen weiter vom Auge entfernt, als der des Emmetropen. Bei einem Emmetropen von 33 Jahren mit einer $A = 6\,D$ liegt P in 17 cm $(100 : 6 = 17)$. Ein Hypermetrope mit $H = 2\,D$ würde bei demselben Alter und bei derselben A sein P in $4\,D = 25$ cm haben, da er $2\,D$ seiner Accommodationsbreite für die Correction seiner H braucht. Dieser Hypermetrope würde daher schon im Alter von 33 Jahren an der Schwelle der Presbyopie stehen.

Die Kürze des Augapfels, welche der H zu Grunde liegt, ist angeboren. Fast alle neugeborenen Kinder sind hypermetropisch, weil ihre Augen für die Brechkraft der Medien zu kurz gebaut sind. Mit dem Wachsthume des Kindes verlängern sich auch die Augen entsprechend, so dass sie die erforderliche Axenlänge bekommen und emmetropisch werden, ja die Verlängerung kann selbst über das Ziel hinaus schiessen und bis zur Myopie gehen. Sehr oft aber erfolgt im Gegentheile die Verlängerung des Auges nicht in hinreichendem Maasse, so dass ein gewisser Grad von H zeitlebens bestehen bleibt. Dies ist die typische H, von der hier die Rede ist. Höhere Grade derselben lassen sich schon durch die äussere Untersuchung der Augen erkennen, welche eine deutlich verminderte Grösse des Bulbus, seichtere Kammer und engere Pupille nachweist. Lässt man das Auge stark nach einwärts wenden, so sieht man, dass die Aequatorgegend des Bulbus, welche im äusseren Theile der Lidspalte zum Vorschein kommt, mit besonders scharfer Krümmung nach rückwärts umbiegt und so die Kürze der Bulbusaxe verräth. Der Augenspiegel zeigt, dass das Augeninnere gesund ist. Das hypermetropische Auge ist also ein optisch fehlerhaftes, sonst aber gesundes Auge, im Gegensatze zum kurzsichtigen Auge, welches krank und von mancherlei Gefahren bedroht ist.

Bei den höchsten Graden der H ist allerdings das Auge im Ganzen nicht mehr normal. Es ist schon von Geburt an abnorm klein (leichter Grad von Mikrophthalmus) und manche dieser Augen zeigen auch andere Zeichen einer gestörten Entwicklung: auffallend kleine Hornhaut, starken Astigmatismus, mangelhafte Sehschärfe in Folge unvollkommener Ausbildung der Netzhaut oder andere angeborene Anomalien.

Die H verändert im späteren Lebensalter ihren Grad nicht mehr; sie bleibt stationär. Dem Laien freilich scheint es, als ob sie mit den Jahren zunehmen würde, weil immer schlechter in der Nähe gesehen

Digitized by Illinois College of Optometry

wird. Dies kommt aber nicht von einer Zunahme des Refractionsfehlers, sondern von der Abnahme der Accommodation, so dass die *H* immer weniger und weniger gedeckt wird.

Therapie. Eine Heilung der *H*, eine Ueberführung derselben in *E* gibt es nicht. Wir können nur durch richtig gewählte Gläser das Sehen deutlich und ohne Ermüdung möglich machen.

Zum Sehen in die Ferne sind, wenn die *H* nicht gross und die *A* gut ist, in der Regel keine Gläser nöthig. Im entgegengesetzten Falle gibt man Convexgläser, welche die *Hm* corrigiren. — Wichtiger als die Brillen für die Ferne sind die für die Nähe, für die Arbeit. Es würde a priori am besten erscheinen, den Hypermetropen jenes Glas tragen zu lassen, welches die *Ht* corrigirt und ihn dadurch in einen Emmetropen verwandelt. Dieses würde er aber in den meisten Fällen nicht vertragen wegen der Neigung, durch Accommodation seine Hypermetropie theilweise latent zu machen. Man beschränkt sich daher darauf, die *H* durch Gläser nur so weit zu corrigiren, als es nöthig ist, um die Asthenopie zu beseitigen. Hiezu genügt es in der Regel, für die Arbeit ein Glas zu geben, welches etwas stärker ist als die *Hm*. Da diese mit dem Alter zunimmt, so muss der Hypermetrope zu immer stärkeren Gläsern greifen. Erst wenn er ein solches Alter erreicht hat, dass seine $A = 0$ und daher seine ganze *H* total geworden ist, bleibt er bei denselben Brillen stehen.

Eine vollständige Correction der *Ht* und beständiges Tragen des Glases für die Ferne und Nähe ist nur in jenen Fällen angezeigt, wo es sich darum handelt, einen Strabismus convergens zu bekämpfen, der in Folge der Hypermetropie sich eingestellt hat. Man muss hier, damit das corrigirende Glas vertragen wird, zuerst die Accommodation durch Atropin lähmen.

In früherer Zeit wurde Presbyopie und Hypermetropie zusammengeworfen. Man sah, wie ein hypermetropischer Knabe, dessen Augen beim Lernen ermüdeten, endlich die Brille des Grossvaters ergriff und nun mit derselben gut und ohne Anstrengung lesen konnte. Dieser Knabe, folgerte man, muss dieselbe Schwäche der Augen haben, wie der Grossvater, nur dass sie bei ihm schon in den jungen Jahren eintritt und daher sehr bedenklich ist. Man schrieb diese „Hebetudo visus“ einer Schwäche der Netzhaut zu und glaubte, dass sie möglicherweise bis zur Erblindung gehen könne. Für besonders gefährlich hielt man den Gebrauch der Brillen, das Einzige, was die Beschwerden der Hypermetropen hätte erleichtern können.

Es ist das grosse Verdienst von Donders, das wahre Wesen dieser Zustände aufgedeckt zu haben. Die Schwachsichtigkeit des Greises ist Presbyopie und bezieht sich auf die Accommodation; sie ist jedoch keine Anomalie derselben, sondern ein physiologischer Zustand. Das schlechte Sehen des Knaben beruht auf Hypermetropie, welche mit der Accommodation nichts zu thun hat, denn sie ist ein

Digitized by Illinois College of Optometry

Fehler der Refraction, welcher auch im accommodationslosen Auge besteht. Die Aehnlichkeit beider Zustände liegt darin, dass sie ein Symptom gemeinschaftlich haben: die Störung des Sehens in der Nähe. Und doch ist auch in dieser Beziehung ein wesentlicher Unterschied zwischen beiden. Der Presbyop klagt, dass er in der Nähe nicht deutlich sehen kann, aber nicht über Asthenopie. Für eine solche liegt kein Grund vor; er könnte ja ohne Ermüdung seinen Ciliarmuskel noch viel mehr anspannen, thut es aber nicht, weil dies wegen der Rigidität der Linse ohne Erfolg wäre. Der Hypermetrope dagegen klagt nicht, dass er in der Nähe nicht deutlich sieht; er kann dies ja, falls er über genügende Accommodation verfügt, aber es verursacht ihm Anstrengung und Ermüdung und er klagt daher über Asthenopie.

Donders hat auch gezeigt, dass die Asthenopie der Hypermetropen nicht das Symptom eines schweren Leidens des Auges ist, sondern nur Ermüdungserscheinung in Folge ungünstiger optischer Verhältnisse. Indem man diese durch einfache optische Hilfsmittel corrigirt, werden unzählige Menschen wieder arbeitsfähig gemacht und von der Besorgniss, blind zu werden, befreit.

Der der Hypermetropie gerade entgegengesetzte Zustand ist die Myopie, und doch giebt es Fälle, wo auch diese beiden Zustände miteinander verwechselt werden



Fig. 259.
Accommodationsgebiet eines hypermetropischen Auges.

können. Wenn die Hypermetropie einen sehr hohen Grad erreicht, so erweist sich auch die stärkste Accommodation als unzureichend, um in der Nähe deutlich zu sehen. Der Hypermetrope verzichtet dann überhaupt darauf, bei vollkommen scharfer Einstellung zu sehen und hält die Gegenstände lieber recht nahe, um nur grosse Netzhautbilder zu gewinnen, ähnlich wie es Schwachsichtige thun (siehe Seite 740). Auf diese Weise wird in der Entfernung von wenigen Centimetern oft sehr kleiner Druck gut gelesen, und da gleichzeitig das Sehen in die Ferne ziemlich schlecht ist, so kann man diesen Zustand leicht für Myopie halten. Die Untersuchung mit Brillen und mit dem Augenspiegel wird aber die Diagnose sofort richtig stellen.

Die verschiedene Befähigung des emmetropischen, myopischen und hypermetropischen Auges für die Arbeit in der Nähe erklärt sich aus der verschiedenen Lage des Accommodationsgebietes (siehe Seite 749). Dasselbe hat bei *E* seine normale Lage, bei *M* ist es hereingerückt (Fig. 245, 3), bei *H* dagegen hinausgeschoben. Z. B. ein Emmetrope von 20 Jahren habe eine $A = 10\,D$. Sein Accommodationsgebiet reicht daher von ∞ bis zu 10 cm vor dem Auge, wo der Nahepunkt liegt (Fig. 245, 1). Vergleichen wir damit ein Auge mit derselben *A*, aber mit $Ht = 4\,D$. *R* liegt in diesem Falle 25 cm hinter dem Auge. In der nebenstehenden graphischen Darstellung des Accommodationsgebietes (Fig. 259) ist der bequemeren Darstellung halber *R* jenseits ∞ angezeichnet. Die aus endlicher Entfernung zum Auge kommenden Strahlen sind divergent. Je weiter sich der Ausgangspunkt der Strahlen vom Auge entfernt, desto mehr nimmt die Divergenz der Strahlen

Digitized by Illinois College of Optometry

ab, um ganz zu verschwinden und dem Parallelismus Platz zu machen, wenn wir bis zur unendlichen Entfernung gekommen sind. Könnten wir über diese hinausgehen, so würde der Parallelismus der Strahlen in Convergenz derselben übergehen. Da nun bei H der Fernpunkt der Ausgangspunkt convergenter Strahlen ist, pflegt man ihn jenseits ∞ anzuzeichnen, und zwar in dem gewählten Beispiele $4\,D$ (25 cm) von ∞ entfernt. — Um von diesem R bis auf ∞ einzustellen, muss das Auge $4\,D$ seiner Accommodation aufwenden. Es bleiben ihm daher von seiner $A = 10\,D$ nur mehr $6\,D$ übrig, mit welchen er bis auf 17 cm herankommt; hier liegt also P dieses Auges. Das Accommodationsgebiet desselben hat sich somit gegen dasjenige des emmetropischen mit gleicher A so verschoben, dass P um 7 cm weiter hinausgerückt ist, andererseits aber ein Theil des Accommodationsgebietes hinter dem Auge liegt (in der Figur 259 jenseits ∞ angezeichnet). Da dieser Theil keiner Verwerthung fähig ist und andererseits die Hinausrückung des P das Nahesehen erschwert, ist die Verschiebung des Accommodationsgebietes zu Ungunsten der Gebrauchsfähigkeit des Auges ausgefallen.

Die Berechnung der A bei H geschieht nach denselben Regeln wie bei E. P kann direct gefunden werden, R wird durch das corrigirende Convexglas bestimmt. $A = P - R$, also in dem gewählten Beispiele $A = 6\,D - (-4\,D) = 10\,D$. R muss negativ genommen werden, weil es hinter dem Auge liegt.

Aus der Lage des P kann man die ungefähre Lage des R und damit Ht bestimmen. Vorausgesetzt wird nur, dass man das Alter und damit die Accommodationsbreite des Untersuchten kennt. Da $A = P - R$, so ist $R = P - A$. Wenn in dem obigen Beispiele P zu $6\,D$ gefunden wurde und mit Rücksicht auf das Alter von 20 Jahren $A = 10\,D$ angenommen wird, so würde sich ergeben: $R = 6\,D - 10\,D = -4\,D$. Folglich $Ht = 4\,D$.

V. Capitel.

Astigmatismus.

§ 147. Unter Astigmatismus*) As verstehen wir jenen Brechzustand des Auges, bei welchem parallel auf das Auge auffallende Strahlen nirgends zu einem gemeinschaftlichen Brennpunkte vereinigt werden. Dies ist dann der Fall, wenn die Wölbung der brechenden Medien unregelmässig ist. Wir unterscheiden zwei Arten von As: den regelmässigen und den unregelmässigen.

a) Regelmässiger Astigmatismus.

Derselbe ist vorhanden, wenn die Krümmung der brechenden Medien in jedem Meridiane, für sich genommen, regelmässig ist, die einzelnen Meridiane aber untereinander durch verschiedene Krümmung sich unterscheiden. Der gewöhnliche Sitz des regelmässigen As ist die Hornhaut. Es sei in Fig. 260 durch $v\,h\,v_1\,h_1$ der Umkreis der Horn-

*) Von ἀ und στίγμα, Punkt.

Digitized by Illinois College of Optometry

haut dargestellt. $v v_1$ sei der verticale Meridian der Hornhaut, welcher eine solche Krümmung haben soll, dass die durch ihn gehenden Strahlen in f zur Vereinigung kommen. In dem zunächst sich anschliessenden Meridiane werde die Krümmung etwas stärker und nehme in jedem darauffolgenden Meridiane zu, so dass sie im horizontalen Meridiane $h h_1$ ihren grössten Werth erreicht. Die durch letzteren gehenden Strahlen sollen sich bereits in f_1 treffen. Wir hätten in diesem Falle einen Meridian, der am stärksten bricht (den horizontalen),

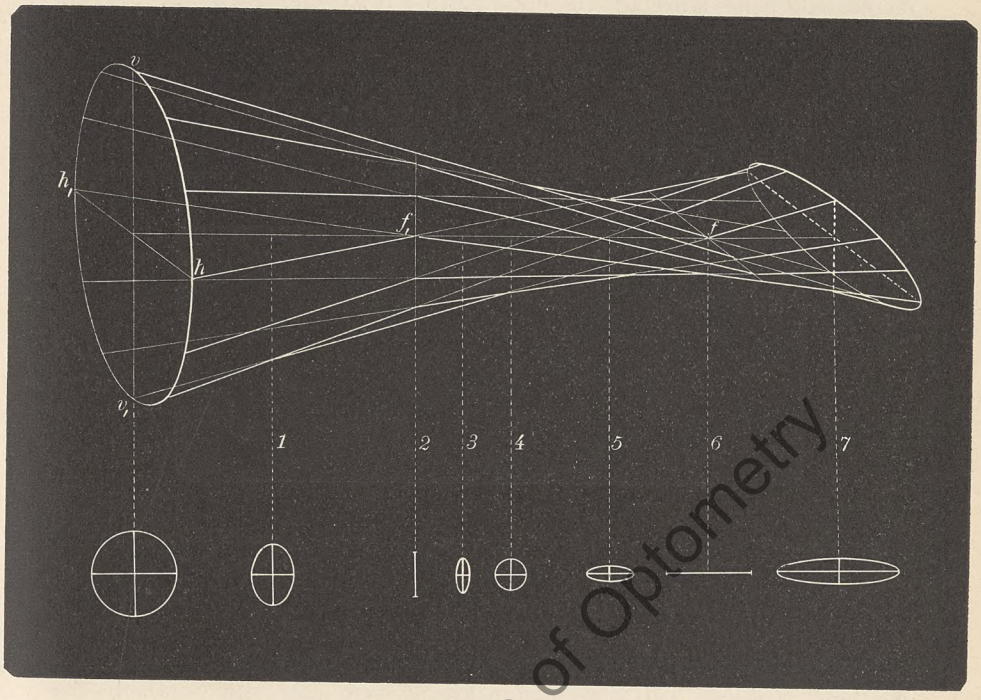

Fig. 260.
Brechung der Strahlen bei regelmässigem Astigmatismus.

und einen darauf senkrechten, welcher am schwächsten bricht (den verticalen); denselben entspricht der vorderste und der hinterste Brennpunkt, f_1 und f. Diese beiden vor den anderen ausgezeichneten Meridiane heissen die Hauptmeridiane; die zwischen ihnen liegenden Meridiane repräsentiren alle Zwischenstufen der Krümmung und Brechkraft, und die durch sie gehenden Strahlen schneiden die optische Axe in der Strecke zwischen f und f_1. Wir sehen, dass es bei solcher Beschaffenheit der brechenden Oberfläche nirgends einen Punkt gibt, wo alle durch dieselben gehenden Strahlen zur Vereinigung gelangen würden.

Digitized by Illinois College of Optometry

Das Bild, welches diese Fläche von einem Punkte auf einem auffangenden Schirme entwirft, ist also kein Punkt, sondern ein Zerstreuungskreis. Thatsächlich hat jedoch das Bild nicht immer Kreisform, vielmehr hängt die Form desselben von der Stelle ab, an welcher die Netzhaut liegt und den Strahlenkegel schneidet. Nehmen wir an, die Netzhaut befinde sich an der mit 1 bezeichneten Stelle. Hier sind die durch den horizontalen Meridian gehenden Strahlen bereits mehr angenähert als die durch den verticalen Meridian einfallenden; der Querschnitt des Strahlenkegels ist deshalb eine aufrecht stehende Ellipse. An der Stelle **2**, wo die Strahlen des horizontalen Meridians gerade zur Vereinigung kommen, ist das Bild des Punktes eine verticale Linie. Auf gleiche Weise lässt sich für die weiter rückwärts gelegenen Stellen 3—7 die Form des Querschnittes des Strahlenkegels, d. i. das Zerstreuungsbild des Punktes, ermitteln. Dasselbe ist je nach der grösseren oder geringeren Ent-



Fig. 261.

Netzhautbilder bei regelmässigem Astigmatismus. — *A.* Zwei aufeinander senkrecht stehende Linien. *B.* Bild derselben auf der Netzhaut eines Astigmatikers.

fernung von der brechenden Oberfläche bald eine stehende oder liegende Ellipse, bald eine verticale oder horizontale Linie. Nur an der Stelle 4 entsteht wirklich ein Zerstreuungskreis, weil hier die Strahlen des horizontalen Meridians ebenso weit divergiren, als die des verticalen convergiren.

Das Sehen der Astigmatiker ist nicht blos undeutlich wie das der Kurzsichtigen oder Uebersichtigen, sondern bietet wegen der in die Länge gezogenen Form der Zerstreuungsbilder besondere Eigenthümlichkeiten dar. Gerade Linien erscheinen bald deutlich, bald undeutlich, je nach der Richtung, welche sie einnehmen. Nehmen wir an, wir hätten einen Astigmatiker vor uns, welcher als Zerstreuungsbild eines Punktes eine verticale Linie sieht (Fig. 260, 2). Wenn dieser zwei aufeinander senkrecht stehende Linien (Fig. 261 *A*) anblickt, erscheint ihm die horizontale Linie verbreitert und undeutlich, die verticale dagegen

Digitized by Illinois College of Optometry

scharf. Man kann sich nämlich jede Linie zusammengesetzt denken aus einer unendlich grossen Anzahl von Punkten. Jeder derselben erscheint auf der Netzhaut des Astigmatikers als kurzer verticaler Strich, die horizontale Linie daher als eine Reihenfolge solcher verticaler Striche, welche zusammenfliessen und ein Band von gewisser Breite geben (Fig. 261 *B*). Bei der verticalen Linie fallen die sich folgenden verticalen Striche aufeinander und decken sich, so dass die Linie scharf erscheint. Nur die obersten und untersten Zerstreuungsstriche ragen über die Endpunkte der Linie hinaus und lassen dieselbe etwas länger erscheinen. — Auf diese Weise gibt es für jeden Astigmatiker eine Richtung, in welcher gerade Linien am deutlichsten erscheinen, und eine darauf senkrechte, in welcher sie am meisten verschwommen gesehen werden. Die Meisten, welche die Fig. 262 aufmerksam ansehen, werden finden, dass von den Radien des Sternes zwei gegenüberliegende durch besondere Schwärze sich auszeichnen; die darauf senkrecht stehenden Radien dagegen sind diejenigen, welche am meisten blass, verschwommen erscheinen. Wenn Jemand diese Erscheinung nicht mit freiem Auge wahrzunehmen im Stande ist, wird er es leicht können, wenn er sich durch Vorsetzen eines Cylinderglases künstlich astigmatisch macht. (In Ermangelung eines solchen kann man auch eine gewöhnliche Convex- oder Concavlinse benützen, wenn man dieselbe schräg vor das Auge hält.)

Die Hauptmeridiane schneiden sich gewöhnlich unter einem rechten Winkel, und das von ihnen gebildete Kreuz steht zumeist senkrecht, seltener schräg. Die Regel ist, dass der verticale Meridian stärker gekrümmt ist als der horizontale; es kommt jedoch auch der umgekehrte (wegen der leichteren bildlichen Darstellung für Fig. 260 gewählte) Fall vor und wird dann als „Astigmatismus gegen die Regel“ bezeichnet. Der Grad des *As* wird ausgedrückt durch die Differenz zwischen dem am stärksten und dem am wenigsten brechenden Meridian. So lange diese Differenz unter 1 *D* bleibt, kann der *As* als physiologisch angesehen werden, da die meisten Augen mit einem geringen Krümmungsfehler dieser Art behaftet sind. Sobald jedoch der *As* 1 *D* oder mehr beträgt, muss er als pathologisch betrachtet werden. Er beeinträchtigt dann die Sehschärfe und verursacht in vielen Fällen asthenopische Beschwerden.

Die Bestimmung des *As* ist vorzunehmen, wenn bei der Prüfung mit sphärischen Gläsern keine volle Sehschärfe erreicht werden konnte. Je nach der Refraction der Hauptmeridiane unterscheidet man verschiedene Arten des *As*. Ist der eine Meridian emmetropisch, der

Digitized by Illinois College of Optometry

andere hypermetropisch, so nennt man dies einfachen hypermetropischen *As*; sind dagegen beide Meridiane hypermetropisch, so ist dies zusammengesetzter hypermetropischer *As*. In analoger Weise spricht man von einfachem und zusammengesetztem myopischen *As*. Wenn ein Meridian hypermetropisch, der andere myopisch ist, so wird dies als gemischter *As* bezeichnet.

Die Ursache des regelmässigen *As* ist in der grossen Mehrzahl der Fälle eine angeborene Unregelmässigkeit der Hornhautwölbung, welche sich leicht durch Vererbung überträgt. Die hohen Grade des angeborenen Hornhautastigmatismus sind nicht selten mit anderweitigen Unvollkommenheiten in der Entwicklung des Augapfels verbunden, in welchem Falle es selbst durch genaue Correction des *As* nicht gelingt,

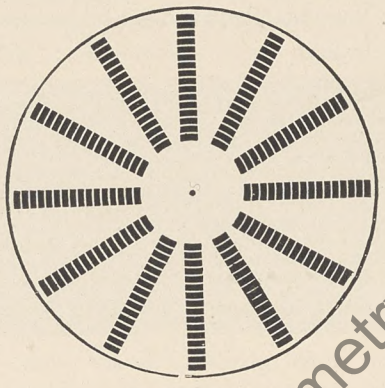

Fig. 262.
Probeobject zur Bestimmung der Lage der Hauptmeridiane bei regelmässigem Astigmatismus.

die Sehschärfe auf ihre normale Höhe zu bringen. Der angeborene *As* ist oft an beiden Augen, wenn auch nicht in gleichem Grade, vorhanden, und die Richtung der Hauptmeridiane pflegt dann in beiden Augen symmetrisch zu sein. — Der erworbene *As* kann durch die Hornhaut oder durch die Linse verursacht werden. Der erste Fall tritt ein, wenn durch Erkrankungen der Hornhaut oder noch häufiger durch Operationen deren Wölbung geändert wird. Nach jeder Staaroperation, ja selbst nach einer Iridektomie entsteht ein gewisser Grad von *As* der Hornhaut, welcher sich zwar mit der Consolidirung der Narbe vermindert, aber selten vollständig verschwindet. Die Linse bringt regelmässigen *As* hervor, wenn sie sich schräg stellt, also bei Subluxation. Es lässt sich dies leicht experimentell nachahmen, wenn man, wie oben angegeben wurde, durch eine sphärische Linse schräg hindurch-

Digitized by Illinois College of Optometry

sieht. Man sieht dann Druckschrift in astigmatischer Verzerrung, respective die einzelnen Radien der Fig. 262 in verschiedener Deutlichkeit. Eine schräg stehende sphärische Linse wirkt also gleichzeitig wie eine cylindrische. Manche Astigmatiker, welche sphärische Brillen tragen, verfallen von selbst auf diese Thatsache; um besser zu sehen, setzen sie ihre sphärischen Gläser so auf, dass sie schräg durch dieselben hindurchsehen.

Die Behandlung des *As* besteht in der möglichst genauen Correction desselben durch Cylindergläser. Dadurch wird deutliches Sehen ermöglicht und gleichzeitig die Asthenopie behoben.

b) Unregelmässiger Astigmatismus.

§ 148. Unregelmässiger *As* besteht, wenn die Krümmung in einem und demselben Meridiane nicht überall gleich ist, so dass nicht einmal die durch denselben Meridian gehenden Strahlen in einem Punkte vereinigt werden. Ein gewisser Grad von unregelmässigem *As* muss als physiologisch angesehen werden, weil er in jedem Auge, und zwar in der Linse besteht. Die einzelnen Sectoren, welche dieselbe zusammensetzen, haben nicht alle die gleiche Brechkraft, wahrscheinlich in Folge ungleicher Wölbung ihrer Oberflächen. Die Bilder, welche dieselben von einem Punkte entwerfen, fallen daher nicht alle auf dieselbe Stelle der Netzhaut, wenn auch immerhin so nahe nebeneinander, dass sie sich zum grössten Theile decken. Aus diesem Grunde sieht auch ein normales Auge einen Stern, welcher doch nur ein Punkt ist, nicht als solchen, sondern sternförmig, d. h. mit radienartigen Ausläufern versehen. Die Strahlen des Sternes sind nichts Anderes, als die von den einzelnen Linsensectoren entworfenen Bilder, deren centrale Enden im Mittelpunkte des sternförmigen Netzhautbildes zusammenfallen.

Der Linsenastigmatismus wird unter pathologischen Verhältnissen — bei beginnender Linsentrübung — so gesteigert, dass er sich störend bemerkbar macht. Indem die Brechkraft der einzelnen Linsensectoren sich immer mehr differenzirt, rücken die von ihnen entworfenen Netzhautbilder weiter auseinander, so dass sie endlich vollständig getrennt wahrgenommen werden. Auf diese Weise entsteht die Polyopia monocularis bei Cataracta incipiens (siehe Seite 446). Ein sehr hoher Grad von unregelmässigem *As* tritt bei Subluxatio lentis ein, wenn die Verschiebung der Linse so bedeutend wird, dass ein Theil der Pupille linsenhaltig, der andere linsenlos ist.

Noch häufiger als von der Linse geht der pathologische As irregularis von der Hornhaut aus. Man findet ihn daselbst als Begleiter

Digitized by Illinois College of Optometry

eines starken regelmässigen *As*, noch öfter aber in Folge von pathologischen Processen, z. B. bei Hornhautabschliffen nach Geschwüren oder bei Abflachung oder Ektasie der ganzen Hornhaut.

Der unregelmässige *As* lässt die Gegenstände in unregelmässiger Weise verzerrt, zuweilen auch mehrfach erscheinen und setzt dadurch die Sehschärfe herab. Eine Correction desselben durch Gläser ist nicht möglich. In manchen Fällen von unregelmässigem *As* der Hornhaut ist eine stenopäische Lücke zur Erkennung feiner Gegenstände von Nutzen (siehe Seite 732).

Die Art des regelmässigen Astigmatismus, ob hypermetropischer, myopischer oder gemischter, hängt nicht von der Krümmung der Hornhaut, sondern von der Lage der Netzhaut, d. i. von der Axenlänge des Auges, ab. Wenn sich die Netzhaut an der Stelle 2 (Fig. 260) befindet, wo die durch den horizontalen Meridian kommenden Strahlen sich vereinigen, so hat dieser emmetropische Refraction. Der verticale Meridian dagegen ist hypermetropisch, da seine Strahlen sich erst hinter der Netzhaut treffen würden. In diesem Falle wäre also einfacher hypermetropischer Astigmatismus gegeben. Läge die Netzhaut weiter vorne, z. B. in 1, so wären beide Meridiane hypermetropisch, also zusammengesetzter hypermetropischer Astigmatismus vorhanden. Wenn die Netzhaut an irgend einer Stelle zwischen 2 und 6 liegt, so haben die Strahlen des horizontalen Meridians ihren Vereinigungspunkt vor, die des verticalen Meridians hinter der Netzhaut und es besteht gemischter Astigmatismus. Befindet sich die Netzhaut in 6, so ist einfacher myopischer Astigmatismus vorhanden, denn für den verticalen Meridian besteht *E*, für den horizontalen dagegen *M*. Würde endlich die Netzhaut noch weiter rückwärts, also hinter den Brennpunkten beider Meridiane liegen, so wäre in beiden Meridianen *M* vorhanden — zusammengesetzter myopischer Astigmatismus. Am häufigsten kommt der hypermetropische, am seltensten der gemischte Astigmatismus vor.

Das Sehen beim regelmässigen Astigmatismus unterscheidet sich von dem Sehen bei anderen Refractionsfehlern dadurch, dass eine Verzerrung der Objecte besteht und dass nicht alle Theile derselben gleich undeutlich gesehen werden. Wenn die Hauptmeridiane vertical und horizontal stehen, werden z. B. von dem Buchstaben **E** die horizontalen Striche deutlich, die verticalen undeutlich gesehen, oder umgekehrt. Der Astigmatiker sucht nun aus den Theilen, welche er sieht, die übrigen zu errathen. Prüft man bei einem Myopen die Sehschärfe auf 6 m Entfernung, so liest derselbe die Snellen'schen Buchstaben bis zu einer bestimmten Zeile gut herab und hört dann auf, weil er nicht weiter sieht. Der Astigmatiker dagegen liest oft die ganze Tafel herunter, aber fast alle Buchstaben werden falsch angegeben. Er verlegt sich eben auf das Errathen, welche Bemühung indessen zu einer eigenthümlichen, sehr unangenehmen Asthenopie Veranlassung gibt.

Wie der Astigmatismus bestimmt und corrigirt wird, soll an folgendem Beispiele erläutert werden: Man lässt den Astigmatiker zuerst auf Fig. 262 (oder eine ähnliche Sternfigur) blicken und stellt fest, dass z. B. die horizontalen Radien des Sternes am schwärzesten gesehen werden. Daraus entnehmen wir, dass verticale Linien scharf gesehen werden, weil die horizontalen Radien aus verticalen Linien zusammengesetzt sind. Wenn verticale Linien deutlich erscheinen, müssen die Zer-

Digitized by Illinois College of Optometry

streuungslinien oder Zerstreuungsellipsen vertical stehen (Fig. 261), also die Einstellung für den horizontalen Meridian richtig sein oder wenigstens besser als für den verticalen. Wir setzen nun die stenopäische Spalte zuerst in horizontaler Richtung vor und bestimmen mit sphärischen Gläsern die Refraction des horizontalen Meridians. Dieselbe sei $M = 1\,D$. Bei der nun folgenden Prüfung der Refraction bei verticaler Stellung der Spalte ergebe sich eine Refraction von $M = 3\,D$. Es ist also Ast. myopicus (*Am*) vorhanden, und zwar, da der Grad des Astigmatismus durch die Differenz in der Refraction beider Meridiane gegeben ist, $Am = 2\,D$. Die Correction dieses Astigmatismus würde durch zwei concave Cylindergläser geschehen müssen, deren Axen vertical und horizontal stehen. Das Cylinderglas bricht am stärksten in der auf seine Axe senkrechten Richtung (siehe Seite 731). Wir müssen daher, um den horizontalen Meridian zu corrigiren, ein Glas $-1\,D\,cyl$ mit verticaler Axe vorsetzen, für den verticalen Meridian dagegen $-3\,D\,cyl$ mit horizontaler Axe. Man schreibt dies so: $-1\,D\,cyl\,vert \bigcirc -3\,D\,cyl\,hor$. In Fällen, wo das Vorzeichen der beiden Cylindergläser dasselbe ist, lässt sich eine Vereinfachung der Combination in folgender Weise erzielen. Geben wir in dem gewählten Beispiele ein sphärisches Glas $-1\,D$, so corrigirt dieses den horizontalen Meridian zu E, den verticalen auf $M\,2\,D$. Wir brauchen dann zu dem sphärischen Glase nur noch ein $-2\,D\,cyl\,hor$ hinzuzufügen, um die vollständige Correction zu bekommen. Wir würden also verordnen $-1\,D\,sph \bigcirc -2\,D\,cyl\,hor$.

Wie man aus dem gegebenen Beispiele ersieht, kann man die Cylindergläser sowohl mit sphärischen als mit cylindrischen Gläsern, ja auch mit Prismen combiniren. Cylindergläser werden in der Regel als Brille verordnet, um die richtige Stellung der Axen der Gläser zu sichern.

Schneller als durch die oben angegebene methodische Bestimmung des Astigmatismus kommt man auf folgendem Wege zum Ziele: Wenn man den Verdacht auf Astigmatismus hat, setzt man ein schwaches Cylinderglas vor und dreht dasselbe vor dem Auge herum. Besteht kein nennenswerther Astigmatismus, so wird durch das Cylinderglas schlechter gesehen, gleichviel in welcher Richtung dasselbe vor dem Auge liegt. Wenn dagegen Astigmatismus vorhanden ist, so wird bei einer bestimmten Richtung des Glases besser, bei einer anderen schlechter gesehen. Auf diese Weise erfährt man die Richtung der Hauptmeridiane. Man setzt nun diesen entsprechend convexe und concave Cylindergläser verschiedener Stärke, allein oder combinirt mit sphärischen Gläsern, so lange vor, bis man die beste Combination herausgefunden hat. — Nach Atropinisirung findet man den Astigmatismus häufig höher als vorher (Dobrowolski). — Es ist nicht nöthig, jeden Astigmatismus zu corrigiren; man thut dies nur dann, wenn der Astigmatiker deutlicher zu sehen wünscht oder asthenopische Beschwerden von seinem Astigmatismus hat.

Die objective Bestimmung des Astigmatismus kann auf verschiedenem Wege geschehen. Dem Augenspiegel verräth sich der Astigmatismus durch eine Gestaltsveränderung der Papille. Dieselbe erscheint beim regelmässigen Astigmatismus in die Länge oder in die Breite gezogen (Seite 31), beim unregelmässigen Astigmatismus in unregelmässiger Weise verzerrt. Im aufrechten Bilde werden bei regelmässigem Astigmatismus die horizontalen und verticalen Gefässe nicht gleichzeitig deutlich gesehen, weil sie wegen ihrer verschiedenen Refraction verschiedene Correctionsgläser erfordern. Dadurch ist die Möglichkeit gegeben, den Astigmatismus im aufrechten Bilde zu bestimmen, indem man für jeden der beiden

Digitized by Illinois College of Optometry

Hauptmeridiane das Correctionsglas sucht, mit welchem die Gefässe dieses Meridians am schärfsten gesehen werden. Auch durch die Keratoskopie, sowie nach der Methode von Schmidt-Rimpler kann der Astigmatismus nachgewiesen und gemessen werden.

Der regelmässige Astigmatismus der Hornhaut kann dadurch bestimmt werden, dass man die Krümmungsradien der einzelnen Hornhautmeridiane direct misst. Dies geschieht durch die Ophthalmometer, von welchen vorzüglich das von Helmholtz und das neuere von Javal und Schiötz (am besten in der von Kagenaar angefertigten Form) in Gebrauch sind. Ersteres dient hauptsächlich zu exacten wissenschaftlichen Untersuchungen, letzteres eignet sich wegen der raschen Ausführbarkeit der Messung mehr für praktische Zwecke. Um sich zu überzeugen, ob überhaupt ein höherer Grad von Astigmatismus besteht, ist das Keratoskop von Placido sehr brauchbar. Dasselbe besteht aus einer Scheibe von Pappe, deren eine Fläche auf weissem Grunde eine Anzahl schwarzer concentrischer Kreise trägt. Ein Loch in der Mitte der Scheibe, entsprechend dem Mittelpunkte der Kreise, erlaubt durch die Scheibe hindurchzusehen. Man hält die Scheibe so, dass sie mit den Kreisen dem zu untersuchenden Auge zugewendet und dass die Ebene der Scheibe mit der Hornhautbasis parallel ist. Wenn man nun durch das centrale Loch der Scheibe nach dem Auge blickt, so sieht man auf dessen Hornhaut die Kreise gespiegelt. Ist die Hornhaut normal gewölbt, so erscheinen dieselben vollkommen rund; wenn nicht, so sind die Kreise zu Ellipsen geworden oder unregelmässig ausgebaucht, je nachdem regelmässiger oder unregelmässiger Astigmatismus besteht.

Man hat versucht, bei unregelmässigem Astigmatismus der Hornhaut ein deutliches Sehen dadurch zu ermöglichen, dass man ein Gläschen von Uhrglasform auf die Hornhaut aufsetzte; die vordere Seite des Gläschens ist dem Hornhautradius entsprechend geschliffen, die hintere ruht auf der Hornhaut auf. Diese Contactbrille (A. Fick, Sulzer) hat sich aber bis jetzt praktisch nicht bewährt, da die Hornhaut die dauernde Berührung mit dem Glase nicht verträgt.

---

§ 149. *Anisometropie**). Unter Anisometropie versteht man eine Verschiedenheit in der Refraction beider Augen. Es kann das eine Auge emmetropisch, das andere myopisch, hypermetropisch oder auch astigmatisch sein, oder es sind beide Augen in verschiedener Weise ametropisch. Es kommen in dieser Beziehung alle möglichen Combinationen vor.

Die Anisometropie ist nicht selten angeboren und verräth sich dann, bei höheren Graden wenigstens, oft schon äusserlich durch eine asymmetrische Bildung des Gesichtes und des Schädels. Die erworbene Anisometropie hat am häufigsten darin ihren Grund, dass die Aenderung der Refraction während des Lebens, also die Abnahme der *H* oder die Entwicklung der *M*, in beiden Augen nicht gleichen Schritt

*) Von ἀ, ἴσος, gleich, μέτρον, Maass, und ὤψ, Gesicht.

Digitized by Illinois College of Optometry

hält. Sehr hohe Grade von Anisometropie entstehen dann, wenn ein Auge normal ist, das andere dagegen, in Folge einer Staaroperation, stark hypermetropisch wurde.

Eine Ausgleichung der Anisometropie ohne Hilfe von Gläsern wäre nur durch eine in beiden Augen verschiedene Accommodation denkbar. Dessen sind aber die Augen nicht fähig, wenigstens nicht in nennenswerthem Maasse. Der Anisometrope sieht daher niemals mit beiden Augen gleichzeitig deutlich. Dies stört jedoch so wenig, dass viele Personen erst bei den Sehproben, welche der Arzt mit ihnen anstellt, erfahren, dass sie nicht gleich gut mit beiden Augen sehen. Wenn der Unterschied der Refraction nicht zu gross ist, wird auch der binoculäre Sehact dadurch nicht berührt; die beiden Bilder, wenn auch von ungleicher Deutlichkeit, werden zur Deckung gebracht und verschmolzen. Bei hohen Graden von Anisometropie tritt allerdings sehr häufig Strabismus ein. Derselbe kann divergent oder convergent sein, und ist unter diesen Verhältnissen sehr häufig alternirend, besonders dann, wenn ein Auge hypermetropisch, das andere myopisch ist (siehe Seite 695).

Es scheint nahegelegen, die Anisometropie durch Verordnung verschiedener Gläser für beide Augen auszugleichen. Dennoch erweist sich diese Maassregel in den meisten Fällen als nicht praktisch. Wenn der Unterschied zwischen den beiden Gläsern einigermaassen gross ist, klagen die Patienten über eine unangenehme Empfindung in den Augen, Schwindel, Kopfschmerzen u. dgl. und legen die Gläser weg. Dies erklärt sich auf folgende Weise: Gläser verändern nicht blos die Schärfe, sondern auch die Grösse der Netzhautbilder. Dieselben werden durch Convexgläser vergrössert, durch Concavgläser verkleinert, und zwar umsomehr, je stärker die Gläser sind. Bei verschiedenen Gläsern wird das Netzhautbild desselben Objectes in dem einen Auge mehr, in dem anderen weniger in seiner Grösse verändert; die Bilder passen dann nicht mehr aufeinander und können nicht vollständig zur Deckung gebracht werden. Man zieht es daher vor, bei Anisometropie entweder beiden Augen gleiche Gläser zu geben oder nur das eine Auge zu corrigiren und dem anderen ein Planglas vorzusetzen. Dabei richtet man sich stets nach dem besseren Auge, respective nach demjenigen, welches für den angestrebten Zweck (Sehen in die Ferne oder in die Nähe) tauglicher erscheint.

Digitized by Illinois College of Optometry

VI. Capitel.

Anomalien der Accommodation.

§ 150. *Lähmung der Accommodation.* Die Lähmung der Accommodation diagnosticirt man aus der Verminderung der Accommodationsbreite *A*. Dazu ist also erforderlich, dass man Fernpunkt und Nahepunkt bestimmt und daraus *A* berechnet. Man vergleicht die gefundene *A* mit derjenigen, welche der Patient seinem Lebensalter nach haben sollte, entsprechend den von Donders aufgestellten Werthen (Fig. 249) und entnimmt daraus, ob und um wie viel *A* hinter der normalen zurückbleibt.

Die Störung, welche die Accommodationslähmung verursacht, fällt sehr verschieden aus, je nach dem Refractionszustande der Augen. Wenn ein Emmetrope von Accommodationslähmung befallen wird, so wird ihm das Lesen und Schreiben vollständig unmöglich, oder wenigstens, bei unvollständiger Lähmung — Accommodationsparese — sehr beschwerlich und nur für kurze Augenblicke möglich. Das Sehen in die Ferne, wozu der Emmetrope keine Accommodation braucht, ist nicht beeinträchtigt. Beim Hypermetropen macht sich die Accommodationslähmung noch viel mehr bemerkbar, indem dieser ohne Accommodation auch in die Ferne schlecht sieht. Das Umgekehrte gilt vom Myopen, welchen der Wegfall der Accommodation wenig oder gar nicht stört; bei höherer Myopie wird eine Accommodationslähmung oft nur zufällig, bei Gelegenheit einer genauen Untersuchung, entdeckt.

Die Accommodationslähmung hat ihren Grund in einer Lähmung des Ciliarmuskels, respective des Oculomotorius, welcher diesen Muskel versieht. Die Accommodationslähmung kann Theilerscheinung einer vollständigen Oculomotoriuslähmung sein, in welchem Falle ihre Aetiologie mit der der Oculomotoriuslähmung im Allgemeinen zusammenfällt (siehe Seite 672). In vielen Fällen dagegen besteht die Accommodationslähmung allein oder höchstens verbunden mit gleichzeitiger Lähmung des Sphincter pupillae. Diese beiden Binnenmuskeln, welche unter physiologischen Verhältnissen zusammenwirken, werden auch sehr häufig gleichzeitig gelähmt, so dass sich die Accommodationslähmung mit Mydriasis paralytica verbindet (Ophthalmoplegia interna). Als Ursachen der Accommodationslähmung (mit oder ohne Lähmung der Pupille) kennen wir:

1. Diphtherie. Die Accommodationslähmung gehört den postdiphtherischen Lähmungen an, d. h. jenen, welche in der Reconvalescenz

Digitized by Illinois College of Optometry

aufzutreten pflegen. Die häufigste derselben ist nebst der Accommodationslähmung die Lähmung der Muskeln des weichen Gaumens, welche sich durch näselnde Sprache verräth, sowie durch häufiges Verschlucken beim Essen und Trinken. Seltener kommen Lähmungen des Sphincter pupillae oder anderer Augenmuskeln, der Muskeln der Extremitäten oder selbst des Stammes vor. — Die diphtherische Lähmung der Accommodation betrifft beide Augen und ist gewöhnlich nicht mit Lähmung des Sphincter pupillae verbunden. Sie pflegt binnen 1 bis 2 Monaten von selbst zu vergehen und gibt daher eine gute Prognose. — Auch nach Influenza sind während der letzten Epidemien ziemlich häufig Fälle von Accommodationslähmung vorgekommen, welche sich analog den postdiphtherischen Lähmungen verhielten.

2. Vergiftungen. Die vollständigste Lähmung der Accommodation gleichzeitig mit Lähmung der Pupille wird durch Atropin und andere Mydriatica hervorgebracht. Dieselben wirken sowohl local, wenn sie in den Bindehautsack gebracht werden, als auch bei interner Darreichung. Die Fälle, in welchen Accommodationslähmung nebst allgemeinen Vergiftungserscheinungen nach dem Genusse von verdorbenem Fleische, Würsten, Fischen u. s. w. beobachtet worden ist, dürften gleichfalls auf Vergiftung durch Alkaloide, und zwar Fäulnissalkaloide, beruhen.

3. Syphilis und Diabetes.

4. Schwere Erkrankungen des Centralnervensystems (besonders progressive Paralyse und Tabes).

5. Contusionen des Augapfels.

Die Behandlung der Accommodationslähmung muss sich vor Allem nach dem zu Grunde liegenden Leiden richten und dieses in entsprechender Weise behandeln. Bei den postdiphtherischen Lähmungen schlägt man ein roborirendes Verfahren ein, indem man kräftige Nahrung, Wein, Chinin, Eisen u. s. w. verabreicht. Zur localen Behandlung wird Pilocarpin verwendet. Dasselben erzeugt nebst der Verengerung der Pupille auch eine Anspannung der Accommodation durch Contraction des Ciliarmuskels. Dieselbe ist zwar so wenig wie die Miosis von langer Dauer; nach mehreren Stunden erschlafft der Muskel wieder und die Lähmung kehrt zurück. Dennoch scheint die durch das Mioticum hervorgerufene Contraction des Muskels zuweilen von günstigem Einflusse auf die Lähmung selbst zu sein, vielleicht in ähnlicher Weise wie die Faradisation bei Lähmungen gute Dienste leistet. Ausserdem wendet man den constanten Strom an. So lange

Digitized by Illinois College of Optometry

die Lähmung frisch ist, sollen die Augen auf keine Weise angestrengt werden; bei älteren Lähmungen dagegen ermöglicht man die Arbeit durch die entsprechenden Convexgläser.

Bei Lähmung der Accommodation, sei es durch Krankheit, sei es künstlich durch ein Mydriaticum, wird häufig angegeben, dass die Gegenstände kleiner erscheinen — Mikropsie. Dieses Phänomen erklärt sich auf folgende Weise: Wir schätzen die Grösse eines Gegenstandes nach der Grösse seines Bildes auf unserer Netzhaut, zusammengehalten mit der Entfernung, in welche wir den Gegenstand verlegen. Ein Gegenstand von bestimmter Grösse gibt uns, in einer bestimmten Entfernung gesehen, ein Netzhautbild von bestimmter Grösse. Wird der Gegenstand um die Hälfte der Entfernung näher gerückt, so wird sein Netzhautbild doppelt so gross. Wäre dies nicht der Fall, sondern bliebe es bei der Annäherung des Gegenstandes gleich gross, so würden wir daraus schliessen, dass der Gegenstand selbst sich auf die Hälfte verkleinert hat. In diesem Irrthum befinden wir uns bei Accommodationslähmung. Da uns bei dieser die Accommodation für die Entfernung des Gegenstandes grössere Anstrengung kostet als sonst, schätzen wir sie höher und glauben daher den Gegenstand näher. Da aber dessen Netzhautbild sich nicht vergrössert hat, meinen wir, dass der Gegenstand selbst sich verkleinert habe. — Dasselbe Phänomen zeigt sich, wenn ein Emmetrope durch Concavgläser sieht; dieselben lassen ihm die Gegenstände kleiner erscheinen. Um die Concavgläser zu überwinden, muss derselbe seine Accommodation anspannen. Ohne dass er sich dieser Accommodationsanstrengung deutlich bewusst würde, schliesst er doch aus derselben auf eine Annäherung der Gegenstände, welche ihm nun, da ihre Netzhautbilder sich nicht vergrössert haben, kleiner vorkommen. — Das umgekehrte Phänomen, wobei die Gegenstände grösser erscheinen — Makropsie — wird bei Accommodationskrampf beobachtet. Auch dies hat seinen Grund in einer Täuschung über die Entfernungen in Folge der Accommodationsstörung.

Um zu zeigen, wie man eine Accommodationslähmung diagnosticirt, führe ich folgenden Fall hier an: im Mai 1887 wurde ein 10jähriger Knabe von seiner Mutter zu mir gebracht, weil er seit mehreren Wochen nicht mehr lesen und schreiben konnte. Gleichzeitig war seiner Mutter die ungewöhnliche Weite seiner Pupillen aufgefallen. Ich fand einen zarten und blassen Jungen vor mir, dessen Pupillen zur Zeit seiner Vorstellung wieder normale Grösse und Beweglichkeit zeigten. Auf der 6 m weit hängenden Snellen'schen Tafel konnte der Knabe mit freiem Auge alle Zeilen lesen, er hatte also normale *S.* Daraus konnte man schon schliessen, dass es sich nicht um Trübungen der Medien, Erkrankung der Ader- und Netzhaut u. s. w. handeln konnte, wobei ja die Sehschärfe für jede Entfernung hätte vermindert sein müssen. Es konnte nur eine Anomalie der Refraction oder Accommodation vorliegen. Kurzsichtig war er nicht, da er sonst in 6 m Entfernung nicht die kleinsten Buchstaben der Snellen'schen Tafel hätte lesen können, dagegen konnte er wohl hypermetropisch sein. Ich setzte ihm deshalb ein ganz schwaches Convexglas vor; da er mit demselben sofort undeutlich in die Ferne sah, war auch Hypermetropie ausgeschlossen. Es bestand also *E* und die Unfähigkeit, zu lesen, konnte nur von einer Störung der Accommodation herrühren. Dies wurde sofort dadurch bestätigt, dass der Knabe mit $+3\,D$ den feinsten Druck fliessend las. Man konnte dabei den Druck bis zu 13 cm heranbringen; hier lag also sein Nahepunkt. In Dioptrien ausgedrückt, war $P = 8\,D$ $(100 : 13 = 8)$ und

Digitized by Illinois College of Optometry

$A = P - R = 8\,D$, da der Knabe emmetropisch und also $R = \infty = 0\,D$ war. Die Accommodationsbreite von $8\,D$ war jedoch mit Hilfe der vorgesetzten $+3\,D$ gefunden worden, welche daher davon abgezogen werden mussten, um die wahre A kennen zu lernen; diese war demnach nur $5\,D$. Im Alter von 10 Jahren sollte $A = 14\,D$ sein; die A des Knaben war daher um $9\,D$ zu gering. Es bestand Accommodationsparese.

Auf meine Frage nach einer vorausgegangenen Diphtherie wollte die Mutter nichts von einer solchen wissen. Erst nach längerem Befragen erinnerte sie sich, dass der Knabe in der vorhergehenden Weihnachtszeit eine Halsentzündung gehabt hatte, welche aber nicht bedeutend war und von welcher der Arzt sagte, es sei keine Diphtherie. Nach der Halsentzündung war das Kind auffallend lange schwach, so dass es seit jener Zeit die Schule nicht mehr besuchen konnte; die Drüsen am Halse schwollen stark an, so dass sie schon äusserlich sichtbar waren. Noch später wurde der Knabe heiser, bekam eine näselnde Stimme und konnte gewisse Buchstaben und Silben nicht richtig aussprechen (Lähmung des weichen Gaumens). Diese Erscheinung war, ebenso wie die Erweiterung der Pupillen, schon verschwunden, als ich den Knaben zum ersten Male sah.

Der Knabe erhielt kräftige Nahrung und ein Tonicum (Sol. ars. Fowl. und Tinct. ferri pom. āā, zweimal täglich je 10 Tropfen in einem Gläschen Wein), ferner jeden zweiten Tag ein warmes Bad und endlich jeden Morgen und Abend einen Tropfen einer 1%igen Pilocarpinlösung in beide Augen. Die Wirkung des Pilocarpins hielt in den ersten Tagen nur 8—10 Stunden nach der Einträufelung an, wurde aber später immer andauernder. Nach 10 Tagen, als der Knabe durch zwei Tage kein Pilocarpin mehr bekommen hatte, konnte er mit freiem Auge den feinsten Druck bis 13 cm heran lesen, hatte somit $A = 8\,D$. Die Accommodation war also noch nicht normal, doch konnte er schon ohne Beschwerden arbeiten und hat später unzweifelhaft seine volle A wieder erhalten. — Dieser Fall ist lehrreich, denn er zeigt, dass die Diphtherie nicht schwer zu verlaufen braucht, um Accommodationslähmung nach sich zu ziehen, was auch von den anderen postdiphtherischen Lähmungen gilt. In diesem Falle konnte man die Diphtherie, als sie frisch war, gar nicht als solche erkennen; dass es sich doch um echte Diphtherie gehandelt hat, geht aus der langdauernden Gesundheitsstörung, der starken Schwellung der Drüsen, der Lähmung des Gaumens, der Pupillen und der Accommodation hervor.

Nach schweren Krankheiten besteht oft durch längere Zeit eine Schwäche der Accommodation, welche jedoch nicht als Parese aufzufassen ist, so wenig, als die Muskelschwäche der Reconvalescenten überhaupt. Es ist in diesen Fällen die Accommodationsbreite zwar normal, doch fehlt die Ausdauer, so dass rasch Ermüdung und asthenopische Beschwerden eintreten. Diese Schwäche der Accommodation verschwindet von selbst in dem Maasse, als die Kräfte des Patienten wiederkehren. Eine Herabsetzung der Accommodation findet man ferner im Prodromalstadium des Glaukoms und der sympathischen Ophthalmie. — Es ist klar, dass die Accommodation vollständig aufgehoben ist, wenn die Linse luxirt oder ganz aus dem Auge entfernt ist; doch werden solche Fälle mit Recht nicht als Accommodationslähmung bezeichnet.

Krampf der Accommodation. Die Einträufelung von Atropin hat nebst der Lähmung der Accommodation zumeist auch noch eine leichte Aenderung der Refraction zur Folge. Dieselbe wird nämlich etwas niedriger. Bestand z. B. vorher E,

Digitized by Illinois College of Optometry

so ist das Auge nach der Atropinisirung in leichtem Grade hypermetropisch. Die geringe Herabsetzung der Refraction durch Atropin entspricht dem Tonus des Ciliarmuskels, welcher beständig vorhanden ist und nur bei Lähmung des Muskels verschwindet. Wenn sich jedoch auf Atropin die Refraction in höherem Grade, d. i. um 1 *D* oder mehr, vermindert, so kann das nicht mehr auf den Tonus, sondern muss auf Krampf des Ciliarmuskels bezogen werden. Derselbe stellt sich in Folge andauernder Nahearbeit ein, indem die fortwährend angespannte Accommodation schliesslich nicht mehr ganz erschlafft werden kann. Er findet sich nur bei jungen Personen, und zwar am häufigsten in kurzsichtigen Augen, welche dadurch kurzsichtiger erscheinen, als sie wirklich sind. Doch auch in emmetropischen und hypermetropischen Augen kommt Accommodationskrampf nicht selten vor. Erstere lässt er myopisch, letztere weniger hypermetropisch, ja selbst emmetropisch oder myopisch erscheinen. Der Accommodationskrampf verschwindet von selbst, wenn mit dem Alter die Accommodationsbreite abnimmt. Bis dahin kann er jedoch zur Entstehung wahrer Myopie Veranlassung gegeben haben. Man bekämpft ihn durch Einträufelung von Atropin, welche durch längere Zeit (4 Wochen und darüber) fortgesetzt werden muss. Leider kehrt nach dem Aussetzen des Atropins der Krampf in den meisten Fällen nach längerer oder kürzerer Pause wieder zurück.

Ein künstlich erzeugter, hochgradiger Accommodationskrampf stellt sich, gleichzeitig mit Verengerung der Pupille, nach dem Einträufeln eines Mioticums ein.

Digitized by Illinois College of Optometry

VIERTER THEIL.

OPERATIONSLEHRE.

Digitized by Illinois College of Optometry

Digitized by Illinois College of Optometry

I. Capitel.

Allgemeine Bemerkungen.

§ 151. Die antiseptische Methode, welche in der Chirurgie den grössten Fortschritt der Neuzeit darstellt, hat auch auf dem speciellen Gebiete der Augenoperationen eine wesentliche Verbesserung und grössere Sicherheit der Resultate herbeigeführt. Es ist daher die erste Pflicht jedes Augenoperateurs, vollkommen aseptisch und antiseptisch vorzugehen. Bei den Operationen am Auge handelt es sich weniger um Antisepsis als um Asepsis; es gilt nicht, eine verunreinigte Wunde zu desinficiren, sondern eine reine Wunde zu setzen und vor Verunreinigung zu bewahren.

Die Verunreinigung der Wunde kann durch den Operateur und seine Instrumente geschehen, oder vom Auge selbst und seiner Umgebung ausgehen. Um erstere zu verhüten, müssen die Hände des Operateurs gut gereinigt und mit 4%iger Carbollösung oder mit Sublimatlösung (1 : 2000) desinficirt werden. Die feinen Instrumente, welche zu den Operationen am Bulbus selbst gebraucht werden, desinficirt man durch Kochen in destillirtem Wasser oder noch besser in 1%iger Lösung von kohlensaurem Natron, worin sie weniger rosten. Um der Infection der Wunde von der Nachbarschaft (Lider und Bindehautsack) aus vorzubeugen, wird vor der Operation die Umgebung des Auges, besonders aber die Haut der Lider und die Lidränder, zuerst mit Seife gründlich abgewaschen und dann mit Sublimatlösung (1 : 2000) abgespült. Zur Auswaschung des Bindehautsackes bedient man sich einer schwächeren Sublimatlösung (1 : 4000) oder einer durch Kochen sterilisirten physiologischen Kochsalzlösung (0·6%). Eine besondere Gefahr der Infection bietet der Bindehautsack jedoch nur dann, wenn sich in demselben in Folge eines Bindehaut- oder Thränensackleidens zersetzte Secrete befinden. Man soll daher vor jeder Operation die Bindehaut und besonders den Thränensack genau untersuchen und ein allenfalls vorhandenes Leiden dieser Theile vorerst durch die entsprechende Be-

Digitized by Illinois College of Optometry

handlung zu beseitigen suchen, ehe man an die Ausführung der Operation geht. Was speciell die Thränensackblennorrhoe anbelangt, so erfordert deren vollkommene Heilung leider sehr lange Zeit. Ich pflege daher, um rascher zum Ziele zu kommen, den Thränensack einige Tage vor der Operation zu exstirpiren, oder ich spalte seine vordere Wand und fülle ihn nach gehöriger Reinigung vollständig mit Jodoformpulver aus.

Nach der Operation wird ein aseptischer Verband angelegt. Betraf die Operation den Bulbus selbst, so lässt man unmittelbar nach vollendeter Operation die Lider schliessen und legt auf dieselben zuerst ein Läppchen sterilisirter Gaze und hierauf etwas Verbandwatte, welche durch eine Binde fixirt wird. Nach Operationen, bei welchen der Bulbus in grösserer Ausdehnung eröffnet wird (Iridektomie, Staar-

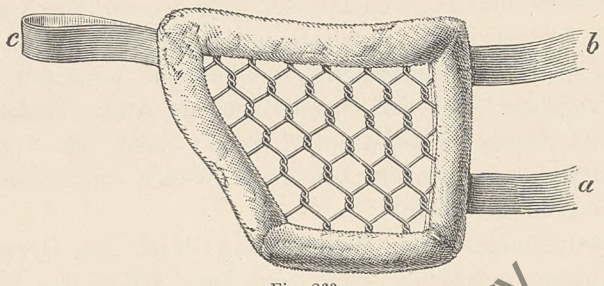

Fig. 263.

Verbandgitter für das linke Auge. — Dasselbe ist an den Rändern wattirt, um nicht zu drücken. Von den beiden temporalen Enden gehen die Bänder *a* und *b* ab, welche unter und über dem linken Ohre und über den Hinterkopf nach der rechten Seite geführt werden. Hier werden die beiden Bänder zusammengeknüpft, nachdem eines derselben durch die Schleife *c* durchgesteckt worden ist.

extraction), befestige ich den Wattebausch auf dem Auge durch einen 4—5 cm breiten Leinwandstreifen, dessen beide Enden mittelst Seifenpflasters an Stirne und Wange geklebt werden. Darüber wird ein leichtes Drahtgitter (Fig. 263) gebunden, welches verhindert, dass der Patient mit seinen Fingern an das Auge gelangt und sich dadurch etwa nachträglich die Wunde sprengt. Snellen verwendet zu gleichem Zwecke eine muschelförmige Schale aus Aluminiumblech, welche mit Pflasterstreifen auf dem Auge befestigt wird. Operationswunden an der Bindehaut oder an den Lidern werden vor Anlegung des Verbandes nochmals durch Berieselung mit Sublimatlösung desinficirt, darauf mit Jodoformpulver bestreut und darüber der Verband gemacht.

Die Anästhesie wird für die Operationen am Bulbus durch Cocaïn herbeigeführt, welches man in 5%iger Lösung mehrmals in Intervallen von einigen Minuten in den Bindehautsack einträufelt. Die

Digitized by Illinois College of Optometry

Lösung soll frisch bereitet und durch Kochen sterilisirt sein. Nach dem Einträufeln derselben muss darauf geachtet werden, dass der Patient das Auge geschlossen hält, weil in Folge der Cocaïn-Anästhesie die Häufigkeit des Lidschlages abnimmt und daher die unbedeckte Hornhaut leicht oberflächlich eintrocknet. Die Cocaïn-Anästhesie dauert etwa 10 Minuten. Sie betrifft nur die oberflächlichen Theile, wie Hornhaut und Bindehaut, während die Iris empfindlich bleibt. Bei der Iridektomie z. B. wird das Anfassen des Bulbus und der Schnitt nicht gefühlt, dagegen ist das Ausschneiden der Iris schmerzhaft. Bei Operationen an den Lidern kann man mehrere Tropfen der Cocaïnlösung unter die Haut des Lides injiciren. Die Narkose mittelst Chloroform oder Aether ist nur für grössere Operationen, wie Enucleation u. s. w., sowie für Kinder erforderlich.

§ 152. Was die Operationen am Bulbus selbst anlangt, so gelten dafür folgende Grundsätze:

Die Entfernung der Lider von einander geschieht durch Lidhalter (Blepharostaten, Elevateure oder Ecarteure genannt). Es gibt solche, welche durch Federkraft die beiden Lider auseinanderhalten (Sperrelevateure) und solche, welche nur für je ein Lid bestimmt sind und mit der Hand gehalten werden müssen (Desmarres'sche Lidhalter). Der Bulbus selbst wird dadurch fixirt, dass man mit einer gezähnten Pincette (Waldau's Fixationspincette) eine Falte der Bindehaut zunächst dem Hornhautrande anfasst und festhält.

In Fällen, wo es darauf ankommt, keinen Druck auf den Bulbus auszuüben (z. B. um Glaskörperausfluss zu vermeiden), lässt man die Lider durch die Finger des Assistenten auseinanderhalten und verzichtet auch, wenn es möglich ist, auf das Anfassen des Bulbus mit der Fixationspincette.

Der Schnitt, welcher den Bulbus eröffnet, wird in der Regel im Bereiche der vorderen Kammer geführt. Da diese von der Hornhaut und an ihrer Peripherie von dem vordersten Theile der Sclera begrenzt ist, so kann der Schnitt sowohl in der Hornhaut als in der Sclera liegen. Man unterscheidet daher mit Rücksicht auf die

a) Lage corneale und sclerale Schnitte. Dieselben weichen vornehmlich in folgenden Punkten von einander ab: 1. Bei scleralen Schnitten besteht mehr Neigung zum Irisvorfalle als bei cornealen (siehe Anmerkung zum folgenden Paragraphen). 2. Die Sclera ist von der Bindehaut überzogen, und eine Wunde in der Sclera kann daher mit einem Bindehautlappen versehen werden, was bei cornealen Schnitten nicht möglich ist. 3. Die scleralen Wunden inficiren sich weniger leicht

Digitized by Illinois College of Optometry

als die cornealen wegen der geringeren Neigung der Sclera zu eitriger Entzündung. Daher gaben vor der Einführung der antiseptischen Methode die scleralen Schnitte bessere Resultate, als die cornealen. Gegenwärtig, wo Infection überhaupt vermieden wird, fällt dieser Unterschied nicht mehr so sehr in's Gewicht.

b) Nach der Form gibt es lineare und bogenförmige Schnitte. Die ersteren liegen in einem grössten Kreise der Bulbusoberfläche und bilden daher auf dieser eine Linie, welche die kürzeste Verbindung zwischen den Endpunkten des Schnittes ist (Fig. 264 *e a f*). Die Bogen- oder Lappenschnitte entsprechen einem Parallelkreise. Zwischen dem grössten Bogenschnitte (Fig. 264 *e d f*) und dem Linearschnitte kann man sich eine unendliche Zahl von Schnitten denken, welche den Uebergang von dem einen zum anderen darstellen (*e c f*, *e b f*). Dies sind Bogenschnitte von verschiedener Bogenhöhe, deren unterste Grenze der Linearschnitt bildet; dieser ist gleichsam ein Bogenschnitt, dessen Bogenhöhe = 0 ist. Die meisten der gebräuchlichen Schnitte sind Bogenschnitte von grösserer oder kleinerer Bogenhöhe. Als Beispiel eines rein linearen Schnittes wäre der von Saemisch angegebene Schnitt zur Spaltung der Hornhaut bei Ulcus serpens zu nennen, wobei mit dem Graefe'schen Messer die Hornhaut von hinten nach vorne durchschnitten wird (§ 154). — Bei gleich grosser Entfernung der Schnittenden hat der Lappenschnitt eine grössere Wundlänge als der Linearschnitt und kann durch Emporheben des Lappens weiter aufklaffen.

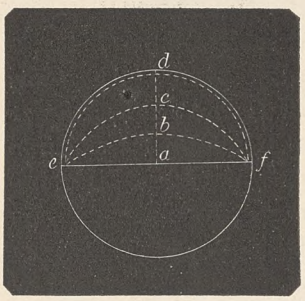

Fig. 264.
Verschiedene Formen der Hornhautschnitte.

Bei der Ausführung des Schnittes ist darauf zu achten, dass das Messer langsam aus der Wunde zurückgezogen werde, damit das Kammerwasser so langsam als möglich abfliesse. Dadurch vermeidet man die schlimmen Folgen, welche zu rascher Abfluss des Kammerwassers oft nach sich zieht, wie grosser Irisvorfall, Subluxation der Linse, Vorfall des Glaskörpers oder intraoculäre Hämorrhagie. Besonders wichtig ist der langsame Abfluss des Kammerwassers, wenn bei Drucksteigerung operirt wird.

Bei Beendigung der Operation ist die grösste Aufmerksamkeit auf die richtige Lage der Iris zu verwenden. Es soll unter keinen Umständen Iris in der Wunde eingeklemmt bleiben. Der Vorfall der

Digitized by Illinois College of Optometry

Iris verräth sich durch verschiedene Kennzeichen, je nachdem die Iris mehr oder weniger weit vorgetrieben ist. Hat sich die Iris durch die Wunde bis nach aussen vorgedrängt, so sieht man sie als dunklen Wulst oder Hügel, entweder in der Mitte oder, wenn die Iris bereits ausgeschnitten worden ist, an einem oder an beiden Enden des Schnittes (Fig. 266 *i*). Wenn die Iris in der Wunde nicht vorgefallen, sondern blos zwischen den inneren Wundlippen eingeklemmt ist (Fig. 268), so erkennt man dies an der Verziehung der Pupille. Nach solchen Operationen nämlich, wo Iris ausgeschnitten worden ist, findet man die Grenze zwischen Pupille und Kolobom durch zwei vorspringende Ecken, die sogenannten Sphincterecken, gekennzeichnet (Fig. 265 *a* und a_1). Dieselben entsprechen der Stelle, wo der Pupillarrand in die

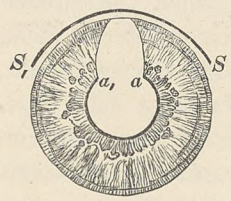

Fig. 265.
Normaler Stand der Iris. Vergr. 2/1. — Der Lappenschnitt zur Extraction SS_1 liegt in der Sclera. Die Sphincterecken *a* und a_1 stehen beide tief.

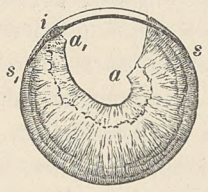

Fig. 266.
Einheilung der Iris in die Wunde. Vergr. 2/1. — Der Lappenschnitt zur Extraction ss_1 liegt in der Cornea. Die Iris ist als dunkler Hügel *i* in der Wunde sichtbar und die Sphincterecke a_1 derselben Seite erscheint im Vergleiche zu der richtig stehenden der anderen Seite *a* hinaufgezogen.

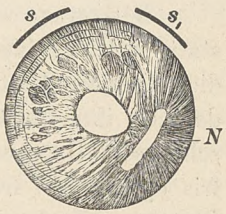

Fig. 267.
Einheilung der Iris (nach Linearextraction). Vergröss. 2/1. — Die Pupille ist nach der Narbe *N* hin verzogen. ss_1 Schnitte der Sclerotomie nach Wecker.

seitliche Begrenzung des Koloboms, die „Kolobomschenkel“ übergeht. Wenn die Iris frei ist, so liegen die Sphincterecken einander gerade gegenüber, und zwar in jener Kreislinie, welche der noch unversehrte Pupillarrand bilden würde („die Sphincterecken stehen tief“, Fig. 265). Ist dagegen die Iris in die Wunde eingeklemmt, so wird dadurch der entsprechende Kolobomschenkel verkürzt und die Sphincterecke erscheint hinaufgezogen („die Sphincterecke steht höher“, Fig. 266 a_1). Es kann die Sphincterecke so weit hinaufgerückt sein, dass man sie gar nicht sieht. — Nach solchen Operationen, wo nichts von der Iris excidirt wurde, gibt es natürlich keine Sphincterecken; die Einklemmung der Iris in die Wunde verräth sich dann nur durch die Verziehung der Pupille nach der Wunde hin, ganz so, wie man es nach perforirenden Hornhautgeschwüren mit Einheilung der Iris sieht (Fig. 267).

Digitized by Illinois College of Optometry

Die Einklemmung der Iris in die Wunde ist von mancherlei üblen Folgen begleitet. Die Wundheilung wird durch entzündliche Reizung gestört und in die Länge gezogen. Die Narbe wird weniger fest und regelmässig, und auch später noch kann die Einheilung der Iris zu Drucksteigerung, Entzündung, ja selbst sympathischer Erkrankung des anderen Auges Veranlassung geben. Um diesen Folgen vorzubeugen, muss man Alles daran setzen, um nach Beendigung der Operation die Iris aus ihrer Einklemmung zu befreien und in die richtige Lage zu bringen. Dies geschieht dadurch, dass man mit der Spatel in die Wunde eingeht und damit die Iris wieder in die Kammer zurückstreift. Sollte dies nicht gelingen oder die reponirte Iris neuerdings in die Wunde vorfallen, so soll das eingeklemmte Stück der Iris gefasst und excidirt werden.

Blutung in die vordere Kammer findet bei jenen Operationen statt, welche gefässhaltige Gewebe, wie Sclera und Iris, verletzen. Wenn die Iris gesund ist, so blutet sie beim Durchschneiden fast gar nicht, da sich ihre Gefässe durch Zusammenziehen der Wandung sehr rasch schliessen. Dagegen findet in solchen Fällen, wo man an einer kranken Iris operirt (bei Iritis, Glaukom, Atrophie der Iris), oft eine reichliche Blutung aus der Iris statt, so dass die ganze vordere Kammer sich mit Blut füllt. — Die Blutung ist unangenehm, weil sie dem Operateur den Einblick in das Augeninnere benimmt, pflegt aber in sonst gesunden Augen keine weiteren Nachtheile zu bringen, indem das Blut binnen wenigen Tagen resorbirt wird. In Augen dagegen, deren Iris krank ist, fällt nicht blos die Blutung stärker aus, sondern es dauert auch länger, zuweilen Monate, bis das Blut durch Resorption verschwindet. In solchen Fällen ist eben der ganze Stoffwechsel des Auges schwer beeinträchtigt.

Mit der Blutung aus den durchschnittenen Gefässen dürfen jene intraoculären Blutungen nicht verwechselt werden, welche dadurch verursacht werden, dass in Folge der Operation — durch Abfluss des Kammerwassers, respective Entfernung der Linse — der Augendruck plötzlich sehr herabgesetzt wird und nun Blut in grösserer Menge in die Gefässe der Uvea und Retina einströmt. Es sind daher solche Blutungen besonders dann zu erwarten, wenn man bei Drucksteigerung operirt. In der That gehören bei Glaukom kleine Netzhautblutungen nach der Iridektomie fast zur Regel (siehe Seite 437). In seltenen Fällen tritt Blut in solcher Menge aus den Gefässen aus, dass durch dasselbe die Contenta des Bulbus aus der Wunde herausgedrängt werden und dann das Blut selbst aus der Wunde hervorsickert; ein solches Auge ist natürlich verloren.

Digitized by Illinois College of Optometry

§ 153. Die Nachbehandlung nach einer Operation, bei welcher das Auge eröffnet wurde, muss vorzüglich darauf gerichtet sein, Alles fernzuhalten, was den raschen und dauernden Verschluss der Wunde stören könnte. Zu diesem Zwecke wird das operirte Auge verbunden, um den Lidschlag zu sistiren; bei grösseren Operationen soll auch das nicht operirte Auge durch einige Tage verschlossen bleiben. Ferner soll der Patient alle körperlichen Anstrengungen vermeiden, da durch dieselben der Augendruck erhöht und die frisch verklebte Wunde wieder aufgesprengt werden kann. Nach grösseren Operationen (Iridektomie, Staarextraction) lasse man daher den Patienten während des ersten Tages die Rückenlage im Bette einhalten und die folgenden Tage im Lehnstuhle verbringen; auch verabreiche man in den ersten Tagen nur flüssige oder breiige Nahrung, um die Anstrengung des Kauens zu vermeiden. — Bei Beobachtung dieser Verhaltungsmaassregeln gestaltet sich der Heilungsverlauf in der Regel folgendermaassen: Die Wundränder verkleben bald nach der Operation und die vordere Kammer stellt sich wieder her. Sehr oft geschieht es, dass die frisch verklebte Wunde dem Drucke des angesammelten Kammerwassers nicht sofort Widerstand leisten kann und im Verlaufe des ersten Tages noch ein oder mehrere Male sich öffnet und das Kammerwasser abfliessen lässt, bevor definitiver Wundschluss eintritt. Die Wundränder verheilen dann unmittelbar mit einander, so dass eine feine lineare Narbe gebildet wird. Wenn dieselbe in der Hornhaut liegt, bleibt sie als schmale graue Linie für immer sichtbar, während Narben in der Sclera nach einiger Zeit gewöhnlich kaum mehr zu entdecken sind. — Es braucht immer längere Zeit, bis eine Narbe so fest wird, dass sie den äusseren Schädlichkeiten Widerstand zu leisten vermag. Bis dahin (durch mehrere Wochen bis Monate, je nach der Grösse der Wunde) muss sich der Patient jeder schweren körperlichen Anstrengung enthalten, Druck auf das Auge vermeiden u. s. w.

Abweichungen von dem geschilderten Heilverlaufe treten nicht selten auf. Die am häufigsten beobachteten Störungen der Wundheilung sind:

1. Unregelmässige Wundheilung. Es kann sich der Schluss der Wunde verzögern und die vordere Kammer tagelang aufgehoben bleiben. Noch häufiger geschieht es, dass die bereits geschlossene Wunde durch einen äusseren Insult — Druck auf das Auge mit der Hand, Husten, Niesen u. dgl. — wieder berstet. Diese „Wundsprengung“ ist gewöhnlich von Bluterguss in die vordere Kammer gefolgt. Es kann dadurch auch die Iris in die Wunde hineingeschwemmt und in derselben eingeklemmt werden oder Entzündung (Iridocyclitis)

Digitized by Illinois College of Optometry

auftreten. — Eine andere Störung der Wundheilung besteht darin, dass die Wundränder nicht unmittelbar mit einander verkleben, sondern durch eine dazwischengelagerte Narbenmasse neuer Bildung vereinigt werden. Dies ist am häufigsten der Fall, wenn der unmittelbare Contact der Wundränder durch eingeklemmte Iris oder Linsenkapsel verhindert wird; doch kommt es auch bei Drucksteigerung vor, durch welche die Wunde klaffend erhalten wird. In diesen Fällen ist die

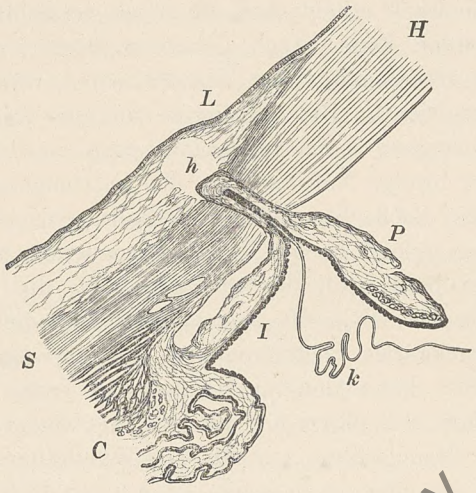

Fig. 268.

Einheilung der Iris mit cystoider Vernarbung nach Extraction einer Cataracta senilis mittelst des Graefe'schen peripheren Linearschnittes. Vergr. 13/1. — Die Figur stellt einen Schnitt dar, welcher die Extractionsnarbe nahe ihrem nasalen Ende traf, wo die Hinaufziehung der Sphincterecke schon äusserlich die Einheilung der Iris erkennen liess (siehe Fig. 266). Die Iris *I* zieht von ihrem Ursprunge am Ciliarkörper *C* zur inneren Wundöffnung hin, so dass hier die vordere Kammer zu einer schmalen Spalte verengert ist. Innerhalb des Wundcanales ist die Iris zu einer Falte verdoppelt, deren Umbiegungsstelle der äusseren Oberfläche der Sclera entspricht. Von der Einklemmungsstelle erstreckt sich der Pupillartheil der Iris *P* frei in die vordere Kammer hinein. Er lässt an seiner vorderen Fläche den Eingang in eine Krypte, nahe seiner hinteren Fläche den Querschnitt des Sphincter pupillae erkennen. Nebst der Iris zieht auch die vielfach gefaltete Linsenkapsel *k* zur Narbe hin und ist in dieselbe eingewachsen. — Der Extractionsschnitt halbirt die Grenze zwischen Sclera *S* und Hornhaut *H*, so dass er mit seiner vorderen Hälfte in der Sclera, mit seiner hinteren in der Hornhaut liegt. Die Wundränder haben sich wegen der Zwischenlagerung der Iris nicht mit einander vereinigt, ja der Wundcanal erstreckt sich in Form eines Hohlraumes *h* noch in das Gewebe der Bindehaut des Limbus *L* hinein, so dass die Wunde nur durch eine ganz dünne Gewebsschichte verschlossen wird.

gebildete Narbe weniger fest, ja es kann eine kleine Stelle ganz offen bleiben, durch welche dauernd Kammerwasser unter die Bindehaut sickert und dieselbe ödematös macht — cystoide Vernarbung — (Fig. 268). — Nicht hinreichend feste Narben werden oft ektatisch. Dies hat als unmittelbare Folge eine unregelmässige Wölbung der Hornhaut, so dass durch starken Astigmatismus das Resultat der Operation bezüglich des Sehvermögens beeinträchtigt wird. Später können cystoide oder ektatische Narben zu Drucksteigerung oder Entzündung Veranlassung geben.

Digitized by Illinois College of Optometry

2. Wundeiterung. Dieselbe kündigt sich dadurch an, dass der in der Hornhaut gelegene Wundrand an einer Stelle gelblich verfärbt ist, während gleichzeitig heftige entzündliche Erscheinungen (oft jedoch ohne Schmerzen) auftreten. Von der Wunde aus greift die Eiterung weiter, entweder blos auf die Uvea, so dass eitrige Iridocyclitis entsteht, oder auch auf die Hornhaut, welche eitrig infiltrirt wird und dann zerfällt. Der Ausgang ist Atrophia oder, wenn Panophthalmitis hinzukommt, Phthisis bulbi. Die Wundeiterung stellt sich am leichtesten nach Kataraktextraction ein und war in früherer Zeit die häufigste Ursache, warum ein staaroperirtes Auge erblindete. Heute wissen wir, dass die Wundeiterung Folge einer Infection der Wunde ist; durch Anwendung der antiseptischen Methode kann jetzt die Zahl der Wundeiterungen auf ein Minimum reducirt werden.

3. Entzündung der Uvea, Iritis und Iridocyclitis, kommt nach Operationen, bei welchen der Bulbus eröffnet wird, häufig vor. In den meisten Fällen handelt es sich um leichte Iritis, welche keine weiteren Nachtheile bringt, als dass einige hintere Synechien zurückbleiben. In den schweren Fällen dagegen führt die Entzündung zum Verschluss der Pupille und macht eine Nachoperation nöthig oder endigt gar mit unheilbarer Erblindung durch Atrophia bulbi. In den Fällen letzterer Art besteht auch die Gefahr der sympathischen Erkrankung für das andere Auge. — Die leichten Entzündungen der Iris sind in der Regel als rein traumatische anzusehen, verursacht durch das Anfassen und Zerren der Iris. In anderen Fällen mögen zurückbleibende Linsentheile u. dgl. die Iris mechanisch oder chemisch reizen. Die schweren Entzündungen beruhen entweder auf Infection oder auf Wiederanfachung alter Entzündungen, wenn man an einem Auge operirt, das schon früher der Sitz einer Iridocyclitis gewesen war.

Man hat in früherer Zeit viel mehr Gewicht auf die Form und Lage des Schnittes, besonders bei den Staaroperationen, gelegt, indem man von der richtigen Schnittführung alles Heil erwartete. Von dieser Anschauung ausgehend, hat man eine grosse Zahl verschiedener Operationsmethoden ersonnen, die zum Theil schon wieder der Vergessenheit anheimgefallen sind. Gegenwärtig wissen wir, dass die strenge Durchführung der Antisepsis bei der Operation und Nachbehandlung von viel mehr Bedeutung ist als die Wahl der Operationsmethode. Jeder Schnitt, der die nöthige Grösse besitzt und seiner Lage nach zweckentsprechend ist, gibt gute Resultate, wenn man sonst mit der genauesten Reinlichkeit vorgeht. Bei den Augenoperationen ist dieselbe doppelt wichtig, da man nur dann das gewünschte Resultat erhält, wenn man Heilung per primam intentionem erzielt. Wenn eine Amputationswunde nicht per primam, sondern durch Eiterung heilt, so hat dies für den Patienten zumeist keine anderen Nachtheile, als eine Verlängerung seines Krankenlagers. Tritt dagegen nach einer Iridektomie oder Kataraktoperation an

Digitized by Illinois College of Optometry

Stelle der primären Vereinigung Eiterung der Wunde ein, so ist das Auge verloren, was für den Augenoperateur dasselbe ist, wie für den Chirurgen der Tod des Patienten.

Der Bindehautsack enthält auch dann, wenn die Bindehaut normal aussieht, häufig Bacterien, unter welchen sich auch pathogene, wie Staphylokokken, Streptokokken und Pneumokokken, befinden können. Dieselben vermehren sich aber nicht weiter im Bindehautsacke, was der Wirkung der Thränen zuzuschreiben ist. Man darf dabei nicht an eine bacterientödtende Eigenschaft der Thränen denken, vielmehr ist deren Wirkung eine rein mechanische, indem sie beständig die Bindehaut abspülen und dann in die Nase abfliessen. Daher findet man auch Bacterien, welche man in Reincultur, also in grosser Menge, in den Bindehautsack eingebracht hat, nach kurzer Zeit nicht mehr in demselben, sondern in der Nase, wohin sie durch die Thränen abgeführt wurden. Der Thränenstrom verhindert gleichzeitig, dass Keime dem Strome entgegen aus der Nase in den Bindehautsack aufsteigen. Diese günstigen Verhältnisse gelten natürlich nur, so lange die Thränenwege normal sind; bei Erkrankung derselben wimmelt bald der Bindehautsack von Keimen. — Nebst der Bindehaut kommt noch der Lidrand in Betracht. Hier begünstigt die Anhäufung abgestorbener Epidermisschuppen, sowie des Sebums der Zeiss'schen und Meibomschen Drüsen, ferner die beständige Befeuchtung durch die Thränen die Ansammlung und Vermehrung von Keimen. Diese findet sich in erhöhtem Maasse bei chronischer Hyperämie oder Entzündung des Lidrandes.

Bei der Reinigung des Auges zur Operation kann man für die Umgebung des Auges stärkere antiseptische Lösungen verwenden. Die Lidränder wasche ich sorgfältig mit neutraler oder überfetteter Seife ab; da sich aber nicht vermeiden lässt, dass etwas davon in den Bindehautsack kommt und reizt, so beschränke ich dieses Verfahren auf jene Fälle, wo mir der Lidrand nicht ganz normal scheint. Für die Bindehaut verbieten sich stärkere antiseptische Lösungen von selbst, weil sie eine starke Reizung, ja eine traumatische Conjunctivitis mit starker Absonderung hervorrufen. Verwendet man aber die Antiseptica in jener Concentration, die vom Auge noch gut vertragen wird, so haben sie bei der Kürze der Einwirkung keine bacterientödtende Wirkung mehr. Alle Untersucher sind zu dem Resultate gekommen, dass es durch diese Mittel nur gelingt, die Zahl der Keime zu vermindern, nicht aber, sie vollkommen zu vernichten. Man erhält dasselbe Resultat durch die Anwendung indifferenter steriler Flüssigkeiten, namentlich, wenn man damit die Bindehautoberfläche mechanisch — durch Abwischen mit getränkten Wattebäuschchen — von dem anhaftenden Schleime reinigt. Ich verwende daher bei normaler Bindehaut nur physiologische, durch Kochen sterilisirte Kochsalzlösung und benütze eine Sublimatlösung (1 : 4000) blos in jenen Fällen, wo die Bindehaut krank ist (Katarrh, Trachom).

Da der Bindehautsack selbst nach sorgfältiger Reinigung oft noch Keime enthält, sollte man glauben, dass Infection frisch gesetzter Wunden sehr häufig sein müsste. Glücklicher Weise aber kommt Wundinfection heute nur ausnahmsweise vor, woraus erhellt, dass die Keime des Bindehautsackes wenig zu fürchten sind. Die Wundinfection geschieht vielmehr, wie auch durch Experimente bewiesen ist, in der Regel durch schmutzige Instrumente. Auf deren sorgfältige Sterilisirung soll man daher vor Allem bedacht sein.

Bei der Beurtheilung der Grösse und Lage einer Schnittform muss nicht blos die äussere, sichtbare Wundöffnung in Betracht gezogen werden, sondern

Digitized by Illinois College of Optometry

auch die innere. Dass die letztere von anderer Grösse, Form und Lage ist als die äussere Wundöffnung, kommt daher, dass bei den meisten Schnittführungen das Messer die Augenhäute schief durchtrennt (Fig. 270 *I* und *P*). Dies gilt besonders für die mit dem Lanzenmesser gesetzten Wunden. Wenn man die Lanze auch senkrecht eingestochen hat, muss man sie doch, sobald ihre Spitze in die vordere Kammer eingedrungen ist, so umlegen, dass sie parallel zur Iris vorgeschoben wird, da man sonst in die Iris und Linse gerathen würde. Die innere Oeffnung des Schnittes (Fig. 269 *ii*) liegt daher dem Mittelpunkte der Hornhaut näher als die äussere (Fig. 269 *aa*). Aus diesem Grunde gehören Schnitte, deren äussere Oeffnung in der Sclera liegt, und die deshalb gewöhnlich als Scleralschnitte angesehen werden, doch mit ihrem inneren Abschnitte der Hornhaut an (Fig. 270 *I*). Zu diesem Verhalten trägt auch der Umstand bei, dass die Sclera aussen über die Hornhaut übergreift, die letztere also in den inneren Schichten weiter nach der Peripherie reicht, als dies aussen sichtbar ist. Es sind daher selbst ziemlich steile Schnitte, wie der Graefe'sche periphere Linearschnitt zur Kataraktextraction (Fig. 268) zum guten Theile in cornealem Gewebe gelegen. Die Thatsache, dass die innere Wunde weniger peripher gelegen ist als die äussere, muss bei der Anlegung des Schnittes in Rechnung gebracht werden. Will man z. B. die Iris bis zu einem

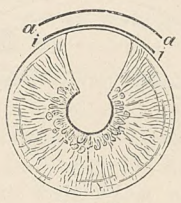

Fig. 269.

Iridektomie bei Drucksteigerung. Vergr. 2/1. — *aa* äussere, in der Sclera, *ii* innere, in der Corneoscleralgrenze gelegene Wundöffnung. Zur Darstellung dieser Verhältnisse wurde an einem Leichenauge eine correcte Iridektomie ausgeführt und die Lage der Wundöffnung mit der entsprechenden Vergrösserung genau in die Zeichnung übertragen.

gewissen Punkte hin ausschneiden, so darf man nicht gerade diesem gegenüber in der Hornhaut einstechen, sondern muss den Hornhautschnitt weiter nach der Peripherie hin verlegen, damit die innere Wunde an jene Stelle komme, an welcher die Iris abgeschnitten werden soll. — Die innere Wunde ist ferner von geringerer Länge als die äussere (Fig. 269, *aa* und *ii*). Dieser Umstand kommt namentlich für die Kataraktoperation in Betracht, bei welcher darauf Bedacht genommen werden muss, dass nicht blos die äussere, sondern auch die innere Wunde gross genug sei, um die Katarakt durchtreten zu lassen.

Der schräge Verlauf der Wunde durch die Augenhäute beeinflusst auch das Klaffungsvermögen der Wunde. Es wurde oben gesagt, dass Lappenwunden stärker klaffen als lineare Wunden. Noch mehr aber hängt die Klaffung davon ab, ob die Wunde die Augenhäute senkrecht oder schief durchsetzt. Ersteres ist mehr bei den mit dem Graefe'schen Messer geführten Schnitten der Fall, bei welchen das Messer die Hornhaut oder Sclera von innen nach aussen durchdringt; letzteres bei den Lanzenschnitten. Die Schnitte ersterer Art klaffen durch die elastische Retraction der Wundränder. Die schief durch die Augenhäute dringenden Lanzenmesserwunden klaffen dagegen nicht, weil die Wundlippen ventilartig aneinander schliessen. Der Verschluss geschieht durch den intraoculären Druck. Der-

Digitized by Illinois College of Optometry

selbe lastet in gleichem Maasse auf jedem Punkte der inneren Bulbusoberfläche. Er drückt ebenso stark auf die hintere Wundlippe *a* (Fig. 238) wie auf die vordere *b* und presst die erstere gegen letztere an. Diesem ventilartigen Verschluss der Wunde ist es zuzuschreiben, dass nach der Punction der Hornhaut das Kammerwasser nicht abfliesst, wenn man das Lanzenmesser vorsichtig, ohne Druck oder Drehung, aus der Wunde zurückzieht. Um das Kammerwasser (oder bei der einfachen Linearextraction die weichen Linsenmassen) austreten zu lassen, muss man erst die Wunde zum Klaffen bringen. Es wäre verfehlt, dies durch Druck etwa auf die Mitte der Hornhaut oder auf die Sclera herbeiführen zu wollen. Hiedurch würde man nur den intraoculären Druck um den von aussen ausgeübten vermehren und die hintere Wundlippe noch stärker an die vordere andrängen. Erst bei sehr starkem Drucke, wobei sich die Wundlippen gegeneinander verschieben, würde die Wunde klaffen. Das richtige Verfahren ist vielmehr, mit dem Daviel'schen Löffel die periphere Wundlippe niederzudrücken (Fig. 270 *c*) und dadurch das Ventil zu öffnen.

Der gute Verschluss der Lanzenmesserwunden verringert die Gefahr des Irisvorfalles. Wieso entsteht überhaupt Irisvorfall? Wenn die Hornhaut an einer

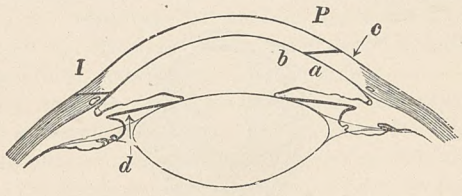

Fig. 270.

Schräger Verlauf der Schnitte durch die Augenhäute. — Schematisch. *I* Iridektomieschnitt, aussen in der Sclera, innen in der Hornhaut liegend. *P* Punctionsschnitt, *a* periphere, *b* centrale Wundlippe.

Stelle perforirt worden ist, so strömt das Kammerwasser von allen Seiten her nach dieser Stelle hin, weil hier der Augendruck auf Null herabgesunken (d. h. dem äusseren Luftdrucke gleich geworden) ist. Das Wasser der vorderen Kammer kann ohne Hinderniss der Oeffnung zufliessen; das Wasser der hinteren Kammer muss aber erst durch die Pupille in die vordere Kammer treten, um zur Oeffnung zu gelangen. Nehmen wir an, die Oeffnung liege am nasalen Rande der Hornhaut (Fig. 270 *I*). In diesem Falle würde das Wasser aus dem temporalen Theile der hinteren Kammer ohne Weiteres durch die Pupille nach der Oeffnung hin fliessen, weil dies der kürzeste Weg für dasselbe ist. Anders in dem der Oeffnung gerade gegenüberliegenden nasalen Theile der hinteren Kammer. Hier bedeutet der Weg durch die Pupille einen Umweg, der um so grösser ist, je weiter nach der Peripherie die Oeffnung liegt. Das Kammerwasser wird daher auf dem kürzesten Wege, gerade nach vorne, die Iris vor sich herschiebend, auf die Oeffnung zustürzen. Physikalisch gesprochen, steht die hintere Fläche der Iris unter dem Drucke des noch nicht entleerten Kammerwassers (Fig. 270 *d*); an der vorderen Seite der Iris dagegen ist der Druck Null geworden und die Iris wird daher zur Oeffnung und in dieselbe hineingedrängt. Dies ist die Entstehung des Irisvorfalles, welcher nichts Anderes ist, als ein von der Iris gebildeter und mit dem Wasser der hinteren Kammer gefüllter Beutel.

Digitized by Illinois College of Optometry

Die Gefahr des Irisvorfalles ist um so grösser: 1. je rascher das Kammerwasser abfliesst, weil dann dem Wasser der hinteren Kammer um so weniger Zeit gelassen wird, den Umweg durch die Pupille zu machen. Daher die Regel, beim Schnitte das Kammerwasser möglichst langsam abfliessen zu lassen; 2. je höher der Augendruck ist, weil dann der Unterschied zwischen dem Drucke in der entleerten Vorderkammer und der gefüllten Hinterkammer um so grösser ist. Wenn man bei Glaukom eine Iridektomie macht, stürzt die Iris gewöhnlich sofort in grosser Ausdehnung aus der Wunde hervor. 3. Je weiter nach der Peripherie die Wunde liegt. In demselben Maasse wird nämlich der Umweg grösser, den das Kammerwasser durch die Pupille zu nehmen hätte, in demselben Maasse wächst auch die Tiefe der hinteren Kammer an der dem Schnitte entsprechenden Stelle und die Menge des vordringenden Kammerwassers. 4. Grösse und Form der Perforationsöffnung beeinflussen gleichfalls die Entstehung des Irisvorfalles. Es ist klar, dass eine gewisse Grösse der Oeffnung erforderlich ist, damit sich überhaupt die Iris in dieselbe hineindrängen kann. Ist die Perforationsöffnung kreisförmig, wie z. B. nach Durchbruch eines Hornhautgeschwüres, so bleibt der Irisvorfall sicher nicht aus. Umgekehrt zeigen ventilartig schliessende Wunden, wie die mit dem Lanzenmesser gesetzten, verhältnissmässig wenig Neigung zur Iriseinklemmung. Man sucht daher dem Durchbruche eines Geschwüres durch die Punction der Hornhaut mit dem Lanzenmesser zuvorzukommen, um den Irisvorfall und die daraus entstehende vordere Synechie zu verhüten.

Der Irisvorfall kann nicht blos während der Operation selbst, sondern auch nachträglich eintreten. Man habe z. B. während der Operation den Vorfall verhütet oder, wenn er da war, durch Reposition der Iris beseitigt. Am nächsten Tage aber findet man beim Verbandwechsel die Iris in der Wunde vorgefallen. Es ist dies so geschehen, dass die frisch verklebte Wunde sich nochmals öffnete und in diesem Augenblicke dieselben Bedingungen für den Irisvorfall sich wieder herstellten, wie im Momente der Operation selbst.

Der Vorfall der Iris und die Einheilung derselben in die Operationswunde müssen um jeden Preis verhütet werden. Wenn es sich um Wunden handelt, welche wenig zu Irisvorfällen disponiren, so genügt es, die während der Operation vorgefallene Iris sorgfältig zu reponiren. Ist der Schnitt aber derart, dass die Iris sehr leicht in denselben gedrängt wird (wie z. B. grosse sclerale Schnitte), so gibt die Reposition der Iris keine Sicherheit gegen den Vorfall; dieser kann und wird sehr oft nachträglich sich einstellen. In diesen Fällen hilft nur die Excision der Iris. Wieso beugt diese dem Irisvorfalle vor? Etwa dadurch, dass alle Iris entfernt wird, welche sich allenfalls in die Wunde drängen könnte? Dann müsste man die Iris in der ganzen Ausdehnung der Wunde, also oft in grosser Breite excidiren. Dies ist aber durchaus nicht nothwendig. Die Iridektomie verhütet den Irisvorfall vielmehr dadurch, dass sie am Orte der Wunde die hintere Kammer in directe Communication mit der vorderen Kammer setzt, so dass das Wasser, welches sich in der hinteren Kammer wieder ansammelt, unmittelbar zur Wundöffnung strömen kann, ohne die Iris nach vorne zu drängen. Dazu genügt eine kleine Oeffnung. Ich verbinde daher die Lappenextraction der Katarakt stets nur mit einer schmalen Iridektomie und finde, dass ich dadurch die Iriseinheilung mit derselben (oder selbst mit mehr) Sicherheit zu vermeiden im Stande bin, als durch die Anlegung eines breiten Koloboms.

Digitized by Illinois College of Optometry

Der Abfluss des Kammerwassers nach Eröffnung der Hornhaut setzt voraus, dass die Bulbuskapsel sich entsprechend zusammenzieht. Wäre die Bulbuswand vollständig rigid, z. B. wie eine Metallkapsel, so würde kein Tropfen Flüssigkeit aus der gemachten Oeffnung sich entleeren; man müsste erst an einer anderen Stelle eine Gegenöffnung machen. Nebst der elastischen Zusammenziehung der Augenhäute hilft auch der Druck der äusseren Augenmuskeln, sowie der Druck der Lider auf das Auge mit, das Volumen der Bulbuskapsel zu verkleinern. Ferner gehört noch dazu, dass das durch Linse und Zonula gebildete Diaphragma nachgiebig genug sei, um nach dem Abflusse des Kammerwassers nach vorne zu rücken. — Bei alten Leuten, deren Bulbuskapsel rigid ist und deren Augen tief liegen, so dass Lider und Muskeln wenig Gewalt über dieselben haben, wird die Hornhaut nach Abfluss des Kammerwassers (besonders wenn gleichzeitig die Linse entfernt wird) oft durch den äusseren Luftdruck eingedrückt — Collapsus corneae. Begünstigt wird dieses Vorkommniss durch die geringere Dicke der Hornhaut im Greisenalter, sowie durch den Gebrauch des Cocaïns bei der Operation, welches den Augendruck herabsetzt. Man hat früher den Collapsus corneae als ein übles Ereigniss angesehen, weil derselbe die genaue Anpassung der Wundränder erschwert, wodurch Veranlassung zu Wundeiterung gegeben werden sollte. Wir wissen heute. dass die Heilung durch den Hornhautcollaps in keiner Weise beeinträchtigt wird. Der Collaps verschwindet, sobald sich das Kammerwasser ansammelt, was in der Regel schon wenige Minuten nach der Operation der Fall ist. — Wenn nach Collapsus corneae die Hornhaut vermöge ihrer Elasticität sich wieder aufzurichten sucht, entsteht ein negativer Druck in der vorderen Kammer, gerade so, wie wenn man den Kautschukballon einer Spritze, den man mit der Hand zusammengedrückt hat, sich wieder ausdehnen lässt. Durch den negativen Druck kann Luft angesogen werden, so dass eine Luftblase in die vordere Kammer eintritt. Dieselbe ist von keinerlei Nachtheil für das Auge. Unangenehmer ist es, wenn durch die Saugwirkung Blut aus den durchschnittenen Gefässen der Iris herausgesogen wird, so dass sich die Kammer mit Blut füllt. Dies geschieht besonders dann, wenn der Kammerraum vom Glaskörperraume durch ein festeres Diaphragma (Exsudatmembranen) geschieden ist, welches nach Abfluss des Kammerwassers nicht gehörig nach vorne rücken kann. Man bekommt daher eine starke Blutung vor Allem bei jenen Iridektomien und Iridotomien, welche man an Augen mit alter Iridocyclitis macht. Das Blut ist hier doppelt unangenehm, erstens, weil es sich sehr langsam resorbirt, zweitens, weil es sich zum Theile organisiren und die neugeschaffene Pupille wieder verschliessen kann. Um diese Blutung ex vacuo zu verhindern, lege ich in solchen Fällen nach geschehener Pupillenbildung so rasch als möglich einen Druckverband auf das operirte Auge. Derselbe verkleinert durch den äusseren Druck das Volumen der Bulbuskapsel und drängt den Glaskörper gegen die Hornhaut.

Wenn man von den eben erwähnten Fällen absieht, soll der Verband, den man nach der Operation anlegt, ein Schutzverband, nicht ein Druckverband sein. Seine Aufgabe besteht lediglich darin, das Auge geschlossen zu halten. Ein zu fest angezogener Verband kann sogar Ursache nachträglicher Wundsprengung werden. Die Verdunkelung des Zimmers, in welchem der Operirte liegt, ist überflüssig; es genügt, denselben gegen directen Lichteinfall zu schützen, etwa durch eine spanische Wand. Um Wundsprengung zu vermeiden, sollen alle körperlichen Anstrengungen vermieden werden. Zu diesen gehört auch starkes Kauen, Husten, Niesen u. s. w. Letzteres kann dadurch hintangehalten werden, dass der Patient, wenn er den Reiz

Digitized by Illinois College of Optometry

zum Niesen bemerkt, mit dem Finger gegen den harten Gaumen, an der Stelle des Foramen incisivum, drückt.

Bei alten Leuten, besonders wenn sie Trinker sind, treten nicht selten Delirien auf, namentlich wenn beide Augen verbunden sind. In diesem Falle muss man das nicht operirte Auge offen lassen. Alte marastische Individuen bekommen, wenn sie nach der Operation einige Tage ruhig auf dem Rücken liegen, leicht Hypostasen in den Lungen, welche den Tod des Patienten herbeiführen können. Man soll daher altersschwache Personen recht bald (selbst gleich nach der Operation) wieder aus dem Bette bringen. — Auch durch andere Zwischenfälle wird oft der Verlauf der Heilung gestört. Da man dieselben meist nicht voraussehen kann, empfiehlt es sich, niemals beide Augen in einer Sitzung zu operiren. Man lernt durch die Operation und Nachbehandlung des einen Auges, wessen man bei der Operation des zweiten Auges gewärtig sein muss. — Bei kleinen Kindern ist ein ruhiges Verhalten nach der Operation überhaupt nicht zu erwarten, weshalb grössere Schnittwunden (behufs Iridektomie und Kataraktextraction) oft in der Heilung gestört werden. Man sollte daher für kleine Kinder nur solche Operationsmethoden wählen, welche ganz kleine Wunden setzen, wie namentlich die Discission.

Streifentrübung der Hornhaut nach Operationen siehe Seite 222.

II. Capitel.

Operationen am Bulbus.

I. Punction der Hornhaut.

§ 154. Die Punction oder Paracentese der Hornhaut kann mit dem Lanzenmesser oder mit dem Graefe'schen Linearmesser gemacht werden.

Behufs Punction mit der Lanze sticht man diese in der Nähe des äusseren unteren Hornhautrandes ein. Hierauf schiebt man die Lanze noch etwas vor, so dass die Wunde 2—3 mm lang wird, und zieht sie dann recht langsam wieder aus der Wunde heraus. Um dann das Kammerwasser abfliessen zu lassen, braucht man nur mit dem Daviel'schen Löffel die periphere Wundlippe sanft niederzudrücken (Fig. 270 *c*). Das Ablassen des Kammerwassers soll langsam, am besten absatzweise, geschehen.

Die Punction mit der Lanze wird gemacht: 1. bei progressiven Hornhautgeschwüren, deren Fortschreiten nach der Fläche oder Tiefe durch medicamentöse Behandlung nicht zum Stillstande zu bringen ist. Bei Hornhautgeschwüren, welche durchzubrechen drohen, kommt man durch die Punction dem Durchbruche zuvor. Man vermeidet dadurch, dass der Durchbruch zu schnell erfolgt und dass Irisvorfall sich einstellt. Wenn der Grund des Geschwüres stark verdünnt und vorgebaucht ist, wählt man diesen als Stelle der Punction. 2. Bei Ektasien der

Digitized by Illinois College of Optometry

Hornhaut verschiedener Art, sowie bei stark vorgewölbten Irisvorfällen oder den daraus sich entwickelnden Staphylomen. In diesen Fällen muss die Punction von einem Druckverbande gefolgt sein. 3. Bei hartnäckigen Entzündungen der Hornhaut oder Uvea, sowie auch bei Glaskörpertrübungen, um durch Veränderung des Stoffwechsels günstig auf die Ernährung des Augapfels einzuwirken. 4. Bei Drucksteigerung, wenn sie voraussichtlich nur vorübergehend ist, z. B. bei Iridocyclitis oder Linsenquellung. 5. Bei hohem Hypopyon behufs Entfernung desselben. — In allen diesen Fällen ist es nicht selten nöthig, die Punction ein oder mehrere Male zu wiederholen.

Die Punction mit dem Graefe'schen Linearmesser geschieht nach der von Saemisch angegebenen Methode bei Ulcus serpens (siehe Seite 189). Man sticht das Graefe'sche Messer, dessen Schneide gerade nach vorne gerichtet ist, nach aussen vom temporalen Rande des Ulcus, noch im gesunden Theile der Hornhaut, ein. Darauf schiebt man es in der vorderen Kammer so weit nach der Nasenseite vor, dass seine Spitze nach innen vom nasalen Rande des Ulcus wieder durch die Hornhaut ausgestochen wird. Man hat dann das Ulcus gleichsam auf der Schneide des Messers liegen, welches man blos weiter vorzuschieben braucht, um das Ulcus von hinten nach vorne zu spalten. Der Schnitt soll mit seinen beiden Endpunkten noch im gesunden Gewebe liegen und womöglich so geführt werden, dass der am stärksten gelbe, progressive Theil des Ulcus dadurch halbirt wird. Nach Vollendung des Schnittes entfernt man das Hypopyon. Der Schnitt muss so lange täglich wieder eröffnet werden (mit dem Weber'schen Messerchen oder mit dem Daviel'schen Löffel), bis das Ulcus beginnt, sich zu reinigen.

Punction der Sclera (Sclerotomie). Dieselbe kann im vordersten, der vorderen Kammer angehörigen Theile der Sclera oder in dem hinteren, grösseren Abschnitte derselben vorgenommen werden — Sclerotomia anterior und posterior.

Die Sclerotomia anterior geschieht nach Wecker in folgender Weise: Man sticht das Graefe'sche Messer 1 mm nach aussen vom temporalen Hornhautrande ein und ebenso weit nach innen vom nasalen Hornhautrande wieder aus. Ein- und Ausstich liegen demnach symmetrisch und werden so gewählt, als ob man einen Lappen von 2 mm Lappenhöhe aus dem oberen Theile der Hornhaut bilden wollte. Nach geschehener Contrapunction schneidet man in der That mit sägeförmigen Zügen so nach aufwärts, als wenn man diesen Lappen abtrennte, zieht jedoch das Messer zurück, bevor man den Schnitt vollendet hat. Es bleibt daher am oberen Rande der Hornhaut eine von Sclera gebildete Brücke stehen, welche den Lappen mit der Unterlage verbindet und das Aufklaffen der Wunde verhindert. Durch diese Operation werden also gleichzeitig zwei durch eine schmale Brücke getrennte Schnitte in den Scleralbord gemacht (Fig. 267 s und s_1). — Die Sclerotomie kann, statt nach oben, auch nach unten ausgeführt werden.

Digitized by Illinois College of Optometry

Die Sclerotomie disponirt wegen der peripheren Lage der Wunde sehr zum Irisvorfalle. Man soll daher trachten, vor der Operation durch Eserin eine starke Miosis herbeizuführen; der krampfhaft contrahirte Sphincter hält dann die Iris in der vorderen Kammer zurück. Sollte trotzdem die Iris in der Wunde sich einklemmen und nicht gehörig reponirt werden können, so müsste sie vorgezogen und ausgeschnitten werden.

Die Sclerotomie wird bei Glaukom gemacht, doch sind ihre Resultate keine so sicheren und namentlich keine so dauerhaften wie die der Iridektomie. Die Sclerotomie wird daher von den meisten Operateuren nicht mehr als gewöhnliche Operation bei Glaukom, sondern nur noch in Ausnahmsfällen vollzogen. Zu diesen gehören: 1. Glaucoma simplex mit tiefer Vorderkammer und ohne deutliche Drucksteigerung. 2. Glaucoma inflammatorium, wenn die Iris durch Atrophie so schmal geworden ist, dass man nicht hoffen kann, eine regelrechte Ausschneidung der Iris vornehmen zu können. 3. Glaucoma haemorrhagicum: 4. Hydrophthalmus. 5. Anstatt einer zweiten Iridektomie in jenen Fällen von Glaukom, wo trotz einer regelrecht ausgeführten Iridektomie die Drucksteigerung wiedergekehrt ist.

Bei der Sclerotomia posterior geschieht die Eröffnung der Sclera im hinteren Abschnitte derselben. Der Schnitt soll meridional, d. h. von hinten nach vorne verlaufen, da dies die Richtung der meisten Scleralfasern ist und daher solche Schnitte am wenigsten klaffen; auch werden bei dieser Schnittrichtung am wenigsten Aderhautgefässe getroffen. Die Stelle des Schnittes muss so gewählt werden, dass weder ein Augenmuskel noch der Ciliarkörper verletzt wird. Aus letzterem Grunde darf der Schnitt nicht weiter nach vorne reichen, als bis höchstens 6 mm vom Hornhautrande. Die Indicationen zur Sclerotomia post. sind:

1. Netzhautabhebung. Man stösst ein breites Graefe'sches Messer an jener Stelle der Sclera ein, welche der stärksten Abhebung entspricht. Sobald das Messer durch die Sclera und Chorioidea in den subretinalen Raum gedrungen ist, dreht man es ein wenig, so dass die Wunde dadurch zum Klaffen gebracht wird. Jetzt bemerkt man, dass die Bindehaut durch die aus der Wunde austretende subretinale Flüssigkeit zu einer gelblichen Blase emporgehoben wird. Sobald sich keine Flüssigkeit mehr entleert, zieht man das Messer wieder zurück.

2. Glaukom, wenn die vordere Kammer aufgehoben und daher die Iridektomie technisch unmöglich geworden ist (Fälle von Gl. malignum und Gl. absolutum). Die Operation wird in gleicher Weise wie bei Netzhautabhebung ausgeführt, nur dass statt der subretinalen Flüssigkeit etwas Glaskörper sich entleert. Wegen der grösseren Consistenz des Glaskörpers ist es zumeist nöthig, den Schnitt etwas länger zu machen. Nach der Sclerotomie stellt sich die vordere Kammer meist wieder her, so dass dann eine Iridektomie nachgeschickt werden kann.

3. Ein meridionaler Schnitt von grösserer Ausdehnung wird dann gemacht, wenn es sich um Extraction eines Fremdkörpers oder eines Cysticercus aus dem Glaskörperraume handelt.

II. Iridektomie.

§ 155. Die Iridektomie geschieht nach Beer in folgender Weise: Der Einstich wird mit dem Lanzenmesser in der Nähe des Hornhautrandes gemacht, bald etwas peripher, bald etwas central von demselben,

Digitized by Illinois College of Optometry

je nachdem man die Iris mehr oder weniger nahe dem Ciliarrande abschneiden will. Darauf schiebt man die Lanze so weit vor, bis die Wunde die gewünschte Länge hat (4—8 mm je nach der beabsichtigten Breite des Irisausschnittes). Dabei muss man die Lanze so halten, dass der Schnitt concentrisch mit dem Hornhautrande zu liegen kommt. Das Zurückziehen der Lanze geschehe langsam und unter Andrücken derselben an die hintere Hornhautwand, um nicht die Iris oder Linse, welche beim Abfliessen des Kammerwassers vorrücken, zu verletzen. Nach Vollendung des Schnittes führt man die Irispincette mit geschlossenen Branchen in die vordere Kammer ein und schiebt sie bis zum Rande der Pupille vor. Hier erst lässt man die Branchen von einander sich entfernen und fasst, unter sanftem Andrücken an die Iris, eine Falte aus derselben auf. Nun wird die Iris vor die Wunde gezogen und im Augenblicke der grössten Anspannung mit der krummen Scheere oder mit der Scheerenpincette (Pinces-ciseaux von Wecker) knapp an der Wunde abgeschnitten. Damit ist die Operation beendet, und es erübrigt nur noch, durch Einführen einer Spatel in die Wunde die etwa eingeklemmte Iris in die vordere Kammer zurückzubringen, so dass nach Beendigung der Operation Pupille und Kolobom ihre regelrechte Form haben.

Die Indicationen der Iridektomie sind:

1. Optische Hindernisse. Dieselben bestehen in Trübungen der brechenden Medien, welche den Bereich der Pupille einnehmen. Zu diesen gehören: *a*) Hornhauttrübungen; *b*) Membran in der Pupille (Occlusio pupillae); *c*) Linsentrübungen wie Schichtstaar, Kernstaar oder vorderer Polarstaar von besonders grossem Durchmesser, endlich geschrumpfte Staare, welche nicht weit nach der Peripherie hin reichen; *d*) Subluxatio lentis, wobei es sich darum handelt, die Pupille vor den linsenlosen Theil zu verlegen.

Damit eine optische Iridektomie mit Nutzen ausgeführt werden könne, müssen folgende Bedingungen vorhanden sein:

a) Die Trübung muss so dicht sein, dass sie die Entstehung deutlicher Netzhautbilder verhindert und nicht etwa blos durch Blendung das Sehen stört. In letzterem Falle würde durch die Iridektomie die Blendung noch vermehrt werden. Es wird häufig der Fehler begangen, dass man bei verhältnissmässig zarten Hornhauttrübungen die Iridektomie macht, durch welche dann das Sehen verschlechtert statt verbessert wird. Um sich vor einem solchen Fehler zu schützen, stelle man zuerst die Sehschärfe genau fest, erweitere dann die Pupille durch Atropin und prüfe nochmals die Sehschärfe. Wenn sich dieselbe dann

Digitized by Illinois College of Optometry

erheblich besser zeigt als vor der Pupillenerweiterung, ist die Iridektomie angezeigt, sonst aber nicht.

b) Die Trübung muss stationär sein. Bei Hornhauttrübungen soll der entzündliche Process bereits völlig abgelaufen sein, bei Linsentrübungen muss es sich um stationäre Staarformen handeln. Man läuft sonst Gefahr, dass sich auch jene Stelle trübt, welche man zur Anlegung der künstlichen Pupille gewählt hat.

c) Die lichtempfindenden Theile — Netzhaut und Sehnerv — müssen functionsfähig sein. Man erfährt dies durch die Prüfung des Sehvermögens. Dasselbe muss den sichtbaren dioptrischen Hindernissen ungefähr entsprechen. Wenn die Trübung so dicht ist, dass nur mehr quantitatives Sehvermögen besteht, so ist dasselbe mit einer Kerzenflamme zu prüfen. Man verdunkelt das Zimmer und stellt sich mit einer brennenden Kerze dem Patienten gegenüber auf. Indem man nun abwechselnd die Hand vor das Licht hält und wieder entfernt, prüft man, ob der Patient den Wechsel zwischen hell und dunkel richtig angibt. Man stellt diese Prüfung zuerst in der Nähe an und entfernt sich dann immer weiter, um die grösste Entfernung zu finden, in welcher der Patient die abwechselnde Helligkeit und Dunkelheit noch zu unterscheiden vermag. Auf diese Weise wird die directe Lichtempfindung festgestellt. Um die Ausdehnung des Gesichtsfeldes zu prüfen, bringt man die Kerze von der Seite her allmälig vor das Auge, welches immer geradeaus blicken muss; gleichzeitig fragt man, wann das Licht wahrgenommen wird und auf welcher Seite es sich befindet. Auf diese Weise kann man die Grenzen des Gesichtsfeldes nach allen Seiten hin bestimmen.

Die quantitative Lichtempfindung im Centrum und an der Peripherie wird auch durch die dichteste Trübung nicht aufgehoben. Wenn Netzhaut und Sehnerv gesund sind, so muss der Schein der Kerze im verdunkelten Zimmer geradeaus in mindestens 6 m Entfernung erkannt und auch nach allen Seiten hin gesehen und dessen Ort richtig angegeben werden. Wenn dies nicht der Fall ist, so sind die lichtempfindenden Theile des Auges nicht normal. Von dem Grade, bis zu welchem die Lichtempfindung noch erhalten ist, wird es dann abhängen, ob man überhaupt eine optische Iridektomie unternimmt oder nicht. — Dieselben Forderungen bezüglich der Lichtempfindung gelten übrigens nicht blos für die Iridektomie, sondern für alle Operationen, welche zur Wiederherstellung des Sehvermögens unternommen werden, namentlich für die Operation der Katarakt.

Als Contraindicationen gegen die optische Iridektomie müssen hervorgehoben werden: 1. Mangelhafte oder ganz fehlende

Digitized by Illinois College of Optometry

Lichtempfindung. 2. Langjähriges Schielen des mit der Trübung behafteten Auges. In diesem Falle würde auch bei technisch vollkommenem Erfolge für das Sehen nicht viel gewonnen sein wegen der Amblyopia ex anopsia, die in solchen Augen besteht. 3. Abflachung der Hornhaut. Wo es nämlich zu Applanatio corneae gekommen ist, hat nebst der Keratitis immer auch Iridocyclitis bestanden, welche dichte Exsudatmembranen hinter der Iris zurückgelassen hat. Wenn es daher wirklich gelingt, die Iris auszuschneiden, so besteht doch keine freie Lücke, sondern man hat die auf keine Weise zu durchbrechenden Exsudatschwarten vor sich. 4. Einheilung des ganzen Pupillarrandes in eine Hornhautnarbe mit consecutiver Andrängung der Iris an die hintere Hornhautwand. Wenn dieser Zustand bereits durch längere Zeit besteht, gelingt es nicht, Iris auszuschneiden, weil dieselbe in Folge der Atrophie zu zerreisslich und weil sie zu fest mit der Hornhaut verklebt ist (Seite 248).

Das Kolobom, welches zu optischen Zwecken angelegt wird, muss so beschaffen sein, dass es möglichst wenig Blendung verursacht. Dies wird erreicht, wenn dasselbe schmal ist und nicht bis zum Rande der Hornhaut reicht (Fig. 271 *O*). Ein bis zur Wurzel der Iris gehender Ausschnitt würde den Rand der Linse, sowie den Zwischenraum zwischen diesem und den Ciliarfortsätzen freilegen und dadurch eine grosse Menge von unregelmässig gebrochenen Strahlen in das Auge lassen. Um das Kolobom schmal und nicht zu peripher zu machen, muss der Einschnitt kurz sein und im Limbus oder selbst innerhalb desselben liegen. Eine Ausnahme machen jene Fälle, wo blos der äusserste Randtheil der Hornhaut durchsichtig geblieben ist, so dass die Iridektomie selbstverständlich ganz peripher gemacht werden muss.

Als Ort des Koloboms wählt man diejenige Stelle, wo die Medien am durchsichtigsten sind. Wenn möglich, vermeidet man, das Kolobom nach oben anzulegen, da dasselbe sonst theilweise vom oberen Lide bedeckt würde. Wenn die Medien an der Peripherie überall gleich durchsichtig sind (bei ganz central gelegener Hornhautnarbe, bei Pupillarmembran oder bei Cataracta perinuclearis), vollzieht man die Iridektomie nach innen unten (Fig. 271), weil in den meisten Augen die Gesichtslinie die Hornhaut etwas nach innen von deren Scheitel schneidet (Seite 696).

§. 156. 2. Drucksteigerung. Die Iridektomie ist indicirt beim primären Glaukom, sowie bei Secundärglaukom in Folge von Ektasien der Hornhaut oder Sclera, in Folge von Seclusio pupillae, von Iridochorioiditis u. s. w. Bei Glaucoma haemorrhagicum lässt die Iridektomie

Digitized by Illinois College of Optometry

oft im Stiche. — Der Erfolg der Operation ist im Allgemeinen um so besser, je frühzeitiger man dieselbe ausführt. Zuweilen wird bei Drucksteigerung auch dann noch operirt, wenn die Lichtempfindung schon erloschen ist, in welchem Falle also von einer Wiederherstellung des Sehvermögens keine Rede mehr sein kann. Es handelt sich dann entweder um die Beseitigung von Schmerzen oder um die Verhütung einer weiteren Degeneration (namentlich Ektasirung) des Augapfels.

Wenn die Iridektomie wegen Drucksteigerung ausgeführt wird, muss das Kolobom — im Gegensatze zur optischen Iridektomie — breit sein und bis zum Ciliarrande der Iris reichen. Es wird daher der Schnitt möglichst weit in die Sclera zurück verlegt und recht lang gemacht (Fig. 272 *D*). Wenn nicht gleichzeitig optische Rücksichten bei der Iridektomie zu beobachten sind, wird dieselbe nach oben ver-

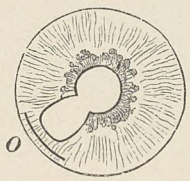

Fig. 271.
Optische Iridektomie. Vergr. 2/1.

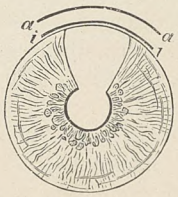

Fig. 272.
Iridektomie bei Drucksteigerung. Vergr. 2/1. — *aa* äussere, *bb* innere Wundöffnung. Vergl. Fig. 242.

richtet, damit das Kolobom theilweise vom oberen Lide bedeckt und dadurch die Blendung vermindert werde.

3. Ektatische Hornhautnarben (partielle Staphylome), um deren Abflachung herbeizuführen. Dies gelingt um so eher, je jünger und dünnwandiger das Staphylom ist, also je näher es noch dem Irisvorfalle steht.

4. Recidivirende Iritis, bei welcher die Iridektomie den Recidiven vorbeugen soll, was allerdings nicht immer gelingt. Die Operation ist in einem entzündungsfreien Intervalle vorzunehmen.

5. Hornhautfistel. Die Iridektomie dient hier dazu, eine feste Vernarbung herbeizuführen. Zur Vornahme der Operation muss man abwarten, bis sich wenigstens eine Spur von vorderer Kammer hergestellt hat, da sonst die Operation technisch unausführbar ist.

6. Fremdkörper, welche in der Iris stecken, können zuweilen nur durch Excision des Irisstückes, in dem sie sich befinden, entfernt werden. Das Gleiche gilt für Cysten und kleine Geschwülste der Iris.

Digitized by Illinois College of Optometry

7. Als Voroperation zur Staaroperation wird die Iridektomie ausgeführt, hauptsächlich wenn es sich um complicirte Katarakten handelt (mit hinteren Synechien, Drucksteigerung u. s. w.). Wenn die Iridektomie als Voract einer Kataraktextraction gemacht wird, muss die Irisausschneidung nach oben geschehen, damit das Kolobom auch für die Kataraktextraction benützt werden kann, welche in der Regel nach oben vorgenommen wird.

Die Erfolge einer optischen Iridektomie bleiben in Bezug auf die erzielte Sehschärfe sehr oft hinter den Erwartungen zurück, welche sowohl Arzt als Patient an dieselbe geknüpft haben. Dies gilt namentlich für die Iridektomie bei Hornhautnarben. Dass hier das Sehvermögen auch bei vollkommen gelungener Operation oft so mangelhaft ist, hat verschiedene Ursachen. Vor Allem besteht von vorne herein in dem peripheren Theile der Hornhaut, welchen man zur Iridektomie benützt, ein beträchtlicher Grad von Astigmatismus. Derselbe wird theils durch die benachbarte Narbe, theils durch die Operation selbst noch vermehrt. Dazu kommt die astigmatische Brechung derjenigen Lichtstrahlen, welche — im peripheren Theile des Koloboms — durch die Randtheile der Linse gehen. Dieser zum grössten Theile unregelmässige Astigmatismus fällt umsomehr in's Gewicht, als die neue Pupille gross und wenig oder gar nicht beweglich ist, daher die Zerstreuungskreise nicht zu verkleinern vermag (siehe Seite 744). Ferner ist die Hornhaut über dem Kolobom oft viel weniger durchsichtig, als man vor der Iridektomie glaubte. Zarte Trübungen sind nämlich, wenn eine helle Iris dahinter ist, kaum zu sehen, während sie sofort in's Auge fallen, wenn nach der Iridektomie ein schwarzes Kolobom den Hintergrund bildet. Noch grösser ist die Enttäuschung, wenn man nach gelungener Iridektomie das Kolobom statt schwarz weiss findet, weil sich die Linse getrübt hatte.

Es ist selbstverständlich, dass der Grad des wiedererlangten Sehvermögens auch vom Zustande der lichtempfindenden Theile abhängt, welcher vor der Operation durch die Prüfung der Lichtempfindung ermittelt wurde. In Bezug auf diese muss noch besonders hervorgehoben werden, dass man bei der Prüfung der Gesichtsfeldperipherie nicht blos fragen muss, ob das seitlich gehaltene Licht gesehen wird, sondern auch, wo es sich befindet. Nöthigenfalls lässt man den Patienten nach demselben zeigen oder greifen. Es geschieht nicht selten, dass der Patient den Lichtschein sofort erkennt, wenn die Kerzenflamme in der Peripherie des Gesichtsfeldes erscheint, dass er aber ihren Ort falsch angibt. Er sagt z. B. jedesmal, sie befände sich rechts, auch wenn sie an einer ganz anderen Stelle vorgehalten wird. Dies erklärt sich auf folgende Weise: Wenn ein Auge mit durchsichtigen Medien im dunklen Zimmer mittelst einer Kerzenflamme geprüft wird, so entsteht gegenüber der Flamme deren Bild auf der Netzhaut, während die ganze übrige Netzhaut unbeleuchtet ist und dunkel empfindet. Würde derjenige Theil der Netzhaut, welchem das Licht gerade gegenüber gehalten wird, unempfindlich sein, so würde überhaupt kein Licht gesehen werden. Anders ein Auge, dessen Medien getrübt sind. In diesem werden die vom Lichte herkommenden Strahlen durch die Trübung so zerstreut, dass die ganze Netzhaut dadurch beleuchtet wird, gleichviel, wo das Licht steht. Vollkommen gleichmässig ist die Beleuchtung der Netzhaut allerdings nicht. Auf denjenigen Theil der Netzhaut, welcher dem Lichte

Digitized by Illinois College of Optometry

gegenüberliegt, fallen immerhin mehr Strahlen als auf die übrigen Netzhautbezirke, und dadurch ist der Kranke im Stande, anzugeben, wo sich das Licht befindet. Er würde aber auch Licht sehen, wenn gerade der dem Lichte gegenüberliegende Netzhauttheil unempfindlich wäre, da ja die übrige Netzhaut gleichfalls Licht erhält. Nehmen wir an, es sei die ganze Netzhaut unempfindlich geworden bis auf einen schläfenwärts gelegenen Bezirk. Dieser wird, auf welcher Seite immer das Licht sich befinden mag, diffundirtes Licht erhalten und empfinden. Der Kranke wird diese Empfindung an den entgegengesetzten Ort der Aussenwelt verlegen und daher das Licht stets an seiner Nasenseite zu sehen glauben. Die einfache Angabe, dass Licht gesehen wird, ist daher nicht hinreichend, um die Functionsfähigkeit aller Netzhauttheile zu beweisen; es muss vielmehr jedesmal auch der Ort des Lichtes richtig angegeben werden.

Wie muss man sein Auge stellen, um mit einer excentrisch gelegenen Pupille zu sehen? Nehmen wir an, es sei das Auge mit einer centralen Horn-



Fig. 273.
Gang der Strahlen bei excentrisch gelegener Pupille.

hautnarbe n (Fig. 273) behaftet, so dass es nur mit Hilfe eines Koloboms sehen kann, welches nach oben angelegt wurde. Muss dieses Auge, um ein Object o zu fixiren, nach abwärts gewendet werden, so dass das Kolobom dem Objecte gegenüber liegt? Durchaus nicht. Die Brechung der Strahlen findet in einem solchen Auge gerade so statt, wie in einem gesunden. Der Unterschied besteht nur darin, dass von dem ganzen Strahlenkegel, der von o ausgeht, nicht die centralen, sondern die oberen, dem Kolobom entsprechenden Abschnitte in das Augeninnere eindringen. Sie entwerfen hier ihr Bild in der Fovea f, wenn das Object in der Gesichtslinie liegt. Ein Object o_1, welches sich gegenüber dem Kolobom befindet, würde sich in b, unterhalb der Fovea, abbilden, also nicht central gesehen werden. Ein Auge mit excentrisch gelegener Pupille fixirt daher ebenso wie ein normales Auge. Es ist nicht überflüssig, dies besonders hervorzuheben, da in dieser Beziehung bei Vielen irrige Vorstellungen herrschen. In einer sehr gelehrten Abhandlung über Retinitis

Digitized by Illinois College of Optometry

pigmentosa ist zu lesen, dass bei dieser Krankheit, wenn centrale Linsentrübungen vorhanden sind, eine Iridektomie nichts nütze, da dann die Bilder der Objecte auf die peripheren Netzhauttheile fallen würden, welche unempfindlich sind! Dies wäre eben nur dann der Fall, wenn die Objecte selbst in der Peripherie des Gesichtsfeldes gelegen sind.

Die hier angestellte Betrachtung beantwortet auch die Frage, ob Jemand doppelt sieht, der an den beiden Augen Kolobome hat, welche nach verschiedenen Seiten gelegen sind, z. B. am rechten Auge nach oben, am linken nach innen. Es wird in diesem Falle binocular einfach gesehen, da sich das fixirte Object in jedem Auge an derselben Stelle, nämlich in der Fovea, abbildet, gleichviel, wo das Kolobom liegt.

Die Ausführung der Iridektomie ist schwierig, wenn die vordere Kammer seicht ist. Dies findet sich bei buckelförmiger Vortreibung der Iris, bei Einheilung der Iris in die Hornhaut, bei Glaukom, bei Hornhautfistel u. s. w. In diesen Fällen kann man die Lanze nur wenig weit vorschieben, da man sonst in die Iris oder Linse gerathen würde. Man muss dann den Schnitt dadurch bis zur gehörigen Länge erweitern, dass man beim Zurückziehen der Lanze mit derselben nach der Seite hin schneidet. Auch kann man sich in solchen Fällen zur Schnittführung des Graefe'schen Messers bedienen, aber nur, wenn es sich um einen Schnitt am oberen oder unteren Hornhautrande handelt. Verticale Schnitte kann man mit dem Graefe'schen Messer nicht machen, weil man durch den Orbitalrand an der Führung des Messers gehindert wird.

Die üblen Zufälle, welche bei der Iridektomie eintreten können, sind: 1. Verletzung der Iris oder Linse mit der Lanze, sei es durch Ungeschicklichkeit des Operateurs, sei es durch unruhiges Verhalten des Patienten. Die Verletzung der Linsenkapsel zieht Cataracta traumatica nach sich, welche nicht blos ein neues Sehhinderniss abgibt, sondern auch durch Entzündung oder Drucksteigerung das Auge gefährdet. 2. Iridodialyse; durch dieselbe wird das Ausschneiden der Iris erschwert, starke Blutung hervorgerufen und oft auch eine doppelte Pupille erzeugt (siehe Seite 366). 3. Das letztere kann auch dadurch geschehen, dass der Sphincter-theil der Iris an der Stelle der Iridektomie zurückbleibt, so dass er wie eine Brücke die Pupille vom Kolobom scheidet. Dieser Zufall kann dadurch entstehen, dass man die Iris abschneidet, bevor man sie genügend vor die Wunde gezogen hat. Man wird dieses unliebsame Vorkommniss nicht zu beklagen haben, wenn man folgende zwei Regeln beobachtet: Die erste ist, die Iris nicht eher mit der Pincette zu fassen, als bis man die letztere bis zum Pupillarrande vorgeschoben hat, so dass man diesen selbst zwischen die Branchen bekommt. Die zweite Regel ist, die Iris erst dann abzuschneiden, wenn man sie so weit vorgezogen hat, dass die hintere schwarze Fläche derselben sichtbar wird. Ist der Sphincter dennoch stehen geblieben, so gehe man mit einem stumpfen Häkchen nochmals in die vordere Kammer ein und hole die Sphincterbrücke hervor, um sie abzuschneiden. Das Stehenbleiben des Sphincter kann aber auch dadurch verschuldet sein, dass derselbe so fest mit der Linsenkapsel verwachsen ist, dass er eher von der Iris abreisst, als dass er dieser beim Herausziehen folgen würde. In diesem Falle unterlasse man jeden weiteren Versuch zur Entfernung des Sphincters, da man sonst leicht die Linsenkapsel verletzen könnte. 4. Wenn man bei totaler hinterer Synechie operirt, geschieht es oft, dass das retinale Pigment der Iris im Bereiche des Koloboms auf der Linsenkapsel zurückbleibt, mit welcher es durch Exsudat

Digitized by Illinois College of Optometry

innig verbunden ist. Man glaubt dann unmittelbar nach vollendeter Iridektomie, ein schönes schwarzes Kolobom geschaffen zu haben und überzeugt sich erst bei seitlicher Beleuchtung, dass dasselbe nicht schwarz, sondern dunkelbraun, d. h. von Pigment erfüllt ist. Der optische Erfolg der Operation ist dann Null. Nicht minder häufig geschieht es bei totaler hinterer Synechie, dass man die Iris überhaupt nicht vor die Wunde bringen kann, um sie abzuschneiden. Dieselbe ist einerseits so morsch, andererseits so fest an die Linse angeheftet, dass die Pincette nur kleine Stückchen aus der Iris herausreisst, statt sie vorzuziehen. Sowohl in diesem Falle, als bei Zurückbleiben des Pigmentblattes bleibt nichts übrig, als die Linse durch Extraction mit zu entfernen, auch wenn sie noch durchsichtig ist. 5. Glaskörpervorfall ereignet sich bei Iridektomie besonders dann, wenn die Zonula erkrankt ist, wie z. B. bei Subluxation der Linse oder bei Hydrophthalmus.

III. Iridotomie.

§ 157. Die Iridotomie besteht in der einfachen Durchschneidung der Iris ohne Ausschneidung eines Stückes aus derselben, wodurch sich eben diese Operation von der Iridektomie unterscheidet. Sie dient dazu, eine Lücke in die Iris zu setzen und dadurch eine neue Pupille zu schaffen. Da der Schnitt in die Iris auch die dahinter liegende Linse treffen und traumatische Katarakt erzeugen würde, eignet sich diese Operation nur für solche Fälle, wo keine Linse vorhanden ist. Meistens handelt es sich um Augen, die an Katarakt operirt worden sind, aber durch eine nachfolgende Iridocyclitis ihr Sehvermögen wieder verloren haben. In diesen Fällen ist die Iris mit der Exsudatmembran und der Cataracta secundaria zu einem festen Diaphragma vereinigt, welches den Kammerraum vom Glaskörperraume scheidet. Um das Sehen wieder herzustellen, muss das Diaphragma durchbrochen werden. Dies kann durch einen einfachen Schnitt geschehen, wenn derselbe so geführt wird, dass er das Diaphragma senkrecht auf dessen grösste Spannung durchtrennt. Dann klafft der Schnitt durch Retraction der Wundränder und lässt eine spaltartige Pupille (Katzenpupille) frei.

Die Operation kann ausgeführt werden:

a) Mit dem Graefe'schen Messer. Dasselbe wird durch die Hornhaut und das Diaphragma hindurchgestossen und letzteres senkrecht auf die Richtung der grössten Spannung durchgeschnitten. Diese Methode ist nur dann ausführbar, wenn das Diaphragma nicht zu dick ist. Wäre dies der Fall, so würde es dem Messer grossen Widerstand leisten und beim Versuche, es zu durchschneiden, der Ciliarkörper gezerrt werden, was den Anstoss zu neuer Iridocyclitis geben könnte.

b) Mit der Scheerenpincette (Pinces-ciseaux) nach Wecker. Man macht mit der Lanze einen Einschnitt längs des Hornhautrandes,

Digitized by Illinois College of Optometry

durch welchen man die Scheerenpincette geschlossen in die Kammer einführt. Hier wird das Instrument geöffnet und die hintere spitze Branche desselben durch das Diaphragma hindurchgestossen, während die vordere Branche in der vorderen Kammer bleibt. Hierauf wird die Scheerenpincette noch weiter vorgeschoben und dann durch Schliessen derselben das Diaphragma senkrecht auf die Richtung der grössten Spannung durchschnitten. Diese Operation ist eingreifender als die zuerst genannte und auch gewöhnlich mit Glaskörperverlust verbunden. Dagegen bringt sie keine Zerrung mit sich, da das Diaphragma hier so durchschnitten wird, wie man mit der Scheere ein Blatt Papier entzweischneidet.

Die Iridotomie wird zuweilen durch zu grosse Festigkeit des Diaphragmas, welches selbst verknöchert sein kann, vereitelt. Aber selbst ein schöner unmittelbarer Erfolg geht häufig dadurch verloren, dass durch die Operation die alte Iridocyclitis wieder angefacht wird und durch erneuerte Exsudation die geschaffene Pupille wieder verschliesst. Man warte daher mit der Ausführung der Iridotomie möglichst lange, bis alle entzündlichen Erscheinungen verschwunden sind, wenn man nicht durch besondere Umstände, wie Vortreibung der Iris, Drucksteigerung oder beginnende Atrophie des Bulbus, zu rascher Operation gedrängt wird.

Um eine Iridotomie ohne Gefahr für die Linse vornehmen zu können, wenn diese noch vorhanden ist, kann man die extraoculäre Iridotomie anwenden. Man macht mit der Lanze einen Einstich im Limbus, wie zu einer Iridektomie, zieht die Iris vor und schneidet sie in radiärer Richtung (vom Pupillar- zum Ciliarrande) ein; darauf schiebt man sie wieder in die vordere Kammer zurück. Auf diese Weise wird eine V-förmige Lücke in der Iris geschaffen; man bedient sich daher dieser Operationsmethode an Stelle einer optischen Iridektomie, wenn man wünscht, ein recht schmales Kolobom zu bekommen.

Eine andere Möglichkeit, die Iridotomie bei vorhandener Linse auszuführen, ohne diese zu verletzen, ist bei buckelförmiger Vortreibung der Iris (in Folge von Seclusio pupillae) gegeben, da hier ein erheblicher Zwischenraum, die vergrösserte hintere Kammer, die Iris von der Linse trennt. Die Iridotomie kann hier in der Form der Transfixion der Iris gemacht werden. Man sticht ein Graefe'sches Messer ungefähr 1 mm nach innen vom temporalen Hornhautrande ein, führt es durch die vordere Kammer und sticht an der symmetrisch gelegenen Stelle am nasalen Hornhautrande aus, um es dann wieder herauszuziehen. Ein- und Ausstichspunkt liegen im horizontalen Meridian der Hornhaut; das Messer wird so gehalten, dass seine Klinge der Hornhautbasis parallel ist. Da die Iris nach vorne getrieben ist, so dringt das Messer beim Durchführen durch die Kammer sowohl an der temporalen als an der nasalen Seite durch die am stärksten vorgewölbten Partien der Iris und macht Löcher in dieselben. Diese Löcher bleiben dauernd offen und stellen die Communication der hinteren mit der vorderen Kammer wieder her; die Iris kehrt in ihre frühere Lage zurück und der intra-

Digitized by Illinois College of Optometry

oculäre Druck wird normal. Diese Operation kann also bei buckelförmiger Vortreibung der Iris an Stelle der Iridektomie gemacht werden; auch kann man sie in einem solchen Falle der Iridektomie vorausschicken, um diese später unter günstigeren Verhältnissen vollziehen zu können.

IV. Discissio cataractae.

a) Discission weicher Katarakten.

§ 158. Die Discission*) weicher Katarakten hat den Zweck, die vordere Linsenkapsel zu eröffnen, um die Resorption der Linse herbeizuführen. Die Discission wird mittelst der Sichelnadel ausgeführt, welche durch die Hornhaut eingestochen wird (Keratonyxis)**). Der Ort des Einstiches ist das Centrum des unteren äusseren Quadranten der Hornhaut, an welcher Stelle die Nadel senkrecht durch die Hornhaut durchgestochen und dann in der vorderen Kammer bis an die vordere Linsenkapsel vorgeschoben wird. Die letztere wird hierauf im Bereiche der Pupille, welche man vorher durch Atropin erweitert hat, durch einen oder mehrere Schnitte eröffnet. Die Nadel muss sehr leicht geführt werden, indem man mit derselben nicht drückt, sondern blos Hebelbewegungen ausführt; auch dürfen die Schnitte nicht tief in die Linse eindringen. Dann wird die Nadel aus dem Bulbus herausgezogen, und zwar rasch, damit das Kammerwasser nicht abfliesst.

Nach der Operation dringt das Kammerwasser durch die Kapselwunde in die Linse ein, welche aufquillt und sich allmälig resorbirt, wie dies bei der traumatischen Katarakt ausführlich geschildert wurde (siehe Seite 468). Die Discission ist in der That nichts Anderes, als die Nachahmung der Kapselverletzung, wie sie der Zufall so oft herbeiführt.

Die Discission eignet sich für alle weichen Katarakten, d. h. für solche, welche einer vollständigen Resorption fähig sind, weil sie noch keinen harten Kern haben. Dies ist bei Kindern und jugendlichen Individuen der Fall. Die Discission kann auch bei solchen Katarakten gemacht werden, welche noch durchsichtige Linsentheile enthalten, da sich ja diese unter dem Einflusse des Kammerwassers trüben. Die häufigste von diesen Katarakten ist die Cataracta perinuclearis. Endlich wird die Discission auch zur Entfernung ganz durchsichtiger Linsen angewendet, wenn es sich um die Beseitigung hochgradiger Myopie handelt.

*) Discindere, spalten, nämlich die Linsenkapsel.
**) νύττειν, stechen.

Digitized by Illinois College of Optometry

Der hauptsächlichste Vorzug der Discission besteht in der Ungefährlichkeit der Operation selbst und in der Einfachheit der Nachbehandlung. Da die kleine Stichwunde in der Hornhaut sich alsbald wieder schliesst, ist der Patient nicht gezwungen, nach der Operation Bettruhe einzuhalten und der Verband kann schon nach einem Tage wieder weggelassen werden. Bei günstigem Verlaufe ist nichts weiter nöthig, als die Pupille durch Atropin erweitert zu halten, bis die Resorption der Linse vollendet ist. Die Discission ist daher die sicherste Staaroperation, welche man bei kleinen Kindern anwenden kann, die sich nach der Operation nicht ruhig halten.

Während der Nachbehandlung nach der Discission können verschiedene Zwischenfälle eintreten, welche ein Eingreifen des Arztes nöthig machen. Dieselben werden bald dadurch herbeigeführt, dass die Quellung zu stürmisch vor sich geht, bald umgekehrt dadurch, dass Quellung und Aufsaugung der Linse in's Stocken gerathen.

Die stürmische Aufquellung der Linse kann durch zu ausgiebige Spaltung der Kapsel bedingt sein, wodurch die Linse in grosser Ausdehnung dem Kammerwasser preisgegeben ist. In anderen Fällen wieder besteht eine besondere Quellungsfähigkeit der Linse, welche sich auch bei kleinen Kapselschnitten geltend macht. Da man die Quellungsfähigkeit der Linse im Vorhinein nicht beurtheilen kann, so empfiehlt es sich, bei der ersten Discission nur einen kurzen und seichten Schnitt zu machen. — Die Folgen der raschen Quellung können Drucksteigerung oder Iritis sein. Die erstere verräth sich durch mattes Aussehen der Hornhautoberfläche, durch tastbare Spannungsvermehrung und durch Einschränkung des Gesichtsfeldes; sie würde, wenn man sie bestehen liesse, zur Amaurose durch Excavation des Sehnerven führen. Die Iritis wird dadurch verursacht, dass die quellenden Linsenmassen die Iris theils mechanisch beleidigen (drücken), theils chemisch reizen. Sowohl Drucksteigerung als Iritis sind besonders bei älteren Individuen zu fürchten, weil diese die Linsenquellung schlechter vertragen. Um diesen Zufällen vorzubeugen, muss man die Pupille durch Atropin recht weit erhalten, damit die quellenden Linsenmassen möglichst wenig mit der Iris in Contact kommen. Uebermässig starke Quellung wird am wirksamsten durch Eisumschläge bekämpft, welche auch entzündungswidrig wirken. Wenn trotzdem Drucksteigerung eintritt, macht man einen Einschnitt in die Hornhaut wie zur Linearextraction (Seite 831) und entleert durch denselben die quellenden Linsenmassen, so weit es geht.

Im Gegensatze zu den genannten Fällen gibt es solche, wo von Beginn an die Quellung und Resorption der Linse nur ungenügend

Digitized by Illinois College of Optometry

vor sich geht. Es handelt sich da oft um Linsen mit geringer Quellungsfähigkeit, wie sie besonders bejahrten Individuen zukommen. In anderen Fällen geht anfangs Alles gut, aber nachdem ein Theil der Linse aufgesogen ist, kommt die Quellung und Resorption in's Stocken. Die Ursache liegt gewöhnlich in einer Zuheilung der Kapselwunde, so dass das Kammerwasser nicht mehr mit den Linsenfasern in Berührung steht. In dem einen wie in dem anderen Falle ist es angezeigt, die Discission zu wiederholen, wobei man dreister als bei der ersten Discission vorgehen und eine ausgiebige Eröffnung der Kapsel vornehmen kann.

Die Zeit, welche zur völligen Resorption der Linse nach der Discission erforderlich ist, beträgt meist einige Monate, wobei nicht selten eine Wiederholung der Discission nöthig wird. Um die Behandlung abzukürzen, wartet man meist die spontane Resorption der Linse nicht ab, sondern entfernt dieselbe, sobald sie genügend gequollen ist, durch die Linearextraction. Die Discission dient dann als Voroperation, um durch Zerstückelung, Trübung und Quellung die Linse für die Linearextraction geeignet zu machen, welche man einige Tage bis Wochen der Discission nachschickt.

Contraindicirt ist die Discission: 1. Bei älteren Leuten, deren Linsen bereits einen Kern haben und deren Augen überdies die Quellung der Linse schlecht vertragen. 2. Bei Subluxation der Linse, welche man an dem Schlottern derselben erkennt. In diesem Falle ist die Discission schwer oder gar nicht ausführbar, weil die ungenügend fixirte Linse vor der Discissionsnadel zurückweicht. 3. Bei erheblicher Verdickung der Linsenkapsel, weil auch in diesem Falle die Discissionsnadel eher die Linse luxiren als die Kapsel durchreissen würde. 4. Bei Gegenwart von hinteren Synechien, welche die Erweiterung der Pupille durch Atropin unmöglich machen. In einem solchen Falle müsste man der Discission eine Iridektomie vorausschicken.

b) Discission membranöser Katarakten (Dilaceration).

§ 159. Die Discission membranöser Katarakten beabsichtigt nicht, diese zur Resorption zu bringen, da geschrumpfte Staare wenig oder kein resorbirbares Material mehr enthalten. Ihr Ziel ist vielmehr, durch Zerreissung der Kataraktmembran eine freie Lücke zu schaffen, weshalb diese Operation besser Dilaceratio cataractae genannt würde. Die Operation kann durch die Hornhaut oder durch die Sclera vorgenommen werden.

Bei der Operation durch die Hornhaut (Keratonyxis) erfolgt der Einstich im Centrum des unteren äusseren Hornhautquadranten,

Digitized by Illinois College of Optometry

so wie zur Discission einer weichen Katarakt. Die Nadel wird dann vorgeschoben und durch die Katarakt hindurchgestossen, welche man durch hebelartige Bewegungen nach allen Richtungen hin zu zerreissen trachtet, so dass ein möglichst grosses Loch in derselben entsteht.

Zur Operation durch die Sclera (Scleronyxis) sticht man die Discissionsnadel 6 mm hinter dem äusseren Hornhautrande, etwas unterhalb des horizontalen Meridianes, senkrecht durch die Sclera ein und schiebt sie so vor, dass ihre Spitze nächst dem äusseren Pupillarrande durch die Kataraktmembran hindurch in die vordere Kammer dringt. Darauf sucht man durch hebelnde Bewegungen, bei welchen die Spitze der Nadel von vorne nach rückwärts sich bewegt, die Katarakt in möglichst grosser Ausdehnung zu zerreissen. — Der Unterschied zwischen der Discission durch die Hornhaut und der durch die Sclera liegt darin, dass man bei der letzteren Methode mit der Nadel eine grössere Kraft auf die Kataraktmembran auszuüben, auch dieselbe in den Glaskörper zu versenken vermag.

Die Discission eignet sich für alle membranösen Katarakten, vorausgesetzt, dass sie nicht allzu dick sind und dass nicht ausgedehnte Verwachsungen der Katarakt mit der Iris bestehen. Die Discission ist eine häufige Nachoperation nach der Extraction der Katarakt zur Beseitigung der Cataracta secundaria.

Die Scleronyxis passt nur für solche Fälle, wo wenig oder gar keine quellungsfähigen Linsentheile mehr vorhanden sind. Bei vollen, weichen Staaren, die zur Quellung und Resorption gebracht werden sollen, darf man die Discission nicht durch die Sclera machen. Man müsste dann um die vordere Linsenkapsel zu spalten, mit der Nadel durch die ganze Linse dringen und dieselbe zerstückeln, was zu sehr stürmischer Quellung Veranlassung geben würde, abgesehen davon, dass man dabei leicht die Linse im Ganzen luxiren könnte.

Die Dilaceration einer membranösen Katarakt ist eine wenig eingreifende Operation, wenn keine Verwachsungen zwischen der Katarakt und der Iris bestehen. Anderenfalls besteht die Gefahr der Zerrung der Iris mit nachfolgender Iridocyclitis. Die einfache Discission dürfte dann nur gemacht werden, wenn die Kataraktmembran so dünn ist, dass sie sich ohne jede Zerrung zerreissen lässt. Bei etwas dickeren Membranen kann man nach der von Bowman angegebenen Methode operiren. Man sticht gleichzeitig zwei Nadeln durch die Hornhaut, die eine nahe dem nasalen, die andere zunächst dem temporalen Rande derselben. Dann werden durch weiteres Vorschieben der Nadeln die Spitzen derselben in die Mitte der Membran eingestochen und hierauf durch hebelartige Bewegungen von einander entfernt. Auf diese Weise wird die Membran so zerrissen, dass der gezerrte Punkt zwischen den beiden Nadelspitzen, also in der Mitte der Katarakt, liegt, während die Iris von jeder Zerrung verschont bleibt. Wenn die Verwachsungen sehr zahlreich sind, schickt man der Discission eine Iridektomie voraus oder ersetzt die Discission durch die Iridotomie.

Digitized by Illinois College of Optometry

V. Extractio cataractae.

§ 160. Die Extraction der Katarakt hat den Zweck, die Linse sofort und so vollständig als möglich aus dem Auge zu entfernen. Sie besteht im Wesentlichen aus drei Acten: 1. Anlegung eines Schnittes, dessen Dimensionen der Grösse und Consistenz des Staares entsprechen; der Schnitt kann in der Cornea oder in der Sclera liegen. 2. Eröffnung der vorderen Linsenkapsel, um die Linse aus dieser austreten zu lassen. 3. Austreibung (Entbindung) der Linse durch Druck auf das Auge. — In vielen Fällen wird der Operation noch ein vierter Act hinzugefügt, nämlich die Ausschneidung eines Stückes der Iris. Die Iridektomie wird in der Regel unmittelbar nach Vollendung des Schnittes ausgeführt.

Die gebräuchlichsten Methoden der Extraction sind:

a) Linearextraction.

Die Linearextraction wird gleich der Discission sowohl bei weichen als bei membranösen Staaren vorgenommen und dementsprechend in zwei Modificationen ausgeführt:

1. Zur Operation einer weichen Katarakt wird das Lanzenmesser am unteren Rande der Hornhaut im Limbus eingestochen, wobei die Klinge dem Hornhautrande parallel gehalten werden muss. Die Lanze wird dann so vorgeschoben, dass die Wunde im unteren Hornhautrande liegt und eine Länge von 4—7 mm hat (Fig. 274 SS^1). Darauf wird die Linsenkapsel recht ausgiebig im Gebiete der Pupille zerrissen, welche man vorher durch Atropin erweitert hat. Man kann zur Eröffnung der Kapsel die Discissionsnadel, ein spitziges Häkchen oder die Kapselpincette verwenden. Darauf entleert man die Linsenmassen, indem man mit dem Daviel'schen Löffel den peripheren Rand der Wunde niederdrückt. Man setzt dadurch einerseits den Bulbusinhalt unter grösseren Druck und bringt andererseits die Wunde zum Klaffen. Dieses Manöver wird so lange wiederholt, bis alle Linsentheile aus dem Auge entfernt sind. Wenn man die Linearextraction zur Entfernung einer Linse benützt, welche durch eine vorausgeschickte Discission zur Quellung gebracht worden ist, so entfällt die Eröffnung der Kapsel, welche ja schon durch die Discission zerrissen wurde.

Fig. 274.
Linearextraction. Vergröss. 2 1. — Pupille durch Atropin erweitert.

Digitized by Illinois College of Optometry

2. Wenn eine membranöse Katarakt operirt werden soll, geschieht die Schnittführung in derselben Weise. Durch die Wunde wird dann ein spitzes Häkchen oder eine Pincette eingeführt, die Kataraktmembran damit gefasst und durch die Wunde herausgezogen.

Die Vorzüge der Linearextraction bestehen darin, dass der Schnitt kurz ist und schräg die Hornhaut durchsetzt, weshalb er leicht schliesst, keine Iridektomie nöthig macht und keine strenge Nachbehandlung erfordert. Aber eben wegen der Kürze des Schnittes eignet sich diese Methode nur für häutige oder weiche Staare, d. h. für solche, welche keinen harten Kern besitzen, der durch eine solche Wunde nur schwierig oder gar nicht zu entfernen wäre.

b) Lappenextraction.

§ 161. Diese Operation setzt am Rande der Hornhaut einen bogenförmigen Schnitt von einer Ausdehnung, die für die Entfernung von grossen, harten Katarakten erforderlich ist. Die Operation besteht aus vier Acten:

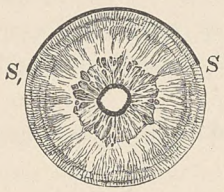

Fig. 275.

Lappenextraction. Vergröss. 2/1. — S S, Hornhautschnitt, welcher überall im Limbus liegt. Die Operation ist ohne Iridektomie vollzogen worden und die Pupille durch Eserin stark verengert. Dabei ist in Folge der starken Miosis ihre Rundung etwas unregelmässig und ihr Pigmentsaum breiter geworden.

1. Act. Schnittführung. Dieselbe geschieht mit dem Graefe'schen Linearmesser, welches im Limbus bei S (Fig. 275) so eingestochen wird, dass die Schneide nach oben sieht; darauf schiebt man das Messer durch die vordere Kammer bis zur Contrapunctionsstelle S_1 vor. Dieselbe soll der Punctionsstelle genau gegenüber liegen; beide befinden sich in solcher Höhe, dass eine sie verbindende gerade Linie der Grenze zwischen dem oberen Drittel und den beiden unteren Dritteln der Hornhaut entspricht. Nach geschehenem Durchstich vollendet man den Schnitt in sägenden Zügen, so dass derselbe die Hornhaut überall im Limbus durchtrennt. Sobald das Messer die Hornhaut durchschnitten hat, befindet es sich unter der Bindehaut, durch deren Durchschneidung ein etwa 2 mm breiter Bindehautlappen gebildet wird. Dabei empfiehlt es sich, das Messer rasch aufzustellen, um die Bindehaut schnell zu durchschneiden, da sonst das Messer die dehnbare und daher schwer zu durchtrennende Bindehaut bis weit nach rückwärts von der Sclera abschält und der Bindehautlappen zu breit ausfällt.

2. Act. Iridektomie. Nachdem man den Bindehautlappen auf die Hornhaut herabgeschlagen hat, um die Wunde offen vor sich zu

Digitized by Illinois College of Optometry

sehen, geht man mit der Irispincette in dieselbe ein, fasst die Iris zunächst ihrem Pupillarrande, zieht sie vor und schneidet sie mit einem Scheerenschlage ab.

3. Act. Eröffnung der Kapsel. Diese wird mit der Kapselpincette vorgenommen, deren feine Zähne nach rückwärts gerichtet sind (Förster, Schweigger). Man geht mit der geschlossenen Pincette in die vordere Kammer ein, bis man die Mitte der Pupille erreicht hat. Hier lässt man die Pincette sich öffnen und fasst nun unter leichtem Andrücken ein möglichst breites Stück der Kapsel, welches man durch die Wunde herauszieht.

4. Act. Austreibung der Linse. Man legt den Daviel'schen Löffel parallel zur Wunde an den untersten Theil der Hornhaut an und übt einen leichten Druck nach rückwärts und aufwärts auf dieselbe aus. Statt des Löffels kann man sich auch des Fingers bedienen, mit dem man durch das untere Lid auf die Gegend des unteren Hornhautrandes drückt. Der Druck muss in dem Augenblicke nachgelassen werden, wo die Linse mit ihrem grössten Durchmesser die Wunde passirt hat.

Nach vollendeter Operation folgt die Toilette des Auges. Die im Auge noch zurückgebliebenen Kataraktreste, sowie ausgetretenes Blut werden mittelst des unteren Lides herausgestreift, die Iris wird durch Eingehen mit der Spatel aus der Wunde wieder in die Kammer zurückgebracht, bis die Kolobomschenkel richtig stehen (siehe Seite 805), dann der Bindehautlappen zurechtgestrichen und das Auge verbunden.

Von den vier Acten der Operation kann in geeigneten Fällen der zweite weggelassen und die Operation ohne Iridektomie gemacht werden. In diesem Falle muss die Iris nach Vollendung der Operation sorgfältig reponirt und darauf Eserin eingeträufelt werden, um durch Verengerung der Pupille einem nachträglichen Irisvorfalle vorzubeugen.

Die Indication für die Lappenextraction wird durch alle Katarakten gegeben, welche einen harten Kern besitzen und sich daher weder für die Discission noch für die Linearextraction eignen. Der Schnitt wird nach oben gemacht, damit im Falle einer Iridektomie auch das Kolobom nach oben zu liegen kommt und durch das obere Lid verdeckt wird. Sowie die Schnittführung oben geschildert wurde, ist der Schnitt für die grössten Katarakten ausreichend lang. Wenn man eine Katarakt zu operiren hat, deren Kern voraussichtlich klein ist, kann man auch den Schnitt entsprechend kleiner machen.

In Bezug auf die Schnittführung unterscheiden sich die einzelnen Operateure insoferne, als die Einen den Schnitt noch in die durch-

Digitized by Illinois College of Optometry

sichtige Hornhaut verlegen, in welchem Falle kein Bindehautlappen entsteht, während die Anderen den Schnitt durch den vom Limbus überzogenen Randtheil der Hornhaut oder selbst durch die angrenzende Sclera führen, so dass sie nach Durchschneidung derselben mit dem Messer unter die Bindehaut kommen und aus dieser einen Lappen bilden. Der Bindehautlappen hat den Vortheil, dass er nach der Operation sehr rasch mit der Unterlage verklebt. Er schliesst die Wunde nach aussen ab, noch bevor die Schnittränder der Cornea oder Sclera sich vereinigt haben und schützt dadurch die Wunde vor nachträglicher Infection.

Sowie bezüglich der Schnittlage, so gehen auch in Bezug auf die Frage, ob die Extraction mit oder ohne Iridektomie zu machen sei, die Ansichten auseinander. Die Unterlassung der Iridektomie hat den Vorzug, dem Patienten seine Pupille rund und beweglich zu erhalten; dagegen bringt sie auch manche Nachtheile mit sich, welche den Indicationskreis der Extraction ohne Iridektomie einschränken: 1. Die Entbindung der Linse ist ohne Iridektomie schwieriger, weil die Linse durch die enge Pupille hindurchgetrieben werden muss, wozu ein stärkerer Druck erforderlich ist. Diese Methode passt daher nicht für Fälle, bei welchen es auf eine sehr leichte Linsenentbindung ankommt, wie z. B. bei schlotternder Linse, wo jeder stärkere Druck Zerreissung der Zonula und der Hyaloidea und damit Glaskörpervorfall herbeiführen würde. 2. Die Extraction ohne Iridektomie eignet sich nicht für Fälle von complicirter Katarakt, welche durch Synechien mit der Iris in Verbindung steht. 3. Es kann sich trotz des Eserins in den auf die Operation folgenden Tagen Irisvorfall einstellen. In diesem Falle ist man genöthigt, die vorgefallene Iris nachträglich auszuschneiden. Es passt daher die Extraction ohne Iridektomie nicht für Fälle, welche grosse Neigung zum Irisvorfalle zeigen oder wo nicht auf ein sehr ruhiges Verhalten des Patienten nach der Operation zu rechnen ist. Es kommt auch vor, dass man unter Berücksichtigung aller dieser Umstände zu einer Extraction ohne Iridektomie sich entschlossen hat und doch im Verlaufe der Operation sich zur Irisausschneidung gezwungen sieht. Dies ist z. B. der Fall, wenn der Pupillartheil der Iris so unnachgiebig ist (bei alten Leuten häufig), dass er die Katarakt nicht durch die Pupille austreten lässt und diese erst durch eine Iridektomie erweitert werden muss. In anderen Fällen ist die Entbindung der Linse gut von sich gegangen, aber die Iris zeigt die Neigung, trotz sorgfältiger Reposition sich wieder in die Wunde hineinzulegen. In diesem Falle ist es besser, sie gleich auszuschneiden, als sich einem nach-

Digitized by Illinois College of Optometry

träglichen Irisvorfalle auszusetzen. — Man kann also sagen: Die Lappenextraction ohne Iridektomie ergibt unter günstigen Umständen das vollkommenste Resultat, aber sie eignet sich nicht für alle Fälle und ist in manchen Fällen überhaupt nicht durchführbar; auch gewährt sie wegen der Gefahr des nachträglichen Irisvorfalles nicht jene fast absolute Sicherheit des Erfolges, wie die Lappenextraction mit Iridektomie.

Zufälle bei der Staaroperation. Die Extraction des Staares kann durch Zufälle verschiedener Art erschwert oder vereitelt werden. Manche derselben werden durch den Operateur verschuldet. Wenn der Schnitt zu kurz ausgefallen oder die Kapsel ungenügend eröffnet ist, erfolgt die Linsenentbindung schwer oder gar nicht. Dann muss der Schnitt verlängert oder die Kapsel ein zweites Mal ausgiebiger zerrissen werden. Uebt der Operateur mit den Instrumenten einen zu starken Druck auf den Bulbus im Ganzen oder auf die Iris oder Linse aus, so zerreisst die Zonula und der Glaskörper stürzt hervor. Je mehr mit der Uebung die Geschicklichkeit des Operateurs wächst, desto seltener werden diese unangenehmen Ereignisse vorkommen. Andere derselben sind dagegen durch abnormes Verhalten des operirten Auges verursacht, und es liegt dann meist nicht in der Macht des Operateurs, ihnen vorzubeugen. Das häufigste von diesen Vorkommnissen ist der Vorfall des Glaskörpers. Derselbe entsteht, wenn die Zonula berstet. Dies geschieht nicht selten dadurch, dass der Patient selbst mit den Lidern stark kneift und dadurch auf den Bulbus drückt. Es ereignet sich ferner dann, wenn die Zonula bereits vor der Operation defect war, also besonders bei Cataracta hypermatura und Cataracta complicata. Die Bedeutung des Glaskörpervorfalles für den weiteren Verlauf der Operation ist verschieden, je nachdem sich derselbe vor oder nach der Entbindung der Linse einstellt. Im ersten Falle kann die Linse nicht wie gewöhnlich durch Druck auf das Auge entleert werden; es würde da eher der grösste Theil des Glaskörpers ausfliessen, bevor die Linse selbst käme. Man muss daher die Linse mit Instrumenten aus dem Auge holen, also im wahren Sinne des Wortes extrahiren. Hiezu eignet sich die Weber'sche Schlinge oder das Reisinger'sche Doppelhäkchen, welche Instrumente hinter die Linse eingeführt werden und dieselbe durch Zug herausbefördern.

Wenn der Glaskörpervorfall nach der Linsenentbindung eintritt, so ist er viel weniger zu fürchten. Die wichtigsten Nachtheile des Vorfalles sind dann, dass er die genaue Reposition der Iris verhindert, ferner dass der vorgefallene Glaskörper sich zwischen die Wundränder

Digitized by Illinois College of Optometry

legt, deren genaue Anpassung dadurch vereitelt wird. Auch kann der Glaskörper zur Wundeiterung Anlass geben, da er sehr zu Infection geneigt ist.

Ein seltener, aber unangenehmer Zufall ist es, wenn die Linse vor ihrer Entbindung sich luxirt und im Glaskörper verschwindet, aus welchem sie gewöhnlich nicht mehr herauszubekommen ist.

§ 162. *Resultat der Staaroperation.* Ein Auge, dessen Linse entfernt wurde, ist aphakisch. Dasselbe bietet, wenn Operation und Wundheilung normal verlaufen sind, folgenden Anblick. Die Operationsnarbe erscheint, wenn sie in der Hornhaut liegt, als schmale graue Linie; wurde der Schnitt im Limbus oder in der Sclera geführt, so ist die darnach zurückbleibende Narbe später kaum mehr kenntlich. Die vordere Kammer ist abnorm tief, die Iris schlottert und zeigt, wenn mit Iridektomie operirt wurde, nach oben ein Kolobom. Die Pupille ist rein schwarz, lässt jedoch bei seitlicher Beleuchtung ein seidenglänzendes, nicht selten gefaltetes Häutchen erkennen. Dasselbe ist die Linsenkapsel, welche bei der Entfernung der Linse im Auge zurückgelassen wird. Dies geschieht einerseits, weil es gar nicht möglich wäre, bei normaler, nicht verdickter Linsenkapsel die Linse in der unverletzten Kapsel aus dem Auge zu entfernen; die Kapsel würde bei diesem Versuche jedenfalls zerreissen. Andererseits ist es nicht einmal wünschenswerth, die Linsenkapsel mit zu entfernen, denn dieselbe bildet zusammen mit der Zonula ein Diaphragma, welches, zwischen den Ciliarfortsätzen ausgespannt, den Glaskörper im Auge zurückhält; bei Entfernung der Linsenkapsel riskirt man immer Glaskörpervorfall. Indessen ist es nur die hintere Linsenkapsel, welche in ihrer ganzen Ausdehnung unversehrt ist (Fig. 276 *h*). Die vordere Linsenkapsel ($v\,v_1$) ist im Bereiche der Pupille zerrissen und fehlt theilweise; die Reste derselben legen sich unmittelbar an die hintere Linsenkapsel an. Da beide Kapseln durchsichtig sind, sieht die Pupille rein und schwarz aus. Hinter der Iris, wo die vordere Kapsel gegen das eröffnende Instrument geschützt war, ist sie erhalten und schliesst zusammen mit der hinteren Linsenkapsel Linsenreste ein, welche dem ehemaligen Aequator der Linse entsprechen (Fig. 276 *k*). Da die vordere und hintere Linsenkapsel im Bereiche der Pupille mit einander verkleben, werden diese Reste gegen das Kammerwasser abgeschlossen und können daher nicht resorbirt werden; ja, sie vermehren sich meist ein wenig durch Wucherung der Kapselzellen. Sie bilden dann einen hinter der Iris liegenden ringförmigen Wulst, den Soemmering'schen Krystallwulst. Das Lumen des Ringes, welches der Pupille entspricht, ist durch ein

Digitized by Illinois College of Optometry

dünnes, durchsichtiges Häutchen verschlossen, die beiden aneinandergelegten Kapselblätter. Da der trübe Wulst hinter der Iris vollständig verborgen ist, stört er das Sehen in keiner Weise. Wenn mit Iridektomie operirt wurde, so fehlt der Wulst im Bereiche des Koloboms, weil hier die vordere Kapsel gleichfalls eröffnet wurde.

Das Sehvermögen der Staaroperirten ist ohne Gläser gerade ausreichend, um ihnen zu erlauben, allein umherzugehen oder ganz grobe Arbeiten zu verrichten. Scharfes Sehen ist nur durch Convexgläser möglich, da durch den Wegfall der Linse die Brechkraft des Auges zu gering geworden ist und daher ein hoher Grad von Hypermetropie besteht. Wenn das Auge vor der Operation emmetropisch war, beträgt die Hypermetropie nach der Operation durchschnittlich 10 bis 12 *D*. Anders in den Fällen, wo bereits vorher ein Refractionsfehler bestand. Eine früher vorhandene Hypermetropie addirt sich zu der durch die Operation erworbenen und macht dieselbe entsprechend grösser. War dagegen das Auge vor der Operation myopisch, so fällt die spätere Hypermetropie geringer aus; hochgradig myopische Augen können sogar nach der Staaroperation emmetropisch werden oder selbst etwas myopisch bleiben. — Dem aphakischen Auge fehlt überdies die Accommodation. Das Auge ist nicht fähig, seinen Brechzustand zu ändern. Daraus folgt, dass dasselbe durch ein bestimmtes Glas nur für eine bestimmte Entfernung corrigirt wird. Ein staaroperirtes Auge bedarf daher mindestens zweier Gläser, eines für die Ferne und eines für die Nähe.

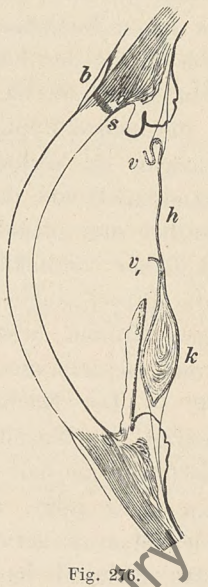

Fig. 276.

Querschnitt durch den vorderen Abschnitt eines Auges, welches mittelst Lappenschnittes extrahirt wurde. Vergr. 4/1. — Der nach oben angelegte Schnitt *s* liegt mit seinem inneren Abschnitte in der Hornhaut, mit seinem äusseren in der Sclera; letzterer ist vom Bindehautlappen *b* bedeckt. Entsprechend dem Schnitte fehlt die Iris bis auf einen kurzen Stumpf. Die vordere Kapsel zeigt eine grosse Oeffnung mit umgeschlagenen Rändern *vv*$_1$, während die hintere Kapsel *h* zwar leicht gefaltet, aber unzerrissen ist. Im unteren Theile, hinter der Iris, bilden die im Kapselfalze eingeschlossenen Linsenreste den Soemmering'schen Krystallwulst *k*, welcher im oberen, dem Kolobome entsprechenden Theile fehlt.

Oft geschieht es, auch in gut operirten Fällen, dass das Resultat der Operation durch das Zurückbleiben von Staarresten beeinträchtigt wird. Dies ereignet sich besonders, wenn man unreife Kataraкten operirt, bleibt jedoch auch bei reifen und überreifen nicht aus. Wenn die vordere Kapsel ausgiebig eröffnet ist, trüben sich die zurückgebliebenen Linsentheile (wenn sie nicht schon

Digitized by Illinois College of Optometry

früher trübe waren), quellen auf und resorbiren sich. In diesem Falle erhält man zuletzt doch eine rein schwarze Pupille. Wenn jedoch bei kleiner Kapselöffnung die Kapselblätter frühzeitig mit einander verkleben und die Linsenreste gegen das Kammerwasser abschliessen, werden diese nicht resorbirt und bleiben als weisse membranöse Trübung zurück. Dieselbe heisst Nachstaar, Cataracta secundaria. Wenn diese nur in einem Theile der Pupille vorhanden ist, während ein anderer Theil derselben ganz rein ist, kann das Sehvermögen vollkommen sein. Ist jedoch die ganze Pupille von Cataracta secundaria erfüllt, so ist das Sehvermögen im Verhältniss zur Dichte der Trübung herabgesetzt. — Es kommt auch vor, dass sich ein Nachstaar erst später bildet, indem das Epithel der zurückgebliebenen vorderen Kapsel wuchert und zu nachträglicher Verdickung und Trübung derselben führt. Desgleichen kann die Kapsel, auch ohne sich zu trüben, zu Verminderung des Sehvermögens führen, wenn sie sich im Laufe der Zeit mehr und mehr faltet und dadurch eine unregelmässige Brechung der Lichtstrahlen veranlasst. — Der Nachstaar erfordert, wenn er das Sehvermögen beeinträchtigt, eine Nachoperation, die Discission oder die Linearextraction. Die Nachoperation darf erst vorgenommen werden, bis das Auge keinerlei Reizung mehr zeigt, auf keinen Fall aber früher als zwei Wochen nach der Staarextraction.

Das Resultat der Staaroperation kann auch durch Entzündung beeinträchtigt werden (siehe Seite 811). Tritt Wundeiterung ein, so ist das Auge fast immer verloren. Wenn Iridocyclitis entsteht, so wird durch das gesetzte Exsudat der Nachstaar mit der Iris, ja selbst mit den Ciliarfortsätzen verbunden — Cataracta secundaria accreta. Von dem Verhalten der Lichtempfindung hängt es ab, ob man in einem solchen Falle noch versuchen wird, das Sehvermögen durch eine Nachoperation — Iridektomie oder Iridotomie — wieder herzustellen.

Historisches. In den vorhergehenden Zeilen wurde gezeigt, dass verschiedene Wege zur Beseitigung einer Katarakt offen stehen. Man kann dieselbe durch Discission der Resorption preisgeben, man kann mittelst Dilaceration ein Loch in sie reissen oder man kann sie gänzlich aus dem Auge entfernen. Damit sind aber noch nicht alle Wege erschöpft, das Sehen eines staarblinden Auges wieder herzustellen. Man könnte auch die trübe Linse, statt sie zu entfernen, blos von ihrer Stelle hinter der Pupille wegschieben, so dass die Pupille frei wird. Diese künstliche Luxation der Linse ist nicht nur ausführbar, sondern ist durch Jahrtausende thatsächlich ausgeführt worden; es ist die älteste Methode der Staaroperation gewesen. Dieselbe, Depressio cataractae genannt, geschah auf folgende Weise: Man stach eine Nadel nach aussen vom Hornhautrande, etwa 4 mm hinter demselben, in die Sclera ein und schob sie so weit vor, dass sie an den oberen Rand

Digitized by Illinois College of Optometry

der Linse zu liegen kam. Dann drückte man durch eine hebelartige Bewegung die Spitze der Nadel nieder und versenkte dadurch die Linse in den Glaskörper. Die Pupille wird in diesem Augenblicke schwarz und der Patient sieht. Diese Operation war durch das ganze Alterthum und Mittelalter hindurch die einzige Art, den Staar zu operiren. Sie wurde im Laufe der Zeiten vielfach verändert. Die letzte und wichtigste Modification derselben bestand darin, dass man die Linse, anstatt sie hinabzudrücken, umlegte. Man führte die Nadel am Pupillarrande vorbei in die vordere Kammer und drückte mit ihr auf den oberen Theil der vorderen Linsenfläche. Die Linse wurde dadurch so umgelegt, dass ihre vordere Fläche nach oben, die hintere nach unten sah. Dieses Verfahren nannte man Reclinatio cataractae.

Die genannte Operationsmethode, das „Staarstechen", wurde in der Regel von eigenen Aerzten geübt. Im Mittelalter zogen dieselben von Jahrmarkt zu Jahrmarkt und operirten daselbst die Staarblinden. Wenn die Operation gelungen und das Honorar bezahlt war, reiste der Staarstecher nach einem anderen Orte. Er sah seinen Patienten nach der Operation nicht wieder und das war gut für ihn, denn, so glänzend meist der unmittelbare Erfolg der Operation war, so traurig waren oft die späteren Folgen derselben. Dies war in der Natur der Operation selbst begründet.

Die in den Glaskörper versenkte Linse liegt in der Gegend des Corpus ciliare, welches sie auch wohl berühren kann. Sie wirkt daselbst als Fremdkörper und erregt Entzündung. Diese ist im günstigen Falle gerade nur so stark, um die Linse durch Exsudat an ihrer Stelle festzuhalten und sie daselbst einzukapseln. Man findet dann nach Jahren die durch Resorption verkleinerte und in eine bindegewebige Hülle eingeschlossene Linse an der Stelle, wo sie durch die Operation hingebracht worden war. Sehr häufig aber überschreitet die Entzündung das gewünschte Maass. Es entsteht eine schwere Iridocyclitis, welche durch Verschluss der Pupille und durch cyclitische Schwarten das Sehvermögen vernichtet, Atrophie des Augapfels herbeiführt und selbst das andere Auge mit sympathischer Entzündung bedroht. Dieser unglückliche Ausgang kann sich selbst jahrelang nach einer gelungenen Depression einstellen.

Es kommt auch vor, dass zwar keine Entzündung eintritt, die Linse aber nicht im Glaskörper liegen bleibt (besonders wenn derselbe verflüssigt ist). Sie steigt dann entweder gleich nach der Operation oder erst später, zuweilen erst nach Jahren, wieder auf und legt sich an ihre alte Stelle hinter der Pupille; sie kann auch durch diese in die vordere Kammer treten. Auf jeden Fall ist das Sehen wieder gestört, und oft geht das Auge durch Drucksteigerung oder Iridocyclitis ganz zu Grunde.

Die Fälle, in welchen die Linse nach der Depression in die vordere Kammer vorfiel, gaben die erste Veranlassung zur Ausführung der Extraction der Katarakt. Diese Operationsmethode ist vielleicht, wenn man einzelnen Autoren glauben darf, schon im Alterthume hin und wieder geübt worden, war aber jedenfalls im Mittelalter völlig in Vergessenheit gerathen. Die ersten Nachrichten darüber erhalten wir erst wieder aus dem 17. Jahrhundert, wo man mehrere Male die Linse aus der vorderen Kammer entfernt hatte, in die sie nach der Depression gerathen war. Auch der Franzose Daviel hatte dies schon in einigen Fällen gethan, als er zum ersten Male im Jahre 1745 wagte, diese Operation an einer Katarakt vorzunehmen, welche sich noch an ihrer normalen Stelle befand. Daviel hatte damit

Digitized by Illinois College of Optometry

eine neue Aera in der Geschichte der Staaroperationen inaugurirt, indem nun an die Stelle der Depression immer mehr die Extraction der Katarakt trat.

Die ursprüngliche Daviel'sche Methode war natürlich sehr der Verbesserung bedürftig. Von den vielen Modificationen, welche dieselbe im Laufe der Zeiten erfuhr, ist die letzte und beste die von Beer. Dieser machte den Schnitt mit einem von ihm ersonnenen Messer, welches von der Spitze zum Hefte sich keilförmig verbreitert. Mit dem Beer'schen Staarmesser ist es möglich, den Schnitt durch einfaches Vorschieben des eingestochenen Messers zu vollenden, wodurch derselbe einen hohen Grad von Regelmässigkeit erhält. Der Schnitt verlief etwas nach innen vom Limbus und trennte genau die untere Hälfte der Hornhaut von der Sclera ab. Darauf wurde nach der Eröffnung der Kapsel die Linse entbunden, aber nichts von der Iris abgeschnitten.

Das Beer'sche Verfahren wurde bald allgemein angenommen und war durch lange Zeit die herrschende Methode. Dieselbe gab in gelungenen Fällen ideale Resultate. Die Pupille war schwarz, rund, vollkommen beweglich, und nur eine genaue Untersuchung des Auges liess überhaupt erkennen, dass dasselbe am Staar operirt worden war. Leider ging noch immer eine beträchtliche Anzahl von Augen nach dieser Operation zu Grunde, namentlich durch Vereiterung der Hornhaut. Da man zu jener Zeit noch nicht wusste, dass diese durch Infection der Wunde bedingt war, so legte man sie der Operationsmethode selbst, namentlich der Art der Schnittführung zur Last. Man suchte deshalb nach anderen, besseren Methoden, und nun war es v. Graefe, welcher durch Erfindung seines Verfahrens den wichtigsten Schritt nach vorwärts that und eine Umwälzung in den Extractionsmethoden hervorrief.

v. Graefe sah die Ursache der Hornhauteiterung bei der Beer'schen Methode in der Lappenform des Schnittes. Diese veranlasst starkes Aufklaffen des Schnittes, in Folge dessen die Wundränder sich nicht gehörig aneinanderlegen, was die Ursache der Eiterung abgeben sollte. v. Graefe glaubte daher die linearen Schnitte vorziehen zu sollen, von deren prompter Heilung er sich bei der Linearextraction, die schon vor ihm geübt worden war, überzeugt hatte. Er, sowie Andere versuchten deshalb, den mit der Lanze ausgeführten Linearschnitt, welcher ursprünglich nur für weiche oder geschrumpfte Staare in Gebrauch war, auch auf grosse Katarakten mit hartem Kern anzuwenden. Zu diesem Zwecke trachtete man, den Lanzenschnitt möglich gross zu machen, indem man ihn an den oberen Hornhautrand verlegte und verband ihn überdies mit einer Iridektomie. Andere versuchten, die Linse zuerst durch Zerquetschen zu verkleinern, um sie durch den Schnitt herauszubringen. Aber alle diese Versuche waren nicht glücklich. Der Schnitt blieb eben immer zu klein für den Staar, welcher bei seinem Durchtritte die Wundränder quetschte, so dass häufig Entzündung nachfolgte. Bessere Resultate erzielte Jacobson, welcher auf einem anderen Wege das Heil suchte. Derselbe verlegte den Schnitt in die Sclera. Er gab die Linearität des Schnittes auf und machte einen Lappenschnitt entlang dem unteren Hornhautrande, welcher aber schon in der Sclera gelegen war. Damit verband er die Iridektomie. Diese Methode gab bessere Erfolge, namentlich seltenere Wundeiterung. Die Ursache davon sah man darin, dass die Sclera als ein gefässhaltiges Gewebe weniger zur Eiterung geneigt sei als die gefässlose und deshalb schlechter ernährte Hornhaut.

v. Graefe suchte nun in einer neuen Methode beide Vorzüge zu vereinigen: Linearität des Schnittes, welche eine gute Coaptation der Wundränder sichert, und

Digitized by Illinois College of Optometry

Lage des Schnittes in der Sclera, welche vor der Wundeiterung schützt. Es war ihm bald klar, dass ein Linearschnitt, von der nöthigen Länge und in der Sclera gelegen, nicht mit einem Lanzenmesser ausgeführt werden kann. Das Lanzenmesser muss parallel der Irisebene vorgeschoben werden und erzeugt daher, sobald man eine längere Wunde machen will, einen zum Hornhautrande ungefähr concentrischen und daher lappenförmigen Schnitt (Fig. 272 *a a*). v. Graefe ersann daher das Schmalmesser oder Linearmesser, welches sich bald als eines der nützlichsten Instrumente in der Augenheilkunde erwies. Mit diesem Messer vollzog v. Graefe den Schnitt so, dass derselbe mit seiner Mitte den Hornhautscheitel berührte, an seinen Enden dagegen sich beträchtlich vom Hornhautrande entfernte. Der Einstichspunkt wird dadurch bestimmt, dass man sich eine Tangente an den temporalen Hornhautrand gelegt denkt (Fig. 277 $t t_1$); der Einstichspunkt s befindet sich in derselben, und zwar dort, wo sie 1—1½ mm vom Hornhautrande entfernt ist. Der Ausstichspunkt s_1 liegt dem Einstichspunkt gerade gegenüber. Während der Schnitt vollendet wird, dreht man die Schneide des Messers, welche zuerst gerade nach oben gerichtet war, ein wenig nach vorne, so dass die Mitte des Schnittes gerade hinter den Limbus zu liegen kommt. Die neue Schnittführung brachte noth-

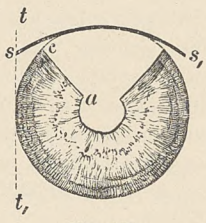

Fig. 277.

Modificirte Linearextraction nach von Graefe. Vergr. 2/1. — Der Schnitt ss_1 liegt in der Sclera; die Iris zeigt ein grosses Kolobom mit stark divergirenden Schenkeln ac.

wendigerweise den Bindehautlappen und die Iridektomie mit sich. Letztere musste regelmässig vollzogen werden, da sonst die Iris bei der peripheren Lage der Wunde in dieselbe eingeheilt wäre. (Bei den alten Extractionsmethoden war die Iridektomie nur nach Bedarf gemacht worden.) Da man die mit Iridektomie verbundenen Staaroperationen „modificirte" nannte im Gegensatze zu den „einfachen", d. h. ohne Iridektomie vollzogenen, so bezeichnete v. Graefe seine neue Methode als die „modificirte Linearextraction". Später machte man aus der Noth eine Tugend und hob die Vorzüge der mit der Extraction verbundenen Iridektomie besonders hervor. Dieselbe verhüte die Irisvorheilung, ermögliche eine ausgiebigere Eröffnung der Kapsel, erleichtere die Entfernung der Staarreste und schütze vor nachträglicher Entzündung der Iris. Man sah daher bald in der Irisausschneidung einen weiteren Vorzug der neuen Methode.

Die Resultate des v. Graefe'schen Linearschnittes waren in der That viel bessere als die, welche die früheren Methoden gegeben hatten. Namentlich war die Wundeiterung seltener geworden. Doch hatte die Methode auch ihre Schattenseiten. Ihre Ausführung erforderte mehr operative Geschicklichkeit, und die Linsenentbindung war wegen des geringen Klaffungsvermögens der Wunde schwieriger geworden. Andere Nachtheile ergaben sich aus der peripheren Lage des Schnittes, welche denselben, namentlich gegen seine Enden hin, der Zonula und dem Ciliar-

Digitized by Illinois College of Optometry

körper nahe brachte. Man bekam häufig Glaskörpervorfall, sowie Einheilung der Kolobomschenkel in die Wunde. Während die Wundeiterung sich seltener zeigte, war Iritis und Iridocyclitis desto häufiger geworden, und auch die sympathische Erkrankung des zweiten Auges wurde in Folge dessen öfter als früher beobachtet. Diese Umstände veranlassten, dass man von der allzu peripheren Lage des Schnittes immer mehr abgieng, indem man namentlich die Endpunkte desselben näher an die Hornhaut verlegte. Wenn schon der ursprüngliche v. Graefe'sche Schnitt, wie v. Graefe selbst zugab, kein reiner Linearschnitt war, so gilt dies noch mehr von dem Schnitte in seiner späteren Ausführung. Derselbe war ein Bogenschnitt von geringer Bogenhöhe geworden. In dieser etwas veränderten Form wurde die sclerale Extraction bald die allgemein übliche Methode.

Da mit der antiseptischen Methode die Gefahr der Wundeiterung auf ein Minimum reducirt worden war, scheute man sich bald nicht mehr, den Schnitt in den Limbus oder, wie in früheren Zeiten, in die durchsichtige Hornhaut selbst zu verlegen. Andere Verbesserungen betrafen die Irisausschneidung. Man hatte gelernt, die Iriseinheilung durch sorgfältige Reposition der Iris zu vermeiden. Man braucht dann kein so grosses Kolobom anzulegen, wie v. Graefe dies vorgeschrieben hatte, ja es ist viel besser, den Irisausschnitt so schmal als möglich zu machen (Fig. 265). Man ziehe zu diesem Zwecke die Iris nur so weit aus der Wunde hervor, dass der Pupillarrand vor derselben sichtbar wird, und schneide dann gerade nur die Spitze des Iriszipfels von vorne her ab, die Pinces-ciseaux senkrecht auf die Richtung der Wunde haltend. Ein kleines Kolobom beugt dem Irisvorfalle ebenso sicher vor, wie ein grosses (siehe Seite 813) und verursacht doch weniger Blendung. — Als man endlich den cornealen Schnitt wieder aufgenommen hatte, machte man den letzten Schritt und operirte ganz ohne Iridektomie, wie dies schon in alter Zeit Daviel und Beer gethan hatten.

Die Kapseleröffnung wurde v. Graefe mit dem Cystitom, d. i. einer dreieckigen, schneidenden Fliete gemacht, von Anderen mit der Discissionsnadel oder mit einem spitzen Häkchen. Eine wichtige Verbesserung ist die Einführung der Kapselpincette zur Kapseleröffnung. Durch dieselbe wird die vordere Kapsel nicht blos gespalten, sondern ein Stück aus derselben herausgerissen. Dadurch wird verhindert, dass sich die Kapselwunde rasch wieder schliesse und die Resorption der zurückgebliebenen Linsentheile hemme. Seit der Anwendung der Kapselpincette ist der Nachstaar viel seltener geworden, obgleich heute unreife Katarakten häufiger operirt werden als einst. — In neuester Zeit haben manche Operateure der Extraction die Ausspülung der vorderen Kammer mit schwachen antiseptischen Flüssigkeiten folgen lassen, theils um zurückgebliebene Linsenreste herauszuspülen, theils um das Augeninnere zu desinficiren (Mac Keown, Wicherkiewicz). Ich habe die Ausspülung öfter in Anwendung gezogen, jedoch keine wesentlichen Vortheile von derselben gesehen.

Ausser den geschilderten Extractionsmethoden gibt es noch eine Unzahl anderer, welche sich durch Verschiedenheiten in der Form und Lage des Schnittes, in der Irisausschneidung, der Kapseleröffnung u. s. w. von einander unterscheiden. Manche Operateure verlegten den Schnitt weiter in die Hornhaut hinein (Lebrun, Liebreich), ja selbst bis in die Mitte der Hornhaut (Küchler). Andere vollzogen den Schnitt mit hohlgeschliffenen Messern, so Weber mit der Hohllanze, Eduard Jäger mit dem Hohlmesser. Bei der Extraction nach Wenzel macht man einen Lappenschnitt nach abwärts in der Weise, dass man das Messer nicht blos durch

Digitized by Illinois College of Optometry

die Hornhaut, sondern gleichzeitig auch durch die Iris und die vordere Linsenkapsel führt. Diese Methode eignet sich für Fälle, wo in Folge von Iridocyclitis eine Flächenverklebung der Iris mit der Linse besteht und die vordere Kammer seicht ist. Für Katarakten mit verdickter Kapsel empfiehlt Pagenstecher, von vorneherein auf die Kapselöffnung zu verzichten und die Linse in der uneröffneten Kapsel zu extrahiren. Zu diesem Zwecke geht man nach Vollführung des Schnittes und Ausschneidung der Iris mit einem eigenen Löffel hinter die Linse und holt dieselbe unter Andrücken an die Hornhaut aus dem Auge heraus. Es gibt noch viele andere Methoden der Kataraktoperation, welche hier nicht alle angeführt werden können. Wir wissen heute, dass der Erfolg der Operation weit weniger von der Art des Schnittes, als von der Reinlichkeit des Operirenden abhängt.

Als präparatorische Iridektomie bezeichnet man eine der Staaroperation um mehrere Wochen vorausgeschickte Iridektomie. Manche Operateure vollziehen eine solche auch bei uncomplicirten Katarakten, weil sie glauben, hiedurch die Staaroperation selbst weniger eingreifend und damit weniger gefährlich zu machen. Namentlich aber wird die präparatorische Iridektomie bei unreifen Katarakten behufs Reifung (Maturation) derselben gemacht. Dieses von Förster angegebene Verfahren besteht darin, dass man nach der Ausschneidung der Iris mit einem stumpfen Instrumente (Daviel'scher Löffel oder Schielhaken) auf der Hornhaut in kreisförmiger Richtung reibt. Da die Hornhaut so dünn ist, dass sie beim Reiben eingedrückt wird, so wirkt dieses auch auf die Linse, deren vordere Rindenschichten dadurch gedrückt und theilweise zerquetscht werden. Eine nothwendige Bedingung hiezu ist, dass ein harter Kern vorhanden ist, gegen den man die weiche Rinde andrücken kann. Diese Massage der Linse hat zur Folge, dass dieselbe binnen einigen Wochen oder selbst Tagen sich vollständig trübt. — Die Extraction der Linse darf nicht früher als nach vier Wochen der Iridektomie folgen. Diese präparatorischen Iridektomien sind indessen jetzt ziemlich ausser Gebrauch gekommen, mit Ausnahme jener Fälle, wo es sich um complicirte Katarakten handelt. Hier muss vor Allem dann eine Iridektomie vorausgeschickt werden, wenn die Katarakt mit Drucksteigerung verbunden ist, weil man sonst eine verderbliche intraoculäre Blutung riskirt (siehe Seite 418).

Bei vielen Staaroperirten wird die Erscheinung der Erythropsie (Rothsehen, von ἐρυθρός, roth) beobachtet. Dieselbe zeigt sich zumeist erst, wenn die Patienten geheilt nach Hause entlassen sind und sich nicht mehr durch dunkle Brillen gegen das grelle Licht schützen. Wenn sie durch einige Zeit sich im Freien starkem Lichte ausgesetzt haben (besonders im Winter bei Schnee) und dann in die Stube zurückkehren, sehen sie alle hellen Gegenstände lebhaft purpurroth gefärbt. Diese Erscheinung dauert einige Minuten bis ganze Tage an und pflegt öfter wiederzukehren, namentlich des Morgens nach dem Erwachen. Die Ursache der Erscheinung liegt wahrscheinlich darin, dass durch die starke Blendung der Netzhaut der Sehpurpur ausgebleicht wird, was bei weiter Pupille (in Folge der Iridektomie) und Abwesenheit der Linse besonders leicht geschieht. Wenn dann, beim Eintritte in die dunklere Stube, die Regeneration des Purpurs beginnt, gelangt derselbe zur Wahrnehmung. In seltenen Fällen wird auch in linsenhaltigen Augen (z. B. nach Iridektomie) durch Blendung Erythropsie hervorgerufen, ja man kann sie in jedem gesunden Auge hervorbringen, wenn man dasselbe nach Atropinisirung dem blendenden Lichte des Schnees durch einige Zeit aussetzt.

Digitized by Illinois College of Optometry

III. Capitel.

Operationen an den Adnexis bulbi.

I. Schieloperationen.

a) Rücklagerung eines Augenmuskels (Tenotomie).

§ 163. Die Rücklagerung wird am Rectus medialis oder lateralis, höchst selten an einem der anderen Augenmuskeln vorgenommen.

Die Rücklagerung des R. medialis geschieht nach Arlt folgendermaassen: Man hebt mit einer Hakenpincette die Bindehaut nasalwärts von der Hornhaut in eine horizontale Falte auf, welche man, etwa 4 mm vom Hornhautrande entfernt, durch einen Scheerenschlag in verticaler Richtung einschneidet. Darauf wird der Schnitt nach oben und unten verlängert und die Bindehaut nach der Nasenseite hin unterminirt. Von der Wunde aus geht man mit der Hakenpincette nach innen bis zur Sehne, welche man fasst, etwas vom Bulbus abzieht und knapp an ihrer Insertion von der Sclera abtrennt. Man bedient sich hiezu einer kleinen krummen Scheere, deren Branchen abgestumpft sein sollen, um nicht die Sclera anzustechen. Nach Durchtrennung der Sehne handelt es sich noch darum, nachzusehen, ob nicht am oberen oder unteren Rande derselben einige Sehnenfasern stehen geblieben sind. Man geht deshalb mit einem Schielhaken unter die Sehne ein und führt denselben sondirend nach oben und unten, um etwa intacte Fasern auf den Haken aufzuladen und zu durchtrennen.

Nach vollendeter Durchschneidung der Sehne muss der Effect der Operation geprüft werden, welcher weder ungenügend noch übermässig sein darf. Man lässt: 1. Das operirte Auge nach der Seite des durchschnittenen Muskels hin wenden. Wenn die Sehne vollkommen durchtrennt ist, so muss eine erhebliche Verminderung der Beweglichkeit nach innen vorhanden sein. Kann das Auge ebenso stark wie vor der Operation nach innen gewendet werden, so beweist dies, dass noch einige Sehnenfasern ungetrennt geblieben sind. Da in diesem Falle der Erfolg der Operation gleich Null sein würde, müssen diese Fasern mit dem Haken aufgesucht und durchschnitten werden. 2. Man lässt den Patienten den vorgehaltenen Finger fixiren und nähert denselben den Augen immer mehr an. Nach einer regelrechten Tenotomie des R. medialis soll doch noch eine Convergenz bis auf mindestens 12 cm heran möglich sein. Wenn das operirte Auge früher in der Convergenzbewegung einhält, so beweist dies einen übermässigen Operationseffect.

Digitized by Illinois College of Optometry

Die Wirkungsfähigkeit des R. medialis ist dann so sehr geschwächt, dass für später Strabismus divergens zu befürchten wäre. In diesem Falle müsste der Effect der Operation wieder beschränkt werden. — Inwieweit durch die Operation die Schielablenkung corrigirt wird, kommt erst in zweiter Linie in Betracht. Bei starker Ablenkung kann die Correction überhaupt nicht durch eine einzige Tenotomie erreicht werden.

Wenn man, auf die angegebene Weise prüfend, den Operationseffect als richtig erkannt hat, beendet man die Operation, indem man die Bindehautwunde durch eine Naht vereinigt. — Die Operation kann durch Cocaïn nahezu schmerzlos gemacht werden, doch ist hiezu erforderlich, dass nicht blos vor, sondern auch während der Operation häufig Cocaïn eingeträufelt werde. Auch kann man vor der Operation etwas Cocaïnlösung dort, wo die Sehne durchschnitten werden soll, unter die Bindehaut einspritzen.

Die Tenotomie des R. lateralis wird in analoger Weise ausgeführt. Man muss sich nur gegenwärtig halten, dass die Insertion des R. lateralis weiter von der Hornhaut entfernt liegt als die des R. medialis.

Die Tenotomie wirkt durch Verlegung der Insertion des durchschnittenen Muskels an eine weiter rückwärts gelegene Stelle. Die abgetrennte Sehne gleitet nämlich an der Sclera nach hinten und verwächst daselbst neuerdings mit derselben. Dadurch, dass die Insertion des Muskels nun weiter rückwärts liegt, hat derselbe dauernd an Einwirkung auf den Bulbus eingebüsst. — Der unmittelbare Erfolg der Operation ist grösser, als man ihn später findet. Je fester die abgetrennte Sehne wieder mit der Sclera verwächst, desto kräftiger kann sie wirken und dadurch nimmt der Effect der Operation in den nächsten 4—6 Wochen wieder etwas ab.

b) Vorlagerung eines Augenmuskels.

Die Vorlagerung besteht in der Verlegung der Insertion nach vorne, ist also die der Tenotomie entgegengesetzte Operation. Sie wird an dem Antagonisten des verkürzten Muskels ausgeführt, in der Regel gleichzeitig mit der Tenotomie des letzteren. Es handle sich z. B. um Strabismus divergens. In diesem Falle würde der R. medialis in folgender Weise vorgelagert: Man vollzieht zuerst die regelrechte Tenotomie des R. lateralis. Dann durchschneidet man die Bindehaut über der Sehne des R. medialis in horizontaler Richtung und lockert sie über der Sehne sowie bis zum Hornhautrande hin. Die blossgelegte Sehne wird nun

Digitized by Illinois College of Optometry

auf einen darunter geschobenen Schielhaken aufgeladen, worauf man möglichst weit hinter der Insertionslinie zwei doppelt armirte Fäden durch die Sehne hindurchführt. Von diesen wird der eine hinter dem oberen, der andere hinter dem unteren Rande der Sehne unter dieselbe geführt und diese ungefähr in der Mitte ihrer Breite von hinten nach vorne durchstochen. Dann erst durchschneidet man knapp an der Sclera die Sehne, welche jetzt, durch die Fäden festgehalten, nicht mehr in die Orbita zurückschlüpfen kann. Der obere der Fäden wird nun von der Bindehautwunde aus weiter unter der Bindehaut durch das episclerale Gewebe vorgeschoben bis an den oberen Rand der Hornhaut, wo ausgestochen wird; in gleicher Weise führt man den unteren Faden unter der Bindehaut bis zum unteren Hornhautrande. Hierauf wird der obere und untere Faden, jeder für sich, geknüpft. Je stärker man die Fäden anzieht, desto mehr wird die Sehne nach vorne gezogen. Man kann dadurch den Effect der Operation dosiren.

Durch die Vorlagerung wird die Insertion des Muskels näher an die Hornhaut gebracht und demselben dadurch mehr Gewalt über das Auge gegeben. Je weiter vorne man das Ende der Sehne befestigt, desto grösser ist die Wirkung der Operation. Später nimmt allerdings der Effect ab, weshalb man die Operation so dosirt, dass man zunächst eine Uebercorrection erhält.

§ 164. *Indicationen der Schieloperationen.*

1. Der Strabismus concomitans ist die wichtigste und häufigste Indication für die Schieloperation. Beim Str. convergens ist die Operation in allen jenen Fällen angezeigt, welche auf unblutige Weise nicht geheilt werden können. Eine einfache Tenotomie corrigirt hier die Schielstellung um 3—4 mm. Wenn die Schielablenkung beträchtlich grösser als dieses Maass ist, so muss eine zweite Tenotomie am anderen Auge hinzugefügt werden. Dieselbe soll nicht früher als 14 Tage, womöglich noch später, nach der ersten Tenotomie gemacht werden, damit man den definitiven Erfolg der ersten Operation beurtheilen und die zweite darnach bemessen kann. — Die Wirkung der Schieloperation hängt hauptsächlich von dem Zustande des Antagonisten des verkürzten Muskels ab, dessen Aufgabe es ist, nach der Tenotomie das Auge in die richtige Stellung zurückzubringen. Wenn bei langem Bestande des Schielens der Antagonist einen grossen Theil seiner Kraft eingebüsst hat, ist die Wirkung einer einfachen Tenotomie sehr gering. Für solche Fälle ist die Vorlagerung des Antagonisten angezeigt, um dessen Kraft zu stärken.

Digitized by Illinois College of Optometry

Bei Str. convergens ereignet es sich zuweilen, dass längere Zeit nach gelungener Operation Divergenz der Augen sich einstellt. Um dieser Gefahr vorzubeugen, soll man die Schielablenkung nicht vollständig corrigiren, vielmehr die Tenotomie so bemessen, dass ein geringer, für den Laien nicht bemerklicher Grad von Einwärtsschielen zurückbleibt. Nach der Operation verordnet man diejenige Convexbrille, welche durch die zumeist vorhandene Hypermetropie gefordert wird. Wenn das Auge, welches früher geschielt hat, nicht zu schwachsichtig ist, so lässt man auch Uebungen im binoculären Sehacte anstellen (mittelst des Stereoskopes), einerseits, um eine Wiederkehr des Schielens zu verhüten, andererseits, um die geringe zurückgelassene Convergenz noch zu beseitigen.

Weit geringer ist die Wirkung der Tenotomie des Rectus lateralis bei Str. divergens. Die Correction beträgt hier nicht mehr als durchschnittlich 2 mm und geht überdies später noch bedeutend zurück. Man muss daher, um den gewünschten Erfolg zu erzielen, durch die Operation zunächst eine bedeutende Uebercorrection des Schielens herbeizuführen trachten. Die einfache Tenotomie, selbst an beiden Augen, ist hiezu nur in den leichtesten Fällen ausreichend; in der Regel muss man mit der Tenotomie des R. lateralis die Vorlagerung des R. medialis verbinden.

Derjenige Str. divergens, welcher nach einer zu ausgiebigen Tenotomie aus Str. convergens sich entwickelt hat, ist mit einer bedeutenden Schwäche des durchtrennten R. medialis verbunden und erfordert daher immer die Vorlagerung desselben.

2. Latente Divergenz. Bei dieser wird die Tenotomie ausgeführt: *a*) wenn sie die Beschwerden der Asthenopia muscularis verursacht; *b*) wenn sie in Strabismus überzugehen droht. Man soll sich jedoch nur dann zur Tenotomie entschliessen, wenn alle nicht operativen Mittel gegen die latente Divergenz vergeblich sind. Ferner muss dieselbe so bedeutend sein, dass sie nicht etwa durch die Tenotomie in das Gegentheil umschlägt; man würde dann Str. convergens mit lästigem Doppeltsehen als Folge der Operation zu beklagen haben. Im Ganzen wird die Tenotomie wegen latenter Divergenz heute verhältnissmässig selten ausgeführt.

3. Strabismus paralyticus. Bei diesem ist die Schieloperation nur dann am Platze, wenn es sich um eine alte Lähmung handelt, auf deren spontane Heilung nicht mehr zu rechnen ist. Die Operation hat den meisten Erfolg in jenen Fällen, wo der Muskel zwar geschwächt, aber noch actionsfähig ist und die Schielablenkung hauptsächlich durch

Digitized by Illinois College of Optometry

die Contractur der Antagonisten bedingt wird. In den leichtesten Fällen dieser Art kommt man mit der Tenotomie des verkürzten Muskels aus; in der Regel aber muss man mit derselben die Vorlagerung des gelähmten Muskels verbinden. Ist die Lähmung vollständig, so dass der gelähmte Muskel keinerlei Wirkung auf den Augapfel mehr auszuüben im Stande ist, so ist nur von einer sehr ausgiebigen Vorlagerung etwas zu erwarten und selbst dann ist der Erfolg der Operation nicht immer sicher. — In manchen Fällen operirt man nicht am gelähmten, sondern am gesunden Auge. Es sei z. B. der Rectus inferior des rechten Auges nach einer Lähmung dauernd schwächer geblieben, so dass beim Blicke nach abwärts störende Doppelbilder bestehen. In diesem Falle kann man durch Tenotomie des R. inferior des linken Auges auch dessen Excursionsfähigkeit nach abwärts beschränken und damit das lästigste Symptom, nämlich das Doppeltsehen, beseitigen. Bei Lähmung des Obliquus superior tenotomirt man den Rectus inferior der anderen Seite, weil durch dessen Durchschneidung derselbe Beweglichkeitsausfall am operirten Auge gesetzt wird, wie er in Folge der Lähmung am anderen Auge besteht.

Die Rücklagerung eines Augenmuskels wurde zuerst von Strohmeyer an der Leiche versucht und einige Jahre später von Dieffenbach auch am Lebenden ausgeführt (1839). Dieffenbach durchschnitt nicht die Sehne, sondern den Bauch des Muskels. Es geschah daher nicht selten, dass die hintere Hälfte des Muskels sich so weit zurückzog, dass sie nicht wieder an den Bulbus anwachsen konnte. Der durchschnittene Muskel war dann vollständig gelähmt und wenn bei Str. convergens operirt worden war, schlug derselbe in einen starken Str. divergens um. Durch solche schlechte Resultate kam die neue Operation allmälig so in Verruf, dass man nahe daran war, sie wieder aufzugeben. Da gab Böhm ein neues verbessertes Verfahren an, nämlich die Durchtrennung der Sehne, wie wir sie heute üben. v. Graefe fügte dem noch die genaue Dosirung der Operation hinzu, indem er zeigte, wieso der Erfolg derselben zu verstärken oder zu vermindern sei. v. Graefe machte sowie noch jetzt die meisten Operateure, die Operation etwas anders, als sie oben geschildert wurde. Er fasste die Sehne nicht mit der Pincette, sondern mit dem Haken, auf dem er sie durchschnitt, und benützte einen zweiten kleineren Haken, um nach undurchschnittenen Sehnenfasern zu sondiren.

Die Vorlagerung wurde zuerst von Guérin und bald darauf von v. Graefe ausgeführt. Letzterer gab die als Fadenoperation bekannte Modification an. Dieselbe unterscheidet sich von der einfachen Vorlagerung nur durch Folgendes: Der verkürzte Muskel wird nicht unmittelbar an seiner Insertion, sondern etwas weiter rückwärts durchschnitten, so dass ein kurzes Stück der Sehne an der Sclera bleibt. Durch dasselbe wird ein Faden durchgeführt, mittelst dessen man den Bulbus beliebig weit nach der entgegengesetzten Seite ziehen kann. Die Enden des Fadens werden nach Vollendung der Operation in der Umgebung des Auges durch Pflaster fixirt, um den Bulbus in der gewünschten Stellung zu erhalten. Hiedurch wird einerseits der Effect der Operation gesteigert, andererseits

Digitized by Illinois College of Optometry

die Zerrung des vorgelagerten Muskels vermindert. — Statt der Vorlagerung wird von Manchen die Verkürzung des Muskels durch Ausschneidung eines Stückes aus der Sehne und Vereinigung der Schnittenden mittelst Naht gemacht (Tenektomie).

Wieso bewirkt die Rücklagerung eines Muskels Schwächung desselben? Nehmen wir an, es sei wegen Str. convergens dexter der rechte R. medialis tenotomirt worden. Der rechte R. lateralis war in Folge des Einwärtsschielens gedehnt und verlängert und hat nun das Bestreben, zu seiner normalen Länge zurückzukehren. Er zieht daher nach Durchschneidung des R. medialis das Auge nach aussen und vermindert dadurch die Schielstellung. In dem Maasse aber, als das Auge nach aussen gerollt wird, gleitet die Sehne des R. medialis an der Sclera nach hinten. Dies wird noch vermehrt durch die elastische Verkürzung, welche jeder durchschnittene Muskel zeigt. Die Sehne des R. medialis liegt nun weiter hinten der Sclera an und verwächst hier auf's Neue mit ihr. Die Insertion des Muskels an der Sclera ist dadurch der Ursprungsstelle desselben am Foramen opticum angenähert, der Muskel ist verkürzt. Vor der Durchschneidung besass der Muskel im erschlafften Zustande eine gewisse Länge, von der er sich durch Contraction bis auf ein bestimmtes Minimum verkürzen konnte. Dieses Minimum ist auch nach der Durchschneidung dasselbe, die Länge des Muskels im erschlafften Zustande aber eine geringere; es ist daher die Differenz zwischen Ruhezustand und maximaler Contraction vermindert. Dieser Differenz aber entspricht die Adduction des Auges, welche somit nach der Tenotomie dauernd herabgesetzt ist. Man überzeugt sich leicht, dass nach der Operation das Auge weniger weit nach innen gebracht werden kann als vorher: ja, man beurtheilt darnach, ob die Operation gelungen ist.

Es ist also klar, dass die Correction der Schielstellung durch ein Opfer an Adduction erkauft wird. Der Verlust an Beweglichkeit nach innen ist sogar stets grösser als der Gewinn in der Stellung des Auges. Der erstere fällt jedoch für gewöhnlich nicht in's Gewicht, da ja die Adduction bei Str. convergens über die Norm stark ist. Wenn sie daher auch durch die Operation etwas unter das mittlere Maass herabgesetzt wird, so würde sich dies doch nur bei extremer Seitenwendung des Auges bemerklich machen. Anders aber, wenn man versuchte, eine starke Schielablenkung durch sehr ausgiebige Rücklagerung des R. medialis zu corrigiren, mit welcher nothwendig eine beträchtliche Verminderung der Adduction verbunden wäre. Man würde dann wohl beim Blick geradeaus die richtige Stellung der Augen haben; sobald aber der Patient nach der tenotomirten Seite sehen wollte (z. B. bei Str. conv. dexter nach links), würde das operirte Auge dem anderen nicht gehörig folgen können. Es würde bei dieser Blickrichtung Str. divergens auftreten, geradeso wie bei einer Lähmung des R. medialis. Man darf daher eine starke Schielablenkung nicht durch einseitige Operation ausgleichen wollen, sondern muss die Operation auf beide Augen vertheilen. Es wird zuerst die Tenotomie am schielenden und einige Wochen später am gesunden Auge gemacht. Man erzielt so durch Summirung der beiden Operationseffecte das gewünschte Resultat, während man doch an beiden Augen nur eine unbedeutende Verminderung der Adduction bekommt. Die Tenotomie am gesunden Auge ist umsomehr gerechtfertigt, als auch dieses immer eine pathologisch vermehrte Adduction zeigt, weil die Einwärtsschielenden stets beide R. mediales zu stark innerviren (siehe Seite 698).

Die Rücklagerung der Sehne erfolgt hauptsächlich dadurch, dass nach deren Durchschneidung der Antagonist das Auge nach seiner Seite zieht. Der Effect einer Tenotomie hängt daher wesentlich von dem Verhalten des Antagonisten des ver-

Digitized by Illinois College of Optometry

kürzten Muskels ab. Je kräftiger derselbe ist, umsomehr wird er nach Durchschneidung des verkürzten Muskels das Auge in die richtige Stellung bringen können. Für die Kraft der Muskeln aber haben wir in der Bestimmung der seitlichen Excursionen, der Abduction und der Adduction, ein sicheres Maass (siehe Seite 654). Diese Messung sollte daher vor jeder Schieloperation vorgenommen werden, da man mittelst derselben den Effect der Tenotomie annähernd vorausbestimmen kann. Ist derselbe nicht so, wie man ihn wünscht, so kann man ihn durch geeignete Mittel noch weiter steigern oder vermindern (Dosirung des Effectes).

Die Methoden, die Wirkung der Operation zu verstärken, sind:

1. Lockerung der seitlichen Einscheidung der Sehne. Unter dieser versteht man die Verbindung, welche dort, wo die Sehne durch die Tenon'sche Kapsel hindurchtritt, zwischen den beiden Gebilden besteht. Dieselbe bleibt auch nach der Tenotomie bestehen, da man ja die Sehne innerhalb der Tenon'schen Kapsel durchschneidet. Dadurch erklärt es sich, dass der vom Bulbus abgetrennte Muskel doch nicht jede Einwirkung auf denselben verloren hat, indem er eben die Tenon'sche Kapsel und dadurch indirect das Auge bewegt. Durch die seitliche Einscheidung wird die Sehne nach der Durchschneidung in der Nähe der Sclera festgehalten, so dass sie wieder an dieselbe anheilen kann. Je mehr man diese Verbindung zerstört, desto mehr zieht sich die Sehne zurück und desto weiter rückwärts verwächst sie wieder mit der Sclera. Man kann daher die Wirkung der Operation dadurch steigern, dass man das Bindegewebe zu beiden Seiten der Sehne durchtrennt und diese selbst frei macht. Man darf jedoch nicht so weit gehen, die Sehne vollständig von der Tenon'schen Kapsel abzulösen, da sie sich sonst ganz in die Orbita zurückziehen und nicht wieder an den Bulbus anwachsen würde. Man hätte dann, wie bei der Dieffenbach'schen Operation, übertriebene Resultate zu beklagen.

2. Anlegung einer Sutur, welche die Wirkung des Antagonisten unterstützt (v. Graefe, Knapp). Bei der Tenotomie des R. medialis wird die Sutur an der äusseren Seite des Bulbus angebracht. Man führt den Faden nächst dem äusseren Hornhautrande und parallel zu demselben durch die Bindehaut. Das eine Ende des Fadens wird dann von innen nach aussen durch die äussere Commissur der Lider durchgestochen und mit dem anderen Ende geknüpft. Je stärker man den Faden beim Knüpfen anzieht, desto mehr wird das Auge nach aussen gerollt. Bei der Tenotomie des R. lateralis muss die Sutur an der inneren Seite des Bulbus angelegt und dann die Fäden aus der Lidspalte herausgeleitet und durch Heftpflaster auf dem Nasenrücken befestigt werden.

Die Steigerung des Effectes einer einfachen Tenotomie nach den angegebenen Methoden wird stets durch eine noch stärkere Verminderung der Beweglichkeit im Sinne des tenotomirten Muskels erkauft. Wenn daher die einfache Tenotomie (an einem oder an beiden Augen) nicht hinreicht, ist es zwar umständlicher, aber doch richtiger, ihren Effect dadurch zu erhöhen, dass man sie mit der Vorlagerung des Antagonisten verbindet. Dadurch wird dieser gestärkt, ohne dass der tenotomirte Muskel zu viel von seiner Kraft einbüssen würde.

Um den Operationserfolg zu vermindern, stehen folgende Mittel zu Gebote:

1. Wenn man die Naht anlegt, welche die Bindehautwunde verschliessen soll, fasst man die Bindehaut recht breit und auch tiefer, so dass die Tenon'sche Kapsel mit durchstochen wird. Schnürt man dann die Naht fest zusammen, so zieht man mit der Bindehaut auch die Sehne etwas nach vorne.

Digitized by Illinois College of Optometry

2. Wenn man bemerkt, dass der durchschnittene Muskel allzu sehr in seiner Wirkung beeinträchtigt ist, muss man das Ende desselben fassen und durch Fäden weiter vorne wieder befestigen. Dieser Fall tritt ein, wenn man die Verbindung des Muskels mit der Tenon'schen Kapsel zu sehr gelockert oder wenn man bei sehr geringer Schielablenkung operirt hat. Sehr leichte Fälle von Schielen lässt man daher besser unoperirt. Man hat allerdings versucht, die Tenotomie so zu modificiren, dass ihre Wirkung ganz gering ist, und zwar dadurch, dass man einige Sehnenfasern undurchschnitten liess. Eine solche partielle Tenotomie hat jedoch überhaupt keinen dauernden Erfolg. Man überzeugt sich davon in solchen Fällen, wo man unabsichtlich Sehnenfasern stehen liess; in denselben ist nach längerer Zeit der Effect der Operation vollständig verschwunden. Die erhaltenen Fasern verhindern die Sehne, sich zurückzuziehen, so dass sie an derselben Stelle wie früher wieder mit der Sclera verwächst.

Bezüglich des definitiven Erfolges verhalten sich die Fälle verschieden. Das Häufigste ist, dass der Effect der Operation in den ersten Tagen etwas zunimmt, um dann wieder abzunehmen und schliesslich geringer zu sein, als unmittelbar nach der Operation. Zuweilen geht die Abnahme so weit, dass der Erfolg der Operation fast vollständig verschwindet und die Operation wiederholt werden muss. Dies ist namentlich bei Str. divergens häufig der Fall. Bei Str. convergens kommt es umgekehrt vor, dass der Effect langsam aber stetig anwächst, bis endlich Str. divergens eintritt. Dies kann auch noch nach Jahren geschehen. Es ist leider nicht möglich, vor und unmittelbar nach der Operation mit Sicherheit vorauszusehen, welches von diesen Ereignissen sich einstellen wird, so dass man denselben auch nicht sofort entgegentreten kann.

Zu den unangenehmen Folgen, welche die Tenotomie zuweilen begleiten, gehört das Einsinken der Karunkel, welche aussieht, als ob sie weit nach rückwärts gezogen wäre. Dieser Zustand stellt sich nur nach Tenotomie des R. medialis ein und hat seinen Grund darin, dass der sich retrahirende Muskel die Bindehaut der inneren Bulbushälfte mit nach rückwärts zieht. Man kann dem vorbeugen, wenn man die Bindehautwunde durch eine Sutur schliesst und dadurch die Bindehaut an ihrer richtigen Stelle festhält. — Eine weitere Beeinträchtigung des kosmetischen Erfolges kann durch Exophthalmus bewirkt werden. Derselbe hat seine Ursache darin, dass nach Durchschneidung eines der Recti das Auge mit weniger Kraft als früher in die Orbita zurückgezogen wird (aus demselben Grunde wird auch bei Lähmungen der geraden Augenmuskeln nicht selten ein leichter Grad von Exophthalmus beobachtet). Der Exophthalmus lässt sich zwar nicht beseitigen, aber doch, wenn er entstellend wirkt, verdecken. Bei dem geringen Grade von Exophthalmus, um den es sich handelt, fällt nämlich weniger die Vortreibung des Bulbus, als die dadurch bedingte grössere Oeffnung der Lidspalte auf. Diese kann aber durch Verkürzung der Lidspalte vom äusseren Augenwinkel her (Tarsorrhaphie) corrigirt werden. — Während der Nachbehandlung einer Schieloperation bildet sich nicht selten ein Granulationsknopf, welcher an der Stelle der Bindehautwunde aus der Sclera hervorwächst. Derselbe schnürt sich später an seiner Basis ein und fällt schliesslich ab; er kann auch leicht mit der Scheere abgetragen werden.

Ueble Zufälle, wie Eiterung der Wunde, Exsudation in den Tenon'schen Raum mit Vortreibung des Bulbus, oder gar Panophthalmitis, können nur dann vorkommen, wenn die Wunde während der Operation inficirt wurde. Gegenwärtig

Digitized by Illinois College of Optometry

gehören diese Zufälle zu den grössten Seltenheiten. — Wenn man mit einer spitzen Scheere operirt und dabei mit einem ungeberdigen Patienten zu thun hat, so kann es geschehen, dass man die Sclera ansticht. Hat man aseptisch operirt, so wird dieser Unfall in der Regel ohne weitere Folgen vorübergehen. Im Allgemeinen kann man die Tenotomie, wenn sie vorsichtig ausgeführt wird, als vollständig ungefährlich bezeichnen; sie gehört zu denjenigen Operationen, für welche die Patienten (namentlich weiblichen Geschlechtes) am meisten dankbar sind.

Eine allerdings seltene Indication findet die Tenotomie in solchen Fällen, wo man gezwungen war, ein Kolobom zu optischen Zwecken nach oben anzulegen. Dasselbe ist bei gewöhnlicher Oeffnung der Lidspalte vom oberen Lide bedeckt. Die meisten Patienten lernen bald, durch stärkeres Heben desselben das Kolobom freizulegen. Sollten sie dies aber nicht im Stande sein, so müsste man den Rectus superior tenotomiren, damit der Rectus inferior das Auge senkt und das Kolobom in die Lidspalte bringt. Dies darf selbstverständlich nur dann geschehen, wenn das andere Auge blind ist, sonst würde ja, wie bei einer Lähmung, Doppeltsehen entstehen.

II. Enucleatio bulbi.

§ 165. Die Enucleation besteht in der Ausschälung des Bulbus aus der Tenon'schen Kapsel mit Zurücklassung der Bindehaut und aller an den Bulbus angrenzenden Gewebe. Bonnet hat das Verdienst, diese Operation eingeführt zu haben auf Grund seiner Studien über die Tenon'sche Kapsel (welche daher auch die Bonnet'sche Kapsel genannt wird). Früher hatte man den Bulbus sammt den angrenzenden Weichtheilen mit dem Messer herausgeschnitten, nicht viel anders, als es die Fleischer zu thun pflegen. Diese viel eingreifendere Operation, welche man Exstirpatio bulbi nennt, wird gegenwärtig nur in solchen Fällen gemacht, wo bösartige Neugebilde über den Bulbus hinaus in die Gewebe der Orbita gewachsen sind, so dass eine reine Ausschälung des Augapfels nicht mehr thunlich ist. Unter Exenteratio orbitae (Ausweidung der Augenhöhle) versteht man die Ausräumung der ganzen Orbita, so dass nur die knöchernen Wände derselben zurückbleiben. Auch diese Operation wird nur wegen bösartiger Neugebilde ausgeführt.

Die Enucleation geschieht nach Arlt in folgender Weise: Die Lider werden durch die Desmarres'schen Lidhalter auseinandergezogen. Zur Operation selbst bedient man sich einer Hakenpincette und einer geraden Scheere, welche eine spitze und eine stumpfe Branche haben soll. Wenn man am linken Auge operirt, wird zuerst die Bindehaut nächst dem temporalen Hornhautrande in eine Falte aufgehoben und eingeschnitten. Von dieser Wunde aus durchtrennt man die Bindehaut rings um die Hornhaut und lockert sie dann auch noch weiter nach

Digitized by Illinois College of Optometry

rückwärts. Hierauf fasst man den Rectus lateralis mit der Pincette und durchschneidet ihn hinter derselben, so dass an der Sclera ein Sehnenstumpf bleibt. Derselbe dient zum Halten des Bulbus während des weiteren Operationsverlaufes. Dieser besteht in der Durchschneidung der übrigen Augenmuskeln und des Sehnerven. Man geht mit der stumpfen Branche der Scheere unter die Sehne des Rectus superior ein, ladet sie auf die Scheere auf und schneidet sie mit einem Schlage knapp an der Sclera durch. Das Gleiche thut man mit dem Rectus inferior. Dann dringt man mit der geschlossenen Scheere von aussen her hinter den Bulbus ein, um den Sehnerven zu tasten, welcher sich beim Vorziehen des Bulbus als harter Strang anspannt. Wenn man den Sehnerven gefühlt hat, öffnet man die Scheere und schneidet den Nerven möglichst knapp am Bulbus ab. Sobald dies geschehen ist, kann man das Auge aus der Orbita vor die Lider ziehen (luxiren). Man durchschneidet nun die übrigen an den Bulbus sich ansetzenden Gebilde (den Rectus medialis und die beiden Obliqui) möglichst knapp an der Sclera. Damit ist der Bulbus enucleirt. Man hat jetzt eine Wundhöhle vor sich, welche hinten von der Tenon'schen Kapsel, vorne von der abgelösten Conjunctiva bulbi begrenzt wird. Durch den Rand der letzteren, welcher dem Limbus conjunctivae entspricht, wird ein Faden, abwechselnd ein- und ausstechend, durchgeführt, so dass eine Tabaksbeutelnaht entsteht, durch deren Zusammenziehung die Bindehaut vollständig vereinigt wird. Hierauf sorgt man durch einen Druckverband dafür, dass dieselbe an die Tenon'sche Kapsel angedrückt wird, damit sie mit ihr verwachse.

Am rechten Auge wird die Operation in gleicher Weise ausgeführt, nur dass man die Durchtrennung der Bindehaut nasal von der Hornhaut beginnt und auch den Rectus medialis zuerst durchschneidet. Diese kleine Verschiedenheit in der Operation des rechten und des linken Auges erklärt sich aus dem Umstande, dass man bestrebt ist, stets von rechts nach links mit der Scheere zu schneiden, weil dies am meisten zur Hand ist.

Die Heilung nach der Enucleation erfolgt ohne Eiterung, per primam intentionem. Die Höhle, welche nach Entfernung des Augapfels zurückbleibt, wird von der Tenon'schen Kapsel begrenzt, deren wunde innere Fläche man vor sich sieht. Man erkennt an derselben die durchschnittenen Enden der Augenmuskeln und im hintersten Theile den Querschnitt des Sehnerven, umgeben von etwas Orbitalfett. Diese wunde Fläche wird durch die Bindehaut des Bulbus bedeckt, welche, abgelöst vom Augapfel, am vorderen Rande der Wundhöhle hängt und

Digitized by Illinois College of Optometry

in diese hineingeschlagen wird, so dass ihre hintere wunde Fläche auf die vordere wunde Fläche der Tenon'schen Kapsel zu liegen kommt. Das Loch, welches die Bindehaut in der Mitte entsprechend der Hornhaut hat, ist vorher durch die Tabaksbeutelnaht geschlossen worden. Es bleibt daher keine wunde Stelle unbedeckt.

Die Enucleation ist, wenn sie aseptisch vollzogen wird, eine durchaus ungefährliche Operation. Zur Anästhesirung kann man die Narkose oder Cocaininjectionen in die Umgebung des Bulbus anwenden. Die Blutung ist gewöhnlich gering, so dass sie keine anderen Maassregeln verlangt, als die Anlegung eines Druckverbandes auf die geschlossenen Lider. Bei starker Blutung müsste ein Tampon von Jodoformgaze in die Orbita selbst eingeführt werden. Unter normalen Verhältnissen ist die Operationswunde binnen weniger als einer Woche geheilt. Eitrige Entzündung des Orbitalgewebes (Phlegmone) tritt nach der Enucleation nur dann ein, wenn die Wunde inficirt worden ist. Wenn die Enucleation an einem Auge ausgeführt wird, in welchem Panophthalmitis besteht, kommt es zuweilen nach der Operation zu eitriger Meningitis mit tödtlichem Ausgange. Panophthalmitis ist daher eine Contraindication der Enucleation (siehe Seite 393).

Die Prothese soll nicht eher als frühestens 14 Tage nach der Enucleation eingesetzt werden. Dieselbe besteht aus einer gläsernen Schale, welche den vorderen Bulbusabschnitt nachahmt und hinter den Lidern festgehalten wird. Nach einer normal geheilten Enucleation findet man eine von Bindehaut ausgekleidete Höhle, welche hinter dem oberen und unteren Lide in einen tiefen Falz, entsprechend dem Fornix conjunctivae, übergeht. In diesen Falz legt sich der obere und untere Rand der Prothese hinein. Je tiefer der Falz ist, desto besser sitzt das künstliche Auge. Aus diesem Grunde schont man bei der Operation die Conjunctiva bulbi so viel als möglich. In Fällen, wo man gezwungen ist, dieselbe theilweise wegzunehmen, wird der Rest der Bindehaut durch Vernarbung in die Höhle hineingezogen, wobei der Fornix entsprechend seichter wird. Dadurch kann das Tragen eines künstlichen Auges unmöglich werden. — Die Prothese bewegt sich gleichzeitig mit dem anderen Auge, wenn auch ihre Excursionen kleiner sind. Die vom Bulbus abgelösten Augenmuskeln haben ja ihre Verbindung mit der Tenon'schen Kapsel beibehalten. Sie bewegen dieselbe in gleichem Sinne wie das andere Auge und mit ihr auch die Bindehaut, welche die Tenon'sche Kapsel überzieht, sowie die auf der Bindehaut ruhende Prothese.

Digitized by Illinois College of Optometry

§ 166. Die Indicationen zur Enucleation sind:

1. Bösartige Geschwülste auf dem Bulbus oder im Bulbus, wenn sie durch weniger eingreifende Operationen, mit Erhaltung des Bulbus, nicht radical entfernt werden können. Bei Geschwülsten, welche im hinteren Abschnitte des Augapfels sich entwickeln (Gliome der Netzhaut und Sarkome der Aderhaut), ist die Möglichkeit gegeben, dass sich die Neubildung längs des Sehnerven nach rückwärts fortpflanzt. Man schneidet daher in solchen Fällen den Sehnerven nicht knapp am Auge, sondern möglichst weit hinten ab. Nach geschehener Enucleation besichtigt man den Querschnitt des am Bulbus hängenden Sehnervenstückes. Sollte sich dasselbe von der Neubildung ergriffen zeigen, so müsste auch der in der Orbita zurückgebliebene Rest des Sehnerven aufgesucht und ausgeschnitten werden.

2. Verletzungen. Die Enucleation wird sofort gemacht (primäre Enucleation), wenn eine so bedeutende Verletzung vorliegt, dass das Auge unbedingt verloren ist. Dies ist der Fall bei ausgedehnter Zerreissung des vorderen Bulbusabschnittes mit Entleerung eines Theiles des Bulbusinhaltes. Man erspart dem Patienten durch die Enucleation die bevorstehende Panophthalmitis oder die langsame und schmerzhafte Schrumpfung des Auges.

Wenn die Verletzung derart ist, dass die Erhaltung des Auges, wenigstens hinsichtlich der Form desselben, nicht vollständig ausgeschlossen ist, so versucht man zuerst das Auge zu retten, indem man jene Behandlung einleitet, welche durch die Art der Verletzung indicirt ist. Wenn es trotzdem zur Entzündung kommt und das Sehvermögen des Auges ganz zu Grunde geht, so ist dann die Indication zur Enucleation gegeben, um der sympathischen Entzündung des anderen Auges vorzubeugen (secundäre Enucleation). Die Enucleation sollte auch an jenen Augen vorgenommen werden, welche in Folge einer unglücklichen Kataraktextraction durch Entzündung erblindet sind.

3. Iridocyclitis, Atrophia und Phthisis bulbi indiciren die Enucleation dann, wenn sympathische Ophthalmie droht oder schon ausgebrochen ist. Auch Schmerzhaftigkeit solcher Augen, welche auf andere Weise nicht zu beseitigen ist, erfordert die Enucleation. Dabei wird vorausgesetzt, dass jede Hoffnung auf Erhaltung oder Wiederherstellung eines brauchbaren Sehvermögens geschwunden ist.

4. Glaucoma absolutum, wenn es mit andauernder Schmerzhaftigkeit verbunden ist und andere, weniger eingreifende Operationen bereits ohne Erfolg vorgenommen wurden oder nicht ausführbar sind.

Digitized by Illinois College of Optometry

5. Ektasie des Bulbus. Wenn der Bulbus, sei es durch grosse Staphylome der Hornhaut oder der Sclera, sei es durch Hydrophthalmus, sehr vergrössert ist, so belästigt er den Patienten durch beständige Reizzufälle, durch Verhinderung des vollständigen Lidschlusses und durch die Entstellung. Die Enucleation ist dann angezeigt, vorausgesetzt, dass auf andere Weise (z. B. durch eine Staphylomoperation) der Bulbus nicht verkleinert werden kann.

6. Blutung aus einem operirten oder geborstenen Auge, welche auf andere Weise nicht zu stillen ist.

7. Kosmetische Rücksichten veranlassen zuweilen, ein erblindetes und sehr entstellendes Auge zu entfernen, um ein künstliches an dessen Stelle tragen zu lassen.

Viele Operateure bedienen sich zur Enucleation des Schielhakens. Mit demselben werden die zu durchtrennenden Sehnen gefasst, hervorgezogen und dann auf dem Haken durchschnitten. Dieses Verfahren ist leichter, aber auch umständlicher und zeitraubender als die unmittelbare Aufladung und Durchschneidung der Sehnen mit der Scheere, wie sie Arlt angegeben hat.

Es kommt zuweilen vor, dass man einen Bulbus enucleiren muss, welcher selbst nicht krank ist. So z. B. bei der Entfernung grosser Geschwülste aus der Orbita, wenn der Bulbus dabei so sehr im Wege steht, dass er die radicale Exstirpation des Neugebildes verhindern würde. In manchen dieser Fälle kann man sich, um den Bulbus zu erhalten, durch die temporäre Resection der äusseren Orbitalwand helfen (Wagner). — Durch ausgedehnte Operationen in der Nachbarschaft des Auges wird dasselbe zuweilen aller Stützen beraubt und würde ganz entblösst zurückbleiben. Auch in diesem Falle ist es besser, dasselbe gleich mit zu entfernen, als es durch Panophthalmitis zu Grunde gehen zu lassen.

Die Prothese soll jeden Abend aus der Augenhöhle herausgenommen und gut gereinigt werden. Mit der Zeit verliert sie ihren Glanz und muss durch eine neue ersetzt werden. Nicht selten geschieht es, dass die Bindehaut durch den mechanischen Reiz, welchen die Prothese ausübt, in katarrhalische Entzündung geräth. Dann muss das Tragen der Prothese auf einige Stunden täglich eingeschränkt oder zeitweilig ganz aufgegeben und der Bindehautkatarrh entsprechend behandelt werden. Es kommt aber auch das Umgekehrte vor, dass nämlich durch das Tragen der Prothese früher vorhandene Beschwerden verschwinden. Dies ist dann der Fall, wenn nach der Enucleation die Lider nach rückwärts sinken und Entropium entsteht, in Folge dessen die nach einwärts gerichteten Cilien die Bindehaut reizen. Durch das Einlegen des künstlichen Auges erhalten die Lider eine Stütze; es verschwindet das Entropium und damit der Reizzustand der Bindehaut.

Die Prothese kann nicht blos in einer leeren Orbita getragen werden, sondern auch über dem Bulbus. Bedingung ist nur, dass der Bulbus verkleinert ist, entweder im Ganzen durch Atrophie oder Phthise, oder wenigstens in seinem vorderen Abschnitte durch Applanatio corneae oder nach Abtragung eines Hornhautstaphyloms. Die einem Bulbus aufruhende Prothese sieht besonders täuschend und natürlich aus und bewegt sich auch mit dem darunterliegenden Auge sehr vollkommen mit, während eine in der leeren Orbita ruhende Prothese immer etwas zu klein und zu

Digitized by Illinois College of Optometry

tief liegend erscheint und sich auch weniger gut bewegt. Man wird daher schon aus kosmetischen Gründen die Enucleation nur dann machen, wenn sie unbedingt erforderlich ist, sonst aber Operationsmethoden vorziehen, welche den Bulbus, wenn auch in verkleinerter Form, erhalten (z. B. Staphylomoperationen). Leider erträgt der Stumpf des Auges die Prothese nicht immer gut. Er kann durch dieselbe gereizt werden, so dass er sich entzündet und schmerzhaft wird, ja es sind selbst Fälle von sympathischer Entzündung des anderen Auges in Folge der Reizung des Stumpfes durch eine Prothese bekannt geworden. In solchen Fällen muss man entweder auf die Prothese verzichten oder den zu empfindlichen Stumpf enucleiren.

Weil die Prothese, auf einen verkleinerten Bulbus aufgesetzt, kosmetisch so vortheilhaft ist, hat man getrachtet, die Enucleation durch eine Operation zu ersetzen, welche einen Stumpf in der Orbita zurücklässt. Diese Operation ist die Exenteratio bulbi. Sie wird nach Alfred Graefe in folgender Weise ausgeführt: Man entfernt zuerst die Hornhaut sammt einer angrenzenden Zone der Sclera, indem man die letztere nahe dem Limbus zuerst mit dem Messer einschneidet und dann mit der Scheere ringsum abträgt. Hierauf wird der Inhalt des eröffneten Bulbus mit einem scharfen Löffel rein ausgeschält, so dass die innere Fläche der Sclera frei vorliegt. Endlich verschliesst man die Oeffnung wieder durch Suturen, welche durch die Bindehaut und die Schnittränder der Sclera gehen. Auf diese Weise erhält man einen Stumpf, der allerdings im Laufe der Zeit so schrumpft, dass er kaum noch von Werth als Unterlage für eine Prothese ist. Man hat daher versucht, den Stumpf dadurch dauernd grösser zu bekommen, dass man in die leere Scleralkapsel eine Kugel aus Glas (Mules) oder aus Silber und vergoldet, einheilen liess, indem man darüber die Sclera zusammennähte. Das unmittelbare Resultat ist ausgezeichnet, doch hat man oft zu beklagen, dass der eingeheilte Fremdkörper später wieder ausgestossen wird.

In dem Bestreben, möglichst conservativ zu sein, hat man auch versucht, die Enucleation durch die Durchschneidung der Nerven zu ersetzen, welche zum Auge gehen. Diese Operation ist die Neurotomia optico-ciliaris (Boucheron, Schöler). Man durchschneidet zuerst die Bindehaut über dem Rectus medialis und dann diesen selbst. Von dieser Wunde aus dringt man mit der Scheere nach rückwärts bis zum Sehnerven, den man möglichst weit hinten durchtrennt. Nun ist es möglich, den Bulbus so weit nach aussen zu rollen, dass dessen hinterer Abschnitt sammt dem Sehnervenstumpfe in der Wunde erscheint. Man trägt das an der Sclera haftende Stück des Sehnerven knapp an derselben ab, so dass, wenn der Nerv zuerst weit rückwärts durchschnitten wurde, ein langes Stück desselben resecirt wird. Dann säubert man den hinteren Abschnitt des Augapfels bis zum Aequator von allem anhängenden Gewebe, wobei auch die meisten Ciliarnerven durchtrennt werden. Hierauf wird der Bulbus wieder an seine Stelle in der Tenon'schen Kapsel zurückgebracht und daselbst fixirt, indem man die Durchschnittsenden des Rectus medialis und die Bindehaut durch Nähte wieder vereinigt. Nach Vollendung der Operation wird ein Druckverband angelegt.

Sowohl die Exenteration des Bulbus als die Neurotomie können selbstverständlich die Enucleation nicht ersetzen, wenn bösartige Neubildungen im Auge vorhanden sind. Dagegen sollten sie diese substituiren, wenn es sich um Augen handelt, die wegen Schmerzhaftigkeit oder wegen drohender sympathischer Ent-

Digitized by Illinois College of Optometry

zündung entfernt werden sollten. Allein beide Operationsmethoden haben sich als nicht vollkommen verlässlich erwiesen. Die Schmerzhaftigkeit kehrt nicht selten wieder und auch sympathische Ophthalmie ist nach beiden Operationsmethoden beobachtet worden. Dazu kommt, dass diese Operationen schwieriger auszuführen sind, als die Enucleation und eine bedeutend längere Heilungsdauer erfordern. Sie werden daher die Enucleation wohl niemals verdrängen, wenn sie auch in besonderen Fällen zuweilen am Platze sein mögen.

Die Exenteratio orbitae geschieht folgendermaassen: Nachdem der Patient narkotisirt ist, wird die äussere Lidcommissur bis über den äusseren Orbitalrand hinaus gespalten. Dadurch werden die Lider frei beweglich und können nach oben und unten zurückgeschlagen werden, um möglichst freien Zugang zur Orbita zu haben. Man durchtrennt nun hinter den umgeschlagenen Lidern die Weichtheile mit dem Scalpell bis auf den knöchernen Orbitalrand. Von diesem aus löst man das Periost ringsum vom Knochen ab bis zur Spitze der Orbita. Es liegt jetzt der gesammte Orbitalinhalt als ein ringsum freier Kegel in der Orbita und hängt nur noch am Foramen opticum durch den Sehnerven und die Arteria ophthalmica fest. Nun wird dieser Stiel durchtrennt und die blutende Schnittfläche mit dem Pacquelin'schen Thermocauter oder mit dem Galvanocauter verschorft, da eine Ligatur der Arteria ophthalmica aus technischen Gründen nicht möglich ist. Darauf entfernt man noch alle dem Knochen anhängenden Gewebsfetzen, so dass dieser vollkommen entblösst daliegt. Dann wird die Orbita nach gehöriger Ausspülung mit desinficirender Flüssigkeit mit Tampons von Jodoformgaze ausgefüllt und ein leichter Druckverband darüber angelegt.

III. Operationen gegen Trichiasis.

§ 167. Die Zahl der Operationsmethoden, welche zur Beseitigung der Trichiasis (und Distichiasis) angegeben wurde, ist ungemein gross. Viele der vorgeschlagenen Verfahren unterscheiden sich jedoch nur in geringfügigen Details von einander, so dass es genügt, einige wenige der Methoden als Grundtypen ausführlich zu beschreiben. — Von einer guten Trichiasisoperation muss verlangt werden, dass sie die unrichtige Stellung der Cilien beseitigt und eine Rückkehr zu derselben — Recidive — verhütet. Unter gleichen Umständen wird man derjenigen Methode den Vorzug geben, welche dieses Resultat mit der geringsten Entstellung erreicht. Das Verfahren, auf welches man zunächst verfallen musste, besteht darin, denjenigen Theil des Lides, welcher die Cilien trägt, einfach abzutragen (Abtragung des Haarzwiebelbodens). Da die Resultate dieser Operationsmethode aber viel zu wünschen übrig liessen, veränderte man sie in der Weise, dass man den Haarzwiebelboden nicht abtrug, sondern nur so verschob, dass die Cilien die gewünschte Richtung bekamen (Transplantation des Haarzwiebelbodens). Durch diese Methoden wird das Uebel behoben, ohne dass jedoch dessen Ursache, die Verkrümmung des Tarsus, beseitigt worden wäre. Man dachte daher

Digitized by Illinois College of Optometry

auch daran, die Trichiasis dadurch zu heilen, dass man dem verkrümmten Tarsus seine normale Form zurückgibt (Streckung des Tarsus). Auf dem einen oder anderen dieser Grundsätze beruhen die meisten der bekannten Trichiasisoperationen.

1. Abtragung des Haarzwiebelbodens nach Flarer. Während der Operation muss man dem Lide eine feste Unterlage geben, auf welcher man schneiden kann. Zu diesem Zwecke benützt man eine Hornplatte, welche man unter das Lid schiebt, entweder in der einfachen Form der Jäger'schen Hornplatte oder in der complicirten des Knapp'schen Blepharostaten, bei welchem das Lid durch einen Metallring an eine Hornplatte angedrückt erhalten wird. Auch bei den anderen Methoden der Trichiasisoperation muss das Lid in gleicher Weise fixirt werden. Nach Einlegung der Hornplatte führt man mit der Lanze (oder mit einem Scalpell) einen Einschnitt im intermarginalen Saume, und zwar in jener grauen Linie, welche die Mündungen der Meibom'schen Drüsen von den Wurzeln der Cilien trennt (Fig. 189*i*). Wenn man hier einschneidet, kommt man in das lockere Bindegewebe, welches zwischen dem Tarsus und den Muskelfasern des Orbicularis liegt und sich leicht trennen lässt. Man spaltet dadurch das Lid in zwei Platten, deren vordere die Haut mit den Cilien, die hintere den Tarsus mit der Bindehaut enthält. Diese Spaltung muss bis über die Wurzeln der Cilien, d. i. bis in eine Entfernung von ungefähr 3 mm vom freien Lidrande, in der ganzen Länge des Lidrandes ausgeführt werden. Wenn so der Haarzwiebelboden von seiner Unterlage abgelöst ist, braucht man ihn nur noch von seiner Verbindung mit der Lidhaut abzutrennen. Dies geschieht durch einen Schnitt, welcher an der Grenze des Haarzwiebelbodens parallel mit dem Lidrande durch die Haut geführt wird. Nun hängt der Haarzwiebelboden nur mehr an den beiden Enden mit der Lidhaut zusammen. Indem diese Verbindung mit der Scheere durchtrennt wird, trägt man den Haarzwiebelboden vollständig ab (das durch die punktirte Linie abgegrenzte Stück *a* in Fig. 278). Es bleibt nun entlang dem Lidrande eine wunde Fläche zurück, deren Grund durch die vordere Fläche des blossgelegten Tarsus gebildet wird. Diese Wunde heilt durch Granulation binnen wenigen Tagen.

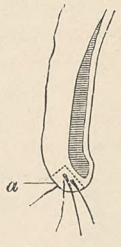

Fig. 278.
Abtragung des Haarzwiebelbodens nach Flarer. Vergr. 2/1.

Die Abtragung des Haarzwiebelbodens hat den Vorzug der Einfachheit für sich und macht auch, wenn man nichts hat stehen lassen,

Digitized by Illinois College of Optometry

jede Recidive unmöglich. Sie setzt aber eine dauernde Entstellung durch die Entfernung der Cilien und beraubt das Auge des Schutzes, welchen die Cilien gewähren. Dies fällt namentlich am oberen Lide in's Gewicht, wo die Cilien zahlreicher und grösser sind. Auch wird die harte Narbe, welche sich an der Stelle des abgetragenen Haarzwiebelbodens bildet, oft wieder die Ursache der Reizung des Auges. Es wird daher die Abtragung des Haarzwiebelbodens gegenwärtig nur mehr selten gemacht. Man wendet sie am unteren Lide an, wo die Cilien ohnehin klein und

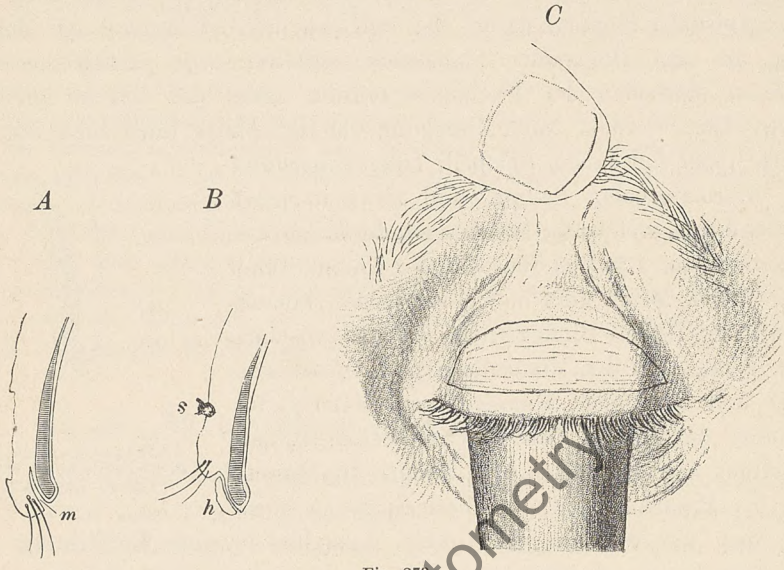

Fig. 279.

Transplantation des Haarzwiebelbodens nach Jaesche-Arlt. Verg. 2/1. — *A*. Hautschnitt und Schnitt im intermarginalen Saume *m*. *B*. Nach Zusammenziehung der Hautsuturen *s* und Einpflanzung des Hautstückchens *h*. *C*. Ansicht von vorne nach Excision der Haut und bei eingelegter Hornplatte (natürl. Grösse).

spärlich sind, namentlich wenn es sich um partielle Trichiasis handelt, wo die Abtragung nur auf kurze Strecken hin vorzunehmen ist.

2. Verschiebung (Transplantation) des Haarzwiebelbodens nach Jaesche-Arlt. Am oberen Lide führt man die Operation so aus, dass man wie zur Abtragung des Haarzwiebelbodens mit dem Schnitte im intermarginalen Saume beginnt, welcher das Lid bis zur oberen Grenze des Haarzwiebelbodens in zwei Platten spaltet (Fig. 279 *A*, *m*). Dadurch wird der Haarzwiebelboden von seiner Unterlage abgelöst und beweglich gemacht. Um ihn jetzt hinaufzuziehen und oben zu fixiren, wird die Lidhaut durch Excision einer Falte in verticaler Richtung verkürzt. Man begrenzt die auszuschneidende Falte durch zwei Schnitte. Der erste

Digitized by Illinois College of Optometry

verläuft 3—4 mm oberhalb des freien Lidrandes und parallel mit demselben. Der zweite Schnitt wird bogenförmig über dem ersten geführt, so dass er sich in der Mitte am weitesten (6—8 mm weit) von demselben entfernt, an den Endpunkten aber mit ihm zusammentrifft (Fig. 279 *C*). Dadurch wird ein elliptisches Hautstück umschnitten, welches dann mittelst der Scheere von der Unterlage abpräparirt wird, unter Schonung der darunterliegenden Muskelfasern. Wenn man nun die beiden Wundränder durch eine Anzahl von Suturen, die in verticaler Richtung angelegt werden, vereinigt (Fig. 279 *B*, *s*), so wird der untere Wundrand mit dem Haarzwiebelboden stark in die Höhe gezogen und die Cilien dadurch gerade gerichtet. Gleichzeitig klafft der Schnitt im intermarginalen Saume und lässt auf seinem Grunde die wunde Vorderfläche des Tarsus sehen. Damit durch die Vernarbung dieser Wunde der Haarzwiebelboden nicht wieder herabgezogen werde, legt man das aus der Lidhaut excidirte Stück in die Wunde hinein, um es daselbst einzupflanzen. Dasselbe muss vorher so zugeschnitten werden, dass es gut in die Wunde passt (Fig. 279 *B*, *h*). Wenn man durch Verbinden des Auges dafür sorgt, dass der transplantirte Hautstreifen an die wunde Unterlage angedrückt erhalten wird, so heilt er fast immer gut an.

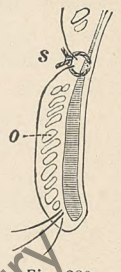

Fig. 280.
Operation nach Hotz. Vergr. 2/1.

Bei der Ausführung dieser Operation wird häufig der Fehler begangen, ein zu breites Hautstück aus der Lidhaut auszuschneiden, welche dadurch so verkürzt wird, dass Ektropium oder Lagophthalmus entsteht. Man soll daher die Grösse des auszuschneidenden Stückes vor der Operation bestimmen, indem man eine Hautfalte mit den Fingern aufhebt und sieht, wie gross dieselbe sein darf, ohne das Lid zu sehr zu verkürzen.

Am unteren Lide wird die Operation in gleicher Weise ausgeführt, nur muss hier das auszuschneidende Hautstück noch schmäler genommen werden, um nicht Ektropium zu bekommen.

3. Hinaufziehung des Haarzwiebelbodens nach Hotz. Wenn man die Operation am oberen Lide macht, so führt man zuerst einen Schnitt durch die Haut des Lides, welcher entlang dem oberen Rande des Tarsus von einem Ende desselben bis zum anderen geht. Hierauf lässt man die Wundränder auseinanderziehen und schneidet die in der Tiefe sichtbaren Muskelbündel des Orbicularis (Fig. 280 *o*) aus. Dann wird die Wunde geschlossen, indem man gleichzeitig den unteren Wundrand an den oberen Rand des Tarsus festnäht. Man sticht die Nadel zuerst durch den oberen Rand der Hautwunde, dann durch den

Digitized by Illinois College of Optometry

oberen Rand des Tarsus und endlich, von innen nach aussen, durch den unteren Rand der Hautwunde (Fig. 280 *s*). Solcher Nähte werden so viele angelegt, als nöthig sind. — Der Grundgedanke dieser Operation ist, den Haarzwiebelboden emporzuziehen, aber nicht durch Verkürzung der Lidhaut wie nach Jaesche-Arlt, sondern dadurch, dass man die Haut an einem fixen Punkte, dem oberen Tarsalrande, befestigt. Die Ausschneidung der Orbicularisfasern soll die Kraft dieses Muskels, welcher das Lid nach rückwärts zu drängen sucht, vermindern. Diese Operation verzichtet auf die Lockerung des Haarzwiebelbodens durch den Schnitt im intermarginalen Saume, kann aber, wenn erforderlich, mit einem solchen Schnitte verbunden werden. — Am unteren Lide ist der Operationsvorgang derselbe, nur verläuft der Hautschnitt, entsprechend der geringeren Höhe des Tarsus, näher dem freien Lidrande.

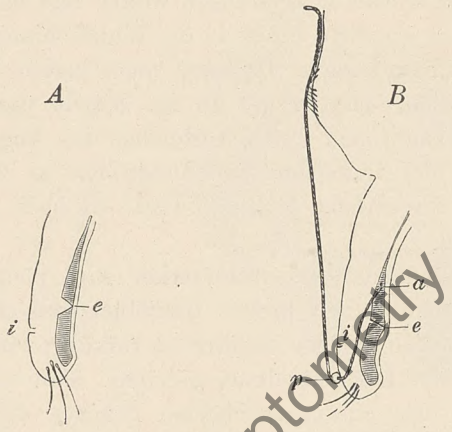

Fig. 281.

Operation nach Snellen. Vergr. 2/1. — *A.* Nach Vollführung des Hautschnittes *i* und der Ausschneidung aus dem Tarsus *e*. *B.* Nach Anlegung der Sutur.

4. Streckung des Tarsus nach Snellen. Dieselbe soll durch Ausschneidung eines prismatischen Stückes aus dem Tarsus erzielt werden. Man incidirt die Haut etwa 2 mm oberhalb des Lidrandes und parallel zu demselben in der ganzen Länge des Lides (Fig. 281 *A*, *i*). Darauf excidirt man die in der Wunde blossliegenden untersten Bündel des Orbicularis, so dass man den Tarsus vor sich liegen sieht. Aus diesem wird nun in der ganzen Länge ein keilförmiges Stück ausgeschnitten, und zwar so, dass die Basis des Keiles der vorderen, die Spitze des Keiles der hinteren Oberfläche des Tarsus entspricht (Fig. 281 *A*, *e*). Es handelt sich nun noch darum, die beiden Schnittflächen im Tarsus zur Berührung zu bringen, damit sie mit einander verwachsen. Dieses

Digitized by Illinois College of Optometry

geschieht durch Nähte, welche in Form von Fadenschlingen mittelst doppelt armirter Fäden angelegt werden. Man sticht die eine Nadel zuerst durch den oberen Rand des Tarsus (Fig. 281 B, *a*) und führt sie dann vor der Knorpelwunde vorbei zwischen Tarsus und Haut bis zum freien Lidrande herab, über welchem man aussticht. In gleicher Weise verfährt man mit der anderen Nadel. Die Schlinge liegt dann auf dem oberen Ende des Tarsus, während die beiden Enden des Fadens über dem Lidrande zum Vorschein kommen. Sie werden hier über eine Perle (*p*) geknüpft und dann auf die Stirne hinaufgeschlagen, wo sie mit Pflastern über der Augenbraue festgeklebt werden. Dadurch wird das Lid hinaufgezogen erhalten und eine Vereinigung der Hautwunde überflüssig, da diese dann von selbst schliesst.

Von den Operationsmethoden der Trichiasis gehört die Abtragung des Haarzwiebelbodens zu den ältesten. Gegenwärtig ist sie durch die Methoden der Verschiebung des Haarzwiebelbodens fast ganz verdrängt worden. Der wichtigste Schritt in der Verbesserung der Trichiasisoperationen geschah durch Arlt, welcher die Ablösung des Haarzwiebelbodens vom Tarsus angab. Dadurch wurde eine ausgiebige Verschiebung ermöglicht, ohne dass man eine Nekrose des Haarzwiebelbodens zu fürchten brauchte, wie bei der ursprünglichen Methode von Jaesche, welcher den Haarzwiebelboden sammt dem darunter liegenden Tarsus bis auf die beiden Enden vollständig von der Unterlage abtrennte. Allerdings ist auch die Arlt'sche Methode nicht frei von Nachtheilen. Einer derselben besteht in der Schwierigkeit, das auszuschneidende Stück richtig zu bemessen, ein anderer in der Möglichkeit einer Recidive. Was den ersten Punkt anlangt, so lässt sich nicht eine bestimmte Breite des Hautstreifens angeben, weil dieselbe je nach der Beschaffenheit (Elasticität oder Schlaffheit) der Lidhaut verschieden ist. Schneidet man zu wenig aus, so wird der Haarzwiebelboden nicht genügend hinaufgezogen und die Trichiasis kehrt wieder; hat man zu viel Haut weggenommen, so bekommt man Ektropium oder Lagophthalmus, welche nur durch weitere Operationen wieder beseitigt werden könnten. Man hat deshalb Methoden ersonnen, welche die Hinaufziehung des Haarzwiebelbodens ohne Ausschneidung von Haut bewerkstelligen sollten. Die Hotz'sche Operation gehört hieher. Etwas anders ist das Verfahren von Oettingen. Derselbe führt den Schnitt im intermarginalen Saume bis über den oberen Rand des Tarsus hinauf, so dass sich die ganze, den Tarsus bedeckende Haut hinaufschieben lässt. Dieselbe wird dann nahe ihrem freien, die Cilien tragenden Rande durch Nähte an den oberen Rand des Tarsus befestigt (Fig. 282). Unterhalb des emporgezogenen freien Lidrandes bleibt eine grössere, von der vorderen Fläche des Tarsus gebildete Wunde zurück. — Auf demselben Principe beruhen die Methoden von Kostomyris, Wecker und Warlomont.

Die Snellen'sche Operation der Streckung des Tarsus ist von Panas in folgender Weise modificirt worden: Man durchschneidet die Lidhaut 2—3 mm ober dem freien Lidrande und parallel zu demselben in der ganzen Länge des Lides (Fig. 283 *A*, *i*) und präparirt von diesem Schnitte aus die Lidhaut nach unten bis zum freien Lidrande, nach oben bis zum oberen Rande des Tarsus von der Unterlage los. Hierauf führt man auf der untergelegten Hornplatte einen Schnitt, welcher, in gleicher

Digitized by Illinois College of Optometry

Weise verlaufend wie der Hautschnitt, den Tarsus in seiner ganzen Dicke sammt der Conjunctiva tarsi durchtrennt. Durch diesen Schnitt wird die untere Hälfte des Tarsus sammt dem freien Lidrande frei beweglich gemacht und kann nun durch Nähte leicht so weit nach vorne gedreht werden, dass die Cilien richtig stehen. Die Nähte werden in Form von Fadenschlingen oben durch den Rand des Tarsus und die Fascia tarso-orbitalis durchgestochen, die freien Enden der Schlinge hinter der Lidhaut durch den intermarginalen Saum herausgeführt und hier über einer Glasperle geknüpft (Fig. 283 *b*).

Die Recidiven, welche nach der Arlt'schen Operation so gut wie nach vielen anderen Methoden häufig eintreten, haben folgende Ursachen: 1. Wenn der trachomatöse Process noch nicht völlig abgelaufen ist, macht die Schrumpfung der Bindehaut und des Tarsus auch nach der Operation Fortschritte und bringt die Cilien neuerdings in eine falsche Richtung. 2. Die Verkürzung der Haut durch Excision eines Hautstreifens ist deshalb oft nicht von Dauer, weil sich, besonders bei alten Leuten, die Haut allmälig wieder mehr ausdehnt. 3. Die Wunde im inter-



Fig. 282.
Operation nach Oettingen. Vergr. 2/1.

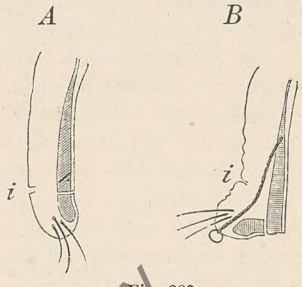

Fig. 283.
Operation nach Panas. Vergr. 2/1. — *A.* Nach Vollführung des Haut- und Knorpelschnittes. *B.* Nach Anlegung der Sutur.

marginalen Saume, welche unbedeckt bleibt, heilt durch Granulation und Narbenbildung. Durch die allmälige Verkürzung des Narbengewebes kann der freie Lidrand wieder herabgezogen und die Stellung der Cilien verschlechtert werden. — Punkt 1 ist im Wesen des Trachoms begründet und kann nicht der Operationsmethode zur Last gelegt werden. Dagegen sind Punkt 2 und 3 Mängel der Operation, welchen man abzuhelfen getrachtet hat. Um die Verkürzung der Haut zu einer dauernden zu machen, hat man dieselbe an einen fixen Punkt, den convexen Rand des Tarsus, befestigt (Hotz). Die hauptsächliche Ursache der Recidiven, die Herabziehung des Haarzwiebelbodens durch die Vernarbung der Wunde, versuchte man durch Bedeckung der Wunde mit Haut zu beseitigen. Beim Arlt'schen Verfahren kann man dies, wie oben beschrieben wurde, durch Ueberpflanzung des excidirten Hautstückes auf die Wunde erreichen (Waldhauer). Da aber dieses Hautstück feine Wollhärchen trägt, welche wieder das Auge reizen können, zieht van Millingen vor, die Wunde mit Schleimhaut zu bekleiden, welche er von den Lippen des Patienten oder von der Bindehaut eines Kaninchens nimmt. Da die stiellosen Haut- oder Schleimhautlappen der Gefahr des Absterbens ausgesetzt sind und auf jeden Fall stark schrumpfen, haben Andere gestielte Hautlappen zur Bedeckung der Wunde genommen. Nach der Methode von Spencer Watson wird dieser

Digitized by Illinois College of Optometry

Lappen in folgender Weise gebildet: Man führt einen Schnitt im intermarginalen Saume und einen zweiten, dem Lidrande parallelen ober der Cilienreihe wie zur Abtragung derselben (Fig. 284 in der äusseren Hälfte des oberen Lides). Anstatt nun den so begrenzten Hautstreifen an beiden Enden abzulösen, wie bei der Abtragung, wird derselbe nur an dem einen Ende abgetrennt. Der Haarzwiebelboden wird dadurch in einen langen schmalen Lappen verwandelt, welcher an dem einen Ende frei, an dem anderen dagegen mit der Lidhaut in Verbindung ist (Fig. 284 *a*). Darauf wird ein zweiter, ähnlich geformter Hautlappen dadurch gebildet dass man etwa 3 mm ober dem ersten Hautschnitte einen zweiten, dazu parallelen führt und so einen schmalen Hautstreifen begrenzt, welchen man gleichfalls nur mit einem seiner Enden mit der Lidhaut in Verbindung lässt (Fig. 284 *b*). Die Basis dieses Lappens muss am temporalen Ende des Lides liegen, wenn die des unteren, die Cilien tragenden Lappens am nasalen Lidende sich befindet und umgekehrt. Dann werden die beiden Lappen mit einander vertauscht, so dass der die Cilien tragende nach oben zu liegen kommt und der obere unter demselben entlang dem freien Lidrande (Fig. 284 a_1 und b_1). Die Lappen werden durch Nähte in ihrer Stellung erhalten. Die Operation von Spencer Watson hat, wenn man sie in der ganzen Länge des Lides ausführt, den Nachtheil, dass die Lappen im

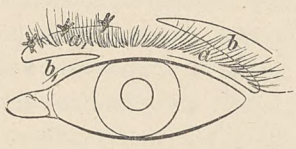

Fig. 284.

Trichiasisoperation nach Spencer Watson. — Dieselbe ist so dargestellt, dass sich die Lappen nicht über die ganze Länge des Lides, sondern nur über die eine Hälfte desselben erstrecken. Die temporale Hälfte des oberen Lides zeigt die Lappen in ihrer natürlichen Lage, die nasale Hälfte die Lage der Lappen nach Vertauschung derselben untereinander.

Verhältnisse zu ihrer schmalen Basis eine sehr grosse Länge haben und daher leicht absterben. Ich wende diese Operation deshalb gewöhnlich nur in solchen Fällen an, wo die Trichiasis blos an dem einen oder anderen Ende der Cilienreihe besteht und daher ein kurzer Lappen genügt (Fig. 284). — Andere Methoden, welche gleichfalls gestielte Lappen verwenden, sind die von Gayet, Jacobson, Dianoux und Landolt.

Jede der genannten Methoden hat gewisse Vorzüge und Nachtheile. Der erfahrene Operateur wird nicht eine derselben ausschliesslich anwenden, sondern die Methode je nach dem vorliegenden Falle wählen, eventuell auch zwei verschiedene Verfahren mit einander combiniren. So kann man die Methode von Hotz mit der Ausschneidung eines Hautstreifens, mit der Ablösung des Haarzwiebelbodens durch einen intermarginalen Schnitt oder, wenn die Verkrümmung des Tarsus sehr auffällig ist, mit der Excision eines Keiles aus demselben verbinden. In Fällen, wo die Trichiasis in der Mitte am stärksten ist, eignet sich die Arlt'sche Methode sehr gut, da bei dieser das ausgeschnittene Hautstück in der Mitte am breitesten ist und daher hier die Verschiebung des Haarzwiebelbodens am stärksten ausfällt. Auch die Methoden von Hotz, Snellen und Panas haben den grössten Effect in der Mitte des Lides. Für Trichiasis an einem der Enden der Cilienreihe passt wieder die Implantation eines gestielten Hautlappens, z. B. nach Spencer Watson, am besten.

Digitized by Illinois College of Optometry

IV. Canthoplastik.

§ 168. Die Canthoplastik (v. Ammon) hat die Erweiterung der Lidspalte durch Spaltung des äusseren Augenwinkels zum Zwecke. Man zieht die beiden Lider mit den Fingern stark auseinander und gegen die Nase hin, so dass die äussere Commissur angespannt und vorgezogen wird, und führt das stumpfe Blatt einer geraden Scheere hinter dieselbe möglichst weit ein. Dann schneidet man mit einem Schlage die zwischen den Scheerenblättern befindliche Haut in horizontaler Richtung durch. Man sieht dann beim Auseinanderziehen der Lider eine rhombische Wunde vor sich. Die zwei lateralen Seiten derselben liegen in der Haut, die zwei medialen in der Bindehaut. Die medialen werden an die lateralen angenäht, indem man zuerst die Bindehaut dort fasst, wo die beiden Wundschenkel derselben aneinanderstossen, und diese Stelle im lateralen Wundwinkel durch eine Naht fixirt. Dann wird noch durch den oberen und unteren Theil der Wunde je eine Naht gelegt, welche Haut und Bindehaut vereinigt. Würde die Wunde im äusseren Augenwinkel nicht durch die hineingelegte Bindehaut ausgekleidet, so würde sie binnen Kurzem wieder verwachsen. Wenn man daher nur eine vorübergehende Erweiterung der Lidspalte braucht, so begnügt man sich mit der Spaltung der äusseren Commissur ohne nachfolgende Naht — provisorische Canthoplastik.

Die Indicationen der Canthoplastik sind:

1. Blepharophimosis und Ankyloblepharon. Hiebei wird eine bleibende Wirkung der Operation gewünscht und dieselbe daher mit Bindehautnaht gemacht.

2. Blepharospasmus, besonders wenn derselbe zu Entropium spasticum Veranlassung gibt. Hier genügt die provisorische Canthoplastik. Der Erfolg der Operation in diesen Fällen ist nicht blos der Erweiterung der Lidspalte zuzuschreiben, sondern hauptsächlich der Durchschneidung der Fasern des Orbicularis, wodurch derselbe an Kraft bedeutend einbüsst. — Wenn das Entropium spasticum, wie so häufig, mit Blepharophimosis verbunden ist, muss die Canthoplastik mit nachfolgender Naht geschehen.

3. Acute Blennorrhoe, wenn die stark geschwollenen Lider einen bedeutenden Druck auf das Auge üben. Hier genügt die provisorische Canthoplastik. Dasselbe ist der Fall, wenn die Erweiterung der Lidspalte

4. als Voract dient, um die Entfernung eines stark vergrösserten Bulbus oder einer orbitalen Geschwulst durch die Lidspalte möglich zu machen.

Digitized by Illinois College of Optometry

V. Tarsorrhaphie.

§ 169. Die Tarsorrhaphie besteht in der Verkürzung der Lidspalte durch Vereinigung der Lidränder; sie ist also der Canthoplastik gerade entgegengesetzt. Die Vereinigung der Lidspalte kann nächst dem äusseren oder inneren Augenwinkel geschehen — Tarsorrhaphia lateralis und medialis.

1. Tarsorrhaphia lateralis. Dieselbe wird nach v. Walther so ausgeführt, dass man, angrenzend an den äusseren Augenwinkel, den oberen und unteren Lidrand durch Abtragung des Haarzwiebelbodens anfrischt und die Lidränder in dieser Ausdehnung mit einander vernäht. Da auf diese Weise nur die wunden Lidkanten, also ganz schmale Wundflächen zur Vereinigung kommen, geht die Wunde bei stärkerer Spannung leicht wieder auf. Ich vollziehe daher die Operation in anderer Weise: Man notirt zuerst die Ausdehnung, in welcher man die Lidränder mit einander zu vereinigen wünscht. Dann spaltet man in dieser Länge das untere Lid durch den intermarginalen Schnitt in seine zwei Platten. Von dem inneren Ende des Schnittes wird eine kurze Incision senkrecht nach abwärts durch die Haut geführt, welche die vordere Platte des gespaltenen Lidtheiles in einen Lappen verwandelt (Fig. 285 *a*). Der obere und der innere Rand desselben sind frei, der äussere und der untere dagegen mit der Lidhaut in Verbindung. Die Haarbälge der Cilien, welche entlang der hinteren Kante des oberen Lappenrandes blossliegen, werden mittelst der flach angelegten Scheere abgetragen, damit die Cilien später ausfallen. Dann wird das obere Lid angefrischt, indem man zuerst wie am unteren Lide den intermarginalen Schnitt macht und hierauf den dadurch abgelösten Haarzwiebelboden wie bei der Flarer'schen Operation abträgt. Es entsteht dadurch eine wunde Fläche (Fig. 285 *b*), auf welcher der Hautlappen des unteren Lides mit seiner hinteren Wundfläche anheilen soll. Damit wirklich eine Vereinigung der wunden Flächen, nicht blos der Ränder derselben erfolge, wird die Naht in folgender Weise angelegt: Man führt die beiden Enden eines doppelt armirten Fadens durch das obere Lid nahe dem freien Lidrande hindurch, indem man die Nadeln von hinten nach vorne durchsticht. Dadurch kommt die Schlinge des Fadens auf die Bindehautseite des Lides zu liegen, während die freien Enden aus der vorderen Wundfläche hervorkommen. Dieselben werden dann weiter durch die Basis des unteren Hautlappens geführt und auf dessen Vorderseite über einer Glasperle geknüpft. Durch diese Sutur wird die Basis des Lappens an den wunden Tarsus des oberen Lides angedrückt

Digitized by Illinois College of Optometry

erhalten. Darauf sorgt man noch durch einige feine Nähte, dass der Rand des Hautlappens mit dem Wundrande am oberen Lide genau vereinigt werde. Die Verwachsung der Lider, welche man durch diese Methode erzielt, ist so fest, dass sie auch einer starken Spannung Stand hält.

2. Die Tarsorrhaphia medialis wurde von Arlt so angegeben, dass man mit Pincette und Scheere sowohl vom unteren als vom oberen Lide zunächst dem inneren Lidwinkel einen schmalen Hautstreifen ausschneidet. Die hiedurch entstandenen langen und schmalen Wunden sollen nach innen vom inneren Augenwinkel in einem spitzen Winkel zusammenstossen (Fig. 285 *m*). Sie werden dann durch Knopfnähte in ihrer ganzen Ausdehnung mit einander vereinigt. Wenn man eine festere Vereinigung wünscht, kann man auch diese Operation, gleich der äusseren Tarsorrhaphie, mit Bildung eines kleinen Hautlappens machen.

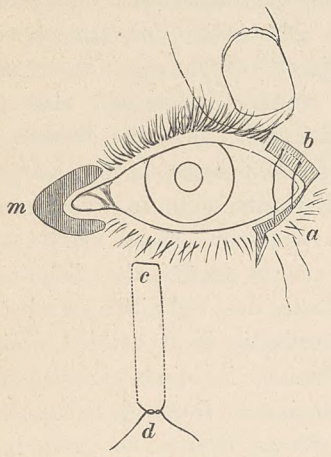

Fig. 285.
Tarsorrhaphie. — Am äusseren Augenwinkel ist die T. lateralis, am inneren die T. medialis dargestellt. Am unteren Lide ist die Lage der Fadenschlinge einer Gaillardschen Sutur angezeichnet.

Die Tarsorrhaphie ist indicirt:

1. Bei Ektropium. Das untere Lid wird durch die Befestigung an dem oberen Lide gehoben. Die Tarsorrhaphie bewährt sich am meisten bei E. senile und E. paralyticum sowie in leichten Fällen von E. cicatriceum. Sehr oft wird die Tarsorrhaphie zugleich mit einer Blepharoplastik gemacht, um die richtige Stellung der Lider zu sichern.

2. Bei Lagophthalmus, weil durch die Verkürzung der Lidspalte der Verschluss derselben erleichtert wird. Besonders oft gibt jener Lagophthalmus zur Tarsorrhaphie Veranlassung, welcher bei Morbus Basedowii in Folge des Exophthalmus entsteht, weil wir kein anderes Mittel zu dessen Beseitigung besitzen.

In der Regel wird die laterale Tarsorrhaphie gemacht. Die mediale Tarsorrhaphie wird fast nur bei Ectropium paralyticum angewendet, weil hier das untere Lid in der inneren Hälfte meist stärker herabhängt als in der äusseren.

Wenn das untere Lid längere Zeit ektropionirt war, findet man es gewöhnlich durch die Dehnung verlängert. Um das Lid wieder zu verkürzen, wodurch es zugleich angespannt und an den Bulbus angedrückt wird, frischt man es bei der

Digitized by Illinois College of Optometry

Tarsorrhaphie in grösserer Ausdehnung an als das obere Lid. Bei besonders starker Verlängerung verkürzt man das Lid durch Ausschneidung eines dreieckigen Stückes am lateralen Ende. Die Spitze des Dreieckes ist nach abwärts gerichtet, die Basis desselben entspricht dem freien Lidrande. Die beiden Schenkel des dreieckigen Ausschnittes werden durch Nähte mit einander vereinigt.

Die Vereinigung der Lider durch Tarsorrhaphie geschieht oft unter grosser Spannung, z. B. wenn man verkürzte Lider einander zu nähern trachtet oder wenn man bei Exophthalmus operirt. In letzterem Falle ist es der vergrösserte Bulbus, welcher die Lider auseinander zu drängen sucht. Zur Verminderung der Spannung kann man die Lidspalte auch in jenem Abschnitte, welcher offen bleiben soll, durch Nähte verschliessen, und zwar ohne Anfrischung der Lidränder, so dass die Vereinigung blos provisorisch ist. Die Nähte bleiben so lange liegen, bis sie durchschneiden, oder bis die Verheilung der Tarsorrhaphiewunde fest genug geworden ist.

VI. Operationen gegen Entropium.

§ 170. Das Entropium spasticum entwickelt sich nur bei reichlicher, schlaffer Lidhaut (siehe Seite 602). Wenn man die Lidhaut dadurch anspannt, dass man aus derselben eine horizontale Falte mit den Fingern emporhebt, verschwindet das Entropium. Auf dieser Wahrnehmung beruhen jene Operationsmethoden des Entropium, welche eine Verkürzung der Lidhaut in verticaler Richtung setzen. Die gebräuchlichsten Operationsmethoden sind:

1. Die Gaillard'sche Sutur. Dieselbe wird nach der Modification von Arlt folgendermaassen ausgeführt: Man nimmt die eine Nadel eines doppelt armirten Fadens und sticht dieselbe an der Grenze zwischen mittlerem und innerem Drittel des unteren Lides ein. Der Einstichspunkt liegt nahe dem Lidrande (Fig. 286 *A*, *c*), der Ausstichspunkt etwa daumenbreit darunter an der Wange (*d*). Die zweite Nadel wird in gleicher Weise nahe der ersten durchgeführt, so dass die Umbiegungsstelle des Fadens auf der Haut in der Nähe des Lidrandes liegt (Fig. 285 bei *c*) und die beiden Fäden parallel unter die Lidhaut nach abwärts verlaufen. Eine gleiche Fadenschlinge wird an der Grenze des mittleren und äusseren Drittels des Lides angelegt. Wenn man die beiden Enden jedes Fadens über einer kleinen Walze von Heftpflaster oder Jodoformgaze knüpft und zusammenzieht, schnürt man eine horizontale Hautfalte am unteren Lide ab (Fig. 286 *B*, *a*), wodurch das Entropium verschwindet. Um einen hinreichenden Effect zu erzielen, ziehe man die Fäden so stark an, dass ein leichter Grad von Ektropium entsteht, welcher später wieder verschwindet. Man soll die Fäden so lange liegen lassen, bis sich entlang den Stichcanälen Narbenzüge gebildet haben, welche im gleichen Sinne wie die Fäden wirken. Trotz-

Digitized by Illinois College of Optometry

dem stellt sich das Entropium später leicht wieder ein. Diese Operation eignet sich daher nur für solche Fälle, wo es sich um ein Entropium von voraussichtlich kurzer Dauer handelt, wie z. B. jenes ist, welches sich unter dem Verbande entwickelt.

2. Excision eines horizontalen Hautstreifens. Man hebt zwischen zwei Fingern eine horizontale Hautfalte auf, welche man so gross bemisst, dass dadurch das Entropium behoben wird, ohne dass andererseits Ektropium oder Lagophthalmus entsteht. Dann trägt man diese Falte mit einem Scheerenschlage ab und vereinigt hierauf die beiden Wundränder durch einige Nähte. Wenn die Operation von Wirkung sein soll, muss der obere Wundrand dem freien Lidrande ziemlich nahe liegen. Der Erfolg dieser Operation ist gewöhnlich dauernd, doch

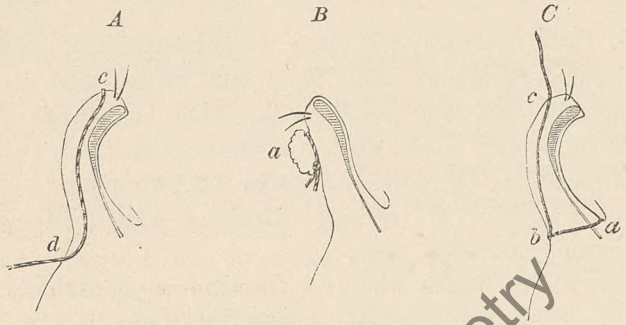

Fig. 286.

Operationsmethoden gegen Entropium. Vergr. 2/1. — *A* Sutur nach Gaillard-Arlt. Anlegung der Fadenschlinge. *B* Dasselbe nach Zusammenschnürung der Fadenschlinge. *C* Sutur nach Snellen.

kommen auch hier zuweilen Recidiven des Entropium durch nachträgliche Dehnung der Haut vor. Man wendet daher gegen Entropium auch die allerdings viel umständlichere Operation von Hotz an (siehe Seite 861), welche die Haut des Lides an einen fixen Punkt, den angewachsenen Rand des Tarsus, befestigt.

3. Excision eines verticalen Hautstreifens. Wenn man das entropionirte Lid in der Gegend des Orbitalrandes nach rückwärts drückt, so wird es reponirt. Man benützt diese Thatsache, um durch einen entsprechend angelegten Verband das Lid in der richtigen Stellung zu erhalten (Seite 602); eine dauernde Wirkung derselben Art aber erhält man, wenn man die Lidhaut in der Gegend des Orbitalrandes in horizontaler Richtung verkürzt, so dass sie sich anspannt und das Lid nach rückwärts drängt. Man schneidet aus der Haut des unteren

Digitized by Illinois College of Optometry

Lides ein Stück in Form eines Dreieckes aus, dessen Grundlinie horizontal steht und entlang dem unteren Rande des Tarsus verläuft, während die nach abwärts sehende Spitze des Dreieckes ungefähr dem unteren Orbitalrande entspricht. Darauf vereinigt man die beiden seitlichen Ränder nach gehöriger Lockerung in horizontaler Richtung (v. Graefe). Die Narben nach dieser Operation sind, da sie senkrecht zur Richtung der Hautfalten verlaufen, etwas mehr sichtbar, als nach Ausschneidung eines horizontalen Hautstreifens, dagegen gewährt die Operation mehr Sicherheit gegen Recidiven.

4. Die Canthoplastik kann, da sie den Blepharospasmus behebt, auch zur Beseitigung des Entropium spasticum angewendet werden. In jenen Fällen, wo gleichzeitig mit dem Entropium Blepharophimosis vorhanden ist, muss diese durch die Canthoplastik definitiv beseitigt werden.

Bei Entropium cicatriceum durch Schrumpfung der Bindehaut und des Tarsus sind jene Operationsmethoden angezeigt, welche für die Trichiasis in Gebrauch stehen, da ja das Entropium cicatriceum seiner Entstehung nach gleichsam eine weiter gediehene Trichiasis ist.

Anstatt der Sutur nach Gaillard kann man auch eine von Snellen angegebene anwenden (nicht zu verwechseln mit der Snellen'schen Sutur gegen Ektropium). Dieselbe wurde von Stellwag in folgender Weise modificirt: „Ein oder zwei an beiden Enden mit krummen Nadeln armirte starke Fäden werden von der tiefsten Stelle der conjunctivalen Uebergangsfalte aus (Fig. 286 C, *a*) durch die ganze Dicke des Lides geführt, so dass sie am Fundus des Bindehautsackes ein oder zwei dem freien Lidrande parallele Schlingen von 4—5 mm Länge bilden. Die einzelnen Nadeln werden sodann durch ihre Ausstichswunde in der äusseren Liddecke (*b*) zurückgeführt und zwischen dieser und dem Faserknorpel in senkrechter Richtung bis knapp an die äussere Lidlefze geleitet, dort ausgestochen (*c*) und die beiden Enden je eines Fadens über eine Heftpflasterrolle nach Bedarf zusammengezogen und geknüpft."

VII. Operationen gegen Ektropium.

§ 171. Bei Ectropium spasticum, welches auf Reposition und Verband allein nicht zurückgeht, leistet die Sutur nach Snellen die besten Dienste. Gleich der Gaillard'schen Naht bei Entropium besteht sie aus zwei Fadenschlingen, von welchen die eine an der Grenze des äusseren und mittleren Drittels, die andere an der Grenze des mittleren und inneren Drittels unter der Haut des Lides nach abwärts (am oberen Lide nach aufwärts) geführt wird. Nur der Einstichspunkt ist verschieden. Derselbe liegt bei der Snellen'schen Sutur auf der Höhe der ektropionirten Bindehaut, also gewöhnlich nahe

Digitized by Illinois College of Optometry

dem convexen Rande des Tarsus (Fig. 287 *A*, *a*). Von hier wird die Nadel unter der Haut des Lides bis ungefähr in die Höhe des unteren Orbitalrandes herabgeführt und daselbst ausgestochen (*b*). Die zweite Nadel mit dem anderen Ende des Fadens wird nahe der ersten und parallel mit derselben herabgeführt. Die beiden Fadenenden, welche an der Wange zum Vorschein kommen, werden hier über einer Rolle von Heftpflaster oder Jodoformgaze geknüpft und angezogen, bis ein leichter Grad von Entropium entsteht (Fig. 287 *B*). Dasselbe geschieht mit der zweiten Fadenschlinge. Die Wirkung der Operation beruht darauf, dass der in die Schlinge gefasste vorgewölbte Bindehauttheil nach abwärts und vorne, gegen die Haut hin, gezogen wird. — Man

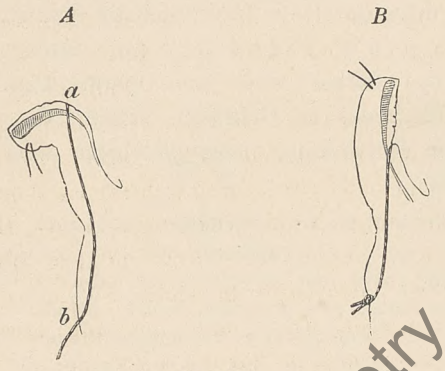

Fig. 287.

Sutur von Snellen gegen Ektropium, *A* vor Zuschnürung der Schlinge, *B* nach Zuschnürung der Schlinge.

kann diese Sutur auch bei Ectropium senile anwenden, doch hat sie hier meist nur vorübergehenden Erfolg.

Das Ectropium paralyticum indicirt die Tarsorrhaphie. Dieselbe wird auch bei E. senile häufig gemacht, doch gibt bei letzterem die Kuhnt'sche Operation viel bessere Erfolge. Dieselbe ist nichts Anderes als eine Modification der alten Methode von Antyllus. Sie beruht auf der Thatsache, dass das ektropionirte Lid verlängert ist und dass es sich an den Bulbus anlegt, wenn es durch Verkürzung straff gemacht worden ist. Die Verkürzung geschieht durch Ausschneiden eines dreieckigen Stückes, dessen Basis am Lidrande liegen muss, da hier die Verlängerung am bedeutendsten ist. Damit kein Lidkolobom darnach zurückbleibt, soll die Ausschneidung nicht die ganze Dicke des Lides, sondern nur die inneren Schichten desselben, Bindehaut und Tarsus, betreffen. Die Operation wird nach der von Müller angegebenen

Digitized by Illinois College of Optometry

Modification folgendermaassen ausgeführt: Man spaltet das Lid vom intermarginalen Saume aus in seine zwei Platten, indem man in der Mitte des Lides beginnt, wo nachher das Stück aus dem Tarsus ausgeschnitten wird, und dann die Spaltung noch gegen das äussere oder innere Ende des Lides fortsetzt. Nun wird das dreieckige Stück aus dem Tarsus excidirt und darauf durch Nähte einerseits die beiden Schnittränder des Tarsus vereinigt, andererseits die Haut entsprechend dem intermarginalen Saume wieder an den freien Rand des Tarsus befestigt, und zwar in der Weise, dass man durch schräge Anlegung der Nähte den Ueberschuss an Haut ausgleicht, welcher an der Stelle der Tarsusausschneidung besteht.

Was das Ectropium cicatriceum anlangt, so sind die leichtesten Fälle diejenigen, wo nicht viel Haut verloren gegangen ist, sondern die Verkürzung des Lides nur durch einzelne Narbenstränge bedingt ist, besonders wenn dieselben die Lidhaut gegen den Knochen hinziehen und daselbst fixiren, wie dies nach Caries des Orbitalrandes so häufig zurückbleibt. In solchen Fällen kann man die Narbenstränge je nach ihrer Lage entweder subcutan durchtrennen oder sie ausschneiden und die Hautwunde durch Nähte wieder vereinigen. Die Wirkung einer solchen Operation wird durch eine gleichzeitig ausgeführte Tarsorrhaphie ausgiebiger und auch dauerhafter gemacht. Wenn aber viel von der Lidhaut verloren gegangen war, kommt man mit diesen einfachen Eingriffen nicht aus, sondern muss zur Blepharoplastik greifen, deren Zweck ist, die verlorene Haut zu ersetzen. Man durchtrennt zuerst durch einen dem Lidrande parallelen Schnitt den narbigen Theil des Lides und schneidet dann auch die tiefer liegenden Narbenzüge durch, bis das Lid frei beweglich ist und sich ohne Spannung in seine normale Lage zurückbringen lässt. Solche Theile der narbigen Lidhaut, welche wenig lebensfähig erscheinen, excidirt man, wobei man den freien Lidrand, soweit derselbe erhalten ist, nach Möglichkeit schonen soll. Dann wird das Lid in die richtige Lage gebracht und durch Vereinigung mit dem anderen Lide darin festgehalten. Die Vereinigung der beiden Lider soll ungefähr im äusseren Drittheile der Lidspalte eine definitive sein, d. h. unter Anfrischung der Lidränder nach Art der Tarsorrhaphie geschehen; die beiden inneren Drittheile der Lidspalte werden blos provisorisch mit einander vernäht. Nach Reposition des Lides klafft der zur Freimachung desselben geführte Schnitt weit auf, so dass er eine grössere Wundfläche bildet. Da sich bei der Vernarbung derselben das Ektropium wieder herstellen würde, muss sie mit Haut gedeckt werden, und zwar entweder durch gestielte

Digitized by Illinois College of Optometry

Hautlappen, welche aus der Umgebung der Wunde genommen werden, oder durch stiellose Hautstückchen.

Zur Bildung gestielter Lappen ist eine grosse Zahl von Methoden, je nach der Grösse und Form des Substanzverlustes, angegeben worden. Die gebräuchlichsten sind die von Fricke und von Dieffenbach.

Die Methode von Fricke eignet sich vorzüglich für langgestreckte Substanzverluste, sei es am oberen oder am unteren Lide. Zur Bedeckung derselben wird ein zungenförmiger Lappen gebildet (Fig. 288 *L*), dessen Basis sich an eines der Enden des Substanzverlustes (*S*) anschliesst. Der Lappen wird zumeist aus der Haut der Schläfe oder Wange genommen und muss in Grösse und Form dem Substanzverluste angepasst werden. Dabei ist darauf Rücksicht zu nehmen, dass der Lappen sowohl unmittelbar nach seiner Abtrennung als auch noch später schrumpft. Er muss daher in allen seinen Dimensionen um etwa $^1/_3$ grösser als der Substanzverlust genommen werden. Damit seine Ernährung hinreichend sei, muss seine Basis breit genug sein und soll auch bei Ueberpflanzung des Lappens in die Wunde nicht zu stark gedreht werden. Aus demselben Grunde soll man die Haut nicht rein abpräpariren, sondern das subcutane Fett sammt den darin verlaufenden Gefässen mit in den Lappen nehmen. Der abpräparirte Lappen wird auf den Substanzverlust gelegt und durch Nähte an dessen Rändern befestigt, welche vorher durch Unterminirung beweglich gemacht werden sollen. Die wunde Fläche, welche an der Stelle des abpräparirten Lappens zurückbleibt, kann gewöhnlich durch Nähte bedeutend verkleinert werden; den Rest lässt man durch Granulation heilen. An der Basis des Lappens entsteht durch Drehung desselben ein Wulst, der um so grösser ist, je mehr der Lappen gedreht wird. Dieser Wulst flacht sich nachträglich ab, so dass er weniger sichtbar wird; sollte er dennoch entstellen, so kann er später excidirt werden.

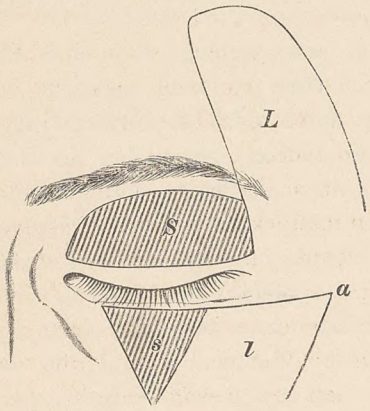

Fig. 288.

Blepharoplastik. — Am oberen Lide ist die Methode von Fricke, am unteren Lide die von Dieffenbach dargestellt.

Die Dieffenbach'sche Methode findet dann ihre Anwendung, wenn der Substanzverlust die Form eines Dreieckes besitzt (dessen

Digitized by Illinois College of Optometry

Basis nach dem Lidrande sieht) oder doch leicht in Dreieckform gebracht werden kann (Fig. 288 *s*). Sie passt mehr für das untere als für das obere Lid. Der Lappen (*l*) wird von der temporalen Seite des Substanzverlustes, also aus der Wange, genommen. Man führt in der Verlängerung der Basis des Dreieckes einen Schnitt nach der Schläfenseite hin, welcher etwas länger sein soll als die Basis, mit Rücksicht auf die Verkürzung des Lappens. Von dem äusseren Endpunkte dieses Schnittes (*a*) wird ein zweiter nach abwärts parallel mit der äusseren Seite des Dreieckes gemacht. Auf diese Weise wird ein viereckiger Lappen umgrenzt, dessen Basis nach abwärts liegt. Derselbe wird nun lospräparirt und ein wenig nasenwärts gedreht, so dass er auf den Substanzverlust zu liegen kommt, auf welchem er durch Nähte befestigt wird. Der Substanzverlust, welcher an der Stelle des Lappens zurückbleibt, wird nach Möglichkeit durch Nähte verkleinert und der Rest der Heilung durch Granulation überlassen.

Die Wundfläche, welche nach Reposition des ektropionirten Lides vorliegt, kann auch durch ungestielte Hautstückchen bedeckt werden, was man Hautpfropfung (Greffe) nennt. Dieselbe wurde zuerst von Reverdin dauernd in die Chirurgie eingeführt, nachdem früher nur vereinzelte Versuche damit gemacht worden waren. Je nach der Dicke der überpflanzten Hautstücke unterscheidet man zwei Verfahren. Nach dem einen nimmt man ganz dünne Stücke, welche nur die oberflächlichsten Schichten der Haut, nämlich die Epidermis und die Spitzen der Papillen enthalten (Greffe épidermique). Nach dem anderen Verfahren werden Hautstücke verwendet, welche die ganze Dicke der Cutis umfassen und die entweder in kleine Stücke zerschnitten oder in Form grösserer Lappen auf den Substanzverlust übertragen werden (Greffe dermique). Beim Abpräpariren der zu transplantirenden Haut muss sorgfältig alles subcutane Fett von derselben entfernt werden und sie soll ferner solchen Körperstellen entnommen werden, welche gleich den Lidern eine dünne Haut besitzen. Man wählt hiezu gewöhnlich die Innenseite des Oberarmes. Man kann die Haut auch von anderen Individuen oder von amputirten Gliedmaassen mit gesunder Haut nehmen. Die Mitte zwischen der Greffe épidermique und der Greffe dermique hält die Methode von Thiersch bei welcher grössere Hautstücke genommen werden, welche aber nebst dem Epithel nur die oberflächlichsten Schichten der Cutis enthalten. — Mit den entsprechend zugeschnittenen Hautstücken wird die frische Wundfläche sorgfältig gepflastert, so dass sich dieselben überall innig an die Unterlage anschmiegen, an welche sie dann durch einen leichten Druckverband angedrückt erhalten werden.

Digitized by Illinois College of Optometry

Das Verfahren der Pfropfung hat vor der Bildung gestielter Hautlappen den Vorzug, dass das Gesicht nicht noch mehr durch Narben entstellt wird. Dagegen gewährt sie weniger Sicherheit, da die Hautstückchen oft gangränös werden. Aber auch wenn sie gut anheilen, schrumpfen sie später stark, so dass der Erfolg der Operation wieder vermindert oder selbst ganz vernichtet wird. Dies gilt namentlich für die überpflanzten Epidermisstückchen; überpfropfte grössere Stücke von der ganzen Dicke des Cutis schrumpfen weniger und sind daher für die Lidplastik den ersteren weit vorzuziehen. Die Pfropfung eignet sich vorzüglich für solche Fälle, wo es sich nur um kleine Substanzverluste handelt und hauptsächlich aus kosmetischen Rücksichten operirt wird. Sie ist ferner dort am Platze, wo die Haut rings um die Lider für gestielte Lappen nicht verwendbar ist, z. B. in Folge narbiger Beschaffenheit. In den anderen Fällen, wo grosse Substanzverluste zu decken sind und namentlich, wo es gilt, einen Lagophthalmus zu beseitigen, ist die Methode der gestielten Lappen vorzuziehen, weil sie, wenn auch eingreifender, doch mehr Sicherheit des Erfolges gibt.

VIII. Operationen gegen Ptosis.

§ 172. Die Operation ist sowohl bei der angeborenen Ptosis am Platze, als in veralteten Fällen erworbener Ptosis, welche auf andere Weise nicht mehr zu heilen sind. Es ist eine ganze Reihe von Operationsmethoden für die Ptosis angegeben worden, was beweist, dass keine einzige derselben vollkommen befriedigende Resultate liefert. Dies ist begreiflich, da eben die physiologische Wirkung eines Muskels sich durch keinerlei chirurgischen Eingriff vollständig ersetzen lässt.

Die älteste Methode bestand in der Verkürzung des Lides durch Ausschneiden einer Hautfalte, welche v. Graefe mit der Ausschneidung der darunter liegenden Bündel des Orbicularis (des Antagonisten des Lidhebers) verband. Diese Methode ist verlassen worden, weil eine genügend starke Verkürzung des Lides stets einen erheblichen Grad von Lagophthalmus zur Folge hat; schneidet man aber nur wenig Haut aus, so hat die Operation keinen Erfolg. Allerdings sind auch die neuen Methoden nicht frei von dem Vorwurfe, einen gewissen Grad von Lagophthalmus zu erzeugen, doch ist derselbe im Vergleiche zum Effect gering und ohne Nachtheil. Die neuen Methoden gehen von dem Gedanken aus, dass die Wirkung des Lidhebers nur wieder durch Muskelwirkung ersetzt werden kann. Ist überhaupt noch ein contractionsfähiger, wenn auch geschwächter Levator vorhanden, so sucht

Digitized by Illinois College of Optometry

man dessen Einfluss auf das Lid zu verstärken; ist der Levator ganz ausgefallen, so ist man bestrebt, andere Muskel, vor Allem den M. frontalis, zur Hebung des Lides heranzuziehen.

1. Die Verstärkung der Wirkung des Levator geschieht durch Verkürzung desselben. Diese liegt der von Eversbusch angegebenen Vorlagerung des Levator zu Grunde. Man macht einen Hautschnitt etwa in der Mitte zwischen Lidrand und Augenbraue, welcher in horizontaler Richtung von einem Ende des Lides bis zum anderen geht. Von diesem Schnitte aus lockert man die Haut und die Fasern des Orbicularis, so dass man sie zur Seite schieben und den oberen Rand des Tarsus sammt der Sehne des Levator frei legen kann. Durch die letztere legt man dann möglichst hoch oben eine Fadenschlinge, deren beide Enden zwischen Tarsus und Lidhaut herabgeführt und im intermarginalen Saume ausgestochen werden. Wenn man sie daselbst knüpft und zusammenschnürt, zieht man die Sehne des Levator vermittelst der durch sie gelegten Schlinge herab. Es sollen drei solcher Schlingen angelegt werden, eine in der Mitte und eine an jeder Seite. Diese Methode gibt gute Resultate, welche aber nicht immer von Dauer sind, weil die durch die Fadenschlinge herabgezogene Sehne sich später zurückzieht. Bessere und dauerhaftere Erfolge erzielt man, wenn man die Verkürzung des Levator durch Ausschneidung eines Stückes aus demselben vornimmt. Man incidirt die Lidhaut entlang dem convexen Rande des Tarsus und präparirt von hier aus die Lidhaut bis gegen die Augenbraue hinauf von der Unterlage ab. Nun liegt die Fascia tarso-orbitalis und nach deren Durchschneidung die Sehne des Levator bloss, aus welcher man ein Stück ausschneidet, dessen Länge nach dem Grade der Ptosis sich richten muss. Hierauf näht man das vordere Ende des verkürzten Muskels wieder an den convexen Rand des Tarsus an.

2. Wenn der Lidheber ganz unthätig ist, so würde auch dessen Verkürzung erfolglos sein. Man trachtet dann, dessen Wirkung durch den Frontalis zu ersetzen, indem man von der Thatsache ausgeht, dass Personen mit Ptosis das Lid durch Runzeln der Stirne etwas zu heben im Stande sind. Dadurch wird nämlich die Augenbraue in die Höhe gezogen und damit indirect das Lid. Bevor aber der Lidrand in die Höhe geht, muss erst die Lidhaut ganz ausgeglättet werden und dadurch geht der grösste Theil der Wirkung verloren, welche die Contraction des Frontalis auszuüben im Stande ist. Man dachte daher, die Hebung des Lides ausgiebiger zu gestalten, wenn man dasselbe direct mit den Fasern des Musculus frontalis in Verbindung setzte.

Digitized by Illinois College of Optometry

Dies kann durch eine subcutane Sutur (Dransart, Pagenstecher) erzielt werden. Man sticht die eine Nadel eines doppelt armirten Fadens über dem freien Lidrande ein und führt sie unter der Haut des Lides bis hinauf über den Augenbrauenbogen, ober welchem man aussticht. Die zweite Nadel wird neben der ersten durchgeführt. Es liegt nun eine Fadenschlinge im Lide, deren Mitte sich oberhalb des freien Lidrandes befindet und deren Enden über der Augenbraue herauskommen. Dieselben werden hier über einer Rolle von Heftpflaster oder von Jodoformgaze geknüpft und angezogen. Man legt gewöhnlich drei solcher Fadenschlingen nebeneinander an und lässt sie so lange liegen, bis sich entlang den Stichcanälen feste Narbenstränge gebildet haben. Dieselben erstrecken sich vom Lide bis auf die Oberfläche des

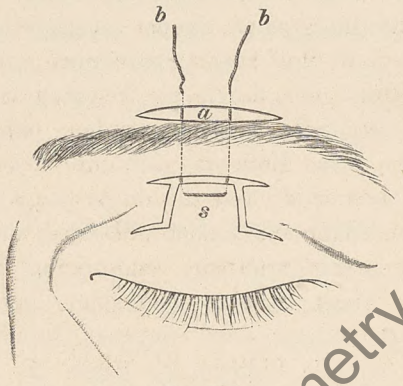

Fig. 289.
Operation der Ptosis nach Panas.

Musc. frontalis und setzen diese beiden Gebilde in Verbindung (geben dem Muskel gleichsam eine Sehne für das obere Lid). Auf demselben Principe beruht die Methode von Hess. Der Schnitt wird, damit die zurückbleibende Narbe nicht sichtbar ist, in die vorher rasirte Augenbraue verlegt; er geht in deren Mitte durch die ganze Länge derselben. Von diesem Schnitte aus lockert man mit dem Messer die Lidhaut nach abwärts bis zum freien Lidrande. Dann führt man, ähnlich wie bei den oben beschriebenen Suturen, drei Fadenschlingen vom Lide nach der Stirne hinauf. Der Einstich geschieht an der äusseren Haut ungefähr in der Mitte der Lidhöhe, damit hier beim Anziehen der Fäden eine Hautfalte entstehe, welche die Deckfalte nachahmt. Der Ausstich erfolgt ungefähr 2 cm oberhalb der Augenbraue. Die Fadenschlingen werden so stark augezogen, dass das Lid den gewünschten Hochstand erreicht. Diese Methode ist viel ausgiebiger als die ein-

Digitized by Illinois College of Optometry

fachen Suturen, weil die auf der Unterseite wundgemachte Lidhaut auf der gleichfalls wunden Unterlage der Fläche nach verschoben wird; durch Verwachsung dieser Wundflächen wird sie dann in dauerhafter Weise in der neuen Lage erhalten.

Die Operation von Panas strebt die Verbindung zwischen Lid und Musc. frontalis dadurch an, dass aus der Haut des ersteren ein Stiel gebildet wird, welcher an der Haut der Stirne und auf der Oberfläche des Muskels befestigt wird. Wie der Stiel aus der Lidhaut geschnitten wird, zeigt Fig. 289. Der umschnittene Stiel *s* wird von seiner Unterlage so weit abpräparirt, dass er gut beweglich wird. Dann führt man einen horizontalen Schnitt *a* durch die Haut unmittelbar ober der Braue. Von diesem Schnitte aus sowie von der unteren Wunde her wird die Haut der Braue so unterminirt, dass sie eine freie Brücke bildet, unter welche der Stiel *s* geschoben wird, so dass er mit seinem oberen Rande die obere Wundlippe des Schnittes *a* berührt. Die Befestigung an derselben geschieht durch eine Fadenschlinge, deren Mitte auf der Hautseite des Stieles liegt, während deren Enden *b b* durch die obere Wundlippe hindurchgeführt werden. Durch Anziehen der Schlinge wird der Stiel hinaufgezogen und am oberen Wundrande fixirt. Wenn nöthig, kann man noch eine zweite Fadenschlinge sowie zur genauen Adaptirung der Ränder einige Knopfnähte anlegen.

Bei vollständiger Ptosis haben mir die Methoden von Hess und von Panas die besten Resultate geliefert. Die erstere Methode hat den Vorzug, keine sichtbaren Narben zu hinterlassen, während die Methode von Panas Narben setzt, welche senkrecht auf die Faserrichtung des Orbicularis stehen und daher ziemlich auffallend sind.

Digitized by Illinois College of Optometry

SACH-REGISTER.

Abduction 644, 646, 654, 661.
Ablepharie 623.
Abrasio corneae 233.
Abscess der Hornhaut 185, des Gehirnes 544, 708, 710, des Lides 579, der Orbita 710, Abscessus siccus 194.
Abschliff der Hornhaut 167, 230.
Abtragung des Haarzwiebelbodens 859.
Acarus 592.
Accommodation 742, Anomalien der — 794, Breite 748, 750, Gebiet 748, 751, Krampf 761, 766, 797, Lähmung 794, relative 752, Veränderungen im Alter 754.
Acne 116, 593, 596.
Acromegalie 537, 544.
Adaptation der Netzhaut 42.
Adduction 644, 646, 654, 661.
Aderhaut, siehe Chorioidea.
Aegyptische Augenentzündung 90.
Aequatorialstaphylom 276.
Albinismus 20, 288, 300, 405.
Albuminurie 139, 356, 468, 471, 497, 501, 544, 584.
Alkoholismus 544, 548, 557, 680.
Alopecie 356.
Amaurosis 552, partialis fugax 557, uraemica 502.
Amblyopia 552, alcoholica 548, congenita 553, ex anopsia 554, hysterica 559, nicotinica 546.
Ametropie 757.
Amyloide Degeneration der Bindehaut 120.
Anämie 18, 350, 382, 542, 544, 589, nach Blutverlusten 542, perniciosa 497.
Anästhesie 802.
Aneurysma 544, arterio-venosum orbitae 722.
Angeborene Anomalien: Anisometropie 792, Astigmatismus 788, 789, Bindehaut 140, 142, 145, Chorioidea 401, Cornea 238, 254, 420, Glaskörper 485, Hypermetropie 781, Iris 288, 377, Lider 599, 610, 614, 616, 621, 622, Linse 378, 450, 452, 457, 467, 470, 479, Muskeln 614, 616, 680, 681, Myopie 765, Netzhaut 494, 508, 519, Orbita 719, 720, 721, Sclera 277, Sehnerv 403, Thränenorgane 628, 687, Uvea 300, 420.
Angiome der Bindehaut 144, Lider 621, Orbita 720.
Anilintrübung der Hornhaut 238.
Anridia 364, 378.
Anisokorie 316, 374.
Anisometropie 792.
Ankyloblepharon 605, 623.
Anophthalmus 402, 405.
Antisepsis 801.
Aorteninsufficienz 19.
Aphakie 474, 836.
Applanatio corneae 171, 230, 820.
Aquacapsulitis 340.
Arcus senilis corneae 147, 151, 236, lentis 464.
Argentamin 60.
Argentum nitricum 57, 60, 112.
Argonin 60.
Argyrose 60.
Arsenik 548, 578.
Arteria hyaloidea 322, persistens 485.
Arterienpuls 18, 410.
Arteriosclerose, siehe Atherom.
Arthritis 258, 263, 350.
Asthenopia accommodativa 780, hysterica 559, muscularis 684, nervosa 559.
Astigmatismus irregularis 789, regularis 784, 790.
Atherom der Blutgefässe 416, 471, 496, 499, 501.
Atheromatöse Hornhautgeschwüre 183, 236.
Atheromcysten 620.
Atonia sacci lacrymalis 631.
Atrophia bulbi 344, 347, 395.
Atropin 312, 318, 358, 413, 417, -katarrh 97, 318.
Aufrechtes Bild 9.
Auge, reducirtes schematisches 736.
Augenblase 320.
Augenhintergrund, normal 13, getäfelt 20, albinotisch 20.
Augenmuskeln, Anatomie 641, 652, Insufficienz 683, Krampf 702, Lähmung 663, Nerven 644, 656, Physiologie 644, 653.
Augenspalte 321.
Augenspiegel 7.

Bandförmige Hornhauttrübung 236.
Basedow'sche Krankheit 19, 609, 680, 716.
Beleuchtung, seitliche (focale) 4.
Bilder, Grösse der — auf der Netzhaut 737.
Bindehaut, siehe Conjunctiva.
Binoculäres Sehen 649, 658.
Bläschenbildung auf der Hornhaut 204.
Bläschenkatarrh 58.
Blattern, siehe Variola.

Digitized by Illinois College of Optometry

Bleiincrustation 60, 234.
Bleivergiftung 542, 544, 546, 548, 680.
Blendung durch Hornhauttrübungen 231, 238.
Blennorrhoe, siehe Conjunctivitis und Thränensack.
Blepharitis 586.
Blepharochalasis 617.
Blepharophimosis 616.
Blepharoplastik 873.
Blepharospasmus 115, 611, 614.
Blepharostat 803.
Blickfeld 656.
Blinder Fleck 38.
Blitzschlag 472, 544.
Blutentziehung 389.
Blutung, siehe Hämorrhagie.
Blutverlust 542.
Brechende Medien, ophthalmoskopische Untersuchung der — 12, 23.
Brennpunkt 728.
Brillenlehre 728.
Bronchitis 204.
Bruch'sche Membran 285.
Bubo praeauricularis 73.
Bulbärparalyse 680.
Buphthalmus 419.

Calomel 114.
Canalis Cloqueti (hyaloideus) 305, 322, 482, 485, Fontanae 296, Petiti 445, Schlemmii 295, 296, 304, 306, 366, 427, 431.
Canthoplastik 866.
Cataracta 445, 475, accreta 345, 469, Anatomie 448, arida siliquata 466, calcarea 461, capsularis anterior 450, 456, capsularis posterior 451, 455, capsulolenticularis 445, 461, centralis 452, coerulea 465, complicata 345, 469, congenita 467, 470, 474, corticalis 455, 458, 472, cystica 466, diabetica 468, 471, dura 462, fluida 460, fusiformis 452, glaucomatosa 418, gypsea 461, hypermatura 460, incipiens 458, 464, intumescens 458, lactea 460, matura 459, membranacea 461, mollis 462, Morgagni 461, 466, naphthalinica 472, natans 478, nigra 463, nuclearis 467, perinuclearis 452, 456, polaris anterior 450, 456, polaris posterior 451, 455, punctata 452, pyramidalis 451, secundaria 830, 838, senilis 458, 467, 471, spuria 448, traumatica 458, 468, 472, 474, tremula 462, zonularis 452, 456.
Cataractoperationen 827.
Catarrhus conjunctivae 54, 61, siccus 62.
Cauterisation mit Glühhitze 177, 184, mit Silberlösung 57, 60.
Cavernöse Geschwülste, siehe Angiom.
Centralkapselstaar 450, 451, 455, 456.
Chalazion 594, 596.
Chemosis 67.
Chiasma 529, 533.
Chininvergiftung 496.
Chloralvergiftung 548.
Chlorose, siehe Menstruationsanomalien.
Cholera 472, 707.
Cholestearin im Glaskörper 486, in der Linse 461.
Chorioidea, Ablösung 395, Anatomie 297, angeborene Anomalien 401, Entzündung 216, 379, 439, Geschwülste 397, Kolobom 401, ophthalmoskopisches Aussehen 19, Ruptur 396, Tuberculose 401.
Chorioidealring 14.
Chromhidrosis 582.
Ciliargefässe 51, 300.
Ciliarinjection 51.
Ciliarkörper, Anatomie 290, bei den verschiedenen Refractionen 770, Entzündung 326, 332, 336, Geschwülste 369.
Ciliarnerven 704.
Ciliarstaphylom 280.
Cilioretinale Gefässe 303, 498.
Circumlentaler Raum 427, 441.
Cocaïn 314, 802.
Collapsus corneae 154, 814.
Collyrium 64.
Coloboma chorioideae 401, iridis 364, 377, 379, 404, lentis 378, nervi optici 403, palpebrae 622.
Colobomschenkel 805.
Commotio retinae 520.
Conjunctiva, amyloide Degeneration 120, Anatomie 47, Blutgefässe 51, Cysten 139, 143, Ecchymosen 138, 139, 620, 715, Geschwülste 140, Geschwüre 123, Lupus 117, 122, Oedem 138, 139, Pemphigus 116, Syphilis 124, Tuberculose 98, 121, Verletzungen 124, Xerose 84, 135, 198, 556.
Conjunctivalinjection 51.
Conjunctivitis blennorrhoica acuta 66, blennorrhoica chronica 67, blennorrhoica neonatorum 74, catarrhalis acuta 54, catarrhalis chronica 61, crouposa 104, diphtherica 99, eczematosa 105, ex acne 116, exanthematica 105, follicularis 64, 97, membranacea 104, gonorrhoica 66, lymphatica s. phlyctaenulosa s. scrophulosa 105, trachomatosa 76.
Contactbrille 792.
Contractionsfurchen der Iris 288.
Contusion des Auges 715.
Conus 385.
Copiopia hysterica 560.
Cornea, Abrasio 233, Abscess 185, Anatomie 147, Applanatio 171, 230, 820, Aufhellung 173, 233, 235, Drucktrübung 238, 422, 429, Ektasie 236, 251, 438, Entzündung 155, Ernährung 306, Erosion 225, 440, Facette 167, 230, Fistel 172, 179, 184, 439, Geschwülste 255,

Digitized by Illinois College of Optometry

Geschwüre 156, 165, Infiltrat 108. 155, 221, klinische Untersuchung 152, Narben 157, 166, 171, 230, Perforation 167, 177, Phthisis 171, Ruptur 228, Staphylom 172, 420, Trübungen 229, Vascularisation 158, Verletzungen 223.
Corona ciliaris 290.
Corpus ciliare, siehe Ciliarkörper — vitreum, siehe Glaskörper.
Credé's Prophylaxe 75.
Cyclitis 332, 336.
Cylindergläser 731, 791.
Cysten der Bindehaut 139, 143, Iris 368, 370, Lider 620, Orbita 719, 721.
Cysticercus in der Bindehaut 143, Glaskörper 485, 487, Netzhaut 517, Orbita 722.
Cystitom 842.
Cystoide Vernarbung 139, 265, 808.

Dacryocystitis 634, 640.
Dacryops 636.
Daltonismus 560.
Delirien nach Staaroperation 815.
Demodex 592.
Depressio cataractae 475, 838.
Dermoidcyste 719, 721, -geschwulst 140, 142.
Descemetitis 340.
Descemetokele 168, 178.
Desmarres'scher Lidhalter 4, 803.
Diabetes 350, 468, 471, 497, 501, 503, 544, 548, 672, 795.
Diffusion des Lichtes 232, 238.
Dilaceratio cataractae 829.
Dilatator pupillae 285.
Dinitrobenzol 548.
Dioptrie 730.
Diphtherie (Diphtheritis) 99, 393, 544, 672, 680, 794, 797.
Diplopia binocularis 649, 659, 667, monocularis 652, 659.
Directe Methode 9.
Discissio cataractae 827.
Distichiasis 599, 600.
Distractionssichel 385.
Doppeltsehen, siehe Diplopie.
Druck, intraocularer 7, 307, 320, -steigerung, siehe Glaukom.
Druckpunkte 614, -trübung der Hornhaut 238, 422, 429.
Drusen der Chorioidea 383.
Duboisin 319.
Dynamisches Schielen 683.

Ecarteur 803.
Ecchymosen der Bindehaut 138, 139, 620, 715.
Echinococcus orbitae 722.
Eclampsie 472.
Einfachsehen 649.
Einstellungsbewegung 659, 682, 696.
Ektasie der Hornhaut 236, 251, 438, der Sclera 259, 276.
Ektatische Narben 167, 171.
Ektopia lentis 479, pupillae 378.
Ektropium 62, 83, 588, 603. Operation des — 871, — des Pigmentblattes 431.
Ekzem der Lidhaut 112, 578, 581.
Elektrolyse 599, 621.
Elektromagnet 275.
Elephantiasis 582.
Elevateur 803.
Embolie der Centralarterie 497.
Embryontoxon 238.
Emmetropie 735.
Emphysem der Lider 618, 620, Orbita 714.
Empyem der Nachbarhöhlen der Orbita 724.
Encanthis 146.
Endocarditis 393.
Enkephalokele 721.
Enophthalmus 707.
Entropium 83, 600, Operation des — 869.
Entwicklung des Auges 320.
Enucleation 852.
Ephedrin 319.
Epicanthus 622.
Epilepsie 472.
Epiphora 628.
Episcleritis 257, — periodica fugax 261.
Epitheleinsenkung 228.
Epithelioma conjunctivae 141, 145, palpebrae 621.
Ergotismus 472.
Ernährung des Auges 305.
Erosio corneae 225, 440.
Erysipel 356, 393, 500, 577, 583, 710, 712.
Erythropsie 843.
Eserin 313, 319, 436.
Esophorie 683.
Essentielle Phthise 440.
Eucain 320.
Euphthalmin 319.
Eversion des Thränenpunktes 603, 636.
Excavation 406, atrophische 409, glaukomatöse 406, 409, 431, physiologische 15, 409.
Exclusion 689, 696.
Exenteratio bulbi 857, orbitae 858.
Exophorie 883.
Exophthalmometer 706.
Exophthalmus 670, 705, 851, intermittirender 723, pulsirender 722.
Exstirpatio bulbi 852, sacci lacrym. 633, 639.
Extractio cataractae 831, Lappenextraction 832, Linearextraction 831, Linearextraction nach v. Graefe 841, nach Pagenstecher 843, nach Wenzel 842.

Facette der Hornhaut 167, 230.
Facialis, siehe Orbicularis.
Fadenoperation 848.

Digitized by Illinois College of Optometry

Fädchenkeratitis 207.
Fallversuch 659.
Farbenblindheit 560.
Farbengrenzen des Gesichtsfeldes 40.
Fascia bulbi, siehe Tenon'sche Kapsel.
Febris recurrens 350, 497.
Fernpunkt 747, 752, 757.
Fibrinöses Exsudat in der Kammer 337.
Filaria 487.
Filixextract 548.
Fistel der Hornhaut 172, 179, 184, 439, Thränendrüse 636, Thränensack 634, 640.
Flimmerskotom 557.
Flügelfell 127.
Fluorescin 163.
Focaldistanz 729.
Focale Beleuchtung 5.
Fontana'scher Raum 296.
Fovea centralis 489, ophthalmoskopisches Bild 19.
Fractur der Orbita 551, 715, der Schädelbasis 544, 551, 618, 620, 672, 714.
Franklin'sche Brillen 735.
Fremdkörper im Augeninnern 266, 269, 273, in der Bindehaut 124, in der Hornhaut 223.
Frühjahrskatarrh 117.
Functionsprüfung 33.
Fusionstendenz 660.

Gefässbändchen 107.
Gefässbildung in der Hornhaut 158.
Gefässgeschwülste, siehe Angiom.
Gefässtrichter 15, 525.
Gehirnkrankheiten 500, 501, 537, 540, 542, 549, 557, 558, 672, 679, 701, 795.
Gelatinöses Exsudat in der Kammer 338.
Gelber Fleck 19, 488.
Gelsemin 319.
Geradhalter 773.
Gerontoxon, siehe Arcus senilis.
Gerstenkorn 591.
Geschwülste, Bindehaut 140, Chorioidea 397, Ciliarkörper 369, Hornhaut 255, Iris 368, Lider 620, Netzhaut 517, Orbita 719, Sclera 282, Sehnerv 542, 551, Thränendrüse 636.
Geschwüre, Bindehaut 123, Hornhaut 156, 165, Lider 581, Sclera 282.
Gesichtsfeld 34.
Gesichtslinie 696.
Gesichtsschwindel 668.
Gicht 258, 263, 350.
Glaskörper, Anatomie 482. Cholestearin 486, Trübungen 483, Verflüssigung 484, Vorfall 835.
Glaucoma 406, 475, absolutum 415, Anatomie 429, fulminans 415, haemorrhagicum 439, inflammatorium 411, 433, inflam. chronicum 415, malignum 434, secundarium 438, simplex 418, 421, 434, Theorien 421, Therapie 432, 820.
Glaukomatöse Degeneration 415, 417.
Gleichgewichtsstörungen 681.
Gleichgewichtsversuch 682, 686.
Gliom der Netzhaut 517.
Gonokokken 66.
Gonorrhoe 66, 350.
Graefe'sches Symptom 716.
Granulationen der Bindehaut 93.
Granulationsgeschwülste der Bindehaut 144.
Granuloma iridis 372.
Grauer Staar, siehe Cataracta.
Gravidität 544, 557.
Greffe 875.
Greisenbogen, siehe Arcus senilis.
Grippe 204.
Grüner Staar 413.
Gürtelförmige Hornhauttrübung 236.

Haarfistel 640.
Hämophthalmus 264.
Hämorrhagie, Bindehaut 138, 139, Glaskörper 483, 487, 503, intraoculäre 173, 418, 806, Lider 619, 715, Netzhaut 437, 439, 496, 503, Orbita 713, 715.
Hagelkorn 594, 596.
Halo glaucomatosus 410.
Hautpfropfung 875.
Hebetudo visus 782.
Hemeralopie 136, 198, 447, 554, 556, angeborene 509.
Hemicranie 558.
Hemiopie 532, 536, 540, 558, 680.
Henle'sche Drüsen 58.
Herpes corneae febrilis (Horneri) 181, 204, iris conjunctivae 104, nach Stellwag 105, Zoster 204, 356, 577, 581.
Herzfehler 19, 499, 584.
Heterophorie 681.
Heufieber 58.
Hippus 376.
Himbruch 721.
Holocaïn 320.
Homatropin 319.
Hordeolum 591.
Hornhaut, siehe Cornea.
Hyalindegeneration der Bindehaut 121.
Hydrämie 139, 584.
Hydrocephalus 541, 544.
Hydromeningitis 340.
Hydrophthalmus 419.
Hydrops der Nachbarhöhlen der Orbita 724, sacci lacrym. 631, vaginae nervi opt. 541.
Hyosciamin 319.
Hyoscin 319.
Hyperämie der Conjunctiva 61, Iris 326, Lidrand 585, Netzhaut 496, Sehnerv 542.
Hyperbolische Linsen 255.
Hypermetropie 416, 774.

Digitized by Illinois College of Optometry

Hyperphorie 687.
Hypertonie 309, 440, siehe auch Glaukom.
Hyphaema 263, 270, 328, 365.
Hypochyma 475.
Hypophysistumor 537, 544.
Hypopyon 160, 163, 193, 328, 339.
Hypopyonkeratitis 185.
Hypotonie 309, 440.
Hysterie 472, 559, 611, 614, 672, 681, 702.

Icterus 385, 497, 556.
Illacrymatio 628.
Incrustation mit Blei 60, 234, mit Kalk 224, 234, 236.
Indirecte Methode 10.
Indirectes Sehen 33.
Infarcte in den Meibom'schen Drüsen 595.
Influenza 204, 356, 393, 544, 680, 710, 713, 795.
Injection, subconjunctivale 176, 184.
Insufficienz 683, der Aortenklappen 19.
Intercalarstaphylom 280.
Intermittens 204, 219, 356, 497, 556.
Intraoculärer Druck 6, 307, 320.
Iridektomie 817, bei Glaukom 432, 436, 820.
Irideremie 364, 378.
Iridochorioiditis 351, 379, 389, 390, siehe auch Chorioiditis.
Iridocyclitis 326, 336, 339, 346, siehe auch Iritis.
Iridodialyse 282, 363, 366.
Iridodonesis 284.
Iridotomie 825 — extraoculäre 826.
Iris, Anatomie 283, angeborene Anomalien 288, 377, Atrophie 342, 345, Cysten 368, 370, Einheilung 170, 231, 804, 812, Einsenkung 365, Entzündung, siehe Iritis. Farbe 287, 289, Geschwülste 368, Hyperämie 326, Lückenbildung 345, Motilitätsstörungen 374, Reaction 311, 316, Schlottern 284, Tuberculose 368, 371, Verletzungen 363, Vorfall 170, 178, 804, 812.
Iritis 326, Aetiologie 348, Anatomie 339, 346, Eintheilung 340, 348, Therapie 358.

Jequirity 89, 98.
Jodoformvergiftung 544, 548.
Joduret 548.

Kalkablagerung in Hornhautnarben 234, 236, 237, Kalkincrustation der Hornhaut 224, 234, Kalkverätzung 125, 227.
Kammerwasser 305.
Karunkel 51, 144, 146, Einsinken der 851.
Katzenauge, amaurotisches 393, 517.
Keratektasia 251.
Keratitis, Anatomie 155, 161, mit Bläschenbildung 204, bullosa 206, centralis annularis 215, dendritica 181, 205, Eintheilung 164, mit Fädchenbildung 207, fascicularis 107, von der hinteren Hornhautwand ausgehend 220, interstitialis 208, bei Iridocyclitis 221, 346, e lagophthalmo 196, 202, marginalis profunda 221, marginalis superficialis 131, 182, neuroparalytica 200, parenchymatosa 208, 234, profunda 208, 218, punctata 340, punctata profunda (syphilitica) 216, punctata superficialis 207, sclerosans 219, stellata 182, traumatica 222, vesiculosa 206.
Keratoconus 253, 254.
Keratoglobus 254, 420.
Keratokele 168, 178.
Keratomalacie 136, 198, 202.
Keratomykosis 194.
Keratonyxis 827, 829.
Keratoplastik 233.
Keratoskop 792.
Keratoskopie 27.
Keuchhusten 110, 139, 544, 715.
Knotenpunkt 736.
Kohlenoxydgasvergiftung 578, 680.
Kolobom, siehe Coloboma.
Kopiopia hysterica 559.
Korektopia 378.
Korelysis 363.
Krämpfe 454, 472.
Krause'sche Drüsen 47, 624.
Krebsaugen 126.
Kriegsdiensttauglichkeit 771.
Krypten der Iris 284, 285, 371.
Kryptophthalmus 623.
Krystallwulst 836.
Kugelloupe 4.
Künstliches Auge 854, 856.
Kurzsichtigkeit 382, 385, 416, 439, 497, 758.

Lactation 544.
Lähmung der Accommodation 794, Augenmuskeln 663, conjugirte 670, 679, Levator 612, 616, 679, Orbicularis 612, Pupille, siehe Iridoplegie, Sympathicus 375, 617, Tarsalis superior 376, 617, Trigeminus 200, 581, 641, 680.
Lagophthalmus 607.
Lamina cribrosa 15, 524.
Lampe von Priestley Smith 5.
Lapislösung 57, 60, 112.
Lappenschnitt 804, 832.
Largin 60.
Latentes Schielen 683.
Leberkrankheiten, siehe Icterus.
Lederhaut, siehe Sclera.
Lenticonus 482.
Leontiasis 711.
Lepra 117, 283, 373.
Leuchten der Pupille 11.
Leukämie 372, 497, 503.
Leukoma 170.
Levator palpebrae sup. 571, Lähmung 612, 616, 679.

Digitized by Illinois College of Optometry

Lichtempfindung, quantitative 740, 819, 822.
Lichtscheu 115.
Lichtsinn 41.
Liddrüsen 569, 573, Erkrankungen 592.
Lider, Abscess 579, Anatomie 566, angeborene Anomalien 599, 610, 614, 616, 621, 622, Ekzem 112, 578, 581, Elephantiasis 582, Emphysem 618, 620, Filzläuse 592, Furunkel 579, Geschwülste 620, Geschwüre 581, Krampf 115, 611, 614, Lupus 581, Milzbrandpustel 580, Oedem 582, Suffusion 619, 715, Verletzungen 617.
Lidhalter 4, 803.
Lidrandentzündung 585.
Lidschluss 570.
Lidspaltenfleck 50, 53.
Lidspaltenzone 576.
Ligamentum palpebrale mediale 571, 575, canthi laterale 571, 575, pectinatum 294, 296, 304, 427, 431, suspensorium lentis 441, 444, 476.
Limbus conjunctivae 50.
Linearschnitt 804, Linearextraction 831, 840.
Linse, Anatomie 441, Ektopie 479, Ernährung 307, Lageveränderung 476, Luxation 172, 439, 477, Sclerose 441, 463, Subluxation 476, Trübung, siehe Cataracta.
Linsen 728, Nummerirung 729, 732.
Linsenförmiges Exsudat 338.
Linsenpräcipitate 339.
Linsenstern 443.
Lipodermoid 143.
Lipoma subconjunctivale 143.
Liquor Morgagni 449.
Lithiasis palpebrarum 595.
Lupus conjunctivae 117, 122, palpebrarum 581.
Luscitas 664.
Luxatio bulbi 705, 707, 713, lentis 172, 439, 477.
Lymphbahnen 304.
Lymphektasien der Bindehaut 139.
Lymphoma conjunctivae 98.

Macula corneae 230, 234, lutea 19, 488.
Madarosis 587.
Maddox' Stab 687.
Magnet 275.
Makropsie 315, 796.
Malacia corneae 136, 198, 202.
Mariotte'scher Fleck 38.
Markhaltige Nervenfasern 494.
Masern 110, 115, 188, 199, 544.
Maturation der Katarakt 843.
Megalocornea 278.
Meibom'sche Drüsen 573, Infarcte 595.
Melanoma iridis 372.
Membrana capsularis 325, pupillaris 325, 377, 378, siehe auch Occlusio pupillae.
Meningitis 392, 541, 544, 671, 708, 710.
Meningocele 721.
Meniscus 730.
Menstruationsanomalien 110, 260, 356, 382, 416, 544.
Metamorphopsie 381, 516.
Meterlinse 730.
Meterwinkel 662.
Migräne 558.
Mikroblepharie 610.
Mikrophthalmus 402, 405, 781.
Mikropsie 315, 381, 796.
Militärdienst 771.
Milzbrand 393, 580.
Miosis 312, 318, 375.
Miotica 313, 319, 436.
Moll'sche Drüsen 573, 621, 622.
Molluscum 620.
Morbilli, siehe Masern.
Morbus Basedowii 19, 609, 680, 716.
Morbus Weilii 393.
Morgagni'sche Katarakt 461, 466, Flüssigkeit 449, Kugeln 449.
Motilitätsstörungen des Auges 641, Iris 374, Lider 611.
Mouches volantes (fliegende Mücken) 39, 446, 483, 486.
Mumps 356, 636.
Musculus ciliaris 290, ciliaris Riolani 575, Horneri 575, orbicularis siehe Orbicularis, orbitalis 703, subtarsalis 575, tarsalis 97, 376, 573, 617, 718.
Mydriasis 312, 365, 374.
Mydriatica 312, 318, 436.
Myelitis 544.
Myodesopsie 39, 446, 483, 486.
Myopie 382, 385, 416, 439, 497, 758.

Nachbarhöhlen der Orbita 723.
Nachbehandlung nach Operationen 807, 814.
Nachstaar 830, 838.
Nachtnebel 136, 198, 447, 554, 556.
Naevus iridis 288.
Nahepunkt 748.
Naphthalinkatarakt 472.
Naphthalinkeratitis 238.
Nebennierenextract 320.
Nephritis, siehe Albuminurie.
Nervus opticus, siehe Opticus.
Netzhaut, siehe Retina.
Neurasthenie 559.
Neuritis multiplex 544, optica 18, 538, retrobulbaris 545.
Neuroretinitis 500, 542.
Neurotomia optico-ciliaris 857.
Nicotinvergiftung 546, 680.
Niveaudifferenzen des Augenhintergrundes 31.
Nubecula corneae 230.

Digitized by Illinois College of Optometry

Nuclearlähmung 671, 679.
Nyktalopie 447, 546, 555.
Nystagmus 699.

Oberkieferhöhle, Erkrankungen 723.
Occlusio pupillae 328, 332, 338, 343, 363.
Oculomotorius 644, 657, -lähmung 669.
Oedem der Bindehaut 138, 139, Lider 582.
Onyx 194.
Opacitates, siehe Trübungen.
Operationslehre 799.
Ophthalmia arthritica 408, catarrhalis 55, electrica 126, metastatica 392, 395, militaris 90, neonatorum 74, nodosa 372, sympathica 352, 356, 361.
Ophthalmodynamometer 661.
Ophthalmomalacie 440.
Ophthalmometer 792.
Ophthalmoplegie 670, 680.
Ophthalmoskopie 7.
Opticus, Anatomie 521, 536, 551, Atrophie 548, Coloboma 403, Entzündung 538, Geschwülste 542, 551, Hyperämie 542, ophthalmoskopisches Aussehen 13, Verletzungen 550.
Optometer 760.
Ora serrata 290, 489.
Orbicularis, Anatomie 571, Krampf 611, 614, Lähmung 612.
Orbiculus ciliaris 290.
Orbita, Abscess 710, Anatomie 702, Entzündung 707, Geschwülste 719, Phlegmone 710, Verletzungen 713.
Orientirung 34, 647, falsche 666.
Orthophorie 681.
Oxalurie 497.

Pagenstecher'sche Salbe 111, 115.
Pannus 203, eczematosus 108, trachomatosus 78, 89, 95, 132.
Panophthalmitis 390.
Papilla nervi optici, siehe Opticus.
Papilläre Hypertrophie der Bindehaut 76, 92.
Papillitis 538.
Papillo-maculäres Bündel 537.
Papillom der Bindehaut 141.
Paracentese, siehe Punction.
Paradoxe Doppelbilder 697.
Parallaktische Verschiebung 24, 32.
Paralyse der Irren 374, 375, 549, 672, 680, 795.
Parotitis 356, 536.
Pellagra 472.
Pemphigus der Bindehaut 116.
Perforation der Hornhaut 167, 177.
Perforirende Verletzungen 263.
Perimeter 36.
Periostitis orbitae 711.
Periskopische Brillen 731.
Peritomie 98.
Perivasculitis retinae 496.
Pertussis 110, 139, 544, 715.
Petit'scher Canal 445.
Phänomen von Argyll Robertson 318, 375.
Phakitis 450.
Phlegmone der Orbita 710.
Phlyktäne 112.
Phosphorvergiftung 497.
Photometer 41.
Photophobie, siehe Lichtscheu.
Photopsien 381, 516.
Phthiriasis palpebrarum 592.
Phthisis bulbi 319, 395, corneae 171, essentielle 440.
Physostigmin, siehe Eserin.
Pigmentdegeneration der Netzhaut 506.
Pigmentepithel 299, 300.
Pilocarpin 313, 319, 436.
Pinguecula 50, 53.
Placido 792.
Plica semilunaris 50, 146.
Pneumonie 204, 356, 393, 544.
Polioencephalitis 679.
Polyopie 446.
Polypen der Bindehaut 143.
Präcipitate 332, 339, 340.
Presbyopie 412, 756, 763, 781.
Prismen 660, 673, 731.
Probebuchstaben 739, 740.
Projection 647.
Prolapsus iridis, siehe Irisvorfall.
Protargol 60.
Prothese 854, 856.
Pseudoephedrin 319.
Pseudoleukämie 372.
Pseudopterygium 131.
Pterygium 127.
Ptosis 97, 376, 612, 616, 679, 681, adiposa 617, myopathica 616, Operation der — 876.
Puerperium 392, 544.
Pulsation der Netzhautgefässe 18, 410.
Pulsirender Exophthalmus 722.
Punction der Cornea 177, 189, 195, 812, 815, Sclera 816.
Pupillarabschluss, siehe Seclusio pup.
Pupillarverschluss, siehe Occlusio pup.
Pupille, siehe Iris.
Purkinje-Sanson'sche Reflexbilder 6.
Purpura 497.
Pustula maligna 393, 580.
Pyämie 392, 710.
Pyramidalstaar 451.

Raphanie 472.
Raphe palpebralis lateralis 571, 575.
Raupenhaare in der Iris 372.
Reclinatio cataractae 839.
Reducirtes schematisches Auge 736.
Reflexbilder der Hornhaut 6.
Reflexstreifen der Netzhautgefässe 18.
Refraction 735, ophthalmoskopische Bestimmung 25.

Digitized by Illinois College of Optometry

Retina, Abhebung 511, Anämie 496, Anatomie 488, Atrophie 506, Commotio 520, Embolie 497, Entzündung 492, 501, Ernährung 306, 307, Gliom 517, Hämorrhagien 437, 439, 496, 503, Hyperämie 496, ophthalmoskopisches Aussehen 19, Pars ciliaris 293, 490, Perivasculitis 496, Pigmentdegeneration 506, Ruptur 515, 520, Thrombose 499.
Retinitis 492, circinata 506, pigmentosa 506, proliferans 503, punctata albescens 510, striata 506.
Retinochorioiditis 501.
Rhachitis 454, 456.
Rheumatismus 258, 263, 350.
Rhytidosis corneae 154.
Richtungsstrahlen 736.
Ringabscess 195.
Rückenmarkskrankheiten 374, 375, 544, 549, 672, 680, 795.
Rücklagerung eines Augenmuskels 844, 848.
Ruptura chorioidea 396, corneae 228, retinae 515, 520, sclerae 264, 271.

Salicylvergiftung 496.
Salpetersaures Silber 57, 60, 112.
Sarcoma chorioideae 397, conjunctivae 141, 145, corporis ciliaris 369, glandulae lacrym. 636, iridis 369, orbitae 720, palpebrarum 622.
Scarlatina 110, 189, 199, 393, 544, 710.
Schädelverbildung 544.
Schattenprobe 27.
Scheiner's Versuch 662.
Schichtstaar 452, 456.
Schielablenkung (Schielwinkel) 665, 678, 698.
Schielen, siehe Strabismus.
Schieloperation 844.
Schimmelpilzkeratitis 194.
Schlemm'scher Canal 295, 296, 304, 306, 366, 427, 431.
Schlitzung des Thränenröhrchens 605, 632.
Schneeblindheit 126.
Schule 772.
Schutzbrillen 732.
Schutzverband 175.
Schwefelkohlenstoffvergiftung 548.
Schwarzer Staar 553.
Schwitzcur 319.
Sclera, Anatomie 259, Ektasie 259, 276, Entzündung 257, Geschwülste 282, Geschwüre 282, Ruptur 264, 271, Staphylom 259, 276, Verletzungen 263, 852.
Scleralgefässkranz von Zinn 303.
Scleralprotuberanz 277.
Scleralring 14.
Scleralrinne 296.
Scleralsporn 293.
Scleritis 257.
Scleronyxis 830.
Sclerose, disseminirte 544, 549, 672, 680, 701.
Sclerosirende Keratitis 219.
Sclerotico-chorioiditis posterior 773.
Sclerotomie 435, 816.
Scopolamin 319.
Scorbut 497, 556, 715.
Scrophulose 110, 260, 350, 382, 544, 579, 581, 589, 630, 708.
Seclusio pupillae 243, 332, 338, 343, 346, 362, 439.
Seelenblindheit 529.
Sehnerv, siehe Opticus.
Sehpurpur 491.
Sehschärfe 737.
Sehstörungen ohne Befund 552.
Sehwinkel 738.
Seitliche Beleuchtung 4.
Semidecussation 529, 533.
Sepsis 497, 503.
Serpiginöse Hornhautgeschwüre 166, 183.
Sichel 21, 385, 388.
Siderosis bulbi 274.
Sideroskop 275.
Siebbeinzellen 723.
Simulation 43.
Sinus venosus sclerae, siehe Canalis Schlemmii.
Skiaskopie 27.
Skotom 38, 39, scintillans 557.
Snellen'sche Sehproben 739.
Sondirung des Thränennasenganges 632, 638.
Spaltung des Ulcus serpens 189, 195, 816, des Staphyloms 245.
Spannung des Auges 7, 309, 320.
Sphincter iridis 285.
Sphincterecken 805.
Staar 475, grüner 413, schwarzer 553.
Stäbchenoptometer 762.
Staphyloma, Anatomie 248, ciliare 280, corneae 172, 240, Excision 247, intercalare 280, pellucidum 254, posticum Scarpae 277, 385, 768, sclerae 259, 276, Spaltung 245.
Statometer 706.
Stauungspapille 541, 542.
Stellwag'sches Symptom 716.
Stenopäische Brillen 233, 732.
Stillicidium 628.
Stirnhöhle, Erkrankungen 723.
Stereoskopisches Sehen 659.
Strabismus alternans 689, 695, concomitans 687, convergens 690, 693, deorsum vergens 696, divergens 691, 694, intermittens 695, Kopfhaltung 699, Operation 844, paralyticus 664, periodicus 689, scheinbarer 696, sursum vergens 696.
Strammoniumvergiftung 548.
Streifentrübung der Hornhaut 222.
Strychnin 548.

Digitized by the College of Optometry

Subconjunctivale Injection 176, 184.
Subconjunctivitis 261.
Subluxatio lentis 476.
Supertractionssichel 385.
Suprachorioidea 297.
Sutur von Dransart 878, Gaillard 869, Knapp 850, Pagenstecher 878, Snellen für Ektropium 871, Snellen für Entropium 871.
Symblepharon 132, 623, posterius 83.
Sympathicuslähmung 375, 617.
Sympathische Ophthalmie 352, 356, 361.
Synchysis corporis vitrei 484, scintillans 486.
Synechie, hintere 329, 361, vordere 170, 231, 235.
Syphilis 98, 117, 124, 199, 212, 217, 260, 283, 348, 356, 373, 374, 382, 384, 503, 541, 581, 597, 630, 672, 680, 708, 795.

Tabakvergiftung 546, 680.
Tabes, siehe Rückenmarkskrankheiten.
Tätowirung der Hornhaut 234, 239.
Tarsitis 597.
Tarsorrhaphie 867.
Tarsus, Anatomie 573, Erkrankungen 597.
Teichoskopie 557.
Teleangiektasie, siehe Angiom.
Temperatur des Auges 183.
Tenektomie 849.
Tenonitis 585, 713.
Tenon'sche Kapsel 704, Lymphraum 305.
Tenotomie 844.
Tension 7, 307, 320.
Tetanie 472, 544.
Thiuret 548.
Thränen, -ableitung 627, -drüse, Anatomie 623, Erkrankungen 628, -fistel 634, -organe, Anatomie 623, -punkte, Anomalien 636, -träufeln 628, 640, Versiegen der — 137, 641.
Thränensack, Atonie 631, Blennorrhoe 628, 637, 802, Hydrops 631, Phlegmone 635, Trachom 637, Tuberculose 637, Zerstörung 633, 639.
Thrombose der Centralvene 499, des Sinus cavernosus 544, 585, 713.
Tonometer 309.
Touchiren 57, 60.
Trachoma 76, acutum 81, Arlti 94, folliculare 94, granulosum 78, 93, -körner 77, 93, mixtum 94, papillare 76, 92, sulziges 94, verum 94.
Transfixion 826,
Transplantation der Cornea 233, 251, Haarzwiebelboden 860.
Traubenkörner 373.
Trichiasis 83, 588, 598, Operation 858.
Trigeminuserkrankung 200, 578, 641, 680.
Trübungen der Medien 12, 23, Glaskörper 483, Hornhaut 229, Kammerwasser 328, Linse 445.
Tuberculose 98, 110, 121, 213, 260, 283, 368, 394, 544, 589, 636, 637, 672, 708, der Bindehaut 98, 121, Chorioidea 401, Iris 368, 371.
Tumor cavernosus, siehe Angiom, -cerebri, siehe Gehirnkrankheiten.
Tylosis 588.
Typhus 110, 189, 199, 204, 356, 393, 544, 710, recurrens 350, 497.

Uebersichtigkeit 774.
Ulcus corneae 156, 165, rodens 182, 622, serpens 185.
Umgekehrtes Bild 10.
Umschläge 183.
Unguis 194.
Untersuchung des Auges 3.
Urämie 502.
Uvea, Anatomie 283.

Vaccinegeschwüre 124, 582.
Variola 116, 189, 195, 199, 356, 393, 544, 710.
Venenpuls 18.
Verband 175, 802, 814.
Verflüssigung des Glaskörpers 484.
Verletzungen des Auges 715, Bindehaut 124, Hornhaut 223, Iris 363, Lider 617, Orbita 713, Sclera 263, 852.
Verödung des Thränensackes 639.
Verschiebung des Haarzwiebelbodens 860.
Vorfall der Iris 170, 178, 804, 812.
Vorlagerung eines Augenmuskels 845, 848, des Levator 877.

Xanthelasma 620.
Xerosis 84, 135, 198, 202, 556, 608.
Xerosisbacillen 137.

Zeiss'sche Drüsen 573.
Zerreissung, siehe Ruptur.
Zerstreuung des Lichtes 232, 238.
Zerstreuungskreise 742.
Zinn'scher Scleralgefässkranz 303.
Zona ophthalmica (zoster ophthalmicus) 204, 356, 577, 581.
Zonula ciliaris (Zinnii) 441, 444, 476.

Digitized by Illinois College of Optometry

Digitized by Illinois College of Optometry

Digitized by Illinois College of Optometry

107072

RE46
.F9
1900

3763

FEB. 69
N. MANCHESTER,
INDIANA

Digitized by Illinois College of Optometry

Digitized by Illinois College of Optometry